This is a digital copy of a book that was preserved for generations on library shelves before it was carefully scanned by Google as part of a project to make the world's books discoverable online.

It has survived long enough for the copyright to expire and the book to enter the public domain. A public domain book is one that was never subject to copyright or whose legal copyright term has expired. Whether a book is in the public domain may vary country to country. Public domain books are our gateways to the past, representing a wealth of history, culture and knowledge that's often difficult to discover.

Marks, notations and other marginalia present in the original volume will appear in this file - a reminder of this book's long journey from the publisher to a library and finally to you.

Usage guidelines

Google is proud to partner with libraries to digitize public domain materials and make them widely accessible. Public domain books belong to the public and we are merely their custodians. Nevertheless, this work is expensive, so in order to keep providing this resource, we have taken steps to prevent abuse by commercial parties, including placing technical restrictions on automated querying.

We also ask that you:

+ *Make non-commercial use of the files* We designed Google Book Search for use by individuals, and we request that you use these files for personal, non-commercial purposes.

+ *Refrain from automated querying* Do not send automated queries of any sort to Google's system: If you are conducting research on machine translation, optical character recognition or other areas where access to a large amount of text is helpful, please contact us. We encourage the use of public domain materials for these purposes and may be able to help.

+ *Maintain attribution* The Google "watermark" you see on each file is essential for informing people about this project and helping them find additional materials through Google Book Search. Please do not remove it.

+ *Keep it legal* Whatever your use, remember that you are responsible for ensuring that what you are doing is legal. Do not assume that just because we believe a book is in the public domain for users in the United States, that the work is also in the public domain for users in other countries. Whether a book is still in copyright varies from country to country, and we can't offer guidance on whether any specific use of any specific book is allowed. Please do not assume that a book's appearance in Google Book Search means it can be used in any manner anywhere in the world. Copyright infringement liability can be quite severe.

About Google Book Search

Google's mission is to organize the world's information and to make it universally accessible and useful. Google Book Search helps readers discover the world's books while helping authors and publishers reach new audiences. You can search through the full text of this book on the web at `http://books.google.com/`

Über dieses Buch

Dies ist ein digitales Exemplar eines Buches, das seit Generationen in den Regalen der Bibliotheken aufbewahrt wurde, bevor es von Google im Rahmen eines Projekts, mit dem die Bücher dieser Welt online verfügbar gemacht werden sollen, sorgfältig gescannt wurde.

Das Buch hat das Urheberrecht überdauert und kann nun öffentlich zugänglich gemacht werden. Ein öffentlich zugängliches Buch ist ein Buch, das niemals Urheberrechten unterlag oder bei dem die Schutzfrist des Urheberrechts abgelaufen ist. Ob ein Buch öffentlich zugänglich ist, kann von Land zu Land unterschiedlich sein. Öffentlich zugängliche Bücher sind unser Tor zur Vergangenheit und stellen ein geschichtliches, kulturelles und wissenschaftliches Vermögen dar, das häufig nur schwierig zu entdecken ist.

Gebrauchsspuren, Anmerkungen und andere Randbemerkungen, die im Originalband enthalten sind, finden sich auch in dieser Datei – eine Erinnerung an die lange Reise, die das Buch vom Verleger zu einer Bibliothek und weiter zu Ihnen hinter sich gebracht hat.

Nutzungsrichtlinien

Google ist stolz, mit Bibliotheken in partnerschaftlicher Zusammenarbeit öffentlich zugängliches Material zu digitalisieren und einer breiten Masse zugänglich zu machen. Öffentlich zugängliche Bücher gehören der Öffentlichkeit, und wir sind nur ihre Hüter. Nichtsdestotrotz ist diese Arbeit kostspielig. Um diese Ressource weiterhin zur Verfügung stellen zu können, haben wir Schritte unternommen, um den Missbrauch durch kommerzielle Parteien zu verhindern. Dazu gehören technische Einschränkungen für automatisierte Abfragen.

Wir bitten Sie um Einhaltung folgender Richtlinien:

+ *Nutzung der Dateien zu nichtkommerziellen Zwecken* Wir haben Google Buchsuche für Endanwender konzipiert und möchten, dass Sie diese Dateien nur für persönliche, nichtkommerzielle Zwecke verwenden.

+ *Keine automatisierten Abfragen* Senden Sie keine automatisierten Abfragen irgendwelcher Art an das Google-System. Wenn Sie Recherchen über maschinelle Übersetzung, optische Zeichenerkennung oder andere Bereiche durchführen, in denen der Zugang zu Text in großen Mengen nützlich ist, wenden Sie sich bitte an uns. Wir fördern die Nutzung des öffentlich zugänglichen Materials für diese Zwecke und können Ihnen unter Umständen helfen.

+ *Beibehaltung von Google-Markenelementen* Das "Wasserzeichen" von Google, das Sie in jeder Datei finden, ist wichtig zur Information über dieses Projekt und hilft den Anwendern weiteres Material über Google Buchsuche zu finden. Bitte entfernen Sie das Wasserzeichen nicht.

+ *Bewegen Sie sich innerhalb der Legalität* Unabhängig von Ihrem Verwendungszweck müssen Sie sich Ihrer Verantwortung bewusst sein, sicherzustellen, dass Ihre Nutzung legal ist. Gehen Sie nicht davon aus, dass ein Buch, das nach unserem Dafürhalten für Nutzer in den USA öffentlich zugänglich ist, auch für Nutzer in anderen Ländern öffentlich zugänglich ist. Ob ein Buch noch dem Urheberrecht unterliegt, ist von Land zu Land verschieden. Wir können keine Beratung leisten, ob eine bestimmte Nutzung eines bestimmten Buches gesetzlich zulässig ist. Gehen Sie nicht davon aus, dass das Erscheinen eines Buchs in Google Buchsuche bedeutet, dass es in jeder Form und überall auf der Welt verwendet werden kann. Eine Urheberrechtsverletzung kann schwerwiegende Folgen haben.

Über Google Buchsuche

Das Ziel von Google besteht darin, die weltweiten Informationen zu organisieren und allgemein nutzbar und zugänglich zu machen. Google Buchsuche hilft Lesern dabei, die Bücher dieser Welt zu entdecken, und unterstützt Autoren und Verleger dabei, neue Zielgruppen zu erreichen. Den gesamten Buchtext können Sie im Internet unter `http://books.google.com` durchsuchen.


BIBLIOTHECA · BOSTONIENSIS · MEDICINAE
SERVAT ET DOCET
FVNDATA
MDCCCLXX
EX DONO

BEITRÄGE

ZUR

KLINISCHEN CHIRURGIE

MITTEILUNGEN AUS DEN CHIRURGISCHEN KLINIKEN

ZU

Amsterdam Basel Berlin Breslau Budapest Freiburg Genua Graz Heidelberg Innsbruck Königsberg Leipzig München Prag Rostock Strassburg Tübingen Würzburg Zürich

UND DEN CHIRURGISCHEN ABTEILUNGEN

DES

Städtischen Krankenhauses Dresden Frankfurt a. M. Gmünd Karlsruhe Nürnberg Augusta-Hospitals in Berlin Allgemeinen Krankenhauses in Hamburg Diakonissenhauses in Freiburg i. B. und Stuttgart Karl-Olga-Krankenhauses in Stuttgart Kantonsspitals in Münsterlingen Landkrankenhauses in Hanau Allerheiligen-Hospitals in Breslau

Herausgegeben von

O. v. **Angerer** (München) B. v. **Beck** (Karlsruhe) C. **Brunner** (Münsterlingen) P. v. **Bruns** (Tübingen) O. v. **Büngner** (Hanau) V. **Czerny** (Heidelberg) E. **Enderlen** (Basel) C. **Garrè** (Königsberg) C. **Göschel** (Nürnberg) E. **Goldmann** (Freiburg i. B.) V. v. **Hacker** (Graz) O. **Hildebrand** (Berlin) F. **Hofmeister** (Stuttgart) P. **Kraske** (Freiburg i. B.) F. **Krause** (Berlin) R. U. **Kroenlein** (Zürich) H. **Kümmell** (Hamburg) O. **Lanz** (Amsterdam) H. **Lindner** (Dresden) O. **Madelung** (Strassburg) J. v. **Mikulicz** (Breslau) W. **Müller** (Rostock) G. F. **Novaro** (Genua) J. **Réczey** (Budapest) L. **Rehn** (Frankfurt a. M.) O. **Riegner** (Breslau) H. **Schloffer** (Innsbruck) C. **Schönborn** (Würzburg) K. **Steinthal** (Stuttgart) F. **Trendelenburg** (Leipzig) A. **Wölfler** (Prag) A. **Wörner** (Gmünd)

Redigiert von

P. v. BRUNS

FÜNFUNDVIERZIGSTER BAND

MIT 75 ABBILDUNGEN IM TEXT UND 15 TAFELN.

TÜBINGEN
VERLAG DER H. LAUPP'SCHEN BUCHHANDLUNG
1905.



Alle Rechte vorbehalten.

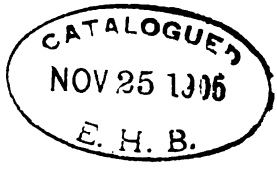

DRUCK VON H. LAUPP JR IN TÜBINGEN.

Inhalt des fünfundvierzigsten Bandes

ERSTES HEFT

ausgegeben im Februar 1905.

Seite

Aus der Züricher chirurgischen Klinik.

I. Die Untersuchung der Luftröhre und die Verwendung der Tracheoskopie bei Struma. Von Dr. Oscar Wild. (Mit 20 Abbildungen und Taf. I—V.) 1

Aus der Strassburger chirurgischen Klinik.

II. Zur Pathologie der bakteriellen Peritonitis. Nebst einem Beitrag zur Kenntnis der Wirkung des Adrenalin in der Bauchhöhle. Von Dr. Alfred Peiser, Assistenzarzt. 111

Aus dem Allerheiligen-Hospital zu Breslau.

III. Ueber subkutane Darmverletzung und ihre Behandlung. Von Dr. Sidney Lilienfeld, Assistenzarzt. 133

Aus der Tübinger chirurgischen Klinik.

IV. Experimentelle Untersuchungen über Radiumwirkungen. Von Dr. C. Blauel, Privatdocent und Assistenzarzt. 141

Aus der Budapester chirurgischen Klinik.

V. Hypernephroma renis. Von Docent Dr. Paul Kuzmik, Adjunkt der Klinik. (Hierzu Taf. VI—VIII.) 185

Aus der Amsterdamer chirurgischen Klinik.

VI. Untersuchungen über die Progenitur Thyreopriver. Von Prof. Dr. Otto Lanz. (Mit 8 Abbildungen.) 208

ZWEITES HEFT

ausgegeben im April 1905.

Aus der Tübinger chirurgischen Klinik.

VII. Die symmetrische Schwellung der Thränen- und Mundspeicheldrüsen in ihren Beziehungen zur Pseudoleukämie. Von Dr. Max v. Brunn, Privatdocent und Assistenzarzt. (Mit 1 Abbildung) 225

BOSTON MEDICAL
NOV 25 1905
LIBRARY.

Alle Rechte vorbehalten.

CATALOGUED
NOV 25 1906
E. H. B.

DRUCK VON H. LAUPP JR IN TÜBINGEN.

Inhalt des fünfundvierzigsten Bandes

ERSTES HEFT

ausgegeben im Februar 1905.

Seite

Aus der Züricher chirurgischen Klinik.

I. Die Untersuchung der Luftröhre und die Verwendung der Tracheoskopie bei Struma. Von Dr. Oscar Wild. (Mit 20 Abbildungen und Taf. I—V.) 1

Aus der Strassburger chirurgischen Klinik.

II. Zur Pathologie der bakteriellen Peritonitis. Nebst einem Beitrag zur Kenntnis der Wirkung des Adrenalin in der Bauchhöhle. Von Dr. Alfred Peiser, Assistenzarzt. 111

Aus dem Allerheiligen-Hospital zu Breslau.

III. Ueber subkutane Darmverletzung und ihre Behandlung. Von Dr. Sidney Lilienfeld, Assistenzarzt. 133

Aus der Tübinger chirurgischen Klinik.

IV. Experimentelle Untersuchungen über Radiumwirkungen. Von Dr. C. Blauel, Privatdocent und Assistenzarzt. 141

Aus der Budapester chirurgischen Klinik.

V. Hypernephroma renis. Von Docent Dr. Paul Kuzmik, Adjunkt der Klinik. (Hierzu Taf. VI—VIII.) 185

Aus der Amsterdamer chirurgischen Klinik.

VI. Untersuchungen über die Progenitur Thyreopriver. Von Prof. Dr. Otto Lanz. (Mit 8 Abbildungen.) 208

ZWEITES HEFT

ausgegeben im April 1905.

Aus der Tübinger chirurgischen Klinik.

VII. Die symmetrische Schwellung der Thränen- und Mundspeicheldrüsen in ihren Beziehungen zur Pseudoleukämie. Von Dr. Max v. Brunn, Privatdocent und Assistenzarzt. (Mit 1 Abbildung) 225

Seite

Aus der Heidelberger chirurgischen Klinik.

VIII. Totale Abreissung der Gesichtsmaske. Von Dr. Hermann Kaposi, Privatdocent und Assistenzarzt. (Mit 4 Abbildungen) . 280

Aus der Heidelberger chirurgischen Klinik.

IX. Pseudospastische Parese. Von Dr. Hermann Kaposi, Privatdocent und Assistenzarzt. (Mit 3 Abbildungen) 287

Aus der Prager chirurgischen Klinik.

X. Ueber die Naht des Nervus hypoglossus. Von Professor Dr. A. Wölfler 294

Aus der Königsberger chirurgischen Klinik.

XI. Ueber Dauerresultate der Colopexie bei hochgradigem Rectumprolaps. Von Dr. F. Pachnio 300

Aus der Heidelberger chirurgischen Klinik.

XII. Kasuistischer Beitrag zur Trepanation bei Meningitis. Von Dr. Georg Hirschel, Assistenten der Klinik. (Hierzu Taf. IX—X) 335

Aus der Tübinger chirurgischen Klinik.

XIII. Coxa vara im Gefolge von Ostitis fibrosa. Von Dr. Max v. Brunn, Privatdocent und Assistenzarzt. (Hierzu 5 Abbildungen und Taf. XI) 344

Aus der Tübinger chirurgischen Klinik.

XIV. Ueber die Luxatio pedis sub talo. Von Dr. Trendel, Stabsarzt im Infanterie-Regiment Nr. 121, kommandiert zur Klinik. (Mit 1 Abbildung) 360

Aus der Tübinger chirurgischen Klinik.

XV. Ein mehrteiliger Tupferbehälter für den Dampfsterilisator. Von Dr. C. Blauel, Privatdocent und Assistenzarzt. (Mit 3 Abbildungen) 405

Aus der Breslauer chirurgischen Klinik.

XVI. Ueber Behandlung und Dauerergebnisse bei Verletzungen und Verengerungen der männlichen Harnröhre. Von Stabsarzt Dr. Georg Schmidt 408

Aus der Freiburger chirurgischen Klinik.

XVII. Zur Kenntnis des primären Magensarkoms. Von Dr. Oberst, Assistenzarzt 477

Aus dem Allerheiligen-Hospital zu Breslau.

XVIII. Ueber Harnblasengeschwülste. Von Geh. San.-Rat Dr. Riegner 484

Seite

DRITTES HEFT

ausgegeben im Mai 1905.

Aus der Heidelberger chirurgischen Klinik.

XIX. Erfahrungen bei der operativen Behandlung des kompleten innern Darmverschlusses. Von Dr. Otto Simon, Privatdocent und früherm I. Assistenten 489

Aus der Königsberger chirurgischen Klinik.

XX. Ueber die isolierte Ruptur der Symphysis ossium pubis. Von Willy Cohn 539

Aus der Königsberger chirurgischen Klinik.

XXI. Ueber die Luxatio femoris centralis. Von Dr. Walter Simon, ehem. Volontärarzt der Klinik, Assistenten am Knappschaftslazarett in Neunkirchen. (Mit 1 Abbildung) 555

Aus der Strassburger chirurgischen Klinik.

XXII. Zur Entstehung von Pankreascysten durch Trauma Von Dr. Zimmermann, Oberarzt der Klinik 582

Aus der Königsberger chirurgischen Klinik.

XXIII. Zur Anatomie und Klinik der Fussgelenkstuberkulose mit besonderer Berücksichtigung der Resektion. Von Dr. Rudolf Stich, Assistenzarzt der Klinik 587

Aus der Rostocker chirurgischen Klinik.

XXIV. Zur Dauerheilung des Brustkrebses. Ergebnisse der in der Rostocker chirurgischen Klinik 1875—1901 ausgeführten Operationen. Von Dr. Heinrich Schröder, Hilfsarzt an der Grossherzogl. Meckl. Landes-Irrenanstalt Sachsenberg 659

Aus der Baseler chirurgischen Klinik.

XXV. Ueber Bruchsackdivertikel. Von Dr. E. Hagenbach, erstem Assistenzarzt der Klinik. (Mit 6 Abbildungen) 688

Aus der Königsberger chirurgischen Klinik.

XXVI. Ueber umschriebene Knochenverdichtungen im Bereich der Substantia spongiosa im Röntgenbilde. Von Dr. Alfred Stieda, Privatdocent und Assistenzarzt. (Mit 9 Abbildungen) . . . 700

Aus der Königsberger chirurgischen Klinik.

XXVII. Ueber den Albers'schen Beckenfleck im Röntgenbilde. Von Dr. Alfred Stieda, Privatdocent und Assistenzarzt. (Mit 10 Abbildungen) 704

Aus dem Karl-Olga-Krankenhause in Stuttgart.

XXVIII. Ueber Struma intratrachealis. Von Dr. Th. Grünenwald, früherem Assistenzarzt der Abteilung 711

Aus der Tübinger chirurgischen Klinik.

XXIX. Die Darstellung der Trachea im Röntgenbild, besonders bei Struma. Von Dr. C. Pfeiffer, Assistenzarzt. (Hierzu 4 Abbildungen und Taf. XII—XV) 716

BEITRÄGE

ZUR

KLINISCHEN CHIRURGIE

MITTEILUNGEN AUS DEN CHIRURGISCHEN KLINIKEN

ZU

Amsterdam Basel Berlin Breslau Budapest Freiburg Genua Graz Heidelberg Innsbruck Königsberg Leipzig München Prag Rostock Strassburg Tübingen Zürich Würzburg

UND DEN CHIRURGISCHEN ABTEILUNGEN

DES

Städtischen Krankenhauses Dresden Frankfurt a. M. Gmünd Karlsruhe Nürnberg Augusta-Hospitals in Berlin Allgemeinen Krankenhauses in Hamburg Diakonissenhauses in Freiburg i. B. und Stuttgart Karl-Olga-Krankenhauses in Stuttgart Kantonsspitals in Münsterlingen Landkrankenhauses in Hanau Allerheiligen-Hospitals in Breslau

Herausgegeben von

O. v. **Angerer** (München) B. v. **Beck** (Karlsruhe) C. **Brunner** (Münsterlingen) P. v. **Bruns** (Tübingen) O. v. **Büngner** (Hanau) V. **Czerny** (Heidelberg) E. **Enderlen** (Basel) C. **Garrè** (Königsberg) C. **Göschel** (Nürnberg) E. **Goldmann** (Freiburg i. B.) V. v. **Hacker** (Graz) O. **Hildebrand** (Berlin) F. **Hofmeister** (Stuttgart) P. **Kraske** (Freiburg i. B.) F. **Krause** (Berlin) R. U. **Kroenlein** (Zürich) H. **Kümmell** (Hamburg) O. **Lanz** (Amsterdam) H. **Lindner** (Dresden) O. **Madelung** (Strassburg) J. v. **Mikulicz** (Breslau) W. **Müller** (Rostock) G. F. **Novaro** (Genua) J. **Réczey** (Budapest) L. **Rehn** (Frankfurt a. M.) O. **Riegner** (Breslau) H. **Schloffer** (Innsbruck) C. **Schönborn** (Würzburg) K. **Steinthal** (Stuttgart) F. **Trendelenburg** (Leipzig) A. **Wölfler** (Prag) A. **Wörner** (Gmünd)

Redigiert von

P. v. BRUNS

FÜNFUNDVIERZIGSTER BAND

Erstes Heft

MIT 28 ABBILDUNGEN IM TEXT UND 8 TAFELN.

TÜBINGEN
VERLAG DER H. LAUPP'SCHEN BUCHHANDLUNG
1905.

Alle Rechte vorbehalten.

DRUCK VON H. LAUPP JR IN TÜBINGEN.

INHALT.

Seite

Aus der Züricher chirurgischen Klinik.

I. Die Untersuchung der Luftröhre und die Verwendung der Tracheoskopie bei Struma. Von Dr. Oscar Wild. (Mit 20 Abbildungen und Taf. I—V.) 1

Aus der Strassburger chirurgischen Klinik.

II. Zur Pathologie der bakteriellen Peritonitis. Nebst einem Beitrag zur Kenntnis der Wirkung des Adrenalin in der Bauchhöhle. Von Dr. Alfred Peiser, Assistenzarzt. 111

Aus dem Allerheiligen-Hospital zu Breslau.

III. Ueber subkutane Darmverletzung und ihre Behandlung. Von Dr. Sidney Lilienfeld, Assistenzarzt. 133

Aus der Tübinger chirurgischen Klinik.

IV. Experimentelle Untersuchungen über Radiumwirkungen. Von Dr. C. Blauel, Privatdocent und Assistenzarzt. 141

Aus der Budapester chirurgischen Klinik.

V. Hypernephroma renis. Von Docent Dr. Paul Kuzmik, Adjunkt der Klinik. (Hierzu Taf. VI—VIII.) 185

Aus der Amsterdamer chirurgischen Klinik.

VI. Untersuchungen über die Progenitur Thyreopriver. Von Prof. Dr. Otto Lanz. (Mit 8 Abbildungen.) 208

8822

BOSTON MEDICAL
NOV 25 1905
LIBRARY.

AUS DER

ZÜRICHER CHIRURGISCHEN KLINIK

DES PROF. DR. KRÖNLEIN.

Die Untersuchung der Luftröhre und die Verwendung der Tracheoskopie bei Struma.

Von

Dr. **Oscar Wild.**

(Hierzu 21 Abbildungen und Taf. I—V).

I. Anatomisches.

Die topographische Anatomie des Halses ist die theoretische Grundlage der Luftröhrenuntersuchung, sowohl der Technik, als auch der Beurteilung der Befunde. Es wäre jedoch überflüssig, hier alle Details wiederzugeben; nur einzelne derselben fallen für unsere Zwecke in Betracht, und diese allein sollen im Folgenden kurz erwähnt werden[1]), mit Hinweis auf ihre Bedeutung für die Pathologie.

Die Proportionen des Halses sind abhängig von der um mehrere cm variablen Länge der Halswirbelsäule und dem Abstande der oberen und unteren Grenze des Halses. Die Ebene der letzteren, des Schultergürtels, verläuft bald steiler, bald mehr horizontal, je nach

1) Wir halten uns dabei vor Allem an die trefflichen Ausführungen von Merkel (Handbuch der topograph. Anatomie Bd. II), Waldeyer, (Joessel's Lehrbuch der topograph. chirurg. Anatomie, 2. Teil) und Mehnert (Ueber topographische Altersveränderungen des Atmungsapparates. G. Fischer. Jena 1901.).

der Lage des Brustbeins. Diese kann in vertikaler Richtung ebenfalls um mehrere cm differieren. Das Jugulum liegt im Allgemeinen im Niveau des 1. bis 2. Brustwirbels. Man fand es aber schon gegenüber dem 7. Hals- bis 4. Brustwirbel, am höchsten beim Neugeborenen, am tiefsten, infolge des natürlichen Senkungsprocesses, bei Greisen. Steht das Sternum hoch, so erscheint der Hals kurz, und relativ dick. Abgesehen von diesen Momenten hängt die Dicke ab von der Entwicklung des Fettgewebes, der Muskulatur und der anderen Organe. Der Hals der Frauen ist länger, schlanker und mehr nach vorn geneigt, als der der Männer. Es ist klar, dass kurze, dicke Hälse der vergrösserten Schilddrüse am wenigsten Raum zur Ausdehnung bieten und aus diesem Grunde am ehesten zu Trachealstenosen disponieren: der Hals ist zu kurz, selbst für einen kleinen Kropf. Natürlich hat man hierin nur ein begünstigendes Moment zu erblicken.

Die Konfiguration des Halses wird aber nicht nur durch die Länge, sondern auch durch die mehr oder weniger stark ausgeprägten normalen und pathologischen Krümmungen der Wirbelsäule bestimmt. Diese beeinflussen die Trachea, die im Allgemeinen dem Verlaufe der Wirbelsäule folgt.

Muskulatur und Bindegewebe des Halses, deren Entwicklung oft schon durch die äussere Untersuchung, am schönsten aber bei Kropfoperationen festzustellen ist, besitzen eine grosse Bedeutung für die Pathogenese der strumösen Luftröhrenaffektionen, am allermeisten der Stenosen. Die Musc. sterno-hyoidei und sterno-thyreoidei liegen direkt der Vorderfläche der seitlichen Schilddrüsenlappen, sogar den seitlichen Partien des Isthmus auf; der Omohyoideus kreuzt den oberen Pol der ersteren. Die Musc. sterno-cleido-mastoidei kommen wohl nur mit der pathologisch vergrösserten Thyreoidea in Beziehung.

An Leichenpräparaten und bei Operationen findet man häufig eine Hypertrophie einzelner Muskelgruppen, die man in anderen Fällen wieder vermisst. Die Ursache dieser Gegensätze ist nicht sicher aufgeklärt.

Für die Pathogenese der Kropfstenosen ist folgende Thatsache von Wichtigkeit: Ein aus der direkten Verbindungslinie seines Ursprungs- und Insertionspunktes herausgedrängter Muskel sucht die beiden Punkte natürlich bei der Kontraktion auf kürzestem Wege einander zu nähern. Der vermehrte Druck, den das Hindernis, z. B. eine Struma, dabei erleidet, wird nach dem Orte des geringsten Widerstandes, gewöhnlich der Trachea, übertragen. Auf diese Weise erklärt sich besonders der mechanische Effekt der Cysten, die, gleich Pelotten, ohne dass Verwachsungen vorhanden wären, ausserordentlich häufig auf die Luftröhre pressen. Die Richtigkeit dieser Folgerungen bestätigen weiter unten angeführte tracheoskopische Beobachtungen, die zur Aufklärung der Entstehung bestimmter Formen von Strumastenosen beitragen. Die auf die Luftröhre übertragene Wirkung der Muskelkontraktionen ist direkt im Spiegel zu

kontrollieren. Dies spricht zu Gunsten der Krönlein'schen Theorie[1]) von der Pathogenese der Strumastenosen. Jedoch kann man derartige Beobachtungen nicht regelmässig in allen Fällen machen.

Im Gegensatze hiezu hat Ewald[2]) der Anordnung und Entwicklung des Bindegewebes, besonders des peritrachealen, die grösste Bedeutung für diese Fragen zugeschrieben. Sicher ist, dass das Bindegewebe des Halses der Strumösen, besonders die Halsaponeurose, öfters pathologische Veränderungen erleidet. Sie ist bei Alkoholikern verdickt und straff. Bei jüngeren, vor allem bei idiotischen Mädchen, nimmt das Bindegewebe bisweilen eine eigentümlich gummiartige Beschaffenheit an (Krönlein). Die pathologische Bedeutung dieser und ähnlicher Anomalien kennt man nicht genau. Ebenso wenig ist der Einfluss der Verwachsungen abgeklärt. Man trifft adhärente Strumen ohne Trachealveränderungen und umgekehrt oft sehr leicht verschiebbare Kröpfe, die hochgradige Stenosen verursachen.

Die Gefässe und Nerven, die die Ernährung der Trachealwand vermitteln, können, vielleicht infolge des Druckes der Struma, degenerieren. Darunter muss ihr Versorgungsgebiet, die Luftröhre, leiden. Es soll eine Erweichung, und damit eine vermehrte Zusamendrückbarkeit der Trachea entstehen (Rose, Kocher). Ein derartiger, tracheoskopisch sicher beobachteter Fall ist mir nicht bekannt. Vielleicht gehört der S. 102 beschriebene hierher.

Es ist nicht unsere Aufgabe, an dieser Stelle auf die immer noch nicht abgeschlossene Kontroverse über die Pathogenese der Strumaveränderungen der Luftröhre einzugehen. Die Tracheoskopie hilft vielleicht einmal, einen Entscheid herbeizuführen. Uns scheint, dass keiner der erwähnten Theorien allgemeine Gültigkeit zukommt.

Die Schilddrüse. Form, Grösse und Lage der normalen Schilddrüse sind schon in hohem Grade individuell variabel, mehr noch die der erkrankten. Wir wundern uns deshalb nicht über den unberechenbaren Formenreichtum der strumösen Trachealaffektionen. Die normale Form der Thyreoidea wird mit einem Hufeisen verglichen. Der Isthmus bedeckt den 2.—4. Trachealring; die Seitenlappen ziehen sich lateralwärts und nach oben zum Schildknorpel. Sie umgreifen gewöhnlich die Trachea derart, dass sie ihre Hinterfläche nicht überragen, können sie aber auch ringförmig umklammern und sich zwischen Wirbelsäule und Oesophagus, resp. Pharynx vordrängen. Das hier liegende lockere Bindegewebe setzt ihnen keinen grossen Widerstand entgegen. Der Isthmus soll über dem 1. bis über dem 6. Trachealringe liegen kön-

1) Krönlein, Klinische Untersuchungen über Kropf, Kropfoperationen und Kropftod. Diese Beiträge 1893.

2) Ewald, Ueber Trachealkompression durch Struma und ihre Folgen. Vierteljahrsschr. f. gerichtl. Medicin. Dritte Folge. III Suppl. 1894.

nen. Bei Neugeborenen steht er, durch eine kurze, straffe Fascie an den untern Rand des Kehlkopfes befestigt, besonders hoch (Hueter). In anderen Fällen liegt die ganze Schilddrüse in toto sehr tief (Thyreoptosis, Kocher). Ausser der Pyramide, die bei $^2/_3$—$^4/_5$ aller Menschen vorkommt (Merkel), sind die mannigfaltigen Nebenkröpfe sehr oft die Ursache strumöser Luftröhrenveränderungen. Gerade in diesen Fällen bewährt sich die Tracheoskopie ausgezeichnet, indem sie allein z. B. den Angriffspunkt eines auf andere Weise nicht zu entdeckenden Tumors und damit diesen selbst offenbart.

Sämtliche pathologische Veränderungen der Schilddrüse können die Trachea beeinflussen, doch wissen wir nicht bestimmt, welche von ihnen am ehesten und am häufigsten Schaden stiften.

Die Luftröhre beginnt am unteren Rande des Ringknorpels und endet an der Bifurkation. Die Cartilago cricoidea liegt beim Erwachsenen meistens in der Höhe des 6.—7. Halswirbels (Tuberculum Chassaignac), doch fand sie Velpeau am 4. Hals- und Mehnert bei einem Greise am 1. Brustwirbel. Am höchsten steht sie wieder bei Neugeborenen und sinkt im Laufe der Jahre zunehmend tiefer. Abgesehen von diesen physiologischen Schwankungen, variiert ihre Lage auch individuell fortwährend bei Beugung und Streckung des Halses und zwar bis zu 4 cm. Das untere Ende der Luftröhre, die besser fixierte Bifurkation, liegt beim Neugeborenen am 3., beim Erwachsenen durchschnittlich am 4.—5. Brustwirbel, wurde aber schon am 7. gefunden; bei gerader Haltung entspricht sie durchschnittlich der Spina scapulae.

Die Elasticität der Luftröhre ermöglicht bedeutende Veränderungen ihrer Lage und Länge. Durch extreme Rückwärtsbeugung des Kopfes soll diese bis zu 65 mm zunehmen können.

Die durchschnittliche Länge der Luftröhre beträgt bei der Frau 9—11 cm, beim Manne 10—15 cm, nach Przewoski[1]) $^1/_{14}$—$^1/_{15}$ der Körperlänge. Ihr Skelett bilden 16—20 Ringe, von denen einzelne sich oft spalten, und mit ihren Nachbarn verwachsen. Der oberste Ring verbindet sich bisweilen, dann gewöhnlich aber ungeteilt, mit der Cartilago cricoidea. Der unterste zeichnet sich durch seine Inkonstanz der Form aus: bald nimmt er an der Bildung der Carina Teil, bald nicht. Die einzelnen Ringe sind 3—4 mm hoch, am Scheitel des Bogens 1,5 mm dick, aussen plan und innen konvex, weshalb sie sich bei der Tracheoskopie so gut abheben. Die hinteren Enden schneiden entweder gerade mit der Hinterwand ab, oder sie biegen sich leicht nach aussen, häufig auch nach innen um und ragen dann in die membranöse Hinterwand vor. Der Abstand der Ringe untereinander beträgt ca. die Hälfte ihrer Höhe;

1) Przewoski, Ueber Divertikel der Trachea. Arch. f. Laryngologie. Bd. VIII.

diesen Raum füllen die, derbfibröse, elastische Fasern enthaltenden Zwischenmembranen aus. Das von den Knorpeln offengehaltene Lumen der Trachea hat folgende Durchmesser:

1/2—1 1/2 Jahr	= 5 mm	5—10 Jahr	= 8 mm
2—3 „	= 6 mm	10—15 „	= 10—11 mm.
4—5 „	= 7 mm		

Bei erwachsenen Männern findet man den Durchschnitt zwischen 16 bis 22,5 mm, bei Frauen zu 13—16 mm angegeben. Aeby[1]) berechnet folgende Mittelzahlen: Sagittaler Durchmesser 17,6 mm, transversaler 16,6 mm. Nach Lejars[2]) ist die Luftröhre am Anfange am weitesten und verjüngt sich nach unten; andere Autoren geben das Gegenteil an. Braune und Stahel[3]) fanden, dass der Querschnitt sich bis zur Mitte der Trachea vergrössere und nach unten wieder abnehme, während Przewoski's (l. c.) Untersuchungen ergaben, dass die gesunde Luftröhre einen Cylinder mit überall gleicher Dicke darstelle (1/27—1/30 der Körperlänge).

Nach Aeby soll oben der sagittale, unten der frontale Durchmesser grösser, in der Mitte beide gleich sein. Tracheoskopisch lassen sich diese Verhältnisse vorläufig nur sehr unvollkommen beurteilen.

Die Luftröhre verläuft nicht senkrecht, sondern, wie die Wirbelsäule, von oben vorn nach unten hinten. Sappey[4]) sagt: „Sa direction est verticale et son axe est rectiligne, alors même que la tête et le cou s'inclinent en avant." Durch Beobachtung am Lebenden kann man konstatieren, dass dies nicht stimmt. Nach einzelnen Angaben soll sie etwas nach rechts von der Mittellinie abweichen. Heller und Schrötter fanden aber die Carina in 42% in der Medianlinie, in 57% nach links, und nur in 1% nach rechts hin abweichend. Während die Trachea oben am Halse der Oberfläche sehr nahe liegt, hat sie sich am Jugulum bis zu 5 cm von ihr entfernt. Ihr Brustteil ist etwas länger, als der Halsteil. Sie ist, besonders im Thorax, von lockerem Bindegewebe umhüllt, woraus sich ihre grosse Neigung zu Deviationen erklärt. Der Bogen der Aorta liegt ihrer linken unteren Wand dicht an.

Wir werden später auf weitere Details zu sprechen kommen. Es sei hier noch auf die Unzuverlässigkeit der Leichenuntersuchungen hingewiesen. Man hat vorgeschlagen die Trachea mit Gyps oder leicht schmelzbaren Metallen auszugiessen. Auf diese Weise sind feinere Ver-

1) Aeby, Der Bronchialbaum der Säugetiere und des Menschen. Leipzig 1880.

2) Lejars, La forme et le calibre physiologique de la trachée. Revue de chir. 1891.

3) Braune und Stahel, Berichte der königl. sächs. Gesellsch. der Wissenschaften, 1885 und Arch. f. Anatomie u. Physiologie 1886.

4) Sappey, Traité d'Anatomie descriptive. T. IV. 434.

änderungen kaum darzustellen. Die gewöhnliche Sektionstechnik ist nach Ewald (l. c.) zum Nachweis von Trachealstenosen ganz ungeeignet. Er zerlegt die Struma samt der Luftröhre durch horizontale Schnitte in 1 cm dicke Scheiben, die man wieder auf einander legen kann, wodurch die Veränderungen viel besser zu eruieren sind. Eine exakte Methode zum Nachweis der Deviationen, Verbiegungen und aller Einzelheiten der Verengerungen hat man noch nicht gefunden. Wir werden später sehen, dass sich die Trachea nach dem Tode bald verändert, und dass besonders konservierte Präparate Anlass zu groben Täuschungen geben (S. 54).

II. Die Untersuchung der Trachea.

Die Beschwerden der Patienten und die objektiv ohne weiteres wahrnehmbaren Symptome sprechen oft mit solcher Deutlichkeit für eine Luftröhrenaffektion, dass sowohl die Untersuchung der erkrankten Trachea, als auch der anderen Organe überflüssig erscheint. Wer aber das Eine, oder das Andere, oder gar Beides unterlässt, begeht einen Kunstfehler. Hier, wie anderwärts, muss sich eine wissenschaftliche Diagnose in erster Linie auf den genauen Lokalbefund stützen.

Die Luftröhrenuntersuchung soll nur einen Teil, allerdings einen nicht zu vernachlässigenden Teil einer allgemeinen klinischen Untersuchung bilden.

Dies gilt vor allem für die Trachealveränderungen bei Struma, die wir im Folgenden, entsprechend dem Endzwecke dieser Abhandlung, als erläuternde Beispiele stets vor allem anderen heranziehen werden.

Ich verfüge über eine Reihe von lehrreichen Beobachtungen, die zeigen, wie vorsichtig gerade Aerzte in Kropfländern mit ihrem Urteile sein müssen. Denn der Grund der Atemnot eines Strumösen ist recht häufig gar nicht eine vermutete Kompressionsstenose, und der vielleicht schon zur Operation bestimmte Kropf ist vollkommen unschuldig an allen Beschwerden, indem er entweder keinen, oder nur einen geringfügigen Druck auf die Luftröhre ausübt.

Mehrere meiner Patienten mit grösseren oder kleineren Kröpfen klagten über Atemnot beim Treppensteigen, raschen Gehen, oder über plötzlich, ohne äusseren Grund, auftretende „Engigkeit“ und führten all dies auf ihre Struma zurück. Ihre Trachea war jedoch nur unwesentlich oder gar nicht verändert, dagegen entdeckte ich bei der Untersuchung der Nase eine chronische Rhinitis mit hochgradigen Schleimhautschwellungen, eine Septumdeviation

oder Nasenpolypen. Die operative Behandlung dieser Leiden befreite die Kranken von den scheinbar typischen Kropfbeschwerden, während die Struma nachher durch medikamentöse Therapie zurückging.

Wahrscheinlich erweckte oder vermehrte die zunehmende Behinderung der nasalen Respiration das Gefühl des Luftmangels, indem die Patienten sich nicht an die aufgedrungene Mundatmung gewöhnen konnten. Sie verkannten aber die wahre Ursache ihrer Beschwerden.

Wie die Rhinoskopie, kann auch die Pharyngoskopie wertvolle Aufschlüsse erteilen. Hypertrophie der Gaumen- und Rachentonsillen, Abscesse, Narbenstenosen des Pharynx etc. sind schon übersehen worden, indem man eine gleichzeitig vorhandene Struma ohne weiteres als Grund der Dyspnoe betrachtete, ebenso retropharyngeale Strumen, die die hintere Rachenwand hervorwölbten und dadurch die Atmung behinderten, die Luftröhre aber gar nicht beeinflussten. Diese sind natürlich nur durch die Rachenuntersuchung zu entdecken. Wie wichtig ein solcher Befund für den Chirurgen sein kann, ist klar.

Die Pharyngoskopie enthüllt oft auch in anderen Fällen den wahren Sitz von Störungen im Bereiche der Atemwege. Da deren Lokalisation bekanntlich den meisten Menschen schwer fällt, kommt es vor, dass Patienten, die über Schmerzen oberhalb des Sternums und hinter demselben klagen und hieraus selbst eine Luftröhrenaffektion diagnosticieren, mit ihren Angaben sogar den Arzt täuschen. Die Untersuchung ergiebt, dass die Trachea gesund, wohl aber der Pharynx erkrankt ist.

Noch häufiger findet man bei der Laryngoskopie die Ursache einer vermeintlichen Luftröhrenerkrankung. Einige meiner Kropfpatienten, die sich über Atemnot beschwerten, litten an subchordalen Schwellungen, Tuberkulose des Kehlkopfes, Papillomen, Fibromen, oder Ozaena laryngis (et tracheae) mit beträchtlicher Borkenbildung, und es gelang mir festzustellen, dass diese Krankheiten an der Behinderung der Atmung einen weit grösseren Anteil hatten, als die gleichzeitig vorhandene Struma, resp. vielleicht eine dadurch erzeugte, geringfügige Trachealveränderung. Die Laryngoskopie ist natürlich stets von grossem Werte, wenn ein Kropf den Kehlkopf beeinflusst. Befunde, wie Stimmbandlähmungen, Schiefstellung, Kompression, Torquierung u. s. w. des Larynx geben bereits wertvolle Anhaltspunkte für das zu erwartende Luftröhrenbild.

Die Untersuchung der Lungen verschiedener Patienten, die mir wegen Strumadyspnoe zur Tracheoskopie zugeschickt worden waren, ergab das Vorhandensein einer chronischen Bronchitis, eines Emphysems, einer Tuberculosis pulmonum; in anderen Fällen handelte es sich um Asthma. Es ist vielleicht ganz lehrreich, wenn ich mir hier die Bemerkung gestatte, dass sogar erfahrene praktische Aerzte, die sonst nur zu leicht geneigt sind, das Specialistentum in der Medicin zu verurteilen, sich durch einen Kropf derart imponieren liessen, dass sie gar nicht daran dachten, die Ursache der Atemnot auch noch anderwärts zu suchen.

Minnich[1]) hat in einer grösseren Arbeit, über die er in der Gesellschaft der Aerzte in Zürich referierte und auf die ich hier verweise, die Bedeutung der Untersuchung des Herzens für diese Fragen auseinander gesetzt.

Erkrankungen der Thymus, des Oesophagus, der Bronchialdrüsen, des Zwerchfells können Luftröhrenaffektionen vortäuschen; ebenso Larynxkrisen bei Tabes (Charcot), cardiale Dyspnoe, Aneurysma, das später allerdings öfters die Trachea komprimiert, ferner Tumoren anderer in der Nähe der Luftröhre gelegener Organe. Poncet[2]) beobachtete sogar periodisch auftretende Erstickungsanfälle bei einem Strumösen, die auf Febris intermittens beruhten, und nach Chiningebrauch ausblieben.

Als Curiosum sei noch erwähnt, dass ich einige Kranke mit „hysterischen Trachealstenosen" beobachten konnte. Das ist natürlich so zu verstehen, dass die Patienten bei der ersten Untersuchung durch den trachealen Stridor vollkommen den Eindruck erweckten, ihre Luftröhre sei komprimiert. Der negative Befund und der Erfolg der psychischen Behandlung rechtfertigten die andere Diagnose.

Ebensowenig, wie die Untersuchung der anderen Organe darf man die Untersuchung der Trachea unterlassen. Wie schwer in dieser Beziehung zum Nachteile der Kranken gesündigt wird, demonstrieren weiter unten zahlreiche Exempel aufs Ueberzeugendste. Dass die Ursache einer bedenklichen Dyspnoe eines Strumösen, der sich eine Erkältung, Tracheitis, Bronchitis zugezogen hat, verkannt, ohne Luftröhrenuntersuchung mit Expektorantien behandelt wird, das sieht man leider nur zu häufig. Aber auch die Symptome anderer Krankheiten können leicht unrichtig gedeutet werden. Eine besonders

1) Referat im Korresp.-Blatt f. Schweiz. Aerzte. 1903.

2) Cit. von B. Boyer, Étude sur la thyréoidectomie. Thèse de Lyon. 1884.

lehrreiche Beobachtung konnte mein Assistent Fingerhuth in seiner Privatpraxis machen. Eine sehr korpulente Dame, 54 Jahre alt, die bei 160 cm Körpergrösse 81 kg wog, klagte über beträchtliche Atemnot, besonders beim Treppensteigen. Zwei Aerzte hatten die Beschwerden auf die Fettleibigkeit zurückgeführt und diätetische Kuren verordnet, die zwar eine Abmagerung herbeiführten, in Bezug auf die Klagen aber ohne Erfolg blieben. Bei der allgemeinen gründlichen Untersuchung fand Fingerhuth eine linksseitige, kleinapfelgrosse Struma, die die Luftröhre komprimierte, so dass das Lumen um mehr als die Hälfte verengt war. Jodtherapie brachte vollkommene Heilung. Mit dem Zurückgehen des Kropfes schwanden die Beschwerden.

Die Anamnese, die man jedem klinischen Krankenexamen voraus zu schicken pflegt, hat bei der Untersuchung von Kropfpatienten eine besondere Wichtigkeit. Abgesehen von all den Momenten, die den Operateur interessieren, hat der Untersucher sich hauptsächlich darnach zu erkundigen, ob der Patient an Atemnot oder „Engigkeit", wie dieselbe hier zu Lande bezeichnet wird, leidet, ob er mehr oder weniger häufig von Erstickungsanfällen heimgesucht wird, und ob dieselben auf relativ geringe Reize hin auftreten. Denn darnach richtet sich der ganze Gang der Untersuchung und die Wahl der anzuwendenden Methoden. Es ist klar, dass wir einen Patienten, der uns angiebt, dass er schon bei der geringsten Anstrengung keine Luft mehr bekomme, mit grösster Sorgfalt behandeln werden. Ich pflege in solchen Fällen den Kranken einige Male im Zimmer hin und her gehen, event. sich bücken zu lassen, um mir ein Urteil darüber zu bilden, was ich ihm zumuten darf. Kommt er dabei ausser Atem und wird gar cyanotisch, so ist höchste Vorsicht geboten, um so mehr, wenn dieselben Erscheinungen bei der Pharyngoskopie und der Laryngoskopie auftreten, die man mit grossem Vorteil, natürlich erst, nachdem sich der Kranke erholt hat, vornimmt, da sie uns nicht nur bereits über Vieles orientieren, sondern auch den Patienten in bester Weise für die eigentliche Untersuchung der Luftröhre vorbereiten. So geringfügig alle diese Details erscheinen mögen, von ihnen hängt doch sehr viel ab.

Die äussere Untersuchung der Luftröhre.

A. Inspektion.

Die Luftröhre verläuft nur eine kurze Strecke weit nahe der

Körperoberfläche; trotzdem giebt uns die äussere Inspektion viele diagnostische Anhaltspunkte, allerdings weniger direkt, als vielmehr indirekt, d. h. durch die Besichtigung der der Trachea benachbarten Organe.

Veränderungen der Haut, Entzündungen, Einziehungen etc. erwecken den Verdacht auf bestimmte Ursachen von Luftröhrenveränderungen (Strumitis, maligne Strumen u. s. w.). Phlebektasien des Halses und der vorderen Brustwand sind eine häufige Begleiterscheinung intrathoracischer Tumoren.

Das Profil des Halses magerer Individuen weist schon einigermassen auf den Neigungswinkel der Trachea hin. Durch die Besichtigung en face lässt sich die Stellung des Larynx und der Luftröhre erkennen. Lageanomalien des Kehlkopfes beeinflussen die Richtung der Trachea in hohem Grade. Nicht immer dürfen wir dieselben aber als Zeichen pathologischer Veränderungen auffassen; bei älteren Leuten, besonders Männern, die harte körperliche Arbeit zu verrichten haben und eine Körperhälfte dabei mehr in Anspruch nehmen, sind sie fast physiologisch; so bei Landarbeitern, Lastträgern, Dienstmännern etc. Ich brauche hier garnicht zu erwähnen, dass die Form, Grösse und Lage von Tumoren am Halse, z. B. von Strumaknoten, ebenfalls schon einigermassen darauf hinweisen, wo wir eine Kompression zu erwarten haben, und ob dieselbe eine einseitige oder eine doppelseitige sein wird. Ferner hat man auf die Entwicklung und Thätigkeit der Halsmuskulatur zu achten, welche, wie Krönlein[1]) klargelegt hat, für die Entstehung der Kropfstenosen von grosser Wichtigkeit sind und auch, wie wir weiter unten sehen werden, für die Erklärung tracheoskopischer Befunde wertvollen Aufschluss erteilen.

In den anatomischen Bemerkungen habe ich bereits auf die Bedeutung der topographisch-anatomischen Massverhältnisse des Halses aufmerksam gemacht. Kurze, dicke Hülse sind zu Kompressionsstenosen prädestiniert, besonders in Folge des Hochstandes des Schultergürtels. Nach Gerhardt[2]) soll bei längerer „Sticknot" der Kehlkopf (und damit die Luftröhre) eine tiefere, dem Brustbein genäherte Stellung einnehmen. Dies ist mir bei Strumastenosen öfters aufgefallen.

Die Lage der Luftröhre wird in hervorragender Weise bestimmt

1) Siehe S. 2.

2) Gerhardt, Ueber äussere Untersuchung des Kehlkopfes. Arch. f. Laryngologie II. S. 281.

durch die Wirbelsäule, und die Konstatierung ihres Verlaufes durch die Inspektion hat einen grossen differential-diagnostischen Wert. Meines Wissens wird dies aber kaum beachtet. Bei mehreren meiner Kranken sprach das tracheoskopische Bild mit aller Wahrscheinlichkeit für eine, durch einen Tumor hervorgerufene Deviation der Luftröhre, oft allerhöchsten Grades, indem es vollkommen mit den bei Struma gefundenen Veränderungen übereinstimmte. Es fand sich nichts derartiges, wohl aber eine Skoliose der Hals- oder Brustwirbelsäule, deren Verlauf auch jenem der Trachea entsprach. Dies ist von besonderer Wichtigkeit, wenn es sich darum handelt, zu entscheiden, ob eine retroclaviculäre Struma vorhanden sei oder nicht.

Selbstverständlich haben wir unser Augenmerk auf den Typus und die Frequenz der Atmung zu richten. Bei hochgradigen Stenosen sieht man meistens, dass sämtliche auxiliären Atemmuskeln in Anspruch genommen werden und zwar auch dann, wenn der Kranke gar keine Ahnung davon hat, dass seine Luftwege durch ein Hindernis fast ganz verlegt sind. Dies gilt vor allem für die langsam entstandenen Stenosen: Diese gestatten eine solche Gewöhnung an das Leiden, dass ein Kranker, der nur noch mit Aufwand ausserordentlicher Muskelarbeit atmet und deshalb für den Arzt einen sehr beängstigenden Anblick darbietet, uns oft versichert, dass er nie an „Engigkeit" gelitten habe. Rasch entstandene Verengerungen dagegen sind stets begleitet von subjektiven Gefühlen des Luftmangels, und der Gesichtsausdruck des Patienten zeigt uns dann in deutlichster Weise die dadurch hervorgerufene Angst und Furcht.

Die Dyspnoe ist weitaus am häufigsten eine inspiratorische. In seltenen Fällen sah ich aber auch in- und exspiratorische Dyspnoe, einige Male eine rein exspiratorische. Eine bestimmte und allgemein gültige Erklärung für diese Tatsachen kann ich leider noch nicht geben. In einigen Fällen war, wie wir später sehen werden, die Ursache des Phänomens mittelst der Tracheoskopie mit aller Deutlichkeit zu erkennen (s. S. 70).

Die Atemfrequenz ist bei Verengerungen der Luftröhre gewöhnlich herabgesetzt, der einzelne Atemzug vertieft. Auf diese Symptome wurde früher eine besondere Wichtigkeit gelegt, doch sind dieselben nicht absolut beweisend für das Vorhandensein einer Trachealstenose. Es kommt, wenn auch nur ausnahmsweise, vor, dass die Atemzüge vermehrt und oberflächlicher sind.

Mit dem Namen Gerhardt'sches Symptom bezeichnet man die Verminderung der Exkursion der Atembewegung des Larynx bei Trachealverengerungen[1]). Diese Erscheinung kannte Türck ebenfalls schon. Er schreibt[2]): „Nur sinken in der Regel bei letzteren (den Kehlkopfstenosen) die Halsgruben während der Inspiration tiefer ein und tritt der Larynx mehr nach abwärts, während beides bei den Stenosen der Trachea in geringerem Grade statt hat und mitunter nur scheinbar vorhanden ist, indem während der Inspiration die Schlüsselbeine und das Sternum viel mehr nach aufwärts, als der Kehlkopf nach abwärts gezogen werden". Dass dieses Symptom nicht konstant auftritt, haben L. v. Schrötter[3]) u. A. bereits erwähnt und ich kann, gestützt auf verschiedene Beobachtungen, dies nur bestätigen.

Ebenso wenig darf man die Kopfhaltung des Patienten als sicheres diagnostisches Merkmal betrachten, und auch in dieser Frage stimmen meine Erfahrungen mit denen L. v. Schrötter's und anderer Autoren vollkommen überein. Nach Gerhardt[4]), der übrigens selbst schon Ausnahmen von seiner Regel erwähnte, soll nämlich bei der Trachealverengerung der Kopf nach vorne, bei der Larynxstenose nach hinten geneigt sein. Ein entgegengesetztes Verhalten sah ich nicht selten, und eine Erklärung hierfür war in einigen Fällen leicht zu geben. Rose[5]) hat bekanntlich zuerst darauf hingewiesen, dass Kropfkranke bei hochgradiger Dyspnoe zuletzt nur noch eine bestimmte Stellung haben, in der sie überhaupt noch atmen können, und sein treffender Ausdruck für dieselbe: „die letzte Stellung", ist allgemein bekannt. Er nahm an, dass die Stenose hervorgerufen werde durch eine Erweichung der Trachealringe, und dass die „Schienung" der Luftröhre durch den Kropf das Lumen offen erhalte und zwar nur noch in einer, der letzten Stellung, die die erweichte Trachea vom Umkippen, den Kranken also vom Erstickungstode bewahre. Mehrere meiner Kranken gaben ebenfalls an, dass sie nur bei einer bestimmten Kopfhaltung

1) l. c.

2) Türck, Klinik der Krankheiten des Kehlkopfes und der Luftröhre. Wien 1866. S. 512.

3) L. v. Schrötter, Vorlesungen über die Krankheiten der Luftröhre. S. 116.

4) l. c.

5) Rose, Ueber den Kropftod und die Radikalkur der Kröpfe. Arch. f. klin. Chir. 1878.

ruhig atmen können, einige zwar, entgegen den Erfahrungen Gerhardt's, nur bei stark nach rückwärts gebeugtem Kopfe. Sie litten an Strumen, die sich hinter das Sternum oder die Claviculae erstreckten. Um sie von der „vorderen Umklammerung" zu befreien, waren sie gezwungen, den Kopf nach hinten zu beugen, wodurch die Struma empor gezogen, der goître plongeant am Tauchen verhindert wurde, im Gegensatze zu Krönlein's [1]) Patient, der den Kropf in die Brustapertur hinunterschob, um die stenosierte Stelle zu entlasten.

Ich habe gegenwärtig einen Patienten in Behandlung, der, ins Kleine übertragen, ähnliche Symptome darbietet. Vor drei Monaten fiel es dem sehr robusten, 45jährigen Herrn auf, dass er bei Bergtouren nicht mehr so leicht atme, wie früher. Während der letzten sechs Wochen stellte sich nun beim Rasieren (bei stark zurück gebeugtem Kopf) zunehmende Atemnot ein, so dass er den Coiffeur ersuchen musste, ihn einige Augenblicke „verschnaufen" zu lassen, wobei er den Kopf vornüber neigte. Er forschte dieser Erscheinung nach und entdeckte, dass bei Rückwärtsbeugung des Kopfes hinter dem Brustbein ein kleinapfelgrosser Kropf emporstieg, der in aufrechter Stellung in der Tiefe verschwand. Seine Diagnose war richtig.

Andere Kranke mit relativ rasch entstandenen Stenosen gaben, um die Atmung zu erleichtern, nicht nur dem Kopfe, sondern auch dem Thorax instinktiv die verschiedenartigsten Stellungen, die aber schwieriger zu erklären waren. Einigemale gewann ich den Eindruck, dass die Patienten sich bemühten, den Kropf und damit die Trachea vom Drucke der Halsmuskeln möglichst zu befreien. Für die Richtigkeit dieser Annahme scheint mir die Thatsache zu sprechen, dass die Kranken den Kopf sofort wieder beliebig halten konnten, sobald man nur mit leichtem Zuge den Musc. sterno-cleido-mastoideus von der Struma abhob.

Wir dürfen nicht vergessen, dass die Patienten nicht andauernd und mit Ueberlegung die zweckmässigste oder gar „letzte Stellung" einnehmen können, die wir tagsüber beobachten. Im Schlafe verändern sie ihre Körperlage unbewusst. Auf diese Weise hervorgerufene geringe Vermehrungen der Trachealstenose verursachen wohl beängstigende Träume, Alpdrücken, wie mir mehrere Patienten bestätigten; hochgradige Kompressionen erzeugen dann

1) Krönlein, Ueber Struma intrathoracica retro-trachealis. Deutsche Zeitschr. f. Chir. 1884.

jene gefürchteten, nächtlichen Erstickungsanfälle. Intelligente Patienten geben auch an, dass sie zuerst von schrecklichen Träumen geplagt wurden, einem Verfolger entrinnen wollten etc., dabei schwer atmeten und dann plötzlich, dem Ersticken nahe, erwachten. (Primär psychische Aufregung im Traume, hierdurch hervorgerufene Anstrengung der auxiliären Atemmuskeln?)

B. Palpation.

Die mittelst der Inspektion erhobenen Befunde erhärtet und ergänzt man vorteilhaft durch die Palpation, deren Anwendung und praktische Ergebnisse so bekannt sind, dass wir uns auf wenige Bemerkungen beschränken. Von dem immer leicht zu findenden Orientierungspunkte, dem Pomum Adami ausgehend, sucht man den meistens gut zu fühlenden Ringknorpel. Es kommt vor, dass der erste Trachealring mit ihm verwachsen, oder sonst stark hervorgewölbt, und so breit ist, dass man ihn für den Ringknorpel halten könnte. Bei gerader Kopfhaltung sind nur wenige, bei stark rückwärts gebeugtem Kopfe mehr Ringe durchzufühlen, da die Trachea sich bald von der Oberfläche entfernt und nach hinten unten verläuft. In Kropfländern setzt ausserdem der auch bei „Gesunden" häufig verbreiterte Isthmus der Schilddrüse, oder ein entwickelter Processus pyramidalis dieser Untersuchungsmethode bald eine Grenze.

Durch die Palpation ist festzustellen: der Verlauf der Luftröhre (Verdrängung nach hinten, vorn, zur Seite, Skoliosen), sowie Rotationen um die Längsachse, Kompressionen, und eventuell Schmerzpunkte. (Der Trachealfremitus, das Schwirren, hat keine diagnostische Bedeutung.) Die Luftröhre kann so stark seitwärts dislociert sein, dass sie, wie ich einige Male beobachtete, eine durch den äusseren Augenwinkel gelegte Verticale überschreitet; in solchen Fällen müssen wir uns auf erhebliche Schwierigkeiten bei der inneren Untersuchung gefasst machen. Torquierungen starken Grades bringen die hinteren Enden der Trachealknorpel so weit seitlich und nach vorn, dass sie sich dem tastenden Finger als scharfe Kante präsentieren. Einen analogen palpatorischen Befund bietet eine scharfe Knickung der Ringe (Säbelscheidentrachea!). Die Differentialdiagnose lässt sich mit Sicherheit nur mit Hilfe der Tracheoskopie stellen.

Bemerkenswert ist, dass sehr viele Menschen auf den Druck, den man bei der Palpation auf die Trachea ausübt, mit Husten reagieren, bald nur mit einem leichten Hüsteln, bald mit krampf-

oder explosionsartigen Hustenattaquen. Traube fand dieses Symptom bei akuter Entzündung der Luftröhre. Man kann es aber nicht nur hier, sondern auch bei Kranken mit Trachealverengerungen und selbst bei Gesunden häufig beobachten.

Besondere Vorsicht erfordert die Palpation, sobald Stenosenbeschwerden vorhanden sind, da diese natürlich mit steigendem Drucke rasch zunehmen. Die Kompression der Luftröhre mit zwei Fingern von zwei Seiten giebt uns Aufschluss über die mehr oder weniger grosse Zusammendrückbarkeit der Trachea, die man am besten tracheoskopisch kontrolliert und feststellt. Am leichtesten komprimierbar ist die Luftröhre der Kinder und der Frauen in jugendlichem Alter, am schwersten die der alten Männer (Verkalkung). Eine pathologische Erweichung sonst normal geformter Ringe (Rose) konnte ich auf diese Art nie konstatieren. (Zur Messung der Intensität des angewandten Druckes wäre ein exaktes Instrument wünschenswert. Vorläufig müssen wir uns auf unser Gefühl verlassen.) Ein leichter Druck verursacht nur bei hochgradigen Stenosen Luftmangel. Zuweilen lässt sich die Richtung eines auf die Luftröhre wirkenden Tumordruckes einigermassen dadurch feststellen, dass bei Kompressionen mit dem Finger in identischer Direktion Atembeschwerden und Stridor zunehmen und umgekehrt sofort verschwinden, sobald die Kraft in einer auf die erstere senkrecht stehende Linie wirkt. Man vermehrt z. B. das Lumen einer ovalen Stenose durch Druck in der Richtung des langen Durchmessers und vermindert es durch Reduktion des kleinen.

Die Palpation erregt bei akuter Tracheitis, Ulcerationen und malignen Tumoren mehr oder weniger heftige Schmerzen, die der Patient nicht so selten in den Nacken verlegt.

Die Bedeutung der von Oliver beschriebenen zuckenden Pulsationen der Luftröhre (Tracheal tugging) als Aneurysmazeichen bildet noch immer einen Gegenstand der Kontroverse.

Als Ergänzung der Palpation erwähne ich ferner die Mensuration, die, obwohl ohne Wert für die Diagnose der Trachealerkrankungen, doch als eine gewisse Kontrolle für die Erfolge der Therapie, vor allem bei Strumastenosen, geschätzt wird, indem mit der Abnahme des Halsumfanges öfters ein Weiterwerden des Luftröhrenlumens einhergeht.

Die durch die Inspektion und die Palpation gefundenen Abweichungen der Trachea vom normalen Verlaufe, ferner die Grösse

von Tumoren am Halse, zeichnet man am besten auf. Ich benütze das von M. Schmidt[1]) angegebene Schema (Fig. 1) (als Gummi-

Fig. 1.

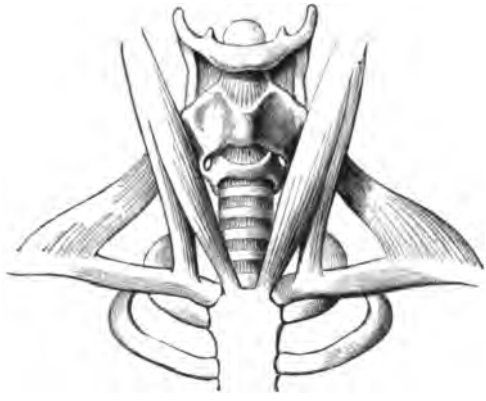

stempel käuflich) und deute die Konsistenz der eingezeichneten Tumoren durch eine mehr oder weniger kräftige Schattierung an. Auf

Fig. 2.

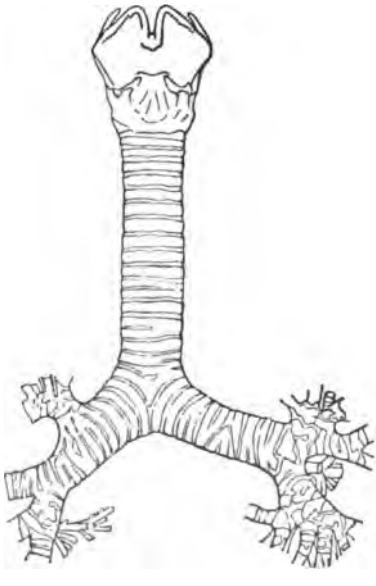

Fig. 3.

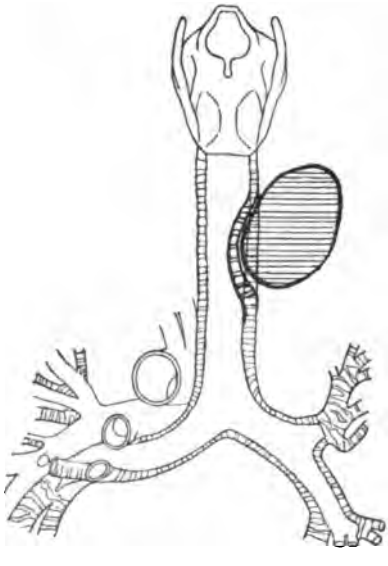

diese Weise kann man später mit einem Blicke den ganzen Befund übersehen und einem zweiten Untersucher leicht demonstrieren. Für genauere Aufzeichnungen eignen sich ganz besonders die von Kil-

1) M. Schmidt, Die Krankheiten der oberen Luftwege. 3. Aufl. S. 874.

lian angegebenen Schemata (s. Fig. 2 und 3). Das Aufzeichnen des Untersuchungsergebnisses auf die Haut mit dem Dermatographen, für den Anfänger ein gutes Mittel zur Selbstkontrolle, gestattet einem zweiten Untersucher eine genaue Nachprüfung, besser als alle Beschreibungen.

C. Perkussion.

Die Perkussion eignet sich wenig zur Diagnose der Luftröhrenkrankheiten. Sie wird benützt zur Erklärung und Demonstration verschiedener Schallphänomene, z. B. des Wintrich'schen Schallwechsels. Ich verweise deshalb auf die Lehrbücher der physikalischen Diagnostik, die alles Wissenswerte enthalten.

D. Auskultation.

Die Untersuchung der Luftröhre mittelst der Auskultation gibt uns ebenfalls nur unwesentlichen Bescheid; die Ergebnisse dieser Methode genügen nicht zu einer Diagnosestellung. Mehr zur Ergänzung der auf andere Weise gewonnenen Befunde möchte ich hier anführen, dass man ein typisches Stenosengeräusch zuweilen am deutlichsten im Interscapularraum, in der Höhe der Spinae scapulae hört, viel deutlicher, als direkt vorn über der Trachea. Sitz und Grad der Stenose sind jedoch auf diese Weise nicht genau zu eruieren, indem auch bei relativ geringer Kompression das Geräusch sehr laut und gewöhnlich über einem mehr oder weniger grossen Bezirke mit fast gleicher Stärke hörbar sein kann. Die Auskultation par distance ist viel wertvoller. Das so typische „stridoröse" Atmen erweckt bei Jedermann, sogar bei Laien, den Verdacht auf eine Stenose der Atemwege und bewährt sich als Mahnruf, selbst bei Kranken, die strikte, wie es nicht so selten geschieht, eine Atemnot als ausgeschlossen darstellen. Damit ist natürlich die Ursache des Leidens durchaus noch nicht bestimmt. Ein Patient mit Papillomen der Luftröhre (S. 95. Trachealbefund Taf. I, Fig. 1), hat derart „gezogen", dass seine Atemmusik für Strumastenose typisch zu sein schien. Veränderungen des Kehlkopfes verursachen ähnliche Erscheinungen.

Die Störungen der Sprache und der Charakter des Kropfhustens sind bekannt. Bemerkenswert ist, dass ausserordentlich hochgradige Trachealstenosen dem Gehör vollkommen unbemerkt bleiben können. Einer meiner Kranken, dessen Luftröhrenlumen nur noch 2 mm breit, 1,5 cm lang war, atmete vollkommen frei und

geräuschlos, seine Stimme war ganz unverändert. In vielen Fällen kann aber der Erfahrene schon aus den ersten Worten seines Patienten auf das Vorhandensein einer Trachealstenose Verdacht schöpfen.

Die äussere Untersuchung der Luftröhre können wir nur als eine, wenn auch wertvolle Orientierung für die Tracheoskopie betrachten. Auf ihre Hilfe allein darf man nicht vertrauen; denn ihre Ergebnisse genügen nicht zur Begründung einer exakten Diagnose. In der vorlaryngoskopischen Zeit kannte man keine anderen Verfahren und war deshalb nur auf sie angewiesen. Es ist jedoch kaum zu rechtfertigen, wenn sie heutzutage noch für die Mehrzahl der Fälle als ausreichend, oder selbst als souveräne Methode zur Diagnose von Luftröhrenerkrankungen betrachtet wird. Die besten Beweise für ihre Unzulänglichkeit liefern Kranke, bei denen mit allen Hilfsmitteln der äusseren Untersuchung die Ursache einer hochgradigen Atemnot oder von Erstickungsanfällen nicht zu eruieren war, während die Tracheoskopie sofort Aufklärung brachte. Derartige Fälle sind durchaus nicht selten.

Wer ferner neben der äusseren Untersuchung die subjektiven Erscheinungen als ausschlaggebend betrachtet, ist ebenfalls übel beraten. Diese genügen schon deshalb nicht zur Diagnose einer Luftröhrenerkrankung, weil, wie wir sahen, Affektionen anderer Organe identische Symptome verursachen.

Den landläufigen Ansichten über die Wahrscheinlichkeit der Aetiologie und der Lokalisation einer vorliegenden Trachealstenose zu vertrauen, ist ebenso gewagt. Das geht schon daraus hervor, dass die Meinungen sogar mit dem Wirkungskreise der Autoren wechseln. So finden wir in Joessel's Lehrbuch der topographisch-chirurgischen Anatomie, herausgegeben von Waldeyer II. Teil S. 58 eine Ansicht wiedergegeben, die, wie ich aus eigener Erfahrung weiss, nicht nur in Norddeutschland, sondern auch in England, in gewissen Gegenden Frankreichs und anderwärts sehr verbreitet ist: „Pathologische Stenosen der Trachea kommen am häufigsten dicht unter dem Kehlkopf und oberhalb der Bifurkation vor; die meisten sind syphilitischer Natur oder durch Aneurysmen der grossen Arterien bedingt“ [1]). Wie anders urteilen Aerzte, die in Kropfländern leben!

1) Sappey l. c. Tome IV. pag. 436. „Quelque fois on la trouve (la trachée) déformée sur une partie ou sur toute sa longueur, phénomène, qui se produit, lorsqu'elle est commise à une compression permanente par quelque tumeur développée dans son voisinage, et surtout par des ganglions lymphatiques tuberculeux.“

Sie denken in jedem Falle von Trachealverengerung zuerst an eine, meistens in den oberen oder mittleren Partieen der Luftröhre gelegene Strumastenose, und mit vollem Rechte. Konnte ich doch selbst als Assistent der laryngo-rhinolog. Klinik der Universität Freiburg i/B., sowie nachher in meiner Privatpraxis in Zürich, in der medicinischen Poliklinik und der chirurg. Klinik der Universität Zürich mehrere hundert Fälle von Strumastenosen beobachten, aber nur wenige Kranke mit syphilitischen oder durch Aneurysma bedingten Luftröhrenanomalien. Die unzulängliche äussere Untersuchung der Luftröhre erfreut sich der allgemeinen Anerkennung hauptsächlich wohl immer noch deshalb, weil die auch zu anderen Zwecken der klinischen Diagnostik verwendeten Methoden derselben jedem Arzte geläufig sind, während die speciell für die Tracheoskopie angegebenen selten gelehrt, gelernt und geübt werden und ihr diagnostischer Wert deshalb wenig bekannt ist, trotzdem gerade sie die wichtigsten Resultate ergeben.

Die innere Untersuchung der Luftröhre.

Bis zum Jahre 1858 kannte man nur die äussere Untersuchung der Trachea mittelst der bis dahin allein gebräuchlichen physikalischen Untersuchungsmethoden, der Inspektion, der Palpation, der Perkussion und der Auskultation, deren historische Entwicklung allgemein bekannt ist. Der Kehlkopfspiegel eröffnete der Diagnostik der Luftröhrenerkrankungen neue Wege. Er ermöglichte die innere Untersuchung, und zwar vorerst die indirekte Tracheoskopie. Denn schon die ersten Laryngologen, Türck und Czermak, blieben nicht bei der Erforschung des Larynx stehen, sie bestrebten sich, die neue Methode weiter auszubilden und legten die Resultate ihrer genauen Beobachtungen und theoretischen Studien in grundlegenden Arbeiten über die Untersuchung der Luftröhre und der Bronchien nieder. Sie betrachteten aber die Erfolge ihrer Bemühungen zum Teil noch als glückliche Zufälle, das Verfahren erschien ihnen nicht allgemein anwendbar. Fournié[1]) glaubte sogar, dass diese Gebiete nur mittelst kleiner, in die Trachea eingeführter Spiegel zu sehen seien, ein zu schwieriges Procedere, „pour que nous puissions espérer avoir la satisfaction de voir les bronches de nos compatriotes."

In seiner Klinik der Krankheiten des Kehlkopfes und der Luftröhre (Wien 1866) widmet Türck der Technik der Tracheoskopie

1) Fournié, Etudes pratiques sur la laryngoscopie. pag. 33. 1863.

bereits ein ausführliches Kapitel. Leider haben die späteren Laryngologen derselben weniger Aufmerksamkeit mehr geschenkt, und sogar heute betrachten viele den Ringknorpel als unterste Grenze des Gebietes ihrer Thätigkeit. Einzelne Autoren jedoch wiesen immer wieder auf die Wichtigkeit der Luftröhrenuntersuchung hin, vor allem L. v. Schrötter, der seine reichen Erfahrungen in einem zusammenfassenden Werke, „Vorlesungen über die Krankheiten der Luftröhre“ [1]) niederlegte.

Die Teilungsstelle der Luftröhre sah zuerst Elfinger an Czermak's Luftröhre. Semeleder [2]) beobachtete sie später zufällig bei einem Knaben. Die obere indirekte Tracheoskopie, die schonendste und fast immer anwendbare Untersuchungsmethode, erfuhr später noch wesentliche Verbesserungen. Die im Jahre 1899 von Killian (hauptsächlich zur Exploration der hinteren Larynxwand) angegebene Untersuchung bei vorgebeugtem Kopfe, die oft in scheinbar aussichtslosen Fällen zum Ziele führt, ist in erster Linie zu erwähnen.

Eine andere Verwertung der Spiegeluntersuchung, nämlich zur unteren indirekten Tracheoskopie, fand Neudörfer [3]), der auf den Gedanken kam, das Innere der Luftröhre mit Hilfe von kleinen Spiegelchen durch Tracheotomieöffnungen hindurch zu besichtigen. Er legte bei Leichen eine eigens zu diesem Zwecke konstruierte Kanüle ein, durch welche er die Spiegel in die Luftröhre führen konnte.

Czermak [4]), der unabhängig von Neudörfer dieselbe Idee verfolgte, hatte zuerst Gelegenheit, das neue Verfahren am lebenden Menschen mit Erfolg praktisch zu verwerten. V. v. Bruns [5]) kannte dasselbe ebenfalls schon.

Türck [6]) verwendete an Stelle der Kanüle Instrumente, die

1) Wien. W. Braumüller 1896. Siehe hier weitere Litteraturangaben, ebenso A. Rosenberg, Verwachsungen und Stenosen des Larynx und der Trachea. Handbuch der Laryngologie und Rhinologie, herausgegeben von P. Heymann. Bd. I. 1. S. 523. (Sehr genaues Litteraturverzeichnis bis auf die neueste Zeit.)

2) Allgem. Wiener med. Zeitung. 1859. S. 306.

3) Oesterr. Zeitschr. f. prakt. Heilkunde. 1858. Nr. 46.

4) Czermak, Der Kehlkopfspiegel. Leipzig 1863 und Wien. med. Wochenschr. 1859. Nr. 11.

5) Siehe V. v. Bruns, Laryngoskopie und die laryngoskopische Chirurgie. 1865.

6) Siehe Türck, Prakt. Anleitung zur Laryngoskopie. Wien 1860.

nach dem Prinzipe des Kramer'schen Ohrspiegels und des Ricord'schen Scheidenspeculums verfertigt waren. Eigentümlicher Weise scheint er diese Specula nicht auch dazu benutzt zu haben, um direkt, ohne Spiegel, die Luftröhre zu besichtigen.

Als Nachteile der Spekulierung von unten führt Voltolini [1]) an, dass die kleinen Spiegel zu schnell erkalten und durch Wasserdampf beschlagen werden, welchem Uebelstande Czermak durch Bestreichen derselben mit Zuckerwasser oder einer Gummilösung begegnen wollte, was sich aber nicht bewährte, da die Lösungen sich in Kugelgestalt auf dem Spiegel ablagerten und dann ein verkleinertes Bild gaben.

Angeregt durch einen besonderen Fall, entdeckte Voltolini einen neuen Untersuchungsmodus, die untere, direkte Tracheoskopie, indem es ihm gelang, direkt durch eine Trachealfistel das Innere der Luftröhre zu besichtigen. Dieses Verdienst wird allgemein L. v. Schrötter und Pieniazek zugeschrieben. Der Letztere schreibt auch in seinem Buche, „Die Verengerungen der Luftwege" pag. 383, dass er im Jahre 1884 zuerst auf die Idee gekommen sei, die Luftröhre durch eine Trachealfistel zu untersuchen. Mit Hilfe eines Ohrtrichters konstatierte er bei einem zweijährigen tracheotomierten Kinde ein Granulom der Luftröhre. Er liess sich darauf hin eigene, von ihm sogenannte Trachealtrichter konstruieren, die ihm in vielen Fällen grosse Dienste leisteten.

Dem gegenüber muss aber hier festgestellt werden, dass Voltolini [2]) bereits im Jahre 1874 durch einen, dem Brunton'schen Ohrspiegel nachgebildeten Trichter die Trachea besichtigte und mit seinem Instrumente die Anwesenheit eines Fremdkörpers, einer Haselnussschale, in der Luftröhre diagnosticierte, nach deren Extraktion er auf dieselbe Weise Nachuntersuchungen vornahm. Die Entstehungsgeschichte der Methode lautet folgendermassen: Der Patient, der tracheotomiert worden war, und dem man, ohne Feststellung des Grundes der Dyspnoe, die Kanüle wieder entfernt hatte, bekam plötzlich wieder Atemnot. Das Einführen der Kanüle war nicht mehr möglich, wohl aber gelang es Voltolini, den engsten Ohrtrichter einzuführen, durch den der Kranke dann atmete. Voltolini war überzeugt, dass es sich um die Aspiration eines fremden Körpers handelte; da aber jetzt die Spiegeluntersuchung durch den engen

1) Berl. klin. Wochenschr. 1875. S. 74.

2) Berl. klin. Wochenschr. 1875. S. 71. „Eine Nussschaale 10 Monate in der Luftröhre; ein neues Speculum für letztere; Operation."

Ohrtrichter unmöglich war, lag der Gedanke nahe, direkt durch den Trichter darnach zu suchen. Er konstruierte zu diesem Zwecke ein Instrument, dessen Beschreibung und Original-Abbildung in der Abhandlung über jenen Fall ich hier wiedergebe.

Fig. 4.

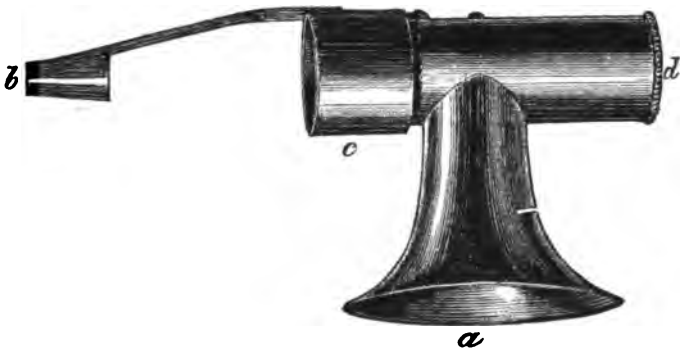

„Das Instrument ist dem Ohrspiegel von Brunton in Amerika nachgebildet. Das Princip desselben ist einfach das, mit einer Lupe in menschliche Höhlen zu blicken; weil man aber bei der Lupenbesichtigung das Auge zu nahe dem Gegenstande bringt, so würde man sich mit dem eigenen Kopfe das Licht abblenden, fiele dieses von vorn in die Höhle. Der Trichter a aber gestattet, das Licht von der Seite einfallen zu lassen; im Innern des Instruments befindet sich ein schräg gestellter Spiegel, durch welchen das Licht auf das Objekt fällt und zwar durch den Trichter b. Dieser ist durch eine Schiene an den Körper des Instruments befestigt und steht von diesem frei ab, aus zwei Gründen. Einmal, damit man Instrumente zum Operieren, Sondieren, Spekulieren (Kehlkopfspiegel) durch den Trichter b hindurchführen kann, und zweitens damit der Hauch des Patienten den schrägen Spiegel im Instrument nicht mit Wasserdampf beschlage. Den kleinen Trichter b kann man mitsamt dem Stücke c abnehmen und durch ein anderes ersetzen, je nachdem man oben bei d eine stärker vergrössernde Linse einschiebt, bei der also die Fokaldistanz kürzer ist und die dem Objekte mehr genähert werden muss. Den Trichter b kann man nun in die Trachealwunde beliebig einschieben oder ihn aussen auf den Wundrand aufsetzen, je nachdem man es für nötig findet.“

Ich möchte ausserdem noch auf folgende Aeusserung Voltolini's[1]) hinweisen: „Sonach ist unserer Fall der erste, in welchem sicher der fremde Körper nach langem Aufenthalte in der Luftröhre gesehen und konstatiert wurde, und sicherlich wohl auch der erste, bei welchem mittelst der Spekulierung durch die Trachealwunde

1) l. c.

ein fremder Körper diagnosticiert wurde."

Voltolini benützte also schon einen Trachealtrichter zur direkten Untersuchung, verband diesen jedoch fest mit einer Vorrichtung zur Beleuchtung, sowie zur Vergrösserung des Bildes, die den Apparat in hohem Grade komplicierte. Schrötter und Pieniazek[1]) dagegen, die offenbar ganz unabhängig die direkte untere Tracheoskopie mit Hilfe eines Trichters von neuem ausbildeten, haben von vornherein Trichter und Spiegel von einander getrennt. Damit vereinfachten sie das Verfahren ausserordentlich und führten dasselbe erst eigentlich in die Praxis ein. Pieniazek besonders hat an der Hand eines reichen Materials die Brauchbarkeit dieser Methode demonstriert. So wertvoll sie aber auch für die Untersuchung Tracheotomierter ist, ihre Anwendbarkeit bleibt doch immer nur auf diese beschränkt.

Es harrte noch ein Problem der Lösung, die direkte, obere Tracheoskopie durch den Mund und den Kehlkopf, die natürlich bei allen Menschen anwendbar sein soll, nicht nur bei Tracheotomierten, wie die untere. Dieses Ziel erreichte zum Teil Kirstein im Jahre 1894. Das Princip seiner Methode besteht darin, dass er zuerst mit einem röhrenförmigen Speculum, später mit einem Spatel den Zungengrund und die Epiglottis so kräftig nach vorne zog, dass er direkt durch den Mund in den Larynx sehen konnte. Diese „Autoskopie des Larynx" gestattet bei richtiger Anwendung auch die Beobachtung eines grösseren oder kleineren Stückes der Luftröhre, besonders der hintern Wand, während die vordere Wand bei vielen Menschen nicht genügend zu Gesicht gebracht werden kann, Sie leistet uns besonders bei Kindern sehr grosse Dienste. Kirstein hat ferner die Tracheoskopie und andere Arten der Endoskopie, bei denen längere Röhren benützt werden (Bronchoskopie, Oesophagoskopie, Rectoskopie etc.) bedeutend gefördert durch die Einführung seiner elektrischen Stirnlampe, deren Konstruktion weiter unten erwähnt werden soll.

Im Gegensatze zu der Kirstein'schen Methode, bei der das Instrument nicht in die Trachea zu liegen kommt, steht die Tracheoskopie mit Hilfe von längeren Röhren, die bis zur Bifurkation vorgeschoben werden. Rosenheim geriet zuerst per nefas mit dem Oesophagoskope in die Luftröhre und sah durch dasselbe die Bi-

1) Wien. med. Blätter. 1898. Nr. 44, 45, 46. Arch. f. Laryngologie. 1896. S. 210.

furkation und Kirstein[1]) hat, gestützt auf diese Erfahrung, das Experiment wiederholt. Das grösste Verdienst um die Ausbildung der Tracheoskopie mittelst Röhren hat sich aber unbestritten G. Killian, mein hochverehrter Lehrer, erworben. Er verwendet nicht nur systematisch seit Jahren zur Luftröhrenuntersuchung diese Methode fast täglich, sondern wagte es auch zuerst, das Rohr über die Bifurkation hinaus in die Bronchien vorzuschieben, und hat dadurch eine ganz neue Untersuchungsmethode geschaffen, die direkte Bronchoskopie, die nicht wenig dazu beigetragen hat, die Ungefährlichkeit und die allgemeine Anwendbarkeit der Röhrenuntersuchung der tieferen Luftwege und damit auch der Trachea darzulegen.

Technik der inneren Untersuchung.

In der Benennung der verschiedenen Methoden der Tracheoskopie herrscht zum Teil eine gewisse Ungleichheit und Unklarheit, so dass es dem diesen Fragen Fernstehenden schwer fällt, sich zu orientieren und die Bedeutung einzelner Ausdrücke zu verstehen. Ich beabsichtige durchaus nicht auf diese Streitfragen näher einzugehen und möchte hier nur diejenigen Bezeichnungen anführen, die in der Killian'schen Klinik im Gebrauch sind, die ich vorderhand für die richtigsten halte und ebenfalls allein benütze. Leider sind kürzere, zweckentsprechende und vor Verfolgung sichere Ausdrücke noch nicht gefunden.

Wir unterscheiden:

a) Die obere, indirekte Tracheoskopie.
b) Die untere, indirekte Tracheoskopie.
c) Die obere, direkte Tracheoskopie.
d) Die untere, direkte Tracheoskopie.

Jede dieser „Methoden" der Luftröhrenuntersuchung kann aber wieder auf verschiedene Arten, mit verschiedenen physikalischen Hilfsmitteln ausgeführt werden, und eigentlich hätte jede solche Modifikation wieder Anspruch auf eine besondere Benennung. Für alle gilt aber, mutatis mutandis, in technischer Beziehung, was Eichhorst[2]) über das Princip der Laryngoskopie sagt: „Demnach dreht sich die ganze Technik der Laryngoskopie einmal um die richtige Benutzung des Kehlkopfspiegels und weiterhin um eine

1) Berl. klin. Wochenschr. 1895. Nr. 22.

2) Eichhorst, Lehrbuch der physikalischen Untersuchungsmethoden. 2. Aufl. S. 441.

zweckmässige Verwendung der Lichtquelle."

Mit denselben Mitteln arbeitend, verlangt die obere Tracheoskopie noch grössere Fertigkeit in deren Handhabung, weil das Untersuchungsgebiet entfernter liegt und schwieriger zu beleuchten ist. Deshalb wird nur der bereits in der Laryngoskopie Geübte erfolgreich tracheoskopische Studien vornehmen können. Und wenn bei den direkten Methoden die Führung des Kehlkopfspiegels ausser Betracht fällt, so spielt hier dafür die Beleuchtung eine doppelt wichtige Rolle, von ihr hängt fast alles ab. Sind auch im Notfalle zur Luftröhrenuntersuchung alle gebräuchlichen Lichtquellen dienstbar zu machen, im Allgemeinen ist die beste gerade gut genug.

Das in früheren Zeiten mit Recht so sehr empfohlene Sonnenlicht wird man, wenn immer möglich, mit grossem Vorteile benützen. Leider sind aber nicht alle Kollegen in der glücklichen Lage. über ein günstig gelegenes Sprechzimmer zu verfügen. Zudem bringt die Abhängigkeit von der Witterung viele Unannehmlichkeiten mit sich, weshalb die Meisten heutzutage sich lieber auf die künstliche Beleuchtung verlassen.

Der Stirnreflektor, den man bei Verwendung des Auerlichts oder der Nernst'schen Glühlampe [1]) gebraucht, soll eine grosse Brennweite haben, da man doch ein gleichgrosses oder etwas verkleinertes Flammenbild (z. B. eines Auerbrenners) nicht mehr, wie bei der Laryngoskopie, auf die Stimmlippen, sondern bis zur Bifurkation werfen will. Es ist, die Entfernung der Glottis vom Auge des Beobachters zu 30 cm angenommen, ein Hohlspiegel von 15 cm Brennweite bei der Laryngoskopie am vorteilhaftesten, der in doppelter Distanz, d. h. bei 30 cm, das gewünschte reelle Flammenbild liefert. Die Bifurkation ist aber noch 10—14 cm weiter entfernt und somit ist zur Beleuchtung derselben ein Reflektor von 20—22 cm Brennweite vorzuziehen. Veränderungen in der Mitte der Trachea sind mit demselben immer noch genügend zu beleuchten [2]).

1) Wer keinen transportablen Rheostaten für Stirnlampen zur Verfügung hat, benützt in der Praxis an Orten, wo die elektrische Beleuchtung überall eingeführt ist, am besten eine Nernst'sche Lampe mit matter Birne und einem an Stelle einer Glühlampe einschraubbaren Kontakt an einer ca. 3 m langen Leitungsschnur.

2) Bei den meisten der käuflichen Untersuchungslampen mit Auerstrümpfen ist über den Cylinder aus Glas ein solcher aus Weiss- oder Nickelblech gestülpt, der nur eine kreisrunde Oeffnung von 5 cm Durchmesser in der Höhe des Strumpfes besitzt, somit das Licht bis auf diese Stelle ab-

Am besten bewährt sich bei diesen Untersuchungen die Kirstein'sche Stirnlampe, die ich fast ausschliesslich verwende.

Sie besitzt folgende Konstruktion (vgl. Fig. 5): Eine kleine elektrische Glühlampe ist am Grunde einer Blechhülse befestigt. Eine zweite darüber gestülpte, unten mit einer Sammellinse versehene Hülse kann man über die erstere verschieben, Dadurch ist die Möglichkeit gegeben. die Lichtstrahlen nach Belieben in ein grösseres oder kleineres Lichtfeld zu koncentrieren. Ein kleiner, schräggestellter, durchlöcherter Planspiegel, der, mit der zweiten Hülse fest verbunden, ebenfalls verstellbar

Fig. 5.

ist, reflektiert die Strahlen nach der gewünschten Richtung. Der Untersucher sieht durch dessen Oeffnung. Somit fällt die Sehachse, im Centrum des Strahlenbündels liegend, mit der Lichtachse zusammen, und die Beleuchtung der Trachea oder des Gesichtsfeldes am Grunde langer, röhrenförmiger Endoskope geschieht mit Hilfe der parallelen Strahlen ohne Lichtverlust.

Andere Stirnlampen, die zwischen beide Augen zu liegen kommen, haben den grossen Nachteil, dass Licht- und Sehachse sich kreuzen, und sind deshalb zur Tracheoskopie viel weniger geeignet.

blendet. Gewöhnlich ist die Innenfläche des Blechcylinders von Anfang an matt und dunkel und wird bald schwarz. Weissliche Toncylinder reflektieren ein helleres Licht. Durch ein sehr einfaches Verfahren gelang es mir aber nicht nur ein überraschend schönes, weisses Licht zu bekommen, sondern auch das störende wahre Flammenbild des Auerstrumpfes im Brennpunkte des Reflektors heller und diffuser zu gestalten. Man braucht nur die Innenfläche des Blechcylinders mit einem dünnen Gipsbrei auszugiessen, der sehr haltbar ist.

Es ist nur zu bedauern, dass die Kirstein'sche Lampe immer noch wenig Verwendung findet, aus welchem Grunde, weiss ich nicht. Viele Misserfolge bei der Tracheoskopie, über die ich Kollegen klagen hörte, waren einzig nur auf die mangelhaften Beleuchtungsvorrichtungen zurückzuführen; die Kirstein'sche Stirnlampe brachte vollen Erfolg. G. Killian hat dieselbe in neuester Zeit zu Demonstrationszwecken modificiert. Die Lampe kann leicht vom Stirnband weggenommen und an einem Endoskope befestigt werden, so dass auch ein Ungeübter den beleuchteten Grund des Rohres sehen kann [1]). (Fig. 6.)

Fig. 6.

a) Die obere indirekte Tracheoskopie.

Diese Methode hat man als eine weiter ausgebildete „vertiefte", obere, indirekte Laryngoskopie aufzufassen. Mit Hilfe des Kehlkopfspiegels suchen wir ein (indirektes) Bild der Luftröhre zu gewinnen. Da die Technik der Larynxuntersuchung allgemein bekannt ist, erwähne ich nur die für unsere specielle Aufgabe besonders wichtigen oder abweichenden Momente.

1) Das neue Modell ist zu beziehen von F. L. Fischer, chirurg. Instrumentenfabrik Freiburg i. B.

Schon bei der gewöhnlichen Spiegelung des Kehlkopfes überblickt man in seltenen Fällen ohne weiteres die ganze Luftröhre bis zur Bifurkation, meistens jedoch nur einen Teil des Ringknorpelbogens, vielleicht noch ein kurzes Stück der vorderen Wand der Trachea (1—2 Ringe). Um auch in diesen Fällen einen vollkommenen Ueberblick zu erhalten, müssen wir die gegebenen optischen Verhältnisse günstiger gestalten, d. h. wir müssen die normale anatomische Lage der Organe unserem Zwecke entsprechend verändern. Dies kann auf mehrere Arten geschehen; darauf beruhen die verschiedenen Methoden der Tracheoskopie, deren praktische Anwendung eine möglichst einfache theoretische Erläuterung um vieles verständlicher machen wird.

Ein Sagittaldurchschnitt des Halses (Fig. 10) eines Erwachsenen [1]) zeigt, dass das laryngo-tracheale Rohr aus zwei scharf getrennten Teilen besteht. Der obere wird gebildet durch die Pars supraglottica laryngis, die vorn durch die Epiglottis, hinten durch die Pars suprachordalis der hinteren Larynxwand begrenzt ist. Das untere Rohr setzt sich zusammen aus dem subglottischen Kehlkopfraume und der Trachea. Die Achse des oberen Rohres verläuft von hinten oben nach vorn unten, die des untern von vorn oben nach hinten unten; beide bilden somit keine gerade Linie, sondern sind als Schenkel eines nach hinten offenen, stumpfen Winkels aufzufassen, dessen Drehpunkt in der Glottisebene liegt und der nach Messungen an Präparaten und Abbildungen durchschnittlich ca. 150—160° beträgt. Diese Grösse ist aber sehr variabel. Beim Neugeborenen, dessen Wirbelsäule fast geradlinig verläuft, gehen die beiden Rohre fast ohne Knickung in einander über. Fig. 8, Mediandurchschnitt des Halses eines einjährigen Mädchens, und Fig. 9, Mediandurchschnitt des Halses eines 6jährigen Knaben, zeigen bereits, wie die stärker ausgebildete Lordose der Halswirbelsäule die Biegung des laryngo-trachealen Rohres vermehrt. Beim Erwachsenen ist dieselbe individuell sehr verschieden, da sie in hohem Grade von der Stellung der Wirbelsäule, des Mundes, der Zunge, der Epiglottis etc. abhängt. Die oben angegebenen Zahlen haben deshalb nur einen relativen Wert.

Auf die Messungen an Durchschnitten von gefrorenen Leichen können wir uns leider nicht verlassen: die topographischen Be-

1) Nach Fr. Merkel, Handbuch der Anatomie des Menschen, herausgegeben von Bardeleben. 1. Abt. S. 153.

2) Nach Symington s. Merkel l. c.

ziehungen der betreffenden Organe verändern sich nach dem Tode sehr rasch. Gerade die als „klassisch" bekannten Präparate entbehren ausserdem öfters der wichtigsten Angaben über das Alter, Geschlecht etc. der Leichen. Genaue Messungen des Winkels am Lebenden sind bis jetzt noch nicht gelungen. Es genügt jedoch für unsere Zwecke vollkommen, wenn wir unserer Darstellung die oben erwähnte Durchschnittsgrösse zu Grunde legen [1]). (Der abnorm spitze Winkel der Rohrachsen in Fig. 9 dürfte durch postmortale Veränderungen erzeugt sein.)

Ich habe in Fig. 10 die Achsen der beiden Rohre in die Abbildung eines Sagittaldurchschnittes des Halses bei gerader Kopfhaltung eingezeichnet. Eine Verlängerung der oberen Achse bis zur vorderen Trachealwand entspricht dem Gange der Lichtstrahlen bei der Laryngoskopie und hieraus erhellt sofort, dass man bei dieser geraden Stellung des Kopfes nur einen kleinen Abschnitt der Vorderwand des Rohres zu Gesicht bekommt. Die Trachea ist allein dann bis zum Grunde zu überblicken, wenn es gelingt, die Schenkel des Winkels d. h. die Achsen der beiden Rohre in eine Gerade zu bringen, oder einen Winkel von 180° herzustellen.

Dies lässt sich auf mehreren Wegen erreichen.

Die älteste Methode stammt von Türk [2]), und sie kann theoretisch so begründet werden: Sie stützt sich auf die Thatsache, dass das laryngo-tracheale Rohr in seinem Verlaufe der Wirbelsäule folgt, deren grösste Wölbung nach vorn (4.—5. Halswirbel) [3]) ungefähr seinem Knickungspunkte entspricht. Also: Türk suchte die Halskrümmung der Wirbelsäule zu heben und damit sozusagen die Ursache der Winkelbildung der Rohrachsen auszuschalten. Dies gelang, indem er den Patienten aufforderte, Hals und Rumpf möglichst zu strecken und das Kinn kräftig nach rückwärts zu drücken (stramme militärische Haltung), so „dass häufig die unteren Ränder der oberen Schneidezähne ungefähr mit der Mitte des Zäpfchens in der gleichen Horizontalebene standen". Auf diese Weise presst das Kinn, das gerade auf den Kehlkopf zu liegen kommt, diesen nach hinten und vermindert damit die Knickung des Rohres ebenfalls. Damit der Rumpf und Hals gerade gehalten werden, lasse ich hier

1) In neuester Zeit suchte ich diese Fragen mit Hilfe der Röntgenstrahlen zu lösen. Diese Untersuchungen sind noch nicht abgeschlossen, weshalb ich über die vielversprechenden Resultate erst später berichten kann.

2) l. c. S. 93.

3) Nähere anatomische Details s. Killian, Die Untersuchung der hinteren Larynxwand. Jena 1890.

Fig. 7.

Medianschnitt des Halses eines Neugeborenen.

Fig. 8.

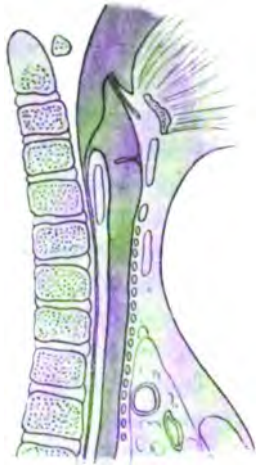

Medianschnitt des Halses eines einjährigen Mädchens.

Fig. 9.

Medianschnitt des Halses eines 6jährigen Knaben.

Fig. 10.

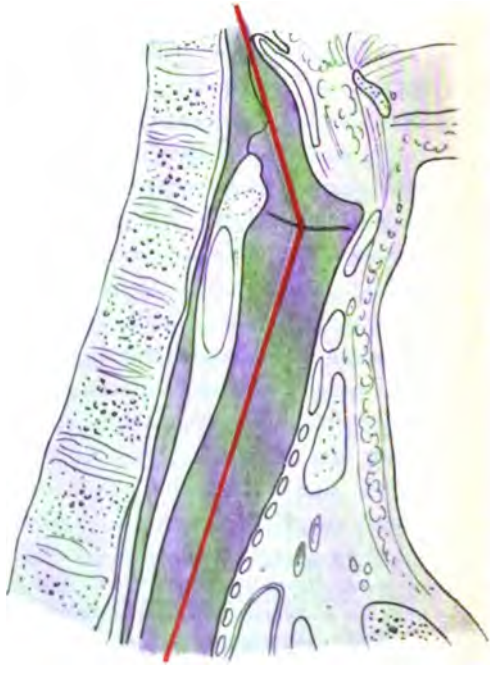

Medianschnitt des Halses eines erwachsenen Mannes.

und überhaupt bei Untersuchungen mit gerader Kopfstellung in einzelnen Fällen Zwischenlagen zwischen den Rücken und den oberen Teil der Sessellehne geben. Türck liess das von ihm verwendete reflektierte Sonnenlicht horizontal auf den wagrecht gehaltenen Kehlkopfspiegel einfallen. Dabei muss der Kranke etwas höher sitzen, als der Arzt.

Die Methode ist ausgezeichnet. Ohne weitere Umstände jederzeit anwendbar, gestattet sie in sehr vielen Fällen eine vollkommene Untersuchung der Luftröhre, besonders bei günstigen anatomischen Verhältnissen, d. h. wenn vor allem die Streckung der Wirbelsäule keine Schwierigkeiten bereitet und das Kinn genügend gegen das Sternum zurückgedrängt werden kann. Dicke Fetthälse, mediane Strumen und geringe Beweglichkeit der Spina cervicalis sind die erheblichsten Hindernisse. Die Epiglottis hat ebenfalls einen gewissen Einfluss; wenn sie nämlich von vorneherein einen freien Einblick in die Luftwege behindert oder durch das Zurückdrängen des Unterkiefers in solch eine ungünstige Stellung gebracht wird, kann sie die Untersuchung sehr erschweren.

Türck liess in einzelnen Fällen den Kranken stehen und den Oberkörper leicht nach vorn beugen. Dasselbe empfahl Störk[1]), ebenso Schrötter[2]), der den Patienten auf einen höheren Sessel oder ein Polster setzte, wobei der Arzt, um das Licht von unten nach oben zu dirigieren, knieen kann. Beide benutzten das Sonnenlicht. Diese Stellung bietet ebenfalls oft grosse Vorteile.

Aus den theoretischen Erörterungen Killian's[3]), auf deren Wiedergabe wir hier leider verzichten müssen, erkennt man nicht allzuschwer die Bedeutung seiner neuen Methode für die Tracheoskopie. Ihr Princip kann ich wohl kürzer, mit Hilfe der Anfangs dieses Kapitels erwähnten theoretischen Ueberlegung, auseinandersetzen. Der von beiden Rohrachsen gebildete Winkel wird dadurch ausgeglichen, dass man den oberen Schenkel eine Drehung nach vorne ausführen lässt, bis er in die Verlängerung des unteren fällt, d. h. mit diesem eine Gerade bildet. Dies geschieht so, dass der bei gestreckter Brustwirbelsäule aufrechtstehende Kranke den Kopf möglichst stark nach vorne beugt. Der obere Kehlkopfabschnitt wird dann durch den betreffenden vornübergebeugten Abschnitt der

1) Störk, Ueber Laryngoskopie. Volkmann's klin. Vorträge. Nr. 36. S. 265. 1872.

2) l. c. S. 16.

3) Killian l. c.

Halswirbelsäule in die Achse der Trachea gebracht. Bei dieser Kopfhaltung des Patienten kann der Arzt diesem natürlich nicht mehr in gleicher Höhe gegenübersitzen. Er ist gezwungen, von unten nach oben zu blicken, und muss deshalb nach seiner eigenen und des Patienten Körpergrösse sitzen oder knieen, während der zu Untersuchende vor ihm steht. Das Gaumensegel drängt man mit einem möglichst grossen Kehlkopfspiegel in die Höhe, damit dieser in der entsprechenden Neigung über das nunmehr geradlinige laryngo-tracheale Rohr zu liegen kommt.

Die Killian'sche Stellung eignet sich in hervorragender Weise nicht nur zur Untersuchung der hinteren Larynxwand, sondern ganz besonders auch der Luftröhre. Wie ich bereits erwähnte, gelingt mit ihrer Hilfe die Tracheoskopie öfters in scheinbar verzweifelten Fällen, bei denen die militärisch gerade Haltung Türck's versagte. Der Ausspruch Killian's [1]): „Wir halten daher die Frage der laryngoskopischen Untersuchung der hinteren Larynxwand sowohl in theoretischer wie in praktischer Hinsicht nunmehr für endgültig gelöst", schien nach der Ansicht Aller, die die Methode gebrauchen, ebenfalls für die obere Tracheoskopie zu Recht zu bestehen, obgleich auch sie nicht in allen Fällen vollkommene Resultate ergiebt. Ja, einzelne Kranke sind weder auf diese Weise, noch nach Türck zu untersuchen. Mit dem Anwachsen der Zahl unbefriedigender Erfolge mehrte sich das Bedürfnis nach weiteren Verbesserungen, oder nach einer neuen Methode.

Ist eine solche überhaupt noch möglich? Zur Beantwortung dieser Frage gehen wir wieder am besten aus von den im Anfange dieses Kapitels angeführten physikalischen Principien der Tracheoskopie. Es handelt sich darum, die Knickung des von Kehlkopf und Luftröhre gebildeten Rohres mechanisch auszugleichen. Wie wir wissen, eliminierte Türck, so zu sagen, die Ursache der Knickung, indem er die sonst nach vorne gewölbte Halswirbelsäule möglichst gerade strecken und mit Hilfe des Kinns den Drehpunkt des Winkels so weit rückwärts drängen lässt, bis die beiden Rohrabschnitte eine Gerade bilden.

In der Killian'schen Stellung dagegen dreht die Beugung des Kopfes einen Schenkel des Winkels, und zwar die obere Rohrachse, so weit um den Drehpunkt nach vorn, bis er mit dem untern eine gerade Linie bildet.

1) l. c. Schlusssatz.

Diese rein theoretische Ueberlegung wies mich darauf hin, dass mit diesen zwei Methoden noch nicht alle Möglichkeiten des mechanischen Ausgleichs des Winkels erschöpft sind. Sollte es nicht gelingen, auch die Richtung der Achse des unteren Rohres zu verändern, d. h. den unteren Schenkel des Winkels so weit nach vorne zu drehen, bis er mit dem oberen eine gerade Linie bildet? Dies scheint zunächst kaum wahrscheinlich; denn seine Lage wird nicht zum geringsten Teile durch die Brustwirbelsäule bestimmt, die, im Vergleich zur Spina cervicalis, nur wenig beweglich ist. Praktische Versuche ergaben, dass die Lage des unteren Endes der Trachea, die Bifurkation, und damit die Direktion des unteren Schenkels des Winkels durch zweckentsprechende Lagerung des Körpers derart verändert werden kann, dass die Hebung der Rohrknickung gelingt.

Nach Mehnert[1]) liegt die Bifurkation bei Neugeborenen am 3., bei Erwachsenen am 4.—7. Brustwirbel. W. Schulthess in Zürich war so freundlich, mir mitzuteilen, dass nach den Beobachtungen, die er als Orthopäde machen konnte, diese Gegend der Spina dorsalis relativ doch ganz erheblich zu beeinflussen ist. Es gelingt durch Verminderung der normalen Kyphose, sie um 3—4 cm nach vorn zu bringen, wie man leicht mittelst Röntgenstrahlen nachweisen kann. Der Kreisbogen, den die Bifurkation dabei beschreibt, entspricht einer Sehne von 3 bis 4 cm (Fig. 11). Es entstehen bei K Winkel, deren Grösse sich aus der folgenden Tabelle ergiebt.

Fig. 11.

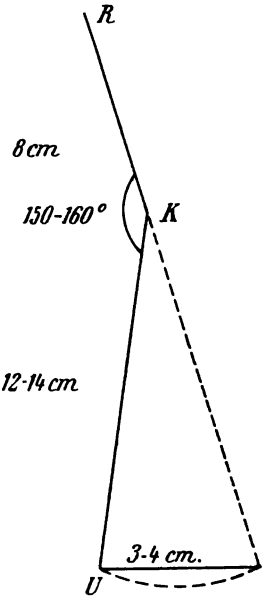

Länge der Trachea und des subglott. Raumes:	Verschiebung der Bifurkation nach vorn:	
	3 cm	4 cm
12 cm	14°	19°
14 cm	12°	17°

Die Vorwärtsdrehung des unteren Schenkels würde demnach auch im besten Falle den Winkel, den wir auf 150—160° schätzten, nicht vollständig ausgleichen. Sei es nun, dass der Winkel

1) Mehnert, Ueber topographische Altersveränderungen des Atmungsapparates.

häufig grösser ist, oder dass der untere Schenkel sich um einen grösseren Betrag nach vorn drehen lässt, Thatsache bleibt, dass durch das beschriebene Verfahren allein das laryngo-tracheale Rohr in vielen Fällen in eine Gerade verwandelt werden kann. Das gelingt vor Allem dann, wenn man sich nicht mit einem oberflächlichen Versuch, den Kranken in die angegebene Stellung zu bringen, begnügt, sondern sich etwas Zeit lässt und sozusagen durch „Modellierung" der Wirbelsäule die grösstmögliche Lordose zu erhalten sucht. Man wird erstaunt sein über den Effekt, der sich dadurch erzielen lässt[1]).

So einfach diese theoretischen Erklärungen des Verfahrens scheinen mögen, so kompliciert wäre eine wissenschaftlich exakte Darstellung derselben; denn auf unseren Befehl, die Brustwirbelsäule hintenüber zu beugen, wird nicht jeder Kranke die Bewegung in allen Gelenken mit adäquater Exkursion ausführen. Zudem liegt der Drehpunkt des Winkels, den wir strecken wollen, vor der Wirbelsäule und verschiebt sich bei der Beugung derselben in individuell verschiedenem Masse. Wir können uns aber komplicierte Berechnungen dieser Mechanik ersparen; unsere schematische Darstellung genügt vollkommen für die Praxis.

Die Anwendung dieser Theorie ist leicht zu verstehen. Zunächst müssen wir dem Patienten einen festen Stützpunkt verschaffen, der ihm die Rückwärtsbeugung der oberen Brustwirbelsäule oder vielmehr das Vorwärtsdrängen der mittleren Partieen derselben ermöglicht. Dazu dient der obere Rand eines ca. 12—15 cm dicken, fest gepolsterten Kissens, das man zwischen Rücken und Lehne des Untersuchungsstuhles stellt, oder ein in der Höhe der Bifurkation fixierter, flacher Kopfhalter. In letzter Zeit benützte ich noch ein einfacheres Verfahren: der Patient wird aufgefordert, einen über den Rücken gelegten Stock mit gebeugten Armen kräftig nach vorn und oben zu drücken, und seine Wirbelsäule über diesen rückwärts zu krümmen.

Der Kranke, der ganz dicht am Kissen sitzt, soll ebenfalls den Rücken stark hintenüber beugen, so dass bei vertikaler Stellung der Lenden- und unteren Brustwirbelsäule die obere Hälfte der letzteren sich möglichst der horizontalen nähert. Dabei muss der Patient den Hals strecken (den Kopf aus den Schultern heben!), das Kinn etwas dem Sternum nähern. Der Untersucher kann nun das Licht mehr

1) Man kann diesen mittelst Röntgenstrahlen konstatieren. Da die diesbezüglichen Untersuchungen noch nicht beendet sind, musste die Wiedergabe der Bilder auf später verschoben werden.

oder weniger horizontal auf den eingeführten Kehlkopfspiegel dirigieren. Wir haben also folgende Situation: Durch Beugung des Rückens hintenüber wird die normale Kyphose der Spina dorsalis vermindert, die Gegend der Bifurkation und damit der untere Rohrabschnitt nach vorn gedreht und beinahe in die Richtung des oberen gebracht, wodurch allein schon die Tracheoskopie physikalisch beinahe, praktisch öfters sogar vollkommen und in der That leicht ausführbar wird. Ausserdem können wir diese Methode vorteilhaft mit den andern kombinieren. Je nachdem es der anatomische Bau und die individuellen Eigenschaften der Luftwege erfordern, steht es uns frei, wie bei Türck's Stellung, die Halswirbelsäule mehr oder weniger zu strecken und das Kinn gegen das Sternum zurückzudrängen. Natürlich ist der Patient auch im Stande, den Kopf wie bei der Killian'schen Stellung, je nach Wunsch, vornüberzubeugen.

Die Methode eignet sich ferner vorzüglich zur Untersuchung Bettlägeriger. So lange dieselben auf den Bettrand sitzen können, ist es ihnen zwar meistens möglich, die Killian'sche Stellung einzunehmen; dürfen sie sich aber im Bette nur aufrichten, so findet der Arzt nicht genügend Raum, um von unten nach oben zu blicken. In diesen Fällen mag zuweilen die Türck'sche Methode genügen, obgleich man den schwachen, dyspnoetischen Kranken selten zumuten darf, eine stramme militärische Haltung einzunehmen. Und wenn man nun gar gezwungen ist, den Patienten in Rückenlage zu untersuchen, so kommt man weder auf die eine noch auf die andere Art zum Ziele, wohl aber meistens mittelst der folgenden Modifikation der oben angegebenen Stellung.

Wir schieben dem Liegenden unter die obere Brustwirbelsäule ein dickes Rollenkissen, über das der Kranke den Rücken beugt. Genau wie beim Sitzen auf dem Stuhle kann der Patient jetzt sowohl den Hals strecken wie den Kopf vornüberbeugen; vor allem aber bereitet trotzdem die Beleuchtung in dieser Lage keine Schwierigkeiten. Auf diese Weise untersucht man mit grossem Erfolge auch sonst schwierige Fälle.

Diese Methode soll dem Tracheoskopiker nicht als allein seligmachend angepriesen werden. Die von Türck angegebene ist immer noch am leichtesten und ohne weitere Umstände ausführbar und genügt allen Anforderungen in vielen Fällen, so lange nämlich der Kranke die vorgeschriebene Haltung einnehmen kann. Sie lässt uns aber im Stiche, wenn Schmerzen oder Ankylosen und Verkrümmungen der Wirbelsäule etc. die Streckung derselben verhindern,

oder wenn diese nicht ausreicht, einen abnorm spitzen Knickungswinkel des laryngo-trachealen Rohres auszugleichen. Sehr oft hilft uns dann die Killian'sche Methode, unser Ziel zu erreichen. Aber eine verminderte Beweglichkeit der Wirbelsäule aus den oben erwähnten Gründen, ein dicker, kurzer Hals oder eine grosse mediane Struma erschweren öfters das Vornüberbeugen des Kopfes.

In derartigen Fällen ist die Vorwärtsdrehung des unteren Schenkels des laryngo-trachealen Rohres durch Rückwärtsbeugung resp. Vordrängen der mittleren Partieen der Brustwirbelsäule von der allergrössten Bedeutung. Genügt diese Methode für sich allein noch nicht zur Ausgleichung des Knickungswinkels, so trägt sie doch viel dazu bei; denn wenn der Kranke im Stande ist, die Halswirbelsäule nur um ein Geringes zu strecken oder den Kopf nur wenig zu beugen, so gelingt die Tracheoskopie doch, dank der Kombination der verschiedenen Methoden und der Summation der dadurch erreichten, an sich ungenügenden Vorteile.

Meine Methode bewährt sich besonders bei der Untersuchung Bettlägeriger. Sie hat ausserdem gegenüber der Killian'schen den Vorzug, dass die Beleuchtung horizontal und deshalb viel leichter ist, und dass der Untersucher sich nicht der Unannehmlichkeit aussetzt, fortwährend Speicheltropfen aus dem nach vorne gesenkten Munde des stehenden Kranken mit seinem Gesichte auffangen zu müssen.

Da ich bei allen meinen Kranken systematisch die Trachea ebenso gründlich wie den Larynx untersuche, kann ich, gestützt auf Tausende von Untersuchungen normaler und kranker Luftröhren während mehr als zwei Jahren, die neue Stellung mit gutem Gewissen zur Tracheoskopie (und in sehr vielen Fällen zur Untersuchung der hinteren Larynxwand) empfehlen [1]). In einigen Fällen reichten

1) Die Methode leistet auch sehr gute Dienste zur Untersuchung des Oesophaguseinganges. Vor kurzer Zeit wurde mir ein Patient zur Oesophagoskopie zugeschickt, der ein halbes Jahr vorher wegen eines Carcinoms des Sinus pyriformis sin., das offenbar von der Speiseröhre ausging, operiert worden war. Er hatte an Gewicht zugenommen und fühlte sich ganz gesund. Trotzdem er sich täglich ein Speiseröhrenbougie einführte, ging das Schlucken in den letzten Wochen schlechter. Er regurgitierte besonders Flüssigkeiten fast nach jedem Schlucke. Der behandelnde Arzt dachte an ein artificielles Divertikel. Bei der Laryngoskopie in den gewöhnlichen Stellungen sah man ausser den Narben nichts Besonderes; bei Anwendung der angegebenen Methode zeigte sich am Oesophaguseingange eine fast ringförmige Ulceration der infiltrierten Schleimhaut. Es handelte sich um ein Recidiv des Carcinoms.

weder sie noch die andern Methoden noch die Kombinationen derselben aus, um abnorme Schwierigkeiten bei der Untersuchung zu überwinden. Meistens aber kam ich allein mit ihrer Hilfe zum Ziele. Fig. 2, Taf. I stellt eine tiefliegende Luftröhrenverengerung samt der hinteren Trachealwand dar, die nur nach meiner Methode zu sehen waren. —

Nachdem wir die verschiedenen Arten der oberen indirekten Tracheoskopie kennen gelernt haben, möchte ich einige für die praktische Ausführung aller Methoden gültige Regeln erwähnen. Zu Anfang der Untersuchung soll der Kranke dem Arzte immer ganz gerade gegenübersitzen; nur dann kann man aus dem Spiegelbilde richtig beurteilen, ob die Luftröhre gerade oder schräg verläuft. Der Kehlkopfspiegel muss natürlich genau median und nicht schräg eingeführt werden. Wir sahen bereits, dass er etwas flacher, oft sogar horizontal gehalten und häufig mehr nach oben gedrängt werden muss als bei der Laryngoskopie; die richtige Neigung findet jeder leicht selbst. Je weiter die Glottis geöffnet ist, um so mehr Licht fällt in die Trachea und um so tiefer sieht man hinab. Zu diesem Zwecke soll der Kranke ruhig und tief atmen, oder, wenn er dies nicht kann, inspiratorisch „seufzen", wodurch oft eine maximale Abduktion der Stimmlippen erreicht wird. Bleibt aber infolge der Aufregung oder eines durch den Kehlkopfspiegel ausgelösten Reflexes der krampfhafte Schluss der Glottis bestehen, so genügt manchmal ein ruhiger Zuspruch oder die Erklärung, worauf es ankommt, alles im Halse locker zu lassen etc., um zum Ziele zu gelangen. Rascher und sicherer wirkt aber gewöhnlich die Cocainisierung des Pharynx.

Verläuft die Luftröhre normal, so sieht man die Ringe in perspektivischer Verkürzung. Sie sind bald mehr, bald weniger deutlich zu unterscheiden. Die Beschaffenheit der Schleimhaut kann man nur schwer beurteilen. Zur genauen Beobachtung hält man den Spiegel schräg oder übt von aussen einen seitlichen Druck auf die Trachea aus. Die dadurch hervorgewölbte Wandpartie präsentiert sich jetzt besser, man erhält eine Flächenaufsicht. In Fig. 3, Taf. I ist das Bild einer Trachea dargestellt, die durch den von rechts vorn wirkenden Druck einer Struma ziemlich scharf abgeknickt ist. Die Ringe auf der rechten Seite habe ich noch besser zu Gesicht gebracht, indem ich von aussen her den Kropf energisch gegen die Luftröhre presste. Dadurch ward der Knickungswinkel noch spitzer, der am meisten vorstehende Trachealring kam horizontal zu liegen,

und zufälligerweise ist er, wie man sehr schön sehen kann, vorn gespalten.

Trachealveränderungen, die sehr hell beleuchtet werden, erscheinen unserem Auge näher, mangelhafte Beleuchtung lässt sie ferner als in Wirklichkeit erscheinen. Das Abzählen der Ringe bewahrt uns am sichersten vor jedem Irrtum.

Ein schiefstehender Kehlkopf bildet mit der Trachea einen Winkel, den nach Türck[1]) eine Rotation des Kopfes nach der der Neigung entgegengesetzten Seite ausgleicht, was übrigens auch durch Neigung des Kopfes auf dieselbe Weise zu erreichen ist.

Wenn die Trachea selbst im ganzen schräg oder in einem Bogen verläuft, oder wenn die eine Wand in das Lumen vorspringt, so blickt man von oben mehr gegen die betreffende Wand. Man kann bei geringer Deviation trotzdem die Bifurkation sehen, sobald man den Spiegel etwas zur Seite neigt, oder wenn ein Assistent oder der Patient selbst den Kehlkopf und die Trachea durch Gegendruck von aussen in der vertikalen Richtung fixiert. Türck hat ausserdem noch ein anderes Verfahren angegeben, das sich auch bei hochgradigen Fällen bewährt. Er lässt den Kranken nicht mehr gerade vor sich hinsitzen, sondern so, dass er die Vorderfläche des Rumpfes nach der rechten oder linken Seite des Untersuchers, das Gesicht aber diesem zuwendet. Das entspricht also einer Untersuchung bei seitlich gedrehtem Kopfe. Bei gerade stehendem Larynx und deviierter Trachea hat „das Rotieren des Kehlkopfes im Allgemeinen die Wirkung, dass dadurch jene Seite der Trachea, nach welcher hin der Kopf rotiert wurde, mehr aus dem Gesichtsfelde schwindet und die entgegengesetzte Trachealwand mehr hervortritt". Man kann zudem nicht nur den Kopf nach vorn beugen und rotieren, sondern auch zur Seite neigen lassen. So gelingt es nicht zu selten, nachzuweisen, dass eine bei gerader Haltung hochgradig erscheinende Trachealstenose thatsächlich gar nicht vorhanden ist.

Fig. 4, Taf. I das tracheoskopische Bild bei einer 22jährigen Patientin mit gerader Kopfhaltung, die an doppelseitiger, kleinapfelgrosser, parenchymatöser Struma litt, lässt kein Lumen der Luftröhre mehr erkennen. Fig. 5, Taf. I stellt den Befund dar bei nach links rotiertem, vornübergebeugtem und nach rechts geneigtem Kopfe. Man sieht direkt in beide Bronchien. Ob nicht die letzte Stellung Rose's dann und wann auch durch solche tracheoskopi-

1) Türck l. c. S. 95 wo auch genauere Angaben über diese Modifikation zu finden sind.

schen Untersuchungen ätiologisch verständlicher würde?

Durch das Rotieren und Seitwärtsbeugen des Kopfes gelingt es ebenfalls, die eine oder andere Trachealwand mehr von der Fläche zu Gesicht zu bekommen. Nicht immer stimmt die theoretisch gefundene vorteilhafteste Kopfhaltung mit der wirklich in dem betreffenden Falle zweckmässigsten überein. Auch hier geht Probieren über Studieren.

Mit der Diagnose einer Deviation oder Stenose darf man sich nicht begnügen, man soll sich immer bemühen, durch die verengte Stelle hindurch zu sehen, um zu entscheiden, ob darunter nicht noch eine andere Veränderung der Trachea vorhanden ist.

Die Schwierigkeiten der Untersuchung können sehr beträchtlich sein. Einzelne derselben kennen wir schon von der Laryngoskopie her. Ich erwähne kurz die Angst, Aufregung und die Unvernünftigkeit der Patienten, die bei Erwachsenen manchmal durch einen Zuspruch zu beseitigen sind. Cocain wirkt auch hier oft Wunder. Mit Kindern quäle man sich nicht lange ab, man kommt mit der direkten Untersuchung rascher zum Ziele. Die Unfähigkeit, den Mund zu öffnen, eine dicke Zunge, die nicht hervorgestreckt werden kann, Hypertrophie der Mandeln, eine lange Uvula, Husten, Brechreiz etc. können uns ebenfalls viel Mühe bereiten. Eine Epiglottis, die den Einblick in den Larynx verhindert, ist oft durch den Reichert'schen Epiglottisheber oder den Mount Bleyer'-

Fig. 12.

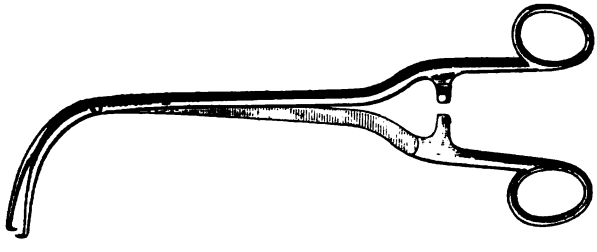

schen Haken günstiger zu lagern. Ich habe sie auch schon mit einem spitzen Haken gefasst und nach vorn gezogen. Noch besser bewährte sich eine Zange (Fig. 12), die ich konstruieren liess, mit der man die Spitze der Epiglottis fasst und dann einfach hängen lässt. Durch das Gewicht des Griffes richtet sie von selbst den Kehldeckel auf. Dieses Hängenlassen der Zange erspart einen Assistenten; den Griff der Zange kann man nach Bedarf beschweren.

Specielle Hindernisse für die Tracheoskopie sind fol-

gende: Die Stimmlippen gehen nicht auseinander, selbst unter Anwendung aller Kunstmittel. Das kommt gewöhnlich daher, dass der Patient nicht ruhig atmet. In einem solchen Falle hielt, selbst nach gründlicher Anaesthesierung des Pharynx und Larynx mit 20 % Cocainlösung, der Patient während der Untersuchung den Atem so lange an, bis er, dem Ersticken nahe, aufsprang und um sich schlug. Nach langer Uebung gelang die Untersuchung schliesslich mit einem ganz kleinen Spiegel. Es handelte sich hier nicht um bösen Willen oder mangelhafte Intelligenz, sondern um einen durch den Spiegel ausgelösten Reflexkampf der Adduktoren (Glottiskrampf). Lähmungen der Stimmlippen bereiten natürlich ebenfalls grosse Schwierigkeiten. Ausserdem möchte ich noch auf folgende Erscheinung aufmerksam machen. Bei hochsitzenden, den Kehlkopf umfassenden Strumen sieht man bisweilen eine verminderte Beweglichkeit der Stimmlippen; sie gehen wohl etwas, aber nur wenig auseinander, entweder betrifft dies nur die eine oder beide zugleich. Hier liegt nicht immer eine Recurrensparese vor. Ich habe eher den Eindruck gewonnen, dass es sich häufig um eine mechanische Einwirkung des Kropfes handelt, indem dieser bei Umgreifung des Larynx oder durch Kompression die freie Beweglichkeit der Kehlkopfknorpel hindert. Mit der direkten Tracheoskopie wird man auch hier zum Ziele gelangen und einen Einblick in die Luftröhre erhalten.

Ein seltenes Hindernis beobachtete ich bei einem 58jährigen Kranken, der durch Sturz vom Zweirad ausser anderen Verletzungen eine Fraktur des Schildknorpels und wahrscheinlich auch des Ringknorpels erlitten hatte; er klagte nach einer Woche noch über Atemnot. Die Frage, ob vielleicht auch eine Fraktur der Trachealringe vorliege, konnte ich durch die innere Untersuchung nicht beantworten. Ein hochgradiges Emphysem der hinteren Rachenwand und der aryepiglottischen Falten machte die indirekte Untersuchung unmöglich. Das Einführen des Rohres schien mir nicht ratsam. Nachdem das Emphysem zurückgegangen war, erwies sich die Trachea als vollkommen normal.

b. Die untere indirekte Tracheoskopie.

Wir sahen bereits in den historischen Vorbemerkungen, auf welche Weise die Altmeister der Laryngoskopie diese Methode ausführten, und wie sie den Nachteilen zu begegnen suchten. Sie legten in die Tracheotomieöffnung eine besonders zu diesem Zwecke konstruierte Kanüle ein, welche die Einführung kleiner Spiegelchen in

die Trachea gestattete. Ich hatte in mehreren Fällen Gelegenheit, die Luftröhre auf diese Weise zu untersuchen, wobei ich mich jedoch nie einer besonderen Kanüle bediente, sondern mit dem von Killian auch zu diesem Zwecke seit langem verwendeten, ursprünglich zur Rhinoskopia media angegebenen Speculum die Trachealöffnung dilatierte. Diese Instrumente bewähren sich besser als die kürzeren, von Türck (S. 20) gebrauchten, ähnlichen Specula.

Die Methode wird heutzutage wenig mehr geübt, da die untere direkte Tracheoskopie sie fast ganz verdrängte. Zur Besichtigung der vorderen Luftröhrenwand eignet sie sich aber immer noch am besten, da man dieselbe direkt über der Fistel mit dem geraden Rohre schwer oder gar nicht sehen kann.

In neuerer Zeit habe ich zur indirekten Tracheoskopie noch ein anderes Instrument verwendet. Es ist dies das Endoskop nach Hirschmann. Vor einigen Jahren beschäftigte ich mich schon mit der Konstruktion dieses Instrumentes zur Untersuchung der Nasennebenhöhlen, das ich nach Nitze's Cystoskop, nur viel dünner anfertigen lassen wollte. Die Firma, an die ich mich wandte, erklärte, eine Verminderung der Dimensionen des Cystoskopes sei unmöglich. Nun ist es aber Reiniger, Gebbert und Schall in Erlangen doch gelungen, ein sehr brauchbares Instrument dieser Art herzustellen.

Valentin[1]) und Hirschmann[2]) haben bereits ihre Erfahrungen damit bei der Untersuchung der Nase und des Rachens mitgeteilt. Mir hat es auch bei der Tracheoskopie grosse Dienste geleistet, nicht den geringsten im folgenden Falle:

Ein 40j. Mann hatte vor einigen Wochen bei der Exstirpation einer mächtigen, den Larynx umgreifenden Struma eine Zerreissung des Lig. cricotracheale auf der rechten Seite erlitten. Es musste die Tracheotomie ausgeführt werden. Einige Wochen nach der Entfernung der Kanüle trat wieder Atemnot ein. Die Luftröhre war bis tief hinunter mit Granulationen zu einem grossen Teile verlegt, die ich durch ein in den Kehlkopf und die Trachea eingeführtes Rohr am 15. IX. 03 entfernte. Nachher musste nochmals tracheotomiert und später (s. S. 46, 78, 104) Granulationen von der Fistel aus entfernt werden. Wahrscheinlich infolge von Schrumpfungen im ehemaligen Strumabette oder der Trachealnarbe wurde nun der obere Teil der Luftröhre nach und nach so stark nach hinten gezogen, dass ihre Achse über der Trachealfistel samt der des Kehlkopfes

1) Die cystoskopische Untersuchung des Nasenrachens oder Salpingoskopie. Arch. f. Laryngologie. Bd. XIII. S. 411.

2) Ueber Endoskopie der Nase und deren Nebenhöhlen. Arch. f. Laryngologie. Bd. XIV. H. 2.

ungewöhnlich stark nach vorne geneigt war, während der untere Teil gerade, oder sogar nach vorn unten verlief. Es entstand eine derartige Einziehung der Luftröhre an der Stelle der Tracheotomieöffnung, dass die direkte Besichtigung des oberen Abschnittes nicht mehr gelang, indem die Vorderfläche des Halses und der Brust eine genügende Drehung des proximalen Endes des röhrenförmigen Tracheoskopes nach hinten, oder des eingeführten Teiles nach vorn, verhinderte. Dasselbe blieb stets nur gegen die hintere Trachealwand gerichtet. Die enge Luftröhrenfistel machte eine untere, indirekte Tracheoskopie mit Hilfe eines kleinen Spiegels unmöglich, die obere indirekte vereitelte die durch Narbenzug und rechtsseitige Recurrensparalyse hochgradig verengte Glottis, die obere, direkte Besichtigung war aus anderen, S. 46 angeführten Gründen nicht ratsam. Was nun thun? War die Dyspnoe durch neue Granulationen, durch Narben etc. bedingt? Aufschluss gab mit aller Deutlichkeit das Endoskop, das ich zur Vornahme der unteren indirekten Tracheoskopie durch die Fistel einführte. Wie Fig. 7 und Fig. 8, Taf. I zeigen, fanden sich wieder Granulationen unter und oberhalb der Oeffnung, die natürlich wieder entfernt wurden. Auf Fig. 7 sieht man den perspektivisch stark zurücktretenden Larynx mit einer rechtsseitigen Recurrensparalyse. Der schwarze Punkt am Rande der Figur entspricht der Stellung des Prismas.

Diese Untersuchungsmethode wird sich in ähnlichen Fällen sicherlich immer bewähren. Dieselbe eignet sich, wie wir sahen, auch zur „unteren Laryngoskopie". Es lassen sich damit z. B. sehr interessante Untersuchungen über die Bewegung der Stimmlippen anstellen.

c. Die obere direkte Tracheoskopie.

Die Beschreibung der direkten Untersuchungsmethoden kann ich kurz halten, da v. Eicken in der nächsten Zeit in einer grösseren Arbeit die Technik derselben ausführlich behandeln wird [1]).

Mund und Rachen bilden ein rechtwinkliges Rohr, weshalb die direkte Besichtigung des Kehlkopfes nicht ohne Weiteres möglich ist. Die Hindernisse, der Zungengrund und die Epiglottis, können aber, wie Kirstein [2]) fand, aus dem Wege geschafft werden, indem man, nach gründlicher Kokainisierung der betreffenden Teile, mit seinem Autoskope entweder in die Valleculae eingeht und den

1) Die Abhandlung ist inzwischen erschienen: v. Eicken, Die klinische Verwertung der direkten Untersuchungsmethoden der Luftwege und der oberen Speisewege. Arch. f. Laryngol. Bd. XV.

2) Kirstein, Autoskopie des Larynx und der Trachea. Arch. f. Laryngologie. Bd. III.

Zungengrund, dem die Epiglottis folgt, stark nach vorn drängt, oder die Epiglottis dabei von vorneherein mitfasst. Das letztere Verfahren ist das empfehlenswertere, besonders, wenn man statt des Spatels ein kurzes, mit dem Casper'schen Handgriffe verbundenes Tracheoskop benützt, oder besser noch das neuerdings von v. Eicken erwähnte Spatelrohr, das mir in vielen Fällen schon gute Dienste leistete. Die Untersuchung gelingt beim Sitzen oft ebensogut, wie am hängenden Kopfe.

Je nach der Stärke des Druckes, den man mit dem Instrumente nach vorn ausübt, sieht man zuerst die hintere Pharynxwand, die Arygegend, dann die Stimmlippen und die Trachea. Die Methode ist bei sehr vielen Menschen anwendbar und besonders zur Untersuchung der Kinder unentbehrlich. Sie kann aber auch versagen, wenn der Patient nicht gewisse Bedingungen erfüllt, die Kirstein selbst so formulierte: 1. Er muss Kokain vertragen. 2. Die mittleren Zähne seines Oberkiefers müssen gewissen Anforderungen genügen. 3. Er muss im Stande sein, den Kopf stark in den Nacken zu beugen. 4. Er muss im Stande sein, den Zungengrund nach vorne drücken zu lassen." Besonders leicht gelingt die Untersuchung, wenn die oberen Schneidezähne fehlen.

Durch die direkte Besichtigung gewinnen wir ein der Wirklichkeit entsprechendes Bild, d. h. die vordere Kommissur liegt nun wirklich vorn, die Arygegend hinten, während dieselbe im Spiegelbilde nach oben, resp. nach unten zu liegen kommt. In Fig. 6, Taf. I ist die Trachea einer 26jährigen Patientin abgebildet. Eine Struma erzeugt von rechts vorn eine hochgradige Kompression, sowie Torquierung der Luftröhre, und drängt die hintere Wand aus der Mitte nach rechts hinüber.

Misslingt diese Kirstein'sche Methode aus irgend einem Grunde, so versucht man ein längeres Rohr zwischen den Stimmlippen hindurch zu schieben, nach gründlicher Kokainisierung (20% wässerige oder 25% alkohol. Lösung) mittelst eines Wattepinsels oder Spray's. Eine Narkose ist zu einer einfachen Untersuchung wohl nur ausnahmsweise nötig, dagegen erleichtert eine $^1/_4$ Stunde vorher ausgeführte Morphiuminjektion dieselbe in vielen Fällen ausserordentlich.

Der Kranke kann wiederum sitzen, mit dem Oberkörper nach vorn, den Kopf stark rückwärts gebeugt, oder aber liegen bei hängendem Kopfe. Für die Untersuchung von Kindern verwendet man Röhren von 5—7 mm Durchmesser und 10—25 cm Länge, bei

Erwachsenen von 9—11 mm Durchmesser und 15—30 cm Länge, je nach der Tiefe der Veränderung. Unter Beleuchtung führt man das Rohr hinter der Epiglottis in den Larynx und zwischen den Stimmlippen hindurch in die Trachea. Das Suchen nach dem Wege bereitet manchmal Schwierigkeiten, und hat man ihn glücklich gefunden, so ist die Enttäuschung gross, wenn man ein zu kurzes Rohr wählte. Dem Kranken und dem Arzte erspart die Mühseligkeit eines erneuten Pfadfindens das Killian'sche Leitrohr, dessen Anwendung ich s. Z. des Näheren beschrieb [1]). Es wird mit dem ersten Rohre eingeführt, und durch das zurückgebliebene gabelförmige Instrument kann man ohne Schwierigkeiten längere Rohre einführen. Besser aber noch bewährt sich zu diesem Zwecke das oben erwähnte Spatelrohr. Schleim, der das Gesichtsfeld verdeckt, wird mit langen Tupfern oder mit der Killian'schen Speichelpumpe entfernt. Natürlich gelingt dies in horizontaler Körperlage am leichtesten.

Zur Untersuchung im Liegen eignet sich jeder Operationstisch mit beweglichem Kopfbrette. Sehr gut bewährte sich mir ein kombinierter Untersuchungsdivan und Operationstisch, den das Sanitätsgeschäft Hausmann A.-G. in St. Gallen nach meinen Angaben in vollendeter Ausführung herstellt. Er wurde nach dem gynäkologischen Untersuchungsdivan des Dr. de Seigneux für die Bedürfnisse der laryngologischen Praxis konstruiert, eignet sich aber auch zu anderen Zwecken. Er lässt sich als Fauteuil zu Untersuchungen im Sitzen verwenden: das verstellbare Kopfbrett fixiert den Kopf des Patienten in der gewünschten Lage. Die Rückenlehne, in die Ebene des Sitzes herabgeklappt, ergänzt die Länge des Fauteuilsitzes zu der eines Operationstisches, die durch ein am Fussende ausziehbares Brett noch zu vergrössern ist. Auch in dieser Position ist das Kopfbrett nach oben und unten verstellbar. Der ganze Divan kann nach Belieben emporgeschraubt und bis zur Höhe eines gewöhnlichen Operationstisches gehoben werden. Die Kissen sind leicht zu entfernen. Sie liegen auf einer waschbaren Hartholzplatte, die vollkommen derjenigen anderer Operationstische entspricht.

Schwierigkeiten bei der Untersuchung. Die Technik der direkten Tracheoskopie, besonders mit längeren Röhren, ist nicht leicht. Wer mit der Anatomie der betreffenden Gegenden nicht genau vertraut ist, und keine Uebung im Endoskopieren hat,

1) O. Wild, Zwei neue bronchoskopische Fremdkörperfälle. Arch. f. Laryngologie. Bd. 12. H. 2.

wird in einigermassen schwierigen Fällen kaum Erfolge erzielen. Die Laryngologen sind deshalb am ehesten berufen, derartige Untersuchungen vorzunehmen. Uebungen am Modell sind eine gute Vorbereitung, die beste aber erwirbt man sich durch Studien an einem guten „Medium". Auch für die Röhrenuntersuchung gelten so ziemlich die Kirstein'schen Bedingungen. Ein Haupthindernis bildet die Reizbarkeit der Kranken. Sie variiert bei demselben Patienten und kann an einem Tage selbst nicht durch Morphium und Kokain gehoben werden, während sie an einem anderen minimal ist. In jenen Fällen verschiebt man die Tracheoskopie, wenn möglich, auf einen besseren Tag. Viele Menschen lassen sich an die Untersuchung gewöhnen, bei anderen gelingt sie das erste Mal leicht, während sie später grosse Mühe erfordert. Dasselbe erfährt man natürlich auch bei der Bronchoskopie [1]), die auch in anderen Beziehungen analoge Schwierigkeiten bereitet. Auf weitere Details brauche ich hier nicht einzugehen; ich verweise auf Killian's Arbeiten über die Bronchoskopie.

Das Schwierigste ist das monokuläre Sehen. Um mich darin zu üben, habe ich das Rohr in einen Gummischlauch gesteckt

Fig. 13.

Fig. 14.

und auf diese Weise Vorversuche angestellt und auch mit Schläuchen

1) Vgl. O. Wild, Ein neuer bronchoskopischer Fremdkörperfall. Verhandl. des Vereins süddeutscher Laryngologen. S. 481. Stuber, Würzburg 1904.

verschiedenen Kalibers einen Bronchialbaum zusammengesetzt. Durch weitere Vervollkommnung dieses Verfahrens konstruierte Killian das bekannte Modell zur Broncho- und Oesophagoskopie (Fig. 13 und 14). Zur Beleuchtung dient entweder die Kirstein'sche Stirnlampe oder der Casper'sche Handgriff. Mit letzterem ist es ein Leichtes, den Trachealbefund anderen zu demonstrieren. In Fig. 9, Taf. I ist das Bild einer frontalen Kompressionsstenose, hervorgerufen durch eine mediane Struma bei einem 12jährigen Mädchen, wiedergegeben. Indem man mit dem Rohre durch die Stenose hindurch geht, gelingt es, auch tiefer liegende, sonst unsichtbare Veränderungen zu konstatieren. Ich wende die Methode im Allgemeinen nur dann an, wenn die Spiegeluntersuchung misslingt. Eine häufige Indikation für dieselbe bilden Stimmlippenparalysen, hochgradige Deviationen des Kehlkopfes und des Anfangs der Trachea, die einen tieferen Einblick verhindern.

Nachteile der direkten, oberen Tracheoskopie sind kaum bekannt. Ein einziges Mal passierte mir ein Missgeschick. Bei dem S. 41, 78, 104 erwähnten Patienten fand ich drei Wochen nach der Zerreissung des Lig. crico-tracheale die Ursache der erneuten Dyspnoe, die Granulationsbildung in der Luftröhre. Mit aller Vorsicht entfernte ich die Granulationen durch das Rohr hindurch. Kurz nachher bekam der Kranke heftige Hustenanfälle und ein ausgedehntes subkutanes Emphysem. Ich glaube nicht, dass ich bei der Operation die Luftröhrenwand perforierte, die angewandten Instrumente schliessen dies fast sicher aus. Sehr wahrscheinlich habe ich mit dem Tracheoskop die wenig resistente Narbe zwischen Ring- und erstem Luftröhrenknorpel eingerissen. Das Emphysem ging übrigens in einigen Tagen zurück, nachdem eine zweite Tracheotomie gemacht worden war. Die Granulationsbildung unterhalb der Trachealfistel spricht für eine ausgedehntere Verletzung der hinteren Trachealwand.

Auf eine Quelle von Irrtümern, die die Anwendung des Rohres mit sich bringt, möchte ich aber doch hinweisen. Das starre Rohr gestattet uns fast immer die tieferen Partien der Trachea und der Bronchien zu überblicken, weil wir mit seiner Hilfe z. B. auch hochgradig deviierte Luftröhren in eine gerade Linie bringen können. Diese Thatsache müssen wir uns während der Untersuchung stets vor Augen halten und durch langsames Vorschieben und Zurückziehen des Rohres von Ring zu Ring jeweils die Lage der Trachealwände konstatieren. Ist es doch klar, dass wir allein auf diese

Weise mühelos auszugleichende Deviationen erkennen können. Ebenso ist zu bedenken, dass beim Vorschieben des Rohres eine verengte Stelle erweitert wird.

d. Die direkte untere Tracheoskopie.

Sie findet bei Struma seltener Verwendung, kann aber doch wertvolle Dienste leisten, wenn ein Patient aus irgend einem Grunde tracheotomiert wurde und früher oder später wieder Symptome von Luftröhrenveränderungen darbietet. Ich habe die untere Tracheoskopie immer nur mit kurzen Röhren ausgeführt, weshalb mir Erfahrungen über die Trachealtrichter von Pieniacek vollkommen fehlen. Zur Beleuchtung bedienen wir uns des Elektroskopes oder der Kirstein'schen Stirnlampe. Der Patient wird am besten horizontal gelagert (mit hängendem Kopfe). In vielen Fällen ist es vorteilhafter im Sitzen und bei stark rückwärts gebeugtem Oberkörper zu untersuchen.

Die Technik der Methode ist sehr einfach. Man kokainisiert die Schleimhaut der Luftröhre durch die Fistel, wählt ein möglichst weites Rohr, um gute Beleuchtung zu haben, fettet es mit sterilem Oel ein, erwärmt es, und führt es nun langsam unter Beleuchtung in die Luftröhre ein. Durch das Rohr kann man natürlich, sowohl bei der oberen als der unteren Tracheoskopie, mit geeigneten Instrumenten Sondierungen, Probeexcisionen von Tumoren etc. vornehmen, oder mit Wattepinseln Sekret zur Untersuchung gewinnen.

Ueber die von V. v. Bruns[1]) im Jahre 1865 und später von Massei, Ariza und Anderen empfohlene Durchleuchtung der Trachea habe ich keine Erfahrung. Sie hat wohl wenig Anhänger gefunden. Dasselbe gilt von der von Schrötter[2]) angegebenen Methode, mittelst einer an einer Sonde befestigten formbaren Substanz Moulagen der Trachea herzustellen. Durchleuchtungen mittelst Röntgenstrahlen geben bisweilen sehr schöne Bilder der Trachea. Hoffentlich bringen weitere Versuche noch vollkommenere Resultate.

Zum Schlusse sei noch der Demonstration des stereoskopischen Bildes gedacht. Dieselbe trägt nicht am wenigsten zur Verbreitung und Anerkennung der Luftröhrenuntersuchung bei. Sie wirkt überzeugender, als alle Lobpreisungen. Leider gelingt sie nicht so leicht, bereitet doch schon die laryngo-

1) V. v. Bruns, Die Laryngoskopie u. die laryngoskopische Chirurgie. 1865.
2) Centralbl. f. Laryngologie. Bd. I. 1884. S. 61.

skopische Demonstration grosse Schwierigkeiten. Der Killian'sche Projektionsapparat ist hiezu meines Wissens noch nicht benutzt worden. Er wäre vor allem deshalb ideal, weil eine grosse Zahl von Beobachtern das entworfene Bild zugleich sieht. Zu meinem grossen Bedauern war es mir nicht möglich, Experimente damit anzustellen, da mir hier ein solcher Apparat nicht zur Verfügung steht. Ich fürchte jedoch, dass seine Lichtstärke, wie die anderer ähnlicher Instrumente für unsere Zwecke nicht genüge.

Neigt der Untersucher bei der oberen indirekten Tracheoskopie den Kopf und den Spiegel etwas zur Seite, so kann auch ein zweiter Beobachter einen Einblick in die Luftröhre gewinnen; besser gelingt dies oft noch durch Gegenspiegelung mit einem auf den Reflektor aufgesetzten kleinen Planspiegel. Die untere indirekte Untersuchung der Luftröhre mit dem Spiegel ist ganz ungeeignet zur Demonstration, während sich die von mir zuerst angewandte Endoskopie hiezu vorzüglich bewährte. Wie geschaffen zu diesem Zwecke sind aber die direkten Methoden. Durch das in die Trachea eingeführte Rohr kann, solange dieses vom Patienten gut vertragen wird, eine Reihe von Untersuchern die Luftröhre beobachten, die man entweder mit dem Casper'schen Handgriffe beleuchtet, oder besser noch mit der von Killian modificierten Kirstein'schen Lampe, die vom Stirnreif abgenommen und auf das Tracheoskop aufgesetzt wird.

III. Die Verwendung der Tracheoskopie bei Struma.

1. Form der Luftröhrenveränderungen bei Struma und Deutung des tracheoskopischen Bildes.

A. Theoretische Erläuterungen.

Zum Studium der Technik und zur Darlegung des praktischen Wertes der Luftröhrenuntersuchung eignen sich in hervorragender Weise die strumösen Luftröhrenveränderungen. Die grosse Variabilität des ätiologischen Momentes bedingt eine fast unendlich grosse Mannigfaltigkeit ihrer Form, und ihre Erkennung und Beurteilung erfordert vollkommene Beherrschung sämtlicher Untersuchungsmethoden, besonders der Tracheoskopie, deren Resultate aber wohl auch den sprechendsten Beweis für die praktische Bedeutung dieses schätzenswerten diagnostischen Hilfsmittels liefern und deshalb vielleicht dazu beitragen, demselben grössere Anerkennung zu verschaffen.

Die Fragen, ob ein Kropf auf die Luftröhre einwirkt, oder nicht, ob er ihr Lumen verengt, oder ob er sie nur zu einem abnormen Verlaufe zwingt, welchen Grad die pathologischen Veränderungen erreicht haben, und welche praktische Bedeutung diesen zukommt, sind auch nach einem gewissenhaft erhobenen Untersuchungsbefunde oft nicht leicht zu beantworten. Die Schwierigkeiten werden gewöhnlich unterschätzt aus Unkenntnis der für die physikalische Diagnostik der Luftröhrenkrankheiten in Betracht fallenden Gesetze der Perspektive, denen bis jetzt, meines Wissens, noch Niemand Aufmerksamkeit geschenkt hat, obgleich wir sie sonst instinktiv im täglichen Leben fortwährend berücksichtigen.

Eine allbekannte Erfahrung wird uns ihre Bedeutung für die Tracheoskopie verständlich machen. Blicken wir in einen kurzen, geraden Eisenbahntunnel aus einer Entfernung, die ca. $2^1/_2$mal so gross ist, wie die Länge desselben, so haben wir, ins Grosse übertragen, dieselben Verhältnisse, wie bei der Tracheoskopie, abgesehen von der Aehnlichkeit der Querschnittsform der beiden Röhrenlumina. Die entfernte Tunnelöffnung erscheint im Vergleich zur näheren kleiner, wir glauben infolge der starken, perspektivischen Verkürzung der Wände in einen Trichter zu sehen. Von den Wänden nehmen wir um so weniger wahr, je geringer die Entfernung der distalen und proximalen Oeffnung.

Unter ähnlichen Bedingungen präsentiert sich uns bei unseren Untersuchungen die Luftröhre. Sie ist ein (der Einfachheit halber nehmen wir an), kreisrundes Rohr von ca. 10—12 cm Länge und 2 cm Lichtweite. Bei der oberen Tracheoskopie befindet sich das Auge des Beobachters vom oberen Rohrende in einer Distanz, die sich aus folgenden Grössen zusammensetzt:

1) Entfernung des Auges des Untersuchers von den Schneidezähnen (bei Gebrauch der Kirstein'schen Lampe):	ca. 10 cm
2) Entfernung der Schneidezähne vom Kehlkopfspiegel:	ca. 8 cm
3) Von diesen bis zur Glottis:	ca. 8 cm
4) Länge des unteren Kehlkopfraumes:	ca. 2 cm
Summa:	28 cm.

Es bleibt sich natürlich gleich, ob die Sehachse durch den Kehlkopfspiegel gebrochen wird (Fig. 15), oder ob wir durch ein, bis zum ersten Trachealringe eingeführtes Rohr direkt in die Luftröhre sehen (Fig. 16).

Wir wollen wissen, wie sich der untere Rand C der Luftröhre in der Entfernung des oberen Randes B vom Auge darstellt, oder, wie sich der untere Rand auf den oberen projiciert (Fig. 17 und 18).

Die Frage lässt sich zunächst durch eine einfache, graphische Konstruktion beantworten, die, wie Fig. 17 zeigt, sehr anschaulich wirkt.

Fig. 15.

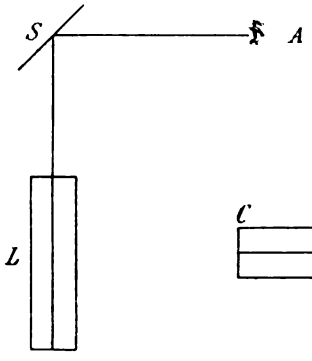

Fig. 16.



Fig. 17.

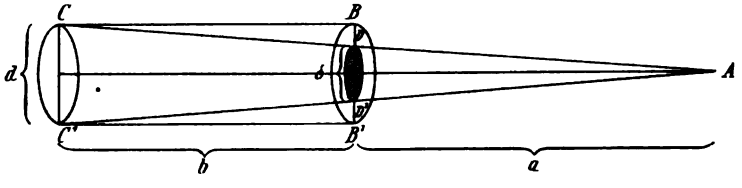

A B bedeutet die Entfernung vom Auge bis zur Luftröhre = 28 cm, B C B¹ C¹ deren Länge und Breite. A C, A C¹ sind die Visierlinien, und diese treffen die Randebene des oberen Lumens in den Punkten D D¹, die den scheinbaren Durchmesser des unteren Lumens bilden.

HARVARD MEDICAL LIBRARY NOV 25 1905

In Fig. 18 sind nun diese Verhältnisse dargestellt (auf $^2/_5$ der natürlichen Grösse verkleinert), und zwar in schwarz ausgezogen die Luftröhre von 12 cm Länge und 2 cm Durchschnitt. Vom Auge, das 28 cm vom oberen, schwarz schraffierten Lumen entfernt ist, sind die beiden geraden, schwarzpunktierten Visierlinien bis zum Rande des distalen Lumens gezogen. Am proximalen ist der scheinbare Durchmesser des unteren Lumens, der nach der Konstruktion um 6 mm kleiner ist als der wahre, schwarz angelegt.

Rechnerisch stellt sich der Sachverhalt wie folgt dar: Es sei a die Entfernung vom Auge A bis zum Mittelpunkt des Lumens des oberen Randes der Luftröhre, b die Länge der letzteren selbst; d der Durchmesser ihres Lumens, δ der vorerwähnte „scheinbare" Durchmesser des unteren Randes.

So gilt folgende Beziehung: $\delta = \frac{a}{a+b} \cdot d$, also z. B.

Entfernung Auge-Zahnreihe:	10 cm
Entfernung Zahnreihe-Spiegel:	8 cm
Entfernung Spiegel-Anfang der Luftröhre:	10 cm
Länge der Luftröhre:	12 cm
Durchmesser ihres Lumens:	2 cm

dann ist: $a = 10 + 8 + 10 = 28$ cm $b = 12$ cm $d = 2$ cm
und also:

$$\delta = \frac{28}{28 + 12} \cdot 2 \text{ cm} = \frac{28}{40} 2 \text{ cm} = \frac{7}{10} \cdot 2 \text{ cm} = 1{,}4 \text{ cm}.$$

Diese für δ gefundene Grösse stimmt mit der durch die graphische Konstruktion gefundenen überein. Somit drückt das Verhältnis: $\frac{\delta}{d} = \frac{a}{a + b}$ das Mass der perspektivischen Verkürzung aus, welches der untere Querschnitt gegenüber dem oberen erfährt.

Diese Gesetze gelten natürlich nicht nur für alle Arten der Röhrenuntersuchung, wie die Bronchoskopie, die Oesophagoskopie, die Rektoskopie etc., sondern eigentlich für alle Methoden der Inspektion, sowohl der direkten als der indirekten.

Dass der Querschnitt der Luftröhre von der Kreisform etwas abweicht, ist ohne Einfluss auf das Ergebnis, und überdies lässt sich diese Abweichung nach den oben entwickelten Principien leicht in Rechnung bringen.

In Fig. 19 habe ich nun diese rechnerisch gefundenen Grössen auf die Dimensionen der Luftröhre übertragen. Das untere Lumen erscheint uns im Ganzen um 6 mm, auf jeder Seite also um 3 mm kleiner, als das obere.

Fig. 19.

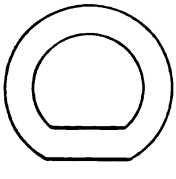

Die 10—12 cm lange Trachealwand, mit all ihren Ringen, wird somit im tracheoskopischen Bilde auf 3 mm reduciert, entsprechend der perspektivischen Verkürzung. Diese Darstellung gilt natürlich nur für vollkommen normale anatomische Verhältnisse.

Fig. 18.

Die überraschenden Konsequenzen, die ihre Anwendung auf erkrankte Luftröhren mit sich bringt, sind von grösster Bedeutung für die endoskopische Diagno-

stik. Die Berücksichtigung der Perspektive beeinflusst in hervorragendster Weise die geltenden Anschauungen über die Erklärung des tracheoskopischen Bildes.

In Fig. 18 ist in roter Farbe eine Deviation des oberen Endes der Luftröhre dargestellt, die nur 3 mm beträgt. Wir sehen, dass jetzt die eine Wand mit der Visierlinie zusammenfällt und deshalb vollkommen aus dem Gesichtsfelde verschwindet, während die andere ums Doppelte verbreitert (6 mm breit) ist. Das scheinbare untere (schwarze) Lumen projiciert sich auf das obere (rote) Lumen excentrisch.

Es bedarf also nur einer Verschiebung des oberen Luftröhrenendes um 3 mm, um die gegenüberliegende Wand aus dem Gesichtsfelde verschwinden zu lassen. In gleicher Weise lassen sich alle pathologischen Zustände darstellen. Stets ist die praktische Wichtigkeit dieser theoretischen Betrachtungen sehr auffallend. Ein Unerfahrener, der einen analogen tracheoskopischen Befund wahrnimmt (z. B. rechte Wand ums Doppelte verbreitert, von der linken garnichts zu sehen), erhält nur zu leicht den Eindruck, es handle sich um eine schwerwiegende Anomalie, — und wie gering ist diese, perspektivisch beleuchtet!

Allerdings haben wir dabei angenommen, das Auge des Arztes und die Trachea des Patienten beharren in einer bestimmten Lage. Das entspricht dem Eindruck, den der Arzt beim ersten Blicke in die Luftröhre gewinnt, wenn er dem Patienten gerade gegenübersitzt. Im Laufe der Untersuchung verändert aber der Tracheoskopiker instinktiv die Blickrichtung. Sobald die eine Trachealwand, es sei die linke, aus dem Gesichtsfelde verschwunden ist, so rückt er sein Auge instinktiv nach seiner linken Seite. Günstige anatomische Verhältnisse vorausgesetzt, gelingt es hiedurch, auch die linke Wand zu sehen. Wir können wieder unsere graphische Darstellung benützen, um den Einfluss der Seitwärtsbewegung des Auges zu ermitteln. Aus Fig. 18 ist zu ersehen, dass bei der dargestellten Deviation des oberen Luftröhrenendes um 3 mm die Projektion des unteren Lumens wieder koncentrisch, das Bild also wieder normal erscheint, wenn das Auge seine Lage um 1,2 cm verändert. Das ist ein neuer Beweis für die Wichtigkeit der Stellung von Arzt und Patient bei diesen Untersuchungen, denn es ist klar, dass die für die optischen Verhältnisse der Tracheoskopie beträchtliche Verschiebung des Auges mit der Zunahme der Deviation erheblich

wächst. Natürlich beeinflussen die Lage des Kehlkopfspiegels und die Entfernung des Auges von der Luftröhre das perspektivische Sehen ebenfalls.

Analog konstruierte Bilder anderer Luftröhrenveränderungen überzeugen uns immer wieder aufs Neue, welchen optischen Täuschungen wir ausgesetzt sind, die uns zu Fehldiagnosen verführen. Es sei hier nur die häufigste Quelle derselben erwähnt, die sehr verbreiteten Verbiegungen der Trachea. Eine Form derselben, die Ausbuchtung leichten Grades nach vorn, scheint eine physiologische Abweichung zu sein. Jedermann weiss zwar, dass man durch ein gebogenes Rohr nicht wie durch ein gerades blicken kann; die entfernte Oeffnung erscheint, je nach der Biegung, als schmale Spalte, oder ist überhaupt nicht zu sehen. Zeichnen wir auf die angegebene Weise den Längsschnitt eines derart gebogenen Rohres, der Trachea, sowie die Visierlinien auf, so erhalten wir die Projektion des unteren Rohrrandes auf den oberen, die graphisch anschaulich eine bekannte Thatsache demonstriert. Bei der oben angeführten physiologischen Verbiegung der Trachea sehen wir das Lumen in Form einer querovalen Spalte, die natürlich nicht als Stenose aufgefasst werden darf, ebensowenig als es Jemandem einfallen würde, aus dem Spiegelbilde einer hochgradigen Verkrümmung, bei der kein Lumen mehr zu sehen ist, einen vollständigen Verschluss der Luftröhre zu diagnosticieren. Und doch werden diese Erfahrungen des täglichen Lebens oft vergessen und Trachealstenosen gefunden, wo es sich nur um Verbiegungen handelt.

Die Gesetze der Perspektive spielen ferner eine grosse Rolle bei der Beurteilung der Lage und Grösse von Tumoren, Fremdkörpern u. s. w. Sie fanden merkwürdigerweise gar keine Berücksichtigung bei der Konstruktion der Vorrichtungen zum Messen des Spiegelbildes des Larynx und der Trachea (Millimetermass auf dem Kehlkopfspiegel etc.), woraus schon die Wertlosigkeit dieser Verfahren zu erkennen ist.

Am Anfange hat man Mühe, diese eigentlich selbstverständlichen Korrekturen in ihrer wahren Bedeutung mit dem Gesehenen in Einklang zu bringen, und noch schwieriger ist es, einen Anderen von der Richtigkeit und der Wichtigkeit dieser Thatsachen zu überzeugen.

Ich bediente mich zu diesen Studien einer ebenso einfachen, wie praktischen Methode. Man hält einen Gummischlauch von ca. 12 cm Länge und 2 cm Lichtweite in einer Distanz von 28 cm vor das eine

Auge, und da es nun leicht gelingt, an diesem einfachen Modelle sämtliche Formveränderungen der Luftröhre darzustellen, ist ein Vergleich des Grades derselben und des Eindruckes, den sie auf unser Auge hervorrufen, ohne weiteres möglich. Die Fixierung des Schlauches in vertikaler Stellung gestattet ferner die Untersuchung mit dem Kehlkopfspiegel, wodurch wir ebenfalls eine wertvolle Grundlage für unsere Beurteilung von Trachealveränderungen erhalten.

Die Herstellung von Stenosen gelang mir sehr gut dadurch, dass ich einen oder zwei Gummibälle verschiedener Grösse (Cysten!) mit Hilfe eines Kautschukbandes gegen den Schlauch mehr oder weniger fest anpresste. Auf diese Weise erhält man Bilder von Schlauchstenosen, die den Trachealstenosen vollkommen entsprechen.

Am lehrreichsten aber sind solche Studien an Präparaten. Herr Prof. Dr. Ernst, Direktor des pathologischen Institutes in Zürich, war so gütig, mir einige ganz frische Luftröhren samt dem Kehlkopfe zu überlassen, wofür ich ihm nochmals bestens danke. Nachdem man sich durch die Spiegeluntersuchung und direkte Besichtigung über den Zustand der Luftröhre orientiert hat, stellt man wieder artificiell Anomalien her. Einer oder mehrere Gummibälle verschiedener Grösse mittelst Kautschukbändern gegen die Trachea gepresst ersetzen den Druck des Kropfes. (Bei Benutzung eines Balles wird der natürliche Gegendruck der Gewebe am besten einigermassen durch einen Kautschukschlauch nachgeahmt.) Auch hier kann man immer vergleichen, wie sich die Veränderungen aus der Nähe und von ferne gesehen, präsentieren, und die fast unendlich grosse Variabilität derselben wird durch diese einfachen Versuche aufs Neue bestätigt. Zu diesen Experimenten eignen sich nur frische Präparate, Konservierung, selbst nach Kayserling, verursacht immer Schrumpfungsprocesse, und diese genügen allein schon, um die schönsten Deviationen und Stenosen zu producieren. Ein recht kompliciertes Bild von Schrumpfungsdeviationen, Skoliosen etc. zeigt Taf. V, Fig. 2. Taf. II, Fig. 1 und Taf. V, Fig. 1 und 3 veranschaulichen sehr deutlich die Uebereinstimmung der künstlichen und natürlichen Trachealstenosen: Sie sind nach artificiellen Stenosen von Leichenpräparaten gezeichnet.

Zum Verständnis der tracheoskopischen Bilder ist es vorteilhaft, die vielen Formen auf möglichst wenige Grundtypen zurückzuführen. Die Chirurgen haben dies schon längst gethan, allerdings nach verschiedenen Gesichtspunkten. Im Handbuch der Chirurgie (II. Bd. S. 331) giebt v. Eiselsberg die gebräuchlichste Einteilung wieder. Er unterscheidet: 1) Verlagerung der Trachea, bezw. des Kehlkopfes, 2) Verengerung des Lumens der Trachea, 3) Veränderung der Wand der Trachea, und erwähnt auch die Kombination derselben in schweren Fällen. Andere Autoren gebrauchen statt Verlagerung synonym den

Ausdruck „Verbiegung". Simmonds[1]), teilt die Deformitäten der Luftröhre ein in Verbiegungen, Verengerungen und Erweiterungen.

Auch in der laryngologischen Litteratur fand ich keine genauere Definition dieser Bezeichnungen. Nicht um den Ueberfluss von Klassifikationen vermehren zu helfen, möchte ich hier eine neue und detaillierte Einteilung der Luftröhrenveränderungen bei Struma anführen; es geschieht dies nur deshalb, weil ich damit die Erklärung der tracheoskopischen Bilder glaube erleichtern zu können.

Fig. 20.

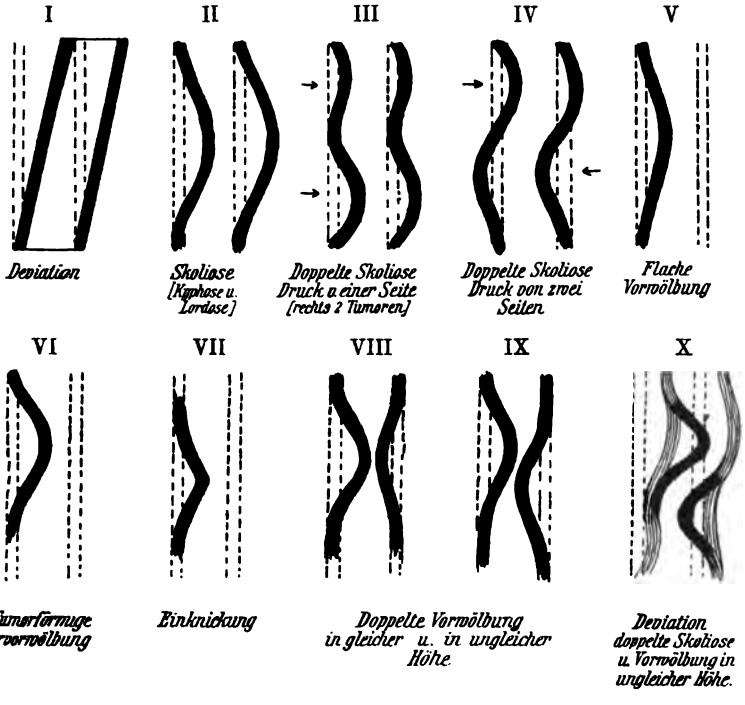

Wir unterscheiden:

I. Verlagerung der Trachea (bei normalem Lumen):
   A) mit gerade bleibender Rohrachse — Deviation,
   B) mit bogenförmig verlaufender Rohrachse — Verbiegung,
      a) seitlich — Skoliose,
      b) konvex nach hinten — Kyphose,
      c) konvex nach vorn — Lordose,

1) Simmonds, Ueber Formveränderungen der Luftröhre. Münch. med. Wochenschr. 1897. S. 431.

jeweils entweder:

1) Verdrängung der Luftröhre nur an einer mehr oder weniger ausgedehnten Stelle,

2) an zwei oder mehr Stellen — S oder schlangenförmiger Verlauf.

II. Torquierung oder spiralige Drehung der Trachea.

III. Verengerung der Luftröhre. (Erweiterung habe ich nie gesehen) [1]).

A) einseitig:

a) durch flache oder tumorartige Hervorwölbung der Trachealwand.

b) durch Einknickung derselben.

B) doppel- oder mehrseitig:

a) durch flache oder tumorartige Hervorwölbungen,

b) durch Einknickungen, und zwar jeweils wieder:

1) auf gleicher Höhe,

2) an Ringen in verschiedener Höhe.

IV. Veränderungen der Trachealwände selbst:

A) der Schleimhaut,

B) der Knorpel (Ernährungsstörungen etc.),

C) aller Wandschichten infolge von Trauma, Durchwachsungen, intratrachealen Strumen, Fistelbildung, Schrumpfung.

V. Kombinationen der verschiedenen Veränderungen.

Die beste Vorstellung von diesen einzelnen Grundtypen erhalten wir durch Schemata. Fig. 20 stellt einige Paradigmata derselben dar. Es ist sehr lehrreich, auch selbst erhobene Untersuchungsbefunde auf diese Weise schematisch aufzuzeichnen.

Alle die oben angeführten, der Einfachheit halber rubricierten Veränderungen stellen sich natürlich selten rein und ungetrübt vor, sondern gewöhnlich in den mannigfaltigsten Kombinationen. Da Art, Grösse und Lage der Kröpfe, sowie die Intensität ihrer Einwirkung auf die Trachea bekanntlich nie bei zwei Menschen gleich sind, besitzt jeder Strumöse seine eigenartige Luftröhre, auch was die Erkrankung derselben anbetrifft.

1) In der älteren und neueren Litteratur trifft man sehr häufig die Diagnose: Abplattung einer oder mehrerer Trachealwände. Ich verstehe darunter einen leichten Grad der Verengerung, indem der Druck die normale Bogenform der Luftröhrenringe in eine Gerade verwandelte.

Der Chirurg kümmert sich selbstverständlich weniger um diese Einzelheiten. Er will hauptsächlich wissen, ob, wo, wodurch und in welchem Grade die Luftröhre verengt ist. Die Antwort auf die Frage, o b eine Trachealstenose vorhanden sei oder nicht, hängt nun zu einem guten Teile davon ab, was der Untersucher selbst unter T r a c h e a l s t e n o s e v e r s t e h t. Wer die „klassischen" Abbildungen in den Lehr- und Handbüchern betrachtet, muss den Eindruck gewinnen, dass diese Bezeichnung nur für diejenigen Verengerungen gelte, die recht deutlich schlitz- oder bohnenförmig, hübsch durch Kompression an einem und demselben Trachealringe entstanden sind. In älteren Krankengeschichten und auch heute noch werden deshalb allmählich zunehmende Hervorwölbungen der Wände und gar, wenn sie verschieden hoch liegen, trotzdem sie die Luftzufuhr erheblich beschränken, vielfach nicht zu den Stenosen gerechnet.

Die diagnostische Bedeutung des Ausdruckes Trachealstenose ist ferner deshalb sehr unbestimmt, weil es jedem Einzelnen überlassen bleibt, ob er eine mehr oder weniger hochgradige Verengerung bereits als „Stenose" taxieren will oder nicht. Nach meinen Erfahrungen beeinträchtigen Kompressionen der Luftröhre deren physiologische Funktion gar nicht oder nur unbedeutend, so lange das Lumen noch mehr als die Hälfte des normalen beträgt. Deshalb bezeichne ich im Allgemeinen erst eine Reduktion desselben um die Hälfte oder mehr als „Stenose". Allerdings habe ich dabei in erster Linie die langsam durch Struma hervorgerufenen Verengerungen im Auge. Nicht ohne Bedeutung für die Diagnose ist jedoch das subjektive Befinden des Kranken. Akut entstandene Kompressionen leichteren Grades verursachen oft grössere Beschwerden als eine alte Säbelscheidentrachea mit einem 2 mm weiten Lumen.

All dies muss der Tracheoskopiker berücksichtigen, soll sein Urteil dem Therapeuten ein zuverlässiger Wegweiser sein. Die richtige Wertschätzung der verschiedenen Momente lehrt allein eine grosse Erfahrung.

Bevor wir zur Besprechung der tracheoskopischen Bilder übergehen, möchte ich bemerken, dass sämtliche Abbildungen nach eigenen Beobachtungen gemalt wurden, und zwar von L. Schröter, akademischem Maler in Zürich. Ich pflege von jedem Untersuchungsbefunde mit dem Bleistifte oder der Feder eine Skizze anzufertigen, und ohne diese vorher dem Maler zu zeigen, demonstrierte ich ihm den Kranken oder liess ihn selbst tracheoskopieren, was ihm nach kurzer Zeit sehr gut gelang. Er zeichnete das Gesehene ebenfalls

auf, und wir verglichen und korrigierten unsere Bilder so lange, bis beide übereinstimmten; dann erst wurden sie gemalt. Sie dürfen deshalb als möglichst getreue Wiedergabe der Natur betrachtet werden, um so mehr, als Schröter sich durch die Vorstudien an den Präparaten genaue anatomische Kenntnisse erwarb. Ich danke ihm an dieser Stelle für das grosse Interesse, das er dieser mühevollen Arbeit entgegenbrachte.

Ich erlaube mir nur noch zu bemerken, dass die perspektivische Wirkung der Bilder am besten zur Geltung kommt, wenn man sie durch einen Trichter mit möglichst kleiner oberer Oeffnung ansieht, den man sich aus Papier herstellt oder besser mit der Hand, wobei Daumen und Zeigefinger das obere Loch formieren.

Auf eine detaillierte Ausführung des Kehlkopfes glaubte ich verzichten zu dürfen. Wir nehmen doch keine Einzelheiten desselben wahr, wenn wir unser Auge auf die tiefer liegende Luftröhre akkommodieren müssen. So sind die Stimmlippen nur schematisch, gleichsam als Umrahmung des Trachealbildes wiedergegeben. Dies ist richtiger, auch aus einem anderen Grunde. Bei einer bestimmten Blickrichtung können wir nur einen Teil der Luftröhre übersehen, und um uns eine vollständige Uebersicht zu verschaffen, sind wir gezwungen, den Kranken in verschiedenen Stellungen zu untersuchen. Dem entsprechend darf das Glottisbild, das sich bei jedem Stellungswechsel verändert, nicht e i n e bestimmte laryngoskopische Ansicht in der günstigsten Lage repräsentieren, um mit dem Trachealbild zu harmonieren. Erst durch Vereinigung der Einzelbeobachtungen erlangen wir schliesslich eine Vorstellung vom wirklichen Zustande der Trachea. Und dieser Gesamteindruck ist in den meisten Abbildungen wiedergegeben, da ich ein solches Kombinationsbild, das doch jeder Untersucher zu erhalten sucht, für viel instruktiver halte, als Momentaufnahmen einzelner Partieen.

Bei der Erklärung der Bilder erinnern wir uns zunächst, dass wir im Spiegelbilde, sowie bei der direkten Besichtigung der Luftröhre, die hell rosa oder gelblich-weiss gefärbten Ringe abwechselnd mit den dazwischen liegenden, dunkler gefärbten Ligamenta annularia nur hochgradig verkürzt, entsprechend den oben angeführten Gesetzen der Perspektive sehen. Den Grund des Rohres bilden die Carina, die Scheidewand der beiden Hauptbronchen und die ersten Ringe der letzteren.

Abweichungen zeichnet man am besten auf. Ich liess mir zu diesem Zwecke einen Gummistempel anfertigen, der die Stimmlippen

schematisch in maximaler Abduktion darstellt. Je nach Stellung des Bildes können Befunde sowohl der direkten als der indirekten Untersuchung bei gerader oder schiefstehender Glottis eingetragen werden.

Die Aufzeichnungen sollen genauen Aufschluss geben über die Form der einzelnen Trachealringe und hauptsächlich erkennen lassen, wie viele derselben und auf welche Art und Weise sie verändert sind. Besondere Mühe erheischt oft die Konstatierung der Höhenlage der Luftröhrenanomalien, besonders bei komplicierten Veränderungen, und hiezu helfen uns Skizzen viel. Die Abzählung der Ringe genügt zur Aufklärung einfacher Bilder; sind aber mehrere Ringe in verschiedener Höhe afficiert, die tieferen Partieen durch Kopfdrehungen nicht sichtbar zu machen, so kann allein die direkte Tracheoskopie die Fragen lösen, die uns in allen Fällen auch die beste Auskunft über die Länge der erkrankten Luftröhrenpartie giebt.

B. Erklärung des tracheoskopischen Bildes.

Sehen wir nun, der oben erwähnten Einteilung folgend, wie sich die verschiedenen Luftröhrenveränderungen im Bilde ausnehmen, und wie dieses zu deuten ist. Den folgenden Erläuterungen liegen nur eigene Beobachtungen zu Grunde.

I. Verlagerung der Trachea.

1. Deviation.

Verläuft die sonst normale Trachea in veränderter Richtung, so projiciert sich das untere Lumen auf das obere excentrisch oder wird zum Teil ganz unsichtbar. Je mehr eine Wand aus dem Gesichtsfelde sich entfernt, um so breiter erscheinen die Ringe der gegenüberliegenden.

So in Taf. V, Fig. 4 Deviation nach hinten. Die vordere Wand springt stark in das Lumen vor, das sich jedoch bei leicht vornübergebeugtem Kopfe als ganz normal erwies. Die Patientin, ein 18j. Dienstmädchen, hatte eine apfelgrosse, rechtsseitige parenchymatöse Struma. Nicht Beschwerde halber, sondern aus kosmetischen Gründen liess es sich behandeln.

Uebrigens verläuft die Trachea auch bei Gesunden oft in gleicher Weise, besonders bei Kyphosen der Brustwirbelsäule. Man muss sich ausserdem hüten, einen steil nach hinten geneigten Ringknorpelbogen, der sogar eine Trachealstenose vortäuschen kann, als pathologischen Befund aufzufassen; denn diese Lageanomalie findet man, besonders bei älteren Leuten, ziemlich häufig.

Eine andere Art der Deviation hatte ein 20j. Dienstmädchen, das über Atembeschwerden beim Treppensteigen und bei jeder einigermassen anstrengenden Arbeit klagte. Es wusste nichts vom Vorhandensein eines Kropfes. Rechts apfelgrosse Struma, mässig hart, direkt unter dem Kehlkopfe, links etwas kleinerer und weicherer Knoten, teilweise unter die Clavicula ragend. Der erstere Tumor drängt den Anfang der Trachea nach links hinüber (Taf. V, Fig. 5), so dass die linke Stimmlippe die oberen Ringe verdeckt, während die unteren verbreitert erscheinen. Von der rechten Trachealwand sieht man nur die zwei obersten, etwas vorgedrängten Ringe. Die Luftröhre verläuft von links, hinten, oben, nach rechts, vorn, unten (vergl. hiermit Taf. I, Fig. 4).

Es handelt sich in beiden Fällen um eine Dislokation des oberen Teiles der Luftröhre. Das untere Ende wird kaum je durch Struma, meistens durch erkrankte Bronchialdrüsen aus seiner Lage gebracht. Sicherlich sind aber derartige Deviationen öfters noch als physiologische Abweichungen zu betrachten, wissen wir doch, dass eine Verschiebung der Bifurkation um 4 mm, des Luftröhrenanfanges um 3 mm genügt, um eine Trachealwand aus dem Gesichtsfelde verschwinden zu lassen. Anomalien der Wirbelsäule beeinflussen zudem die Trachea so hochgradig, dass Deviationen und Skoliosen, die des schönsten Kropfes würdig wären, durch sie allein entstehen können.

2. Verbiegung.

a) Nur an einer Stelle.

In Fig. 4, Taf. I haben wir bereits das Bild dieser Anomalie kennen gelernt. Die Achse verläuft von rechts hinten oben bogenförmig nach links vorn unten.

b) Verbiegungen an zwei oder mehr Stellen.

Hat man durch die Stellungsveränderungen des Kopfes die obere Verbiegung ausgeglichen, so findet man in einer tieferen Partie der Luftröhre wieder eine Skoliose, gewöhnlich in entgegengesetzter Richtung.

II. Torquierung der Trachea.

Leichtere Grade derselben kommen ausserordentlich häufig vor. Wir erkennen sie daran, dass die Hinterwand nicht mehr an normaler Stelle liegt, sondern mehr oder weniger seitlich verläuft. In allen meinen Fällen war die Luftröhre gleichzeitig komprimiert.

Fig. 6, Taf. I giebt das direkte Bild (bei Kirstein'scher Autoskopie) der Trachea eines 26j. Fräuleins wieder, das seit 10 Jahren einen dicken Hals, seit 2 Jahren Atembeschwerden bei körperlichen Anstrengungen, in der letzten Zeit auch während der Ruhe hatte. Eine

apfelgrosse, nicht harte, sehr leicht verschiebliche, parenchymatöse Struma lag wenig rechts von der Medianlinie. Den unteren Dritteil verdeckte das Sternum, hinter das man die Geschwulst fast ganz hinunter drängen konnte, wobei die Patientin Atemnot bekam. Die hintere Trachealwand ist nach der Seite hin verschoben (oder gezogen!) und erscheint sehr schmal, da sie infolge der starken Kompression der Ringe sich nicht entfalten kann. — Eine Operation wurde verweigert. Nach 2 monatlicher innerlicher Behandlung war das Lumen doppelt so weit geworden, die Hinterwand lag aber noch an derselben Stelle.

Fig. 6, Taf. V stellt einen höheren Grad der spiraligen Drehung dar, den ich bei einem 53j. Herrn beobachten konnte, der mich wegen eines andauernden Rachenkatarrhs mit Husten und eitrigem Auswurf konsultierte. Wohl war eine Pharyngitis vorhanden, gleichzeitig aber auch eine linksseitige Kieferhöhleneiterung und eine kleinapfelgrosse, weiche, parenchymatöse, rechtsseitige Struma, die die abgebildeten Veränderungen erzeugte. Der Kranke hatte keine Ahnung von seinem Kropfe.

Eine Torquierung des oberen Teiles der Luftröhre um 90°, samt Kompression, besass eine 50j. Köchin, die seit ihrer Kindheit an Kropf litt. Der linke Schilddrüsenlappen von Orangengrösse war hart und, die Trachea verdeckend, mit dieser fest und breit verwachsen. Er hat dieselbe derart verdreht, dass die Hinterwand ganz nach rechts zu liegen kommt (Taf. II, Fig. 11).

III. Verengerung der Trachea.

Die Verengerungen der Trachea entstehen nur selten durch Hervorwölbung der hinteren Wand (Taf. V, Fig. 13), sondern weitaus am häufigsten durch eine Kompression der Ringe. Mit der Konstatierung derselben dürfen wir uns aber nicht begnügen. Es kommt vor allem darauf an, die Form jedes einzelnen Ringes festzustellen; denn diese ist ein wichtiger Anhaltspunkt zur Beurteilung der Intensität des Druckes, sowie der Richtung der einwirkenden Kraft. Ferner erfahren wir durch das Abzählen der Ringe, welcher von ihnen am meisten in das Lumen vorspringt und somit den Hauptangriffspunkt des Kropfes bildet. Dabei merken wir uns auch, ob nur ein oder mehrere Trachealknorpel verändert sind.

Die Dimensionen des Lumens können in Millimetern angegeben werden oder kürzer in Form eines Bruches = $^2/_3$, $^1/_2$ etc. der normalen Weite.

A. Einseitige Verengerung.

a) Flache oder tumorartige Hervorwölbung einer Wand.

Am 26. VI. 02 untersuchte ich eine 15j. Pat. der hiesigen chirurgischen Klinik, die an einer medianen, orangegrossen Struma litt. Die infantile Epiglottis war derart hintenübergefallen, dass die Spiegeluntersuchung nicht gelang. Bei der direkten Tracheoskopie mit dem Rohre sah man, dass das Lumen durch eine Hervorwölbung der vorderen Wand in eine frontal gestellte, 3 mm breite Spalte verwandelt war, durch die man jedoch das Rohr leicht hindurchführen und darunter einen normalen Bau der Luftröhre konstatieren konnte. In Fig. 9, Taf. I ist dieser Befund abgebildet, so wie er sich am Grunde des mit dem Casper'schen Handgriffe beleuchteten Rohres darstellte. Am 22. VII. 02, am Tage vor ihrer Entlassung nach der Operation war die Trachea ganz frei, ohne eine Spur einer Veränderung, und da die Epiglottis sich aufgerichtet hatte, gelang jetzt die Spiegeluntersuchung leicht.

Bei dieser Gelegenheit sei darauf aufmerksam gemacht, dass, solange der Verband liegt, dieser die Form der Luftröhre beeinflusst. Mit dem definitiven Urteile muss man zuwarten, bis die Operationswunde geheilt ist, und der Druck des Verbandes ausser Betracht fällt.

Frontale Stenosen sind sehr selten. Viel häufiger kommen Hervorwölbungen der Seitenwände vor.

Eine solche zeigt Fig. 12, Taf. II der linken Wand. Die Pat., eine 20j. Frau, im 8. Monat gravid, hatte einen von Kindheit an bestehenden Kropf, der in letzter Zeit stark gewachsen war. Rechts kleinapfelgrosse, weiche, verschiebliche Struma, links ein kindskopfgrosser Tumor von derselben Beschaffenheit; links drängen sich die ersten 5 Ringe derart in das Tracheallumen vor, dass dieses nur noch $^1/_3$ des normalen beträgt. Es bildet eine bogenförmige Spalte von beinahe sagittaler Richtung.

Die Vorstülpung der Wände nimmt oft das Aussehen eines Tumors an.

Eine Andeutung hievon giebt Fig. 7, Taf. V. Hier war sie verursacht durch einen kinderfaustgrossen, linksseitigen Kropf bei einem 14j. Mädchen. — In einem andern Falle (Taf. II, Fig 13) war ich einen Augenblick sogar im Ungewissen, ob nicht eine intratracheale Geschwulst vorliege. Der Kranke, ein 23j. Coiffeur, dessen dicker Hals seit vielen Jahren stets den gleichen Umfang behielt (45 cm), hatte vor einem Jahre noch in Deutschland die anstrengenden Kaisermanöver mitgemacht. Vor vier Wochen begann er selbst bei der Ausübung seines gewiss nicht anstrengenden Berufes zu „keuchen". In den letzten Tagen nahm die Atemnot bedeutend zu, ebenso Husten und Auswurf. Am 11. XI. 02 fand ich eine derbe, knollige Struma, die vom Ringknorpel bis zum Sternum und seit-

lich bis zu den Scaleni reichte. Die Schleimhaut der Luftröhre war dunkelrot; von der linken Wand hob sich ein zapfenförmiger Tumor ab. Bei genauerem Zusehen konnte ich jedoch durch seine injicierte, verdickte Schleimhautbedeckung doch noch Trachealringe erkennen, was mich bewog, denselben als eine durch den Kropf erzeugte Hervorwölbung der Wand aufzufassen, die seit dem Hinzutreten einer Tracheitis die Beschwerden vermehren musste. Der Pat. hatte sehr eng; ich riet ihm, sich sofort operieren zu lassen. Er willigte ein, wollte sich aber vorher noch mit seinen in Deutschland lebenden Eltern besprechen. Inzwischen bekam er innerlich Jodtinktur, 3mal täglich einen Tropfen in $^1/_2$ Glas Wasser nach dem Essen und äusserlich Ung. Kal. jodat. zum Einreiben. Die Tracheitis wurde mit Inhalationen behandelt. Erst nach vier Wochen kam der Kranke wieder. Von einer Operation wollte er nichts mehr wissen. Er fühlte sich schon nach einigen Tagen sehr erleichtert. Fig. 14, Taf. II zeigt die am 11. XII. 02 neuerdings gemalte Trachea. Der Tumor ist bedeutend zurückgegangen, ebenso die Schwellung und Injektion der Schleimhaut, und deshalb erscheinen die Konturen der Ringe viel deutlicher. Ich sah den Pat. ein halbes Jahr später wieder. Es fand sich nur noch eine flache Hervorwölbung. (Er hatte sich inzwischen im Ausland weiter behandeln lassen). Der rechte Schilddrüsenlappen war unverändert, der linke aber bedeutend kleiner und weicher geworden (vergl. hiemit Türck l. c. S. 211 und 212).

Hervorwölbungen der membranösen Hinterwand sind selten und erzeugen für sich allein keine erhebliche Verengerung. Sie deuten auf eine Struma, die hinter der Trachea oder dem Oesophagus liegt. In einigen Fällen sah ich, dass der untere Rand des Ringknorpels, oder die Enden des ersten Trachealringes die Hinterwand in Form eines Buckels einwärts drängten. Dies scheint mir eine physiologische Abnormität zu sein (Taf. III, Fig. 1)[1]), Differentialdiagnostisch kommt ferner in Betracht das Oesophagusdivertikel. Bei einem meiner Patienten, dessen Krankengeschichte und erfolgreiche Operation durch Krönlein H. Brun[2]) näher beschrieben hat, wölbte das gefüllte Divertikel die Hinterwand der Trachea halbkugelig vor. Wurde dasselbe entleert, so war die Luftröhrenverengerung verschwunden. Tumoren der Speiseröhre können ähnliche, allerdings bleibende Veränderungen hervorrufen.

1) Dieser Wulst ist wahrscheinlich identisch mit dem von Killian l. c. S. 64 erwähnten Gebilde.

2) Diese Beiträge Bd. XLI. H. 1. 1903.

b. Einknickung. Den einseitigen Typus derselben stellt Fig. 3, Taf. I dar (s. S. 37). Die obersten Ringe wölben sich auf der rechten Seite zunehmend mehr in das Tracheallumen vor, am 7. Ringe erfolgt die Knickung, seine sonst vertikal verlaufende Innenfläche ist horizontal gelagert und sein unterer Rand bildet eine scharf vorspringende Kante. Darunter geht die Wand rasch wieder in ihre normale Lage zurück. Einknickungen der Luftröhre mit horizontaler Lagerung eines oder mehrerer weisslich gefärbter Ringe können mit Narbenstrikturen verwechselt werden. Genaue Beobachtung des Verlaufes der einzelnen Knorpel, sowie die Anamnese, vor allem ein geübtes Auge, sind die wichtigsten Hilfsmittel bei unsern differentialdiagnostischen Ueberlegungen.

Relativ häufig kommen Einknickungen im Bereiche des Lig. crico-tracheale vor, was zuerst von Kocher hervorgehoben wurde.

B. Doppel- oder mehrseitige Verengerungen der Trachea.

1. Auf gleicher Höhe.

a) flach oder tumorartig.

Das bekannteste Paradygma dieser Gruppe ist die Säbelscheidentrachea. Die Struma drückt mit breiter Angriffsfläche von beiden Seiten gleichmässig derart auf die Luftröhrenringe, dass ihr vorderer Bogen mit zunehmender Tiefe immer kleiner wird, bis ein bestimmter Ring vorn eine mehr oder weniger vollkommene Knickung erleidet, und die einander fast parallel gestellten Knorpelspangen dieses Ringes sich soweit nähern, dass nur noch eine schmale Spalte vom Lumen übrig bleibt. Bei der eigentlichen Säbelscheidentrachea besitzen nun mehrere Ringe dieselbe Konfiguration, d. h. eine kürzere oder längere Strecke der Luftröhre besitzt thatsächlich die Gestalt einer Säbelscheide. Die Stellung des Lumens pflegt man durch die Richtung seines längsten Durchmessers zu bestimmen. Die meisten derartigen Stenosen liegen schräg oder sagittal. Deshalb ist von aussen die vordere scharfe Knickungskante der Trachealknorpel median oder etwas seitlich zu fühlen. Es wurde bereits erwähnt, dass die fortlaufende Linie der hinteren Enden der Knorpelspangen einer torquierten Luftröhre palpatorisch ebenfalls als Kante imponieren.

Beim Durchlesen der chirurgischen Litteratur kann man sich des Eindruckes nicht erwehren, dass die vielen Säbelscheidendiagnosen vorwiegend „mit Gefühl“ gestellt wurden. Sehr oft wird darunter überhaupt nur eine hochgradige Kompression der Trachea verstanden, und bei der Diagnosenstellung spielten bisweilen die subjek-

tiven Beschwerden eine wichtigere Rolle als selbst der palpatorische Befund. Dem Chirurgen ist es zwar vergönnt, während der Operation eine intimere Palpation der Luftröhre vorzunehmen und dabei den äusseren Befund zu verificieren. Fühlt er aber auch dabei über eine längere oder kürzere Strecke der Luftröhre eine Kante, so ist die Diagnose Säbelscheidentrachea noch nicht so sicher zu stellen, wie mit Hilfe der Tracheoskopie. Diese giebt zudem allein Aufschluss darüber, ob der Druck von beiden Seiten gleich stark [1]) oder auf der einen Seite stärker sei. Im letzteren Falle erhält selbstverständlich der Operateur einen guten Fingerzeig. Die Exstirpation desjenigen Kropfknotens, der die intensivste Kompression verursacht, wird dem Kranken den grössten Nutzen bringen.

Einen sehr interessanten Fall dieser Art sah ich im Juli 1902 in der chirurg. Klinik in Zürich. Ein 29j. Wagner litt an hochgradigsten Stenosenerscheinungen. Rechts hatte er eine kleinapfelgrosse, ziemlich harte Struma, die zum Teil hinter das Sternum ging, links eine grössere, weichere. Die beiden pressten die Luftröhre zu einer „Säbelscheide" zusammen (Taf. V, Fig. 8). Das Maximum der Stenose liegt am 5. Ringe, der vorn völlig geknickt ist. Das Lumen verläuft von links vorn nach rechts hinten, die linke Wand springt stärker vor. Auf diesen Befund hin exstirpierte Krönlein den linken Tumor, eine Cyste, obgleich es eigentlich näher lag, den härteren, hinter das Sternum reichenden, rechten Kropf zu entfernen. Eine Nachuntersuchung zwei Wochen später ergab, dass das Tracheallumen nunmehr ca. $^2/_3$ des normalen betrug, die linke Wand war fast ganz, die rechte zu einem kleinen Teile nach aussen gerückt.

Wir haben bereits besprochen, dass man stets die Richtung des spaltenförmigen Lumens anzugeben hat. Dabei muss man die Stellung des Kopfes und der Glottis ebenfalls berücksichtigen.

Fig. 21.

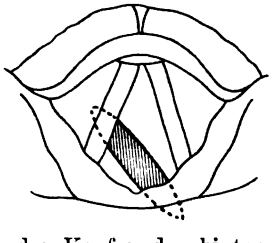

In Fig. 21 ist das Lumen der Trachea eines 47j. Badewärters bei gewöhnlicher Kopfhaltung eingezeichnet Die punktierten Linien deuten die Ergänzung desselben nach Fig. 15. Taf. II an, in der dieselbe Luftröhre bei der oben erwähnten Stellung mit gebeugtem Rücken und rechts gedrehtem Kopfe reproduciert ist. Durch das Rechtsdrehen des Kopfes kommt das vordere Ende des Lumens in das Gesichtsfeld, durch das Vornüberbeugen des Kopfes das hintere. In Fig. 15, Taf. II laufen jetzt die Achsen der Glottis und der Spalten

1) Siehe Ewald l. c.

parallel, d. h. von rechts vorn nach links hinten.

Fig. 2, Taf. I zeigt eine fast ringförmige tiefe Stenose der Trachea einer 36j. Frau mit diffuser Struma (ob durch diese bedingt, ist fraglich) ohne Beschwerden. Das Bild wurde bei nach hinten gebeugtem Rücken aufgenommen. Die Schätzung des Stenosenlumens muss natürlich wieder unter Berücksichtigung der perspektivischen Verkürzung geschehen. Man beachte die zunehmende Verschmälerung der Hinterwand, teils hierauf beruhend, teils durch die Kompression bedingt.

Es ist klar, dass der Druck mehrerer Kropfknoten verschiedener Grösse und Konsistenz, selbst wenn er sich vorwiegend an ein und demselben Trachealringe geltend macht, diesem die absonderlichsten Formen verleihen kann. Diese unregelmässigen Querschnittsfiguren des Lumens sind sehr verbreitet.

Fig. 17, Taf. II ist ein solches Beispiel. Aus dieser Abbildung des tracheoskopischen Befundes können wir ohne weiteres praeter propter die Zahl der Strumaknoten, und ihre Bedeutung für die Aetiologie der Stenose herauslesen. Ein rechtsseitiger Tumor drängt die oberen 4 Trachealringe vor. Er muss somit dicht unter dem Kehlkopf liegen und von beträchtlichem Umfange sein, aus der Form der gewölbten Knorpel zu schliessen. Viel intensiver ist aber die Einwirkung eines links, weit nach hinten reichenden, gleich hoch liegenden Tumors, der die Spangen der 4 oberen linken Knorpeln in der Richtung von links hinten nach rechts vorn weit über die Medianlinie, fast ganz bis zur Berührung mit der rechten Wand nach innen drängt. Vor diesem muss ausserdem auf der linken Seite ein dritter, kleiner Knoten liegen, der, entsprechend seiner Angriffsfläche, kleiner als die andern, doch genügend Kraft entwickelt, die 4 obersten Knorpelspangen seinerseits ebenfalls einzustülpen, mit der Richtung von links vorn nach rechts hinten. Dieser tracheoskopischen Diagnose entsprach der äussere Befund, den ich am 2. XI. 01 bei einem 19j. Schlosser erhob; rechts apfelgrosse Cyste (?), links vorn hühnereigrosser, harter Knoten, dahinter eine die Trachea umgreifende, mässig harte, parenchymatöse Struma von Orangengrösse.

Diese Ableitung des äusseren Untersuchungsresultates aus dem innern ist nicht nur an und für sich theoretisch und zur Selbstkontrolle interessant, sie hat auch grosse praktische Bedeutung. Abgesehen davon, dass manchmal ganz zufällig erst die Tracheoskopie auf das Vorhandensein einer Struma aufmerksam macht, ist es allein mit ihrer Hilfe möglich, retroclavikuläre und retroviscerale Strumen zu diagnosticieren, die von aussen gar nicht zu fühlen, deren Grösse und Lage allein auf diese Weise zu bestimmen sind.

So konnte ich bei einem 50j. Herrn, mit einem kurzen, dicken Halse, ohne deutlich fühlbare Vergrösserung der Schilddrüse, den in Fig. 9, Taf. V abgebildeten Befund erheben: Flache Hervorwölbung der linken Trachealwand, bedeutend stärkere rechts, die am 7.—8. Ringe ihr Maximum erreichten und hier das Lumen auf eine schmale Spalte reducierten. Damit war die Ursache eines Erstickungsanfalles gefunden, den der Pat. erlitten hatte, und den man sich sonst nicht hatte erklären können. Die Richtigkeit der Diagnose bestätigte Krönlein durch die Operation. Er exstirpierte, gemäss diesem Befunde, auf der rechten Seite eine apfelgrosse, sehr vaskuläre Struma, die ganz in der oberen Thoraxapertur lag. Mehrere Nachuntersuchungen ergaben eine beträchtliche und im Laufe der Zeit zunehmende Erweiterung des Lumens.

b) Doppelseitige Einknickung.

Ein schönes Bild derselben fand ich bei einer 14jähr. Patientin der chirurg. Klinik in Zürich am 21. VII. 02 (Taf. II, Fig. 16). Sie litt an doppelseitiger, links stärkerer Hypertrophie der Schilddrüse. Bei gerader Kopfhaltung war fast nur die linke Trachealwand zu sehen. Durch entsprechende Lageveränderungen gelang es schliesslich, die stenosierte Stelle zu Gesicht zu bekommen. Das Bild war überraschend. Die fast wagrecht gestellte Innenfläche des 5. Trachealknorpels, an dem die Einknickung stattgefunden hatte, erschien, besonders im Gegensatze zu der sonst entzündlich geröteten Schleimhaut, fast ganz weiss. Da aber, wie bei der Säbelscheidentrachea, auch der Bogen des Ringes fast in einen spitzen Winkel verwandelt war, konnte man meinen, es sei ein zweites, tieferes Paar von Stimmlippen vorhanden. Ein genaueres Hinsehen klärte die Täuschung zunächst nicht etwa auf, sondern war eher geeignet, diese Annahme zu bestätigen. Denn die beiden wirklich „falschen Stimmlippen" blieben nicht ruhig stehen, sondern gingen während der Exspiration auseinander und näherten sich wieder bei der Inspiration, erweckten also auch hiedurch thatsächlich den Eindruck einer neuen „Glottis spuria". Das Rätsel ist unschwer zu lösen. Die Abduktionen und Adduktionen des Trachealringes waren synchron mit der Atmung, ganz wie bei der wahren Glottis. Die dyspnoetische Kranke atmete mit Hilfe der auxiliären Respirationsmuskeln des Halses. Sobald sich dieselben kontrahierten, übten sie einen Druck auf die darunter liegenden Kropfknoten aus, die denselben naturgemäss auf die Trachea übertrugen und sie zusammendrückten. Während der Exspirationen entfalteten sich die elastischen Knorpelspangen wieder. Dass diese Erklärung richtig ist, scheint mir daraus hervorzugehen, dass es

nicht nur gelang, durch Druck von aussen während aller Respirationsphasen die Stenose nach Belieben zu verengern und andauernd so zu fixieren, sondern sie ebenfalls maximal zu erweitern durch Abheben der Halsmuskulatur von der Unterlage. Diese Begründung des Phänomens ist gewiss verständlicher, als die Annahme einer inspiratorischen Aspiration der Trachealwände [1]). Sie wird zudem unterstützt durch die Krönlein'sche Theorie, die bekanntlich dem Einfluss der Kontraktion der Halsmuskulatur die grösste Wichtigkeit für die Genese der Strumastenosen beimisst. Ob aber in diesem und ähnlichen Fällen nicht auch Ernährungsstörungen der Knorpel mitwirken, ist mittelst der Tracheoskopie allein nicht zu unterscheiden. Ein unglücklicher Zufall (die Patientin musste früher entlassen werden, als mir mitgeteilt worden war) ist schuld daran, dass eine gerade hier so erwünschte Nachuntersuchung nach der Operation unterblieb.

2. An verschiedenen Trachealringen.

Es ist unmöglich, die Zahl der hierher gehörigen Varianten auch nur annähernd zu schätzen, deshalb können nur einzelne instruktive Beispiele zur Erläuterung der verschiedenen Gruppen beschrieben werden. Es soll dies so geschehen, dass wir mit leichten Veränderungen beginnen, dann werden auch die komplicierteren Bilder verständlich.

a) Flache oder tumorartige Vorwölbungen.

Ein über kastaniengrosser, harter, sehr beweglicher Kropfknoten, fast median über der Incisura jugularis liegend, aber von links ausgehend, hat die Trachea eines 18j. Kaufmannes folgendermassen komprimiert (Taf V, Fig. 10): Der Lufröhrenanfang ist stark nach rechts hinten gedrängt und infolge des Gegendruckes der Wirbelsäule sind die ersten Ringe um die Hälfte zusammengepresst. Während die rechte Wand ziemlich flach bleibt, drängt der Druck von links und vorn die folgenden 5 Ringe der vorderen und linken Wand intensiver vor. Die wahre Grösse des Tracheallumens, wie es bei vornübergebeugtem Kopfe zu sehen war, ist durch die punktierte Linie angedeutet (Befund vom 9. XI. 02). Am 6. XII. 02 war das Lumen nach innerlicher Jodtherapie und Massage mit Jodkalisalbe doppelt so weit, trotzdem die Struma nicht viel kleiner geworden war.

Im folgenden Falle (Taf. V, Fig. 11), es handelt sich um ein $15^1/_2$j. Mädchen, sind Druck und Gegendruck durch Strumen hervorgebracht. Links war der Kropf gänseeigross, weich, verschieblich, fast bis zum Ringknorpel reichend, rechts kastaniengross, hart, mit der Trachea ver-

1) Sahli, Lehrbuch der klin. Untersuchungsmethoden. S. 88.

wachsen. Der linke Tumor wölbt die oberen 5 Ringe der linken Wand gleichmässig vor, darunter, vom 6. bis 10. Ringe, zeigt sich aber eine Kompression von rechts vorn. Wir sehen nun, dass der 5. Ring den 10. zum Teil verdeckt, sie überschneiden sich.

Diese Ueberschneidung spielt eine wichtige Rolle bei der Differentialdiagnose zwischen Deviation und Stenose, auf die schon Türck aufmerksam machte. Aus Fig. 12, Taf. V wird ihre Bedeutung noch klarer. Auch hier hat ein doppelseitiger Kropf beide Trachealwände beeinflusst, indem er beide komprimiert und zudem eine Deviation nach links erzeugt. Trotzdem nur eine kurze schmale Oeffnung der Luftröhre übrig bleibt, ist eine hochgradige Stenose auszuschliessen; denn bei geeigneter Kopfhaltung erscheint das Lumen noch weiter als $^1/_2$. Das ergiebt sich auch aus der Beobachtung des Verlaufes der einzelnen Ringe.

Natürlich kommen auch noch zahlreichere Ueberschneidungen vor, deren Deutung aus dem tracheoskopischen Bilde erhebliche Schwierigkeiten bereitet. In Fig. 1, Taf. III: dreifache Ueberschneidung, die überhaupt kein Lumen mehr erkennen lässt. Wir schliessen aus der Form der oberen Ringe links, auf eine Skoliose der Trachea nach rechts. (Die Ringe sind nicht vollkommen gezeichnet, das Bild ist aus mehreren Ansichten zusammengesetzt, bei keiner war aber ein Lumen zu sehen). Ferner erfolgt unterhalb des 5. Ringes eine über mehrere Ringe sich erstreckende, ziemlich scharfkantige Einbiegung der linken vorderen Wand, und ganz in der Tiefe ist noch die rechte Wand zu sehen, die von rechts hinten vorgedrängt ist, ganz oben liegt eine buckelige Vortreibung der Hinterwand mit feinen Gefässinjektionen. (Ringknorpel? I. Trachealring?).

Die Pat., ein 24j. Dienstmädchen, hatte eine faustgrosse Cyste und einige kleinere Knollen links. Sie klagte über intermittierende Atemnot, besonders morgens beim Aufstehen, aber auch tagsüber, die nach einigen kräftigen, von Auswurf begleiteten Hustenstössen vollkommen verschwand. Eine Untersuchung morgens klärte diese Erscheinung auf. Dass die Pat. an einer Tracheitis litt, geht aus der Farbe der Schleimhaut hervor. Das zähe Trachealsekret blieb an der von links vorspringenden Kante hängen, trocknete hier, besonders während der Nacht, zu Borken ein, die naturgemäss das Lumen vermindern halfen. Dies war sehr schön zu beobachten (s. Taf. III, Fig. 1). Nach dem Aushusten der Borken wurde die Passage wieder freier.

Mehrfache Tumorbildungen habe ich nur in einem Falle bei einem 16jährigen Kaufmannslehrling mit doppelseitigem,

knolligem Kropf gesehen. Fig. 2, Taf. III, das Bild seiner Trachea mit dem S-förmigen Lumen, bedarf wohl keiner näheren Erläuterung.

b) Einknickung.

Ein 13j. Mädchen hatte im Alter von $2^1/_2$ Jahren Diphtherie; es wurde eine (tiefe?) Tracheotomie ausgeführt. Seither plagte es ein gewisses Gefühl der Atemnot, bald mehr, bald weniger, das sich in den letzten 6 Wochen bedeutend steigerte. Eine kleinapfelgrosse, rechts vorn liegende Cystenstruma soll erst seit 6 Wochen bestehen. Die objektiv wahrnehmbare Dyspnoe war rein exspiratorisch.

Dieses seltene Vorkommnis, das ich zwar einige Male beobachten konnte, erkläre ich mir in diesem Falle folgendermassen. Die Durchtrennung des Bogens der Trachealknorpel störte deren Architektur. Die normale Gewölbekonstruktion ging verloren, da die Enden in einem spitzen Winkel zusammenheilten. Sei es nun, dass die Incision nicht genau median erfolgte, sei es, dass der Kropf die Luftröhre um ein geringes torquierte, im tracheoskopischen Bild (Fig. 3, Taf. III) sieht man die Narbe links vorn. Die (rasch?) entwickelte Struma brauchte jetzt geringe Kraft, um die Knorpelspangen zusammenzudrücken. Sie erzeugte vielleicht eine Einknickung der rechten Wand am 5. Ringe, während die Ursache der linken tiefer liegenden nicht klar ist. Es erscheint mir jedoch wahrscheinlicher, dass die vorspringenden Ränder beiderseits auf Narbenbildung beruhen. Sie bildeten förmliche, schräg nach unten geneigte Lippen. Der inspiratorische Luftstrom drängte dieselben naturgemäss nach unten und erweiterte sich damit selbst den Durchgang. Der Anprall der ausgeatmeten Luft an die untere Fläche der Lippen presste diese nach oben, so dass sie fast auf einander zu liegen kamen und die Passage verengerten. Diese mechanischen Funktionen eines pathologischen Ventils an der Trachea waren in Natur sehr schön zu beobachten. Schade, dass diese Details zeichnerisch nicht wiederzugeben sind. Sie erklären das Zustandekommen der exspiratorischen Dyspnoe in diesem Falle auf einfache Weise.

Die Diagnose von Erweiterungen der Trachea ist ausserordentlich schwierig. Ich habe keine gesehen oder vielleicht manche übersehen, trotzdem ich ständig darauf achte. Theoretisch sind ampullenartige Erweiterungen der Trachea unterhalb enger Stenosen zu erwarten, die aber nur mittelst der direkten Tracheoskopie nachzuweisen wären, und nur nach längerer Krankheitsdauer. Zu dieser Untersuchung Schwerkranker sind wir nicht

ohne weiteren Grund berechtigt, und wenn sie ausgeführt werden mussten, war nichts derartiges zu sehen.

IV. Veränderungen der Trachealwände.

a) Der Schleimhaut.

Eine häufige Begleiterscheinung des Kropfes ist die Tracheitis, die unter ähnlichen Erscheinungen auftritt wie bei anderer Aetiologie, weshalb wir uns eine ausführliche Beschreibung ersparen können. Rötung und Sukkulenz bei akutem Katarrh veranschaulicht Fig. 13, Taf. II und vermehrte Sekretion mit Borkenbildung bei chronischer Tracheitis Fig. 1, Taf. III. Die Strumakatarrhe, vielleicht auch Cirkulationsstörungen, erzeugen bisweilen ausgedehnte Venektasien der Schleimhaut. Platzt ein solcher Varix (gewöhnlich nach Anstrengung oder Husten), so entsteht, allerdings selten, jene „Haemoptoe" der Kropfkranken, die schon nicht geringe diagnostische Schwierigkeiten bereitet hat, welche aber mit Hilfe der Tracheoskopie leicht zu überwinden sind. Dass gerade in solchen Fällen eine gleichzeitige Untersuchung des Herzens und der Lunge unerlässlich ist, versteht sich von selbst. Die Tracheitis der Kropfkranken mit Luftröhrenstenosen ist durchaus keine nebensächliche, unbedeutende Affektion. Durch die Schleimhautschwellung wäre vielleicht mancher Kropftod zu erklären, sei sie nun katarrhalischer Natur oder die Folge von Blutstauungen. Es ist mir immer aufgefallen, dass zur Zeit der obligaten Herbst- und Frühjahrskatarrhe die Zahl der hilfesuchenden Kropfkranken in der Poliklinik sowohl wie in der Privatpraxis ganz auffällig zunimmt. Frauen, die über Kongestionen und vermehrte Atemnot während der Menstruation oder der Gravidität klagen, sind auch während dieser Zeit zu untersuchen. Man findet bisweilen erhöhte Injektion der Luftröhrenschleimhaut.

Am Kongresse süddeutscher Laryngologen 1901 berichtete Avellis über eine Art „trachealer Hämoptoe".

Sein 41j. Pat. klagte seit 6 Wochen morgens beim Aufwachen über Bluthusten, dessen Ursache schwer zu finden war. Das Symptom trat zum ersten Male nach einer anstrengenden Radtour auf. Trotzdem Avellis keine Veränderungen auf den Lungen gefunden hatte, verordnete ein anderer Arzt eine Liegekur an einem Kurort für Lungenkranke. Avellis entdeckte später an den oberen vorderen Zwischenringräumen der Trachea dem Ring parallel laufende Venektasien und verätzte diese „Prädilektionsstelle der trachealen Hämoptoe", wie den locus Kiesselbachi am Septum nasi bei Epistaxis mit einer Chromsäureperle. „Eine zeitweise

Heilung ist dadurch erzielt worden, später kamen die Blutungen wieder und zwar, wie Pat. erzählte, jedesmal nach dem Coitus! (?)" Der Pat. litt zugleich an Hämorrhoiden, ebenso sein Bruder. Avellis erklärt die Erscheinung deshalb nicht, wie andere Autoren, durch eine hämorrhagische Tracheitis, sondern durch eine erbliche Schwäche des Venensystems.

Ich konnte einen ähnlichen Fall beobachten.

Eine 36 j. grosse, kräftige Frau hatte vor zwölf Jahren infolge einer linksseitigen Lungentuberkulose einen schweren Blutsturz gehabt. Seit 5 Monaten nahm der seit Jahren bestehende doppelseitige Kropf an Umfang langsam zu, und seit dieser Zeit klagte sie jeweils nach dem Coitus über blutigen Auswurf. Zugleich gab sie an, dass sie seit ihrer Verheiratung zur Zeit der Menstruation an Kongestionen des Kopfes und an Nasenbluten litt. Während dieser Zeit nahm auch der Kropf an Umfang zu. Sie hat den Beginn der 5 durchgemachten Schwangerschaften stets zuerst aus der zunehmenden Atemnot diagnosticiert. Seit der ersten Schwangerschaft leidet sie an hochgradigen Venektasien der Beine. Sie wollte wissen, ob der Bluthusten von einem Aufflackern der Lungentuberkulose, oder durch die Kongestionen zu erklären sei. Auf den Lungen fand ich nur eine leichte Dämpfung des linken Oberlappens; an der vorderen, oberen Trachealwand aber, genau wie Avellis beschrieb, eine blaurote, sammetartige Schleimhaut, ohne Venektasien, jedoch mit Blutspuren.

Benigne Ulcerationen, nur durch Struma bedingt, sah ich nie.

Atrophie der Schleimhaut mit Borkenbildung deutet gewöhnlich auf analoge Processe in der Nase, dem Rachen und dem Kehlkopfe (Ozaena).

b) Der Knorpel.

Selbstverständlich richtet jeder Tracheoskopiker seine Aufmerksamkeit auf die Erkrankungen der Knorpel. Ich hoffte selbst auf diese Weise Anhaltspunkte zur Erklärung der Genese der Strumastenosen zu erlangen, bis jetzt leider ohne befriedigenden Erfolg.

Ausser den oben angeführten Fällen sah ich keine, die sich für oder gegen eine der vielen Theorien verwerten liessen. Vor allem suchte ich umsonst nach einer typischen Rose'schen Chondromalacie. Ich gestehe aber offen, dass die gegenwärtige Technik der Tracheoskopie zu solchen Untersuchungen noch nicht genügend exakt ausgearbeitet ist. Fatalerweise löst bei den meisten Menschen die Kompression der Luftröhre andauernden Hustenreiz hervor, wodurch diese

Untersuchungen sehr erschwert werden. Es gelingt zwar durch Druck mit der Hand von aussen auf die Luftröhre die Ringe derselben mehr oder weniger zu komprimieren, und den Effekt der angewendeten Kraft durch die Tracheoskopie festzustellen. Diese Untersuchungen bestätigen nur, was man a priori erwartet. Die Luftröhren der Männer setzen den komprimierenden Fingern den grössten Widerstand entgegen, am allermeisten die der Greise (Verkalkung!). Bei alten Leuten spielt der Unterschied des Geschlechts keine so grosse Rolle mehr. Die Trachealringe von Männern mittleren Alters sind schwieriger zusammenzupressen als die der gleichalterigen Frauen, am leichtesten die der Kinder. Diese Thatsachen tragen wenig dazu bei, die schwebenden Streitfragen zu lösen. Es ist aber nicht ausgeschlossen, dass die Tracheoskopie trotzdem hiezu noch wertvolle Beiträge liefert.

c) Aller Wandschichten.

Die Traumata der Trachea schaffen ganz besondere, die Entstehung von Strumastenosen ausserordentlich begünstigende anatomische Verhältnisse. Es stehen mir leider nur Erfahrungen über den Einfluss der Tracheotomie und ihrer Folgezustände zur Verfügung. Wir haben bereits ihre Wirkung kennen gelernt. Die Ringe der Luftröhre, federnde Knorpelspangen, halten das Trachealumen offen. Die Durchtrennung des vorderen Bogens vernichtet die Federkraft einiger Ringe; vorausgesetzt, dass die Incision nicht zu ausgiebig war, fällt die Luftröhre deswegen an dieser Stelle doch nicht zusammen. Die Cartilago cricoidea und die Ringe ober- und unterhalb der Tracheotomieöffnung genügen meistens vollkommen, um den Weg offen zu halten. Nach Entfernung der Kanüle verheilen jedoch die Knorpelenden selten wieder in der ursprünglichen zweckentsprechenden Form, d. h. unter Wiederformierung des Bogens. Dass dies nicht geschieht, dafür sorgen dann und wann eng anliegende Verbände. Die Knorpelenden verwachsen also vorn in einem spitzen Winkel, zuweilen findet das eine sein Vis-à-vis nicht und kommt dann eine Etage zu hoch oder zu tief zu liegen. Die Knorpelspangen verlaufen nicht mehr im Bogen, sondern eher gleich den Schenkeln eines spitzen Winkels und vermindern dadurch das Kaliber der Luftröhre bereits um einen Teil. Gewöhnlich hat dies nichts zu bedeuten. Wirkt aber auf diese gar nicht oder wenig federnden Knorpel von aussen nur ein geringer Druck ein, ist die Stenose fertig.

Dies ist verwirklicht in Fig. 4, Taf. III. Ein 14j., schlecht entwickelter Junge war im 7. Lebensjahre wegen Diphtherie tracheotomiert

worden und litt seither an Atemnot, die sich in den letzten Wochen erheblich steigerte. Seit 6 Monaten bemerkten die Eltern ein Dickerwerden des Halses. Die geringfügige Hypertrophie beider Schilddrüsenlappen stand in keinem Verhältnisse zu der ganz ausgesprochenen Dyspnoe. Fig. 4, Taf. III ist eine genaue Wiedergabe des Trachealbildes bei leicht vornübergeneigtem Kopfe (5. XI. 01). Das linke vordere Ende des durchtrennten ersten Knorpels ist mit dem Lig. crico-tracheale verwachsen, das Ende des zweiten Knorpels mit dem ersten der rechten Seite u. s. w. Der minime Druck von aussen genügte, um eine hochgradige Stenose zu erzeugen. Am 25. XI. 03 war das Lumen nach innerlicher und äusserer Jodanwendung doppelt so weit.

Intratracheale Strumen sind seltene Vorkommnisse. Ich konnte nur einmal eine Durchwachsung einer malignen Struma beobachten. Gerade dieser Fall ist so recht geeignet, den grossen diagnostischen Wert der Tracheoskopie darzuthun, er sei deshalb etwas ausführlicher beschrieben.

Ein Dienstmädchen, 23½ Jahre alt, aus der Nähe von Tübingen stammend, wurde mir am 28. V. 02 vom Hausarzte zur Behandlung zugewiesen. Die Diagnose lautete: hysterische Aphonie. Die Pat. kam 4 Jahre vorher in die Schweiz. Sie hatte damals schon seit langem einen kleinen Kropf auf der linken Seite, den sie von Zeit zu Zeit durch Kropfsalbe wieder zum Schwinden brachte. Vor einem Jahr entwickelte sich auch rechts ein Kropf, der aber der gewohnten Behandlung nicht wich, was die Kranke sehr beunruhigte. Als nun im Februar 1902 diese Geschwulst gar noch grösser und härter wurde und auch Atemnot verursachte, geriet das Mädchen derart in Angst und Aufregung, dass es (nach seiner Angabe) deshalb die Stimme verlor. Die Herrin munterte es auf und sprach ihm zu, und nach einigen Tagen konnte es auf einmal wieder ganz normal sprechen. Die Besserung hielt nicht lange an. In der Folgezeit wechselte der Zustand ausserordentlich. Tagelang war die Stimme tonlos, wurde dann plötzlich, oft nur für Minuten ganz normal, oder die Pat. sprach mit hoher Fistelstimme und zu anderen Zeiten mit aussergewöhnlich tiefer Stimme. Sie konnte auch z. B. an einem Ausfluge sehr gut und laut singen, aber nur flüsternd sprechen. Ebenso war die Atmung bald sehr keuchend, bald wieder ganz frei. Aehnlich verhielten sich andere Funktionen des Körpers, Heisshunger wechselte mit andauernder Appetitlosigkeit ab etc.

Am 28. V. war die Atmung ganz leicht stridorös, die Stimme ganz tonlos, der Husten ton laut und kräftig, ganz wie bei einer Hysterica. Links fand sich eine orangengrosse, weiche, verschiebliche Struma, rechts eine zweite, etwas grössere, ebenfalls verschiebbare, und, dem äusseren unteren Rande derselben aufsitzend, ein kasta-

niengrosser, harter isolierter Knoten. Halsumfang 38 cm. Die Pharynxschleimhaut war stark hypästhetisch. Fig. 5, Taf. III zeigt, dass die Kehlkopfachse von rechts oben nach links unten verläuft. (Rechte Stimmlippe und Taschenband verbreitert.) Die Stimmlippen schliessen sich prompt, gehen aber nur unvollkommen und langsam auseinander, was ich bei Hysterie noch nie, wohl aber als Folge einer mechanischen Behinderung durch Struma öfters sah (s. oben). Die Tracheoskopie mit dem Spiegel gelang schlecht; durch die schmale Glottisspalte sah man stets nur die rechte Trachealwand. Diagnose: Mechanische Beschränkung der Aryknorpelbewegung und Kompression der Trachea durch doppelseitige Struma, besonders von rechts, und, gestützt auf die Anamnese, hysterische Aggravierung vorhandener Störungen. Therapie: Jodtinktur innerlich und Jodkalisalbe äusserlich. Empfehlung der Strumektomie.

Die Anamnese schien mir aber doch auch den Versuch einer psychischen Behandlung der mit aller Wahrscheinlichkeit vorhandenen Hysterie zu rechtfertigen. Den lauten Hustenton benutzend, gelang es sofort, die Kranke dazu zu bringen, nach Belieben ein lang gezogenes a, e. i, o, u, zunächst zu „husten“ und dann auch zu sprechen, und nach 10 Minuten war sie im Stande, mit klarer Stimme eine halbe Stunde lang laut vorzulesen.

Mit diesem Erfolge durfte man sich natürlich nicht begnügen, er beweist höchstens, dass die Aphonie zum Teil wirklich auf Hysterie beruhte, die aber durch schwere anatomische Veränderungen ausgelöst war. Dafür sprach ganz besonders die Thatsache, dass auch jetzt noch die Stimmlippen um wenig mehr aus einander gingen, was, wie oben erwähnt, für mechanische Behinderung spricht. Ich bestellte also die Pat. zur Tracheoskopie. Sie kam erst am 2. VI. 02, atmete ohne Beschwerden, sprach aber wieder ganz aphonisch. Die „Heilung“ hatte nur zwei Tage lang angehalten. Die rechte Struma war nicht mehr so beweglich und entschieden grösser geworden, die rechte Stimmlippe mehr als in Cadaverstellung der Mittellinie genähert, vollkommen stillstehend, excaviert. Ich führte ein Rohr von 9 mm Weite ein. Es bot sich ein überraschendes, unerwartetes Bild dar! Dicht unter dem Kehlkopfe wurde die Luftröhre rasch zunehmend enger und als das untere Rohrende am 3. Ringe, ca. 2 cm über der Stenose stand, erschien diese in Form einer kaum $^1/_4$ mm breiten, 1,5 cm langen Spalte. Wie die Pat. durch dieses minimale Lumen ihr Leben fristen, und dabei noch mit voller Ueberzeugung behaupten konnte, dass ihre Atmung in keiner Weise behindert sei, ist unbegreiflich (Taf. III, Fig. 6 a). Nachdem das Tracheoskop bis dicht über die Stenose vorgeschoben war, erhielt man eine etwas veränderte Ansicht (Taf. III, Fig. 6 b). Immerhin ist auch jetzt noch das Lumen an der weitesten Stelle nur knapp 1,5 mm breit. Aus beiden Figuren ist zu entnehmen, dass die normal aussehende linke Trachealwand

nur mässig, die rechte aber schräg von rechts hinten nach links vorn hochgradig hervorgewölbt ist in Form eines Tumors, mit glatter, intensiv geröteter Schleimhautbekleidung ohne eine Andeutung von Ringen.

Um die Ausdehnung dieser Veränderung in vertikaler Richtung kennen zu lernen, versuchte ich mit aller Vorsicht das Rohr durch die Spalte hindurch zu führen. Dies gelang ohne Schwierigkeiten, 5 cm tiefer sah man direkt auf die linke Wand, ein deutliches Zeichen, das die Luftröhre „kompensatorisch" wieder nach rechts deviiert war (Taf. III, Fig. 6 c). Die Schleimhaut der rechten Wand war bis tief hinab stark gerötet. Die Pat. ertrug die Untersuchung sehr gut, und nach Herausnahme des Rohres sprach sie zu unserer grössten Ueberraschung wieder mit vollkommen klarer und lauter Stimme. Es ist kaum möglich zu entscheiden, ob ein suggestiver Effekt, oder eine temporäre Abdrängung der komprimierenden Tumoren vom Kehlkopfe vorlag.

Glücklicherweise war Maler Schröter zufällig bei dieser Untersuchung zugegen und konnte so die interessanten Befunde nach der Natur malen. Aus denselben durfte man ohne weiteres eine maligne Struma mit Durchwachsung der rechten Trachealwand diagnosticieren. Nachdem die Pat. nun wieder laut sprechen konnte, hielt es schwer, sowohl sie als ihre Herrschaft von der Notwendigkeit einer Operation zu überzeugen. Die Eltern, über den Charakter des Leidens orientiert, machten ihren Einfluss geltend, und so wurde die Hysterica, deren wahres Leiden nur die Tracheoskopie enthüllte, am 24. VI. 02 von Krönlein operiert. Nach vorausgeschickter Tracheotomie exstirpierte er möglichst total den Tumor. Eine genauere Beschreibung der Operation gehört nicht hierher, nur ein Ausspruch des Chirurgen während der Operation sei angeführt: „Die Trachea ist derart zusammengepresst, wie ich es noch niemals sah." Dem wird auch jeder Tracheoskopiker beistimmen.

Einige Monate später vernahm ich zufällig, dass sich die Pat. zu Hause ganz wohl befinde. Die pathologisch-anatomische Diagnose lautete: Peritheliom. Eine ausführliche Wiedergabe dieser Krankengeschichte war wohl gerechtfertigt: ist sie doch ein überzeugender Beweis dafür, dass man bei Kropfkranken niemals die tracheoskopische Untersuchung unterlassen soll, mögen auch Symptome anderer Erkrankungen sich noch so sehr in den Vordergrund drängen.

Strumitis mit Durchbruch des Eiters in die Trachea konnte ich in folgendem Falle beobachten:

Der 34j. Bierbrauer war in die hiesige chirurgische Universitätsklinik am 23. VII. 02 aufgenommen worden. Schon lange mit einem Kropfe behaftet, fühlte er, dass derselbe vor drei Tagen ohne eine bekannte Ursache sich unter Schmerzen vergrösserte. Am nächsten Abend bekam er plötzlich einen Hustenanfall, wobei er Eiter mit Blutgerinseln aushustete.

Darauf trat wesentliche Erleichterung ein. Die Aetiologie der Affektion war unklar, mit Hilfe der Tracheoskopie jedoch leicht festzustellen. Der erhobene Befund (Taf. III, Fig. 7) ist unschwer zu deuten. Dicht unter der rechten Stimmlippe liegt eine Granulationsgeschwulst. Aus einer Fistelöffnung vorn an seiner höchsten Erhebung entleert sich grüngelber Eiter. Am nächsten Tage war das Bild unverändert, drei Tage nachher war der Wulst bereits viel kleiner, Eiter konnte man nicht mehr sehen. Der Kranke, seit der Entleerung des Abscesses beschwerdefrei, wurde wegen Platzmangel vor dem angesetzten Termine entlassen, weshalb ich nicht über eine Schlussuntersuchung berichten kann.

Schrumpfungen der Trachealwand gehen einher mit Verkleinerung adhärenter Kröpfe oder beruhen auf Narbenkontraktion nach Traumen, Geschwürsbildungen, Sklerom etc. Leichtere Grade kommen bisweilen vor nach Verwachsungen, Strumitis oder Peristrumitis.

Eine eigentümliche Form beobachtete ich am 9. XI. 02 bei einem 27 j. Ladenfräulein, das von frühester Jugend an links einen dicken Hals hatte. Im 12. Lebensjahre soll der Hausarzt diesen linksseitigen Kropf „angezapft“ und Jodtinktur eingespritzt haben. Der erste Effekt war zunehmende Atemnot und Husten, nachher jedoch erfolgte vollkommene Heilung. Vor drei Monaten bemerkte die Pat. einen rechtsseitigen Kropf und seit derselben Zeit leidet sie an Atemnot. Rechts war eine apfelgrosse, leicht bewegliche, mässig harte, adhärente Struma zu fühlen, deren unteres, durch die Clavicula verdecktes Drittteil man nur beim Schlucken mit hintenübergebeugtem Kopfe abtasten konnte. Links dagegen fand sich ein nussgrosser, sehr harter und mit der Trachea fest verwachsener Knoten dicht über der Articulatio sternoclavicularis. Ein diffus verbreiterter Isthmus der Schilddrüse verhinderte die Palpation der Trachea, deren Beschaffenheit jedoch die innere Untersuchung klarlegte. Der Befund (Taf. III, Fig. 8) ist auf den ersten Blick nicht leicht zu deuten. Gleich den Segmenten einer Irisblende konvergieren die oberen 10 Knorpelspangen der linken Wand von oben und unten nach einem Mittelpunkte, dessen Lage übereinstimmt mit derjenigen des adhärenten Kropfknotens. Mit grösster Wahrscheinlichkeit erzeugte dieser die vorliegende Veränderung. Offenbar wurde s. Z. eine Cyste punktiert. Entweder ging mit dem Schrumpfen des mit der Luftröhre verwachsenen Cystenbalges ein Zusammenziehen der Trachealringe, resp. der Lig. annularia einher, oder die Nadel der Spritze geriet bei der Injektion der Jodtinktur in oder durch die Trachealwand, wodurch Entzündung und später narbige Schrumpfung entstand. Ausserdem findet sich eine Deviation der Luftröhre nach rechts. Die Weite der Luftröhre, ursprünglich $^1/_4$, betrug am 15. I. schon mehr als $^1/_2$, da die Jodbehandlung den rechts-

seitigen Kropf fast ganz zum Schwinden gebracht hatte. Beschwerden waren nicht mehr vorhanden.

Eine andere meiner Kranken bekam, während man ihr vor drei Jahren Jodtinktur in einen Cystenkropf einspritzte, plötzlich sehr starke Atemnot und krampfartige Hustenanfälle. Die letzteren lassen die Möglichkeit nicht ausschliessen, dass Jodtinktur in die Trachea gelangte. Die Thatsache, dass die Atemnot bestehen blieb, spricht jedoch eher dafür, dass durch den vermehrten Flüssigkeitsdruck in der Cyste die Luftröhre stärker komprimiert wurde. Plötzlicher Druck auf dieselbe erzeugt ebenfalls Husten (s. äussere Untersuchung).

Die Tracheoskopie hätte auch wohl während der Injektionsära manchen Misserfolg aufgeklärt. Diagnosticierte hochgradige Trachealstenosen würden manch einen davon abgehalten haben, durch Injektionen das Volumen eines Kropfes und damit den Druck auf die Luftröhre artificiell zu vermehren. Bekanntlich hat diese „unschuldige" Therapie sogar plötzliche Todesfälle auf dem Gewissen, M. Schmidt[1]) fand in einem solchen Falle förmliche Umwachsung einer Säbelscheidentrachea durch den Kropf[2]). Mag auch der kosmetische Erfolg der Injektionen befriedigend sein, unser Fall spricht nicht zu ihren Gunsten. Durch Schrumpfungen, Verwachsungen der Luftröhre mit der Umgebung können sie sogar direkt Stenosen erzeugen.

Hierher gehören auch die Narbenschrumpfungen nach mehr oder weniger ausgedehnten Substanzverlusten, Verletzungen etc. der Trachea.

Als Beispiel der letzteren führe ich die Ergänzung der Krankengeschichte des bereits S. 41, 46 und später S. 104 erwähnten Pat. an. Wir konnten diesen anscheinend vollkommen geheilt entlassen, empfahlen ihm aber, sich in 2—3 Wochen wieder vorzustellen. Er kam um diese Zeit nach Mailand und zog es vor, sich von einem dortigen Spezialarzte untersuchen zu lassen. Trotzdem er mit seinem Zustande leidlich zufrieden war, liess er sich in dessen Privatklinik aufnehmen. Wie er da behandelt wurde, ist nicht klar zu eruieren. Sicher aber ist, dass er zusehends grössere Atemnot bekam, die man aber auf einen leichten Katarrh zurückführte, und dass man den Pat. mit dieser Diagnose als geheilt entliess. Im Januar 1904 kam er wieder nach Zürich. Der Grund des hochgradig stridorösen Atmens war bald gefunden in Form einer Stenose

1) M. Schmidt, Ueber die Behandlung von parenchymatösen Kröpfen. Deutsche med. Wochenschr. 1884. Nr. 8.

2) Siehe auch E. Mayer, Medical and Surgical Monitor. April 1899. (Cit. Centralbl. f. Laryngologie 1899.)

der Trachea, deren Lumen nur noch 10 : 2 mm betrug. Es handelte sich um eine Narbenschrumpfung; durch Behandlung mit Schrötter'schen Bougies, erweiterte sich die Luftröhre in kurzer Zeit um ein bedeutendes, so dass der Kranke auch bei körperlichen Anstrengungen geräuschlos atmete. Er kam Anfangs April wieder zur Untersuchung. Die Luftröhre hatte sich nicht wesentlich verengert und konnte in einigen Tagen durch eine später zu beschreibende Methode noch mehr erweitert werden.

V. Kombinierte Veränderung.

Jeder der besprochenen Grundtypen tritt nicht nur für sich in den mannigfaltigsten Variationen auf, sondern auch verbunden mit andersartigen strumösen Luftröhrenveränderungen. Es ist klar, dass die Zahl der möglichen Kombinationen ans Unendliche streift, sie klassificieren zu wollen, hat keinen Sinn; betrachten wir nur einige Beispiele. Eine genaue Erklärung derselben dürfte nicht mehr nötig sein, ihre Deutung ist nach den vorausgegangenen Besprechungen leicht.

Fig. 9, Taf. IV Trachea einer 22j. Pat. Rechtsseitiger, faustgrosser, parenchymatöser Kropf, fast bis zur Clavicula reichend und darunter, von dieser bis zur Hälfte gedeckt, ein kastaniengrosser, harter Knoten. Links ebenfalls faustgrosse, weiche, parenchymatöse Struma, Kompression der oberen zwei Ringe besonders von rechts, darunter Deviation der Luftröhre nach links (s. auch Taf. I, Fig. 4 ähnliches Bild aber ohne Kompression).

Es möge hiemit noch Fig. 10, Taf. IV verglichen werden, aus dem wir Stenose durch bilateralen Druck auf die oberen drei Ringe und wiederum Deviation der Trachea nach links diagnosticieren. Die Pat. war ein 15j. Mädchen mit faustgrossen Kröpfen beiderseits. (Halsumfang 40 cm.)

Die folgenden drei Fig. 11, 12, 13, Taf. IV stellen die Trachea einer 34j. Frau dar, mit einer kindskopfgrossen, harten Struma rechts, kleinerer und weicherer (Halsumfang 43 cm) links. Fig. 13, Taf. IV ist bei gerader Kopfhaltung aufgenommen. Der Ringknorpel ist stark nach hinten gedrängt, die rechte Trachealwand nach rechts und hinten. Bei gekrümmtem Rücken und nur ganz leicht nach rechts gedrehtem Kopfe enthüllte sich die Ursache der jahrelangen Atemnot, eine hinten spitz zulaufende, enge Stenose. Den Anblick bei der direkten Besichtigung zeigt Fig. 11, Taf. IV.

Eine seltene Kombination, nämlich doppelseitiger Druck auf die oberen Trachealringe und tumorartige Vorstülpung der hinteren Wand (Taf. V, Fig. 13) fand ich bei einer 43j. Frau mit knolliger Struma. (S. oben.)

Diese Beispiele beweisen zur Genüge, dass die Mannigfaltigkeit

der strumösen Luftröhrenaffektionen unberechenbar ist. Unsere Einteilung erleichtert wenigstens einigermassen eine Orientierung und eine Beurteilung derselben.

2. Praktische Resultate der tracheoskopischen Untersuchung Kropfkranker.

A. Statistik.

a) Materialübersicht.

Ebensogut, wie zu theoretischen Studien, lässt sich die Tracheoskopie in der Praxis verwerten; und ihre grosse klinische Bedeutung beweisen in der That auch die hier gewonnenen Resultate. Einer Darstellung derselben könnten wir nun ausschliesslich die Ergebnisse eigener, in Hinsicht auf diese Abhandlung nach allen Richtungen hin möglichst gründlich durchgearbeiteter Beobachtungen zu Grunde legen. Eine Statistik, die alle möglichen Details berücksichtigt, würde aber zum grössten Teile nur denjenigen interessieren, der sich intensiver mit der Tracheoskopie beschäftigt. Grössere Vorteile, vor allem grössere Beweiskraft, besitzen Erörterungen einzelner, allgemein wichtiger Fragen, und zwar gestützt auf ein umfangreicheres, wenn auch zu einem erheblichen Teile, fremdes Material.

Abgesehen davon, dass wir gewöhnt sind, gerade in der Strumastatistik, mit grossen Zahlen zu rechnen, hatte ich um so mehr Grund, diesen Weg zu wählen, als mir mein verehrter Lehrer, Herr Prof. Dr. G. Killian in Freiburg i. B., in hochherziger Weise sämtliche Krankengeschichten seiner Privatpraxis, sowie seiner laryngo-rhinologischen Universitäts-Poliklinik zur Bearbeitung überliess. Da er seit dem Beginne seiner laryngologischen Thätigkeit mit grosser Vorliebe sowohl die indirekte, als auch die direkte Tracheoskopie pflegt, konnte er sich im Laufe der Jahre ein umfangreiches Material sammeln. Er führte mich während meiner zweijährigen Assistentenzeit ebenfalls in die Technik der Tracheoskopie ein, und so erhielt ich schon damals viele Anregungen hinsichtlich der wissenschaftlichen Ausbeutung des Strumamateriales. In Zürich fand ich reichlich Gelegenheit, diese Studien fortzusetzen, nicht nur in meiner Privatpraxis, sondern auch als Volontärarzt der medicinischen Poliklinik, deren Direktor, Herr Prof. Dr. H. Müller, mir die Veröffentlichung der von mir daselbst beobachteten Fälle freundlichst bewilligte. Ferner hatte Herr Prof.

Dr. U. Krönlein die Güte, mir die Untersuchung der Kropfkranken der chirurgischen Klinik vor und nach der Operation, sowie den Zutritt zu der letzteren zu gestatten. Die dabei gewonnenen Erfahrungen durfte ich ebenfalls hier verwerten.

Meinen hochverehrten Lehrern, die auf diese Weise meine Arbeit unterstützten, danke ich herzlichst.

Zur Darstellung der praktischen Resultate der inneren Luftröhrenuntersuchung wurden die tracheoskopischen Befunde von 1000 Kropfkranken benützt. Von diesen stammen aus Freiburg i./B. 822, aus Zürich 178. Nahezu ein Drittteil dieser 1000 Patienten habe ich selbst beobachtet, nämlich in Freiburg 150, in Zürich 178, zusammen 328.

Da die Statistik im März 1903 abgeschlossen wurde, konnten nur noch einige instruktive Fälle aus späterer Zeit in den theoretischen Ausführungen berücksichtigt werden.

b) Bearbeitung des Materiales.

Es handelte sich zunächst darum, die Krankengeschichten nach einheitlichen Gesichtspunkten zu ordnen, denn das Material war sehr ungleichwertig. Sowohl in den Journalen der Killian'schen Poliklinik, als auch unter meinen eigenen poliklinischen Aufzeichnungen, fanden sich allzu kurz gehaltene und deshalb unbrauchbare Beschreibungen des Trachealbefundes. Sie betreffen meistens Patienten, die nur einmal in die Sprechstunde kamen und nicht gründlich genug untersucht werden konnten. In anderen Krankengeschichten fehlten nur einzelne Details. Diese unvollkommenen Berichte bilden aber dennoch ein schätzenswertes statistisches Material; wir hatten nur diejenigen auszusuchen, die wenigstens unseren Zwecken dienliche Angaben enthielten. Die Zahl der Krankengeschichten, die uns zur Verfügung stand, ist demnach bedeutend umfangreicher als die der wirklich verarbeiteten.

Es wäre zwecklos, sie alle in extenso hier anzuführen. Eine bessere Uebersicht giebt ein Auszug in Form der Tabelle S. 82, der wir folgende Thatsachen entnehmen:

Geschlecht der Patienten: Von den 1000 Kropfkranken sind männlichen Geschlechts 371 = 37,1%, weiblichen Geschlechts 629 = 62,9%.

Diese Zahlen bestätigen die allgemein bekannte Thatsache, dass das weibliche Geschlecht häufiger an Kropf erkrankt als das männ-

Tabelle I.

Alter	Zahl der Pat.	Nicht untersucht	Untersucht	Keine Veränd.	Veränd.	Keine Stenose	Stenose	1/2	1/3	1/4	Frontal	Sagittal	Schräg	Operiert	Malign.
Männlich															
0—5	6	—	6	3	3	1	2	—	1	1	—	1	1	1	—
5—10	10	1	9	3	6	3	3	—	3	—	—	2	1	1	—
10—15	43	2	41	5	36	14	22	3	9	10	1	7	14	2	—
15—20	112	1	111	20	91	28	63	13	22	28	2	23	38	5	—
20—30	98	2	96	10	86	38	48	13	19	16	2	8	38	7	—
30—40	35	—	35	3	32	17	15	6	5	4	—	3	12	5	—
40—50	29	1	28	5	23	9	14	—	7	7	2	3	9	3	3
50—60	24	2	22	1	21	7	14	1	6	7	—	4	10	4	1
60—70	13	—	13	1	12	6	6	—	2	4	1	2	5	1	3
70—80	1	—	1	1	—	—	—	—	—	—	—	—	—	—	—
	371	9	362	52	310	123	187	36	74	77	8	53	126	28	7
Weiblich															
0—5	5	2	3	—	3	—	3	1	2	—	—	2	1	—	—
5—10	14	—	14	3	11	7	4	—	1	3	—	3	1	1	—
10—15	59	—	59	16	43	14	29	7	7	15	3	6	20	5	—
15—20	128	—	128	24	104	40	64	14	27	23	7	9	48	9	—
20—30	172	—	172	26	146	76	70	20	20	30	5	16	49	10	1
30—40	124	3	121	13	108	49	59	14	20	25	7	14	38	11	1
40—50	71	1	70	13	57	22	35	10	12	13	3	6	26	4	3
50—60	43	—	43	5	38	14	24	2	10	12	2	4	18	2	1
60—70	13	1	12	—	12	2	10	2	5	3	1	1	8	4	—
70—80	—	—	—	—	—	—	—	—	—	—	—	—	—	—	—
	629	7	622	100	522	224	298	70	104	124	28	61	209	46	6

liche. Das Verhältnis in unserer Statistik, ca. 1 : 1,7, kommt sehr nahe der von Eiselsberg[1]) citierten Zusammenstellung von Baillarger mit 4606 Männern auf 8484 strumöse Frauen = 1 : 1,8%. Es ist fraglich, ob selbst diese grossen Zahlen thatsächlich die Wirklichkeit repräsentieren. Denn mit dem Geschlechte des Kropfkranken wechseln die Gründe für die Inanspruchnahme ärztlicher Hilfe. Während meistens erst erhebliche Belästigungen die Männer auf das Leiden aufmerksam machen, schenken ihm die Frauen viel früher Beachtung, und wollen schon aus kosmetischen Rücksichten davon befreit sein. Es ist schwierig festzustellen, welchen Einfluss dieses Moment auf die Statistik ausübt. Ohne Belang ist es sicher nicht und deshalb auch nicht ohne Rückwirkung auf die zu ziehenden Schlussfolgerungen.

Wie hier, so werden wir noch öfters Gelegenheit haben, die Resultate der statistischen Berechnungen, „le mensonge en chiffres“,

1) Handbuch der praktischen Chirurgie. Bd. II. Die Krankheiten und Verletzungen der Schilddrüse. S. 319.

einer Kritik unterziehen zu müssen. Den nackten Zahlen darf man nicht so ohne Weiteres die Eigenschaften eines untrüglichen, allgemeingültigen Beweises zumessen. Das gilt für unsere Zusammenstellung schon deshalb, weil infolge der fortschreitenden Verbesserung der tracheoskopischen Technik vieles, was man früher mit unzulänglichen Hilfsmitteln sah, heute wahrscheinlich anders als damals gedeutet würde.

Lebensalter der Patienten: Tabelle II zeigt uns, wie sich die 371 männlichen und die 629 weiblichen Kranken auf die verschiedenen Altersstufen verteilen.

Tabelle II.

Alter	Männlich	Weiblich	Total
0—5	6 = 1,6%	5 = 0,8%	11 = 1,1%
5—10	10 = 2,7%	14 = 2,2%	24 = 2,4%
10—15	43 = 11,6%	59 = 9,4%	102 = 10,2%
15—20	112 = 30,2%	128 = 20,3%	240 = 24,0%
20—30	98 = 26,4%	172 = 27,3%	270 = 27,0%
30—40	35 = 9,4%	124 = 19,7%	159 = 15,9%
40—50	29 = 7,8%	71 = 11,3%	100 = 10,0%
50—60	24 = 6,5%	43 = 6,8%	67 = 6,7%
60—70	13 = 3,5%	13 = 2,1%	26 = 2,6%
70—80	1 = 0,3%	—	1 = 0,1%
	371	629	1000

Bis zum 20. Jahre kamen relativ mehr Männer, von da an mehr Frauen zur Beobachtung.

Die Zahl der Kropfkranken steigt mit zunehmendem Alter bei beiden Geschlechtern und erreicht ihren Höhepunkt mit 112 = 30,2% der Männer in der Periode von 15—20 Jahren und bei den Frauen von 20—30 Jahren mit 172 = 27,3% der Frauen. Von da an nimmt die Häufigkeit gleichmässig wieder ab. Diese Zahlen dürften der allgemeinen Erfahrung entsprechen, und doch scheinen sie nicht absolut richtig zu sein. Was das kindliche Alter anbetrifft, so ist zu bemerken, dass zu dieser Zeit eine Struma von den meistens sorgfältig beobachtenden Müttern schon in den Anfängen entdeckt wird und in ärztliche Behandlung kommt, während in späteren Jahren der selbständig gewordene Patient dem entstehenden Leiden weniger Wichtigkeit zumisst, da in den Kropfgegenden ein „dicker Hals" als etwas Selbstverständliches besonderer Beachtung Unwürdiges gilt. Aus diesen Gründen sind die Zahlen wahrscheinlich relativ zu gross im Kindesalter, zu klein in den mittleren Lebensjahren und ganz besonders in den letzten Decennien, in

denen Kropfkranke gewöhnlich nur dann zum Arzte gehen, wenn das Uebel unerträglich wird.

Ein Misslingen der Tracheoskopie finden wir im Ganzen bei 16 Kranken = 1,6% verzeichnet, und zwar 9 mal unter 371 Männern (= 2,4%), 7 mal unter 629 Frauen (= 1,1%). Es besteht somit eine Differenz zwischen beiden Geschlechtern, die wohl Jedermann in der Praxis schon konstatierte. Die Reizbarkeit der Rachenschleimhaut ist der Hauptgrund für das Ueberwiegen der nicht untersuchten Männer. Nach den täglichen Erfahrungen zu schätzen, hätte man sogar eine grössere Zahl erwartet. Nächst diesen bereitet die Untersuchung kleiner Kinder und alter Leute die grössten Schwierigkeiten, bei denen deshalb auch die meisten Misserfolge zu erwarten wären. Dies kommt in der Tabelle nicht deutlich zum Ausdrucke.

Tabelle III.

Alter	Keine Veränderungen		Summa	Veränderungen		Summa	Total d. Pat.
	Männlich	Weiblich		Männlich	Weiblich		
0—5	3=50,0%	—	3=33,3%	3=50,0%	3=100%	6=66,7%	9
5—10	3=33,3%	3=21,4%	6=26,1%	6=66,7%	11=78,6%	17=73,5%	23
10—15	5=12,2%	16=27,1%	21=21,0%	36=87,8%	43=72,9%	79=79,0%	100
15—20	20=18,0%	24=18,8%	44=18,4%	91=82,0%	104=81,3%	195=81,6%	239
20—30	10=10,4%	26=15,1%	36=13,4%	86=89,6%	146=84,9%	232=86,6%	268
30—40	3= 8,6%	13=10,7%	16=10,3%	32=91,4%	108=89,3%	140=89,7%	156
40—50	5=17,9%	13=18,6%	18=18,4%	23=82,1%	57=81,4%	80=81,6%	98
50—60	1= 4,6%	5=13,2%	6= 9,2%	21=95,5%	38=86,8%	59=90,8%	65
60—70	1= 7,7%	—	1= 4,0%	12=92,3%	12=100%	24=96,0%	25
70—80	1=100%	—	1=100%	—	—	—	1
	52=14,4%	100=16,1%	152=15,5%	310=85,6%	522=83,9%	832=84,5%	984

Wir verzichteten darauf, die Zahl der thatsächlich erhobenen tracheoskopischen Befunde wieder auf 1000 zu ergänzen, weshalb sich die folgenden Berechnungen auf die übrigen 984 wirklich untersuchten Kranken, nämlich 362 Männer und 622 Frauen beziehen.

Häufigkeit der Trachealveränderungen beim Kropfe. Die Mehrzahl der mannigfaltigen Formen der strumösen Luftröhrenaffektionen, vor Allem die leichten Grade, können allein mit Hilfe der Tracheoskopie diagnosticiert werden. Da sich nun die herrschenden Ansichten über die Einwirkung des Kropfes auf die Luftröhre entweder auf die Ergebnisse der unvollkommenen äusseren Untersuchung oder pathologisch-anatomischer Forschungen und die Operationsbefunde stützen, dürfte eine Zusammenstellung von Resultaten der Tracheoskopie besondere Beachtung verdienen.

Zu den „Veränderungen" zählten wir jede, durch die

innere Untersuchung konstatierte Abweichung der Luftröhre vom normalen Verhalten (Deviationen, Verbiegungen, Kompressionen etc. selbst leichten Grades). In die Rubrik „keine Veränderungen" reihten wir ausschliesslich Fälle von ganz intakter Luftröhre.

Zu diesen Glücklichen zählten nur 152 = 15,5% der 984 untersuchten Patienten, und zwar sind von jenen 52 Männer = 34,2% und 100 Frauen = 65,8%.

Veränderungen dagegen besassen 832 Patienten = 84,5%. Von diesen 832 Kranken sind 310 Männer = 37,3% und 522 Frauen = 62,7%.

Berechnen wir das Verhältnis der normalen und der erkrankten Luftröhren bei beiden Geschlechtern, so finden wir:

Unter 362 Männern 52 = 14,4% gesunde und 310 = 85,6% erkrankte Luftröhren.

Unter 622 Frauen 100 = 16,1% gesunde und 522 = 83,9% erkrankte Luftröhren.

Aus diesen Zahlen ergiebt sich, dass bei unserem Materiale auf eine gesunde Luftröhre 5,5 veränderte kamen. Von den 984 untersuchten Patienten sind 36,8 % Männer und 63,2% Frauen. Wir sehen nun, dass unter den nicht veränderten Luftröhren der Procentsatz der Männer (= 34,2%) kleiner, der der Frauen (= 65,8%) grösser ist als die proportionale Vertretung der beiden Geschlechter. Ebenso zeigt das Verhältnis der gesunden zu den erkrankten Tracheen beider Geschlechter bei den Männern 14,4% : 85,6%, bei den Frauen 16,1% : 83,9%, dass die männliche Luftröhre scheinbar häufiger strumöse Veränderungen erleidet als die der Frauen. Diese Deutung der rechnerischen Resultate können wir nicht anerkennen. Wir fassen die letzteren viel mehr als einen Beweis für die Richtigkeit der Annahme auf, dass die Frauen schon relativ geringer Vergrösserungen der Schilddrüse wegen, d. h. bevor eine Einwirkung auf die Trachea stattgefunden hat, zum Arzte gehen, während die Männer erst auffälligere Symptome abwarten. Deshalb weisen die letzteren auch 2% mehr erkrankte Luftröhren auf.

Die Zahl der Kranken ohne Veränderungen nimmt mit fortschreitendem Alter mehr und mehr ab, sowohl bei den Männern, als bei den Frauen. Diese Thatsache demonstrieren am deutlichsten die Procente der Kolonne „Summa" der Fälle ohne Veränderungen in Tabelle III. Die kleinen Schwankungen dieser absteigenden Kurve

beruhen auf Zufälligkeiten. Bemerkenswert ist ihr Ansteigen in der Rubrik 40—50 Jahre, trotzdem hier die malignen Kröpfe bei Männern und Frauen am häufigsten beobachtet wurden (nur bei Männern im Alter von 60—70 Jahren finden wir noch einmal dieselbe Zahl vertreten).

Umgekehrt konstatierten wir ein Zunehmen der Luftröhrenaffektionen mit steigendem Alter. Auch diese zeigen wieder die aus der Summe der Veränderungen berechneten Procente in Tabelle III. Diese Thatsache steht in Widerspruch mit der S. 15 aufgestellten Behauptung, dass im Allgemeinen der Kropf am frühesten und leichtesten die Trachea jugendlicher Individuen beeinflusst. Zu ihrer Erklärung müssen wir uns daran erinnern, dass eine Struma sich in jedem Lebensalter entwickeln kann, nicht nur in der Jugend. Entweder wächst sie dann rasch und beeinträchtigt bald den normalen Luftröhrenverlauf: in kürzerer Zeit bei jugendlichen Individuen und Frauen mit relativ wenig widerstandsfähiger Luftröhre, oder aber der Kropf nimmt langsam an Umfang zu, und es vergehen viele Jahre, bis sich endlich eine Einwirkung auf die benachbarten Organe geltend macht. So wird uns die relative Zunahme der Trachealaffektionen mit zunehmendem Alter erklärlich. Wir werden sehen, dass die Zahlen der Stenosen sich ähnlich verhalten.

Es ist aber noch zu bedenken, dass im Alter infolge von Verkalkung der Ringe, von senilen Veränderungen der Zwischenmembranen und der umliegenden Organe, die Luftröhre Abweichungen aufweist, die gar nicht durch eine Struma erzeugt werden.

Ausserdem haben wir schon betont, dass mit zunehmendem Alter die Kropfkranken immer seltener zum Arzte gehen, gewöhnlich erst dann, wenn ernste Symptome auftreten. Mit der Abnahme der Zahl der leichten Fälle in den letzten Decennien steigt relativ die der Veränderungen.

Die tracheoskopisch festgestellten Kropfstenosen der Luftröhre interessieren uns mehr, als alle anderen Veränderungen. In Tabelle IV ist ihre Zahl im Verhältnis zur Zahl aller Kranken jeden Lebensalters berechnet, Tabelle V zeigt ihren Anteil an den Veränderungen jeder Epoche. 485 = ca. 50% aller Patienten oder 58% der 832 veränderten Tracheen besassen Stenosen. Der Anteil der beiden Geschlechter an diesen Procentsätzen ist wieder verschieden. Es fanden sich nach Tabelle IV:

Tabelle IV.

Alter	Keine Stenosen		Summa	Stenosen		Summa	Total d. Pat.
	Männlich	Weiblich		Männlich	Weiblich		
0—5	1=16,7%	—	1=11,1%	2=33,3%	3=100%	5=55,6%	9
5—10	3=30,3%	7=50,0%	10=43,5%	3=33,3%	4=28,6%	7=30,4%	23
10—15	14=34,2%	14=23,7%	28=28,0%	22=53,7%	29=49,2%	51=51,0%	100
15—20	28=25,2%	40=31,2%	68=28,5%	63=56,8%	64=50,0%	127=53,1%	239
20—30	38=39,6%	76=44,2%	114=42,5%	48=50,0%	70=40,7%	118=44,0%	268
30—40	17=48,6%	49=40,5%	66=42,3%	15=42,9%	59=48,8%	74=47,4%	156
40—50	9=32,1%	22=31,4%	31=31,6%	14=50,0%	35=50,0%	49=50,0%	98
50—60	7=31,8%	14=32,6%	21=32,3%	14=63,6%	24=55,8%	38=58,5%	65
60—70	6=46,2%	2=16,7%	8=32,0%	6=46,2%	10=83,3%	16=64,0%	25
70—80	—	—	—	—	—	—	(1)
	123=34,0%	224=36,0%	347=35,3%	187=51,7%	298=47,9%	485=49,3%	984

Tabelle V.

Alter	Keine Stenosen		Summa	Stenosen		Summa	Total d. Pat.
	Männlich	Weiblich		Männlich	Weiblich		
0—5	1=33,3%	—	1=16,7%	2=66,7%	3=100%	5=83,3%	6
5—10	3=50,0%	7=63,6%	10=58,8%	3=50,0%	4=36,4%	7=41,2%	17
10—15	14=38,9%	14=32,6%	28=35,4%	22=61,1%	29=67,4%	51=64,6%	79
15—20	28=30,8%	40=38,5%	68=34,9%	63=69,2%	64=61,5%	127=65,1%	195
20—30	38=44,2%	76=52,1%	114=49,1%	48=55,8%	70=47,9%	118=50,9%	232
30—40	17=53,1%	49=45,0%	66=47,1%	15=46,9%	59=54,6%	74=52,9%	140
40—50	9=39,1%	22=38,6%	31=38,8%	14=60,9%	35=61,4%	49=61,3%	80
50—60	7=33,3%	14=42,4%	21=35,6%	14=66,7%	24=72,7%	38=64,4%	59
60—70	6=50,0%	2=16,7%	8=33,3%	6=50,0%	10=83,3%	16=66,7%	24
70—80	—	—	—	—	—	—	—
	123=39,7%	224=42,9%	347=41,7%	187=60,3%	298=57,1%	485=58,3%	832

	ohne Stenose	mit Stenose
Unter 362 Männern:	123 = 34,0%	187 = 51,7%
Unter 622 Frauen:	224 = 36,0%	298 = 47,9%
984	347 = 35,3%	485 = 49,3%

Aus Tabelle V ersehen wir die Zahl der Stenosen im Vergleich zur Zahl der Kranken mit Veränderungen der Trachea.

	ohne Stenose	mit Stenose
Unter 310 Männern:	123 = 39,7%	187 = 60,3%
Unter 522 Frauen:	224 = 42,9%	298 = 57,1%
832	347 = 41,7%	485 = 58,3%

Sowohl in Beziehung zur Gesamtzahl der Patienten, als auch zu der der Veränderungen bei beiden Geschlechtern finden wir unter den Männern mehr Stenosen, als unter den Frauen. Wiederum möchten wir diese Proportionen nicht als Beweis für eine erhöhte Prädisposition der männlichen Luftröhren zu Strumakom-

pressionen aufgefasst wissen, sondern als eine Bestätigung unserer Annahme, dass die Frauen sich eines Kropfes wegen früher ärztlich behandeln lassen, als die Männer, d. h. bevor Stenosenbeschwerden sie dazu nötigen.

Tabelle IV zeigt uns ferner, dass im Allgemeinen mit steigendem Lebensalter die Zahl der Stenosen zunimmt (analog den Veränderungen). Die Schwankungen in der aufsteigenden Reihe der Zahlen dürfen wir wieder auf Zufälligkeiten zurückführen, wie z. B. die geringe Zahl der Kranken in den frühesten Lebensjahren. Dieselben Momente, die wir zur Erklärung der Zunahme der Trachealveränderungen mit steigendem Alter anführten, gelten auch für die Zahlenverhältnisse der Stenosen.

Grad der Stenosen. Wir bestimmten denselben entweder durch das Mass des Längs- und Querdurchmessers des Luftröhrenlumens in Millimetern, oder mittelst eines Bruches, der die Grösse desselben in Vergleich zum normalen angiebt.

Die Trachea war verengt:

um 1/2:	bei	36	Männern	=	9,9%	aller Männer
	bei	70	Frauen	=	11,3%	aller Frauen
Total:		106		=	10,6%	aller Patienten.
Oder:	bei	36	= 19,2%	der 187	Männer	mit Stenosen
	bei	70	= 23,5%	der 298	Frauen	mit Stenosen
Total:		106	= 21,9%	der 485	Kranken	mit Stenosen.
um 1/3:	bei	74	Männern	=	20,4%	aller Männer
	bei	104	Frauen	=	16,7%	aller Frauen.
Total:		178		=	18,7%	aller Patienten.
Oder:	bei	74	= 39,6%	der 187	Männer	mit Stenosen
	bei	104	= 34,9%	der 298	Frauen	mit Stenosen
Total:		178	= 36,7%	der 485	Kranken	mit Stenosen.
1/4:	bei	77	Männern	=	21,3%	aller Männer
	bei	124	Frauen	=	19,3%	aller Frauen
Total:		201		=	20,3%	aller Patienten.
Oder:	bei	77	= 41,2%	der 187	Männer	mit Stenosen
	bei	124	= 42,8%	der 289	Frauen	mit Stenosen
Total:		201	= 42,5%	der 485	Kranken	mit Stenosen.

In unserer Statistik dominieren die hochgradigen Stenosen. Trotzdem auch, nach unseren jüngsten Erfahrungen, relativ wenig leichte Kompressionen zur Beobachtung kommen, hegen wir doch den Verdacht, dass die angegebenen Zahlen den thatsäch-

lichen Verhältnissen nicht ganz entsprechen und zwar aus folgendem Grunde:

Es ist oft gar nicht so leicht, aus dem tracheoskopischen Befunde zu entscheiden, ob eine Luftröhre verbogen, oder komprimiert ist, oder ob eine Kombination beider Veränderungen vorliegt. Grössere Schwierigkeiten bereitet aber noch die richtige Schätzung des Tracheallumens, selbst dem Erfahrensten. Auch dieser wird sich doch eines gewissen Gefühles der Unsicherheit nicht erwehren können, wenn er beginnt, die Gesetze der Perspektive in Rechnung zu bringen. Ich muss gestehen, dass ich, seitdem ich ihren Einfluss untersuchte, mit der Beurteilung viel vorsichtiger bin, als früher. Es ist kaum daran zu zweifeln, dass ehedem Irrtümer vorkamen und eine Anzahl von Fällen in unrichtigen Rubriken figurieren.

Die Stellung des verengten Tracheallumens, d. h. der Verlauf seines Längsdurchmessers, lässt sich unschwer erkennen. Sie wird bestimmt durch die Richtung und Intensität der einwirkenden Kräfte und besitzt deshalb grosse praktische Bedeutung. In unserer Tabelle finden sich folgende Aufzeichnungen:

Frontal:	bei	8	der	187	Männer	mit Stenose =	4,3%
	bei	28	der	298	Frauen	mit Stenose =	9,4%
	bei	36	der	485	Patienten	mit Stenose =	6,8%
Sagittal:	bei	53	der	187	Männer	mit Stenose =	28,3%
	bei	61	der	298	Frauen	mit Stenose =	20,5%
	bei	114	der	485	Patienten	mit Stenose =	24,5%
Schräg:	bei	126	der	187	Männer	mit Stenose =	67,4%
	bei	209	der	298	Frauen	mit Stenose =	70,1%
	bei	335	der	485	Patienten	mit Stenose =	68,3%

Das Ueberwiegen der schräg verengten Lumina, deren grösster Durchmesser von der Sagittalen abweicht, ist eigentlich selbstverständlich. Die auf die Luftröhre wirkenden Kräfte, d. h. die vergrösserten Schilddrüsenlappen, sind selten beiderseits identisch. Entweder variieren die Kröpfe in der Grösse, oder in der Konsistenz. oft auch in anderen pathologisch-anatomischen Eigenschaften. Ungleichartige Verwachsungen, unsymmetrische Lagerung, die Anwesenheit von Nebenkröpfen üben ebenfalls verschiedenartige Einflüsse aus.

Der grösste Teil der hochgradigen Verengerungen ist schräg gerichtet. Dazu gehören auch die meisten der sogenannten Säbelscheidentracheen. Am besten würde man mit diesem Ausdrucke nur plattgedrückte Luftröhren mit sagittal ge-

stelltem Lumen bezeichnen. Besitzt dieses eine schräge Richtung, vielleicht gar infolge einer Torsion der Luftröhre, so stimmt der Vergleich mit einer Säbelscheide nicht mehr.

Ein Zusammenhang zwischen den frontalen Stenosen und den malignen Strumen lässt sich an unseren Zahlen nicht erkennen. Wir konnten uns auch nicht überzeugen, dass jene nur eine Folge von Verwachsungen des Tumors mit der Trachea seien.

Um festzustellen, wie viele der Freiburger Patienten operiert wurden, bat ich Herrn Geh. Hofrat Prof. Dr. Kraske, mir die Durchsicht der Journale der chirurgischen Klinik zu gestatten. Für seine gütige Erlaubnis bin ich ihm zu grossem Danke verpflichtet. Natürlich waren nur die Krankengeschichten mit tracheoskopischen Befunden zu verwerten. Ueber meine eigenen Patienten, denen ich die Operation anriet und der hiesigen chirurgischen Klinik zuwies, konnte ich mich jeweils leicht selbst erkundigen. Wer die in Kropfländern unglaublich grosse Indolenz bewundern lernte, mit der die Leute die hochgradigsten Trachealstenosen vernachlässigen, wird nicht überrascht sein zu hören, dass nur relativ wenig Kranke dem wohlgemeinten Rate zur Operation folgten. Es ist möglich, dass einzelne derselben sich anderswo operieren liessen, immerhin beträgt die Zahl der Operierten in unserer Statistik kaum 8%. Es ist allerdings noch zu bedenken, dass unser Material zum grössten Teile aus einer laryngologischen, resp. medicinischen Poliklinik stammt und deshalb relativ weniger operative Fälle aufweist.

Die malignen Strumen machen 1,3% unserer Kranken oder 18% der Operierten aus. Nach dem Vorausgegangenen ist es klar, dass auch diese Zahlen nicht absolut richtig sind.

Natürlich giebt es noch eine Menge anderer Fragen, zu deren Lösung wir gerne an der Hand unseres Materiales einen kleinen Beitrag gebracht hätten. Wir mussten darauf verzichten, weil entweder die Krankengeschichten teilweise zu wenig genaue Angaben enthielten, oder aber weil, wie das nun leider im rein poliklinischen Betriebe nicht anders geht, die Patienten zu kurze Zeit in Beobachtung blieben. Vielleicht trägt diese Abhandlung dazu bei, dass in Zukunft die Tracheoskopie bei Struma mehr als bisher zu Ehren gezogen wird. Man könnte u. a. den Zusammenhang zwischen der Dauer der Krankheit, und der Entstehung, Entwicklung und dem Grade der Stenose festzustellen suchen. Wäre es nur leichter, vom Kropfkranken eine genaue Anamnese zu erhalten! Ausser den Stenosen verdienten selbstverständlich die Verlagerungen, Verbiegungen

etc. Berücksichtigung. Ganz vorzüglich eignet sich ferner die Tracheoskopie in Verbindung mit den Ergebnissen der Operation und der pathologisch-anatomischen Untersuchung dazu, unsere Anschauungen über den Einfluss der verschiedenen Arten der Struma auf die Luftröhre aufzuklären. Nach den Erfahrungen, die wir sammeln konnten, verursachen die Cysten die meisten und hochgradigsten Verengerungen. Es wäre auf diese Weise auch möglich, gelegentlich die Entstehung von Trachealveränderungen direkt mit dem Spiegel zu beobachten und vielleicht den Zusammenhang derselben mit dem Auftreten von Erstickungsanfällen bei operationsscheuen Patienten zu erforschen. Das Verhältnis der Form, des Grades, der Richtung einer Stenose, sowie anderer Affektionen zu ihren Symptomen ist ebenfalls genauerer Untersuchungen wert.

Ganz besonders muss der Chirurg in unserer Statistik einen Bericht über die tracheoskopischen Befunde vor und nach der Operation und eine Kontrolle der Dauerresultate vermissen. Der Laryngologe empfindet diesen Mangel nicht minder. Er rührt nicht zum geringsten daher, dass Diagnostiker und Operateur noch viel zu wenig zusammenarbeiten, und dass der Patient, einmal aus der chirurgischen Behandlung entlassen, auf weitere Nachuntersuchungen bereitwilligst verzichtet. Wenn ihm die Wichtigkeit derselben genügend plausibel vor Augen geführt würde, liesse sich gewiss viel erreichen.

Die Resultate der Tracheoskopie gewinnen mit der Ausbildung der modernen Methoden immer mehr an Genauigkeit und Zuverlässigkeit. Spätere Statistiken werden deshalb voraussichtlich von der unsrigen in verschiedenen Einzelheiten abweichen; denn unser Material stammt teilweise aus einer Zeit, in der die modernen Verbesserungen noch unbekannt waren. Aber beträchtlich werden die Unterschiede nicht sein; denn auch die Ergebnisse meiner letzten Untersuchungen stimmen im Grossen und Ganzen mit den aus dem Gesamtmateriale berechneten Zahlen annähernd überein.

B. Bedeutung der Tracheoskopie für die Diagnostik, Prognose und Therapie der strumösen Luftröhrenaffektionen.

1. Diagnostik.

Die vielen überzeugenden Beweise der Leistungsfähigkeit der Tracheoskopie und ihres grossen diagnostischen Wertes, die wir aus zahlreichen Beispielen entnehmen konnten, rechtfertigen die Forde-

rung, dass in jedem Falle von Dyspnoe mit unklarer Aetiologie die innere Untersuchung der Luftröhre unbedingt ausgeführt werden soll, ganz besonders dann, wenn ein Kropf vorhanden ist. Die ganz unwissenschaftliche Schlussfolgerung: Dyspnoe, Struma ergo compressio tracheae, sollte sich endlich überlebt haben. Vollkommen verwerflich ist es aber, die unschuldige Untersuchungsmethode sozusagen bis zum äussersten Augenblicke zu verschieben. Entweder gelingt sie dann nur unvollkommen oder gar nicht mehr. Wie hätte sie, wäre dies beachtet worden, im folgenden Falle die Differentialdiagnostik erleichtert.

Ein 11j. Mädchen hatte mehrere Wochen lang über Müdigkeit, schlechten Appetit und Atemnot geklagt, deren Aetiologie unbekannt blieb. Am 3. I. 04, nahm die Dyspnoe plötzlich in beängstigender Weise zu, so dass der behandelnde Arzt die Patientin in eine hiesige Privatklinik schickte. Abends 6 Uhr, als ich sie zum ersten Mal sah, war sie leicht benommen. Die anfänglich geringfügige Cyanose nahm während der Untersuchung sichtlich zu; keine deutliche Nackenstarre, Puls verlangsamt, unregelmässig, Pupillen weit, träge reagierend: laute stridoröse Respiration, Zahl der Atemzüge vermindert (10—14), Andeutung von Cheyne-Stokes'schem Atmen. Eine Diagnose lag nicht vor. Ein Kollege, der das Mädchen eben untersucht hatte, war zu keinem sicheren Resultate gekommen. Der Stridor erweckte den Verdacht auf ein Stenose der Luftröhre, und da die beiden seitlichen Schildrüsenlappen über den Claviculae mässig vergrössert zu fühlen waren, auf eine substernale Struma. Die mangelhafte Anamnese schloss die Möglichkeit einer Fremdkörperaspiration nicht aus; das klinische Bild erinnerte ausserdem an Meningitis. Um wenigstens gewisse Anhaltspunkte für die einzuschlagende Therapie zu gewinnen, sollte zunächst der Augenhintergrund und dann tracheoskopisch die Luftröhre, sowie die Bronchien untersucht werden. Während der Vorbereitungen traten plötzlich Suffokationsanfälle auf; Cyanose und Benommenheit steigerten sich sehr rasch; Tracheotomie. Bei der Durchtrennung der Ringe wölbte sich im oberen Wundwinkel ein von der hinteren Luftröhrenwand ausgehender, kleinkirschgrosser Tumor vor. Das Kind war so erschöpft, dass wir die Exstirpation desselben auf später verschoben. Die in den folgenden Tagen öfters ausgeführte Tracheoskopie gab Aufklärung über den Sitz etc. der Geschwulst. Wir konnten sie mit Leichtigkeit durch ein in die Trachealfistel eingeführtes Rohr entfernen. Der Tumor war fibro-myxomatöser Natur, an einer Stelle besass er den Charakter eines Angioms [1]).

1) Nachtrag. Mitte Oktober 1904 stellten sich wieder zunehmende Atembeschwerden ein. Am 30. August hatte ich das Kind zum letzten Male ge-

Die Leidensgeschichte dieser kleinen Patientin ist eine traurige Illustration zu der Leichtfertigkeit, mit der hiezulande eine Atemnot, die man mit einiger Wahrscheinlichkeit glaubt auf einen Kropf zurückführen zu können, beurteilt wird.

Wir glaubten diesen Fall beschreiben zu sollen, obgleich er, streng genommen, nicht hierher gehört. Es handelte sich nicht um eine Struma. In den wenigen Augenblicken, da alles zum raschen Handeln drängte, liess sich dies aber mittelst der gebräuchlichen klinischen Untersuchungsmethoden nicht ohne Weiteres feststellen. Die letzteren reichten nicht einmal aus zum sicheren Entscheide, ob, oder gar wodurch die Luftröhre verengt sei. Wenige Stunden früher hätte die Tracheoskopie, aber auch sie allein, die richtige Diagnose, damit eine zweckmässige Therapie ermöglicht, und uns eine peinliche Situation erspart.

Die Tracheoskopie giebt natürlich nicht immer zugleich sicheren Aufschluss über die Aetiologie einer konstatierten Luftröhrenveränderung. Dieselbe ist mit Hilfe anderer Methoden oft leichter zu erkennen. Es kann aber vorkommen, dass alle zusammen nicht genügen, und dies ist besonders unangenehm, wenn man, wie im folgenden Falle, entscheiden soll, ob eine vorhandene Struma operativ behandelt werden muss, oder nicht.

Ein 16j. Ausläufer litt seit dem 4. Lebensjahre an hochgradiger Atemnot, deren Ursache nie gefunden wurde. Dem Vater fiel schon früh die auffallend langsame geistige Entwickelung auf. Trotz aller Mühe, die die Eltern walten liessen, begann z. B. der Knabe erst mit 7 Jahren zu sprechen, und zwar so unvollkommen, dass man ihn schliesslich für einen Idioten hielt. (Aehnlichkeit mit den Erscheinungen bei Adenoiden!) Der Vater beobachtete jedoch genau, dass dem Jungen einfach die Luft mangelte, um ein angefangenes Wort zu vollenden, weshalb die Sprache den Eindruck des Stammelns hervorrief. Nach mancherlei Kuren besserte sich der Zustand, wurde aber in letzter Zeit wieder schlimmer. Nicht nur nahm die Atemnot zu, sondern es stellten sich öfters beängstigende Erstickungsanfälle ein. Am 6. II. 02, sah ich den kleinen, blassen, mageren Jungen zum ersten Male. Das Inspirium war stridorös, das Exspirium verlängert, pfeifend, wie bei einem Emphysematiker, die Sprache schmierig, schnappend. Der Pat. versuchte immer nach einem Atemzug mehr Worte zu sprechen, als ihm der Luftvorrat gestattete. Man fühlte über dem 1. und 2. Trachealringe einen derben 2—2,5 cm breiten Isthmus; dicht unterhalb desselben ging die normale Wölbung der Ringe

sehen, die Trachea war unverändert, innerhalb 6 Wochen hatte sich ein neuer Tumor entwickelt. Die histologische Untersuchung ergab Sarkom.

rasch in eine scharfe, mediane Kante über (Säbelscheidentrachea!). In der Tiefe fühlte man seitlich, teilweise von den Musc. sterno-cleido-mastoidei bedeckt beiderseits vom Schildknorpel bis zum Sternum, median bis an die Luftröhre reichend, einen weichen Tumor. Brustorgane normal, nirgends eine Dämpfung. Mittels der indirekten und der direkten oberen Tracheoskopie konstatieren wir vom 4.—7. Ringe eine beiderseits gleich starke Kompression der Luftröhre, deren sagittal gestelltes Lumen kaum 2 mm weit war. Diese Stenose erklärte alle Symptome. Wodurch war sie aber erzeugt? Durch eine tiefliegende Struma, oder eine hypertrophische Thymus? Darüber liess uns sowohl die innere, als die äussere Luftröhrenuntersuchung im Unklaren.

Der Pat. wurde zur Beobachtung in die chirurgische Klinik aufgenommen. Da bei ruhigem Verhalten die Erscheinungen zurückgingen, lag ein Grund zu einer Operation nicht mehr vor. Ueber die nachfolgende Therapie werden wir später berichten.

Diesen Fall dürfen wir nicht etwa als einen Misserfolg der Tracheoskopie auffassen. Sie bewährt sich als souveräne Methode nur zur Erforschung der Aetiologie intratrachealer Erkrankungen. In Kombination mit anderen Hilfsmitteln erleichtert sie aber auch die Exploration extratrachealer Herde. So werden wir eine tracheoskopisch festgestellte Hervorwölbung der Hinterwand nicht ohne Weiteres als Tumor tracheae bezeichnen, sondern zuerst auf andere Weise untersuchen, ob es sich nicht um eine Vordrängung der membranösen Wand durch einen extratrachealen Herd handelt.

Hat man durch die äussere Untersuchung eine Vergrösserung der Schilddrüse konstatiert, so darf man sich niemals ohne Weiteres damit zufrieden geben. In jedem Falle muss man sich die Frage vorlegen: Ist die Struma die Ursache der Beschwerden? Die Berechtigung dieser Fragen demonstrieren mehrere in der Einleitung des Kapitels „Die Untersuchung der Trachea“ citierte eigene Erfahrungen. Ein Strumapatient kann natürlich nebenbei an Affektionen der verschiedensten Organe leiden, von denen einzelne, wie wir wissen, typische Kropfsymptome vortäuschen, während die Struma ganz unschuldig ist. Auf S. 6 u. ff. lernten wir teils sehr häufige, teils ganz ungeahnte Quellen von Irrtümern kennen.

Derartige Vorkommnisse zählen in Kropfländern allerdings zu den Raritäten, doch hat man stets daran zu denken. Das einzige Mittel, sich vor Fehldiagnosen zu schützen, ist die Tracheoskopie. Finden wir eine intakte Luftröhre, dann ist die Struma unschuldig

an den Beschwerden. Wir glauben nicht daran, dass ein Kropf die gefürchteten Symptome von Seiten der Atemwege erzeugen kann, ohne dass gleichzeitig schwere, tracheoskopisch leicht konstatierbare Luftröhrenveränderungen vorliegen. All dies bewiesen bereits viele der oben beschriebenen Fälle, denen wir noch zwei weitere instruktive Beispiele beifügen.

Eine 20j. Seidenweberin erkrankte, angeblich infolge einer Erkältung, an Heiserkeit, die im Laufe von 4 Monaten langsam zunahm. Dadurch beängstigt, untersuchte sie ihren Hals tagtäglich und entdeckte eines Tages einen doppelseitigen Kropf, der während der nächsten zwei Monate zusehends grösser wurde. Nun stellten sich Atembeschwerden ein, zuerst nur leichter Natur, bald aber typische Erstickungsfälle, selten am Tage, meistens Nachts. Der behandelnde Arzt schickte die Pat. zur Strumektomie in die chirurgische Klinik nach Zürich. Die beiden Seitenlappen der Schilddrüse waren über hühnereigross, weich, verschieblich. Die Anfälle nahmen ohne weitere Behandlung an Häufigkeit und Intensität ab. Der Abteilungsarzt, der einen Anfall beobachten konnte, bekam den Eindruck, derselbe sei nicht allein durch die Struma bedingt, und äusserte den Verdacht, dass die Pat. zum mindesten aggraviere, oder dass vielleicht Hysterie vorliege. Bei der Laryngoskopie fand ich ein Fibrom von der Grösse einer halben Erbse, das breit auf der linken Stimmlippe an der Grenze des vorderen und mittleren Drittels aufsass. Dieser Befund erklärte das stridoröse Atmen und die Erstickungsanfälle nicht genügend. Die Luftröhre erwies sich bei der inneren Untersuchung als vollkommen normal, weshalb die Exstirpation der Struma abgelehnt und vorerst eine laryngologische Behandlung beschlossen wurde. Ich exstirpierte das Stimmlippenfibrom und verordnete Jodtinktur innerlich und Massage mit Jodkalisalbe. Vom Tage der Operation an sistierten Atemnot und Erstickungsanfälle, die Struma ging zurück. Ich hatte noch öfters Gelegenheit, die Pat. zu untersuchen, sie blieb geheilt. Nachträglich teilte sie mir mit, dass sie bei einer Bekannten, die an „Kropfasthma" litt, öfters die Anfälle beobachtete. Wahrscheinlich haben wir da die Ursache der hysterischen Aggravierung ihrer eigenen Beschwerden zu suchen.

Nicht minder deutlich zeigt der folgende Fall, wie leicht man sich ohne Berücksichtigung der Resultate der Tracheoskopie zu einer falschen Diagnose und damit zu einer unzweckmässigen Therapie verleiten lassen kann.

Pat. N., 38 Jahre alt, Buchbinder, der früher immer gesund gewesen sei, klagte mir, dass er seit einigen Wochen an rasch zunehmender

Atemnot leide. Seine Bekannten hatten ihn zuerst darauf aufmerksam gemacht, dass er beim Atmen „ziehe“. Er selbst bemerkte, dass sein Hals an Umfang zunahm, dass ein doppelseitiger Kropf gewachsen sei, der ihn allein veranlasste, ärztlichen Rat einzuholen; am liebsten möchte er nun den Kropf sofort operieren lassen. Es fand sich in der That eine doppelseitige, mässig harte, parenchymatöse Struma von Apfelgrösse, die, bei intaktem Larynx, die Trachea am 5. Ringe etwas komprimierte. Das Lumen war aber an dieser Stelle zum grössten Teile verlegt durch ein von der vorderen Wand ausgehendes Papillom; zwei kleinere Tumoren derselben Art sassen auf der Hinterwand der Luftröhre Taf. I. Fig. 1). Nachdem ich dem Pat. meinen Befund mitgeteilt hatte, fiel es ihm plötzlich ein, dass er vor fünf Jahren an Heiserkeit gelitten habe, und dass ihm damals Kehlkopfpapillome intralaryngeal entfernt worden seien. Da er sich nachher vollkommen geheilt fühlte, hatte er diese Geschichte längst vergessen, niemals hätte er gedacht, dass seine jetzigen Beschwerden mit dem früheren Leiden in Zusammenhang ständen. Welche schwere Enttäuschung eine Kropfoperation ohne vorausgegangene Tracheoskopie mit sich gebracht hätte, braucht nicht gesagt zu werden. Die weitere Geschichte dieses Kranken ist der Erwähnung wohl wert. Zur Kropfoperation war er von Anfang an bereit, zur Exstirpation der Papillome konnte er sich nicht entschliessen. Nach einer Bedenkzeit, die er auf mehrere Tage ausdehnte, kam er triumphierend und beschwerdefrei mit dem grossen Papillome in einer Schachtel, das er am Abend vorher ausgehustet hatte. Seither sind bald zwei Jahre verflossen, alle paar Monate treibt ihn die Atemnot dazu, stets denselben ärztlichen Rat einzuholen; immer wieder tröstet er sich mit dem „Aushusten“ der Tumoren, und bis heute hat er mit seiner Ansicht, dass das Leiden gefahrlos sei, und mit seinem Vertrauen auf die Spontantherapie Recht behalten.

Aus all diesen Erörterungen geht hervor, dass die Diagnose einer strumösen Luftröhrenanomalie doch nicht ganz so leicht ist, wie gewöhnlich angenommen wird. Die erwähnten Krankengeschichten, denen wir noch andere beifügen könnten, zeigen, dass ein Jeder der Gefahr ausgesetzt ist, die wahren Ursachen der Beschwerden eines Kropfkranken zu verkennen, wenn er nicht die Tracheoskopie zu Rate zieht. Ihre Resultate allein sprechen das entscheidende Wort bei der Differentialdiagnose.

Und ergab diese wirklich das Vorhandensein einer durch eine Struma erzeugten Veränderung der Luftröhre, so ist damit die Aufgabe der Tracheoskopie noch lange nicht erschöpft. Ebenso wertvollen Aufschluss giebt sie uns über die Form, Lokalisation etc. der Anomalien. Ihre Ergebnisse helfen uns bisweilen

entscheiden, ob z. B. eine an und für sich unschuldige strumöse Luftröhrenaffektion infolge von vorübergehenden Komplikationen, Stauungskatarrhen, Tracheitis mit reichlicher Sekretbildung etc. einen ernsteren Charakter annahm, oder ob thatsächlich eine gefahrdrohende Kompression vorhanden sei. Natürlich kann man auf diese Weise auch die Ursache jener Kropfsymptome feststellen, die nur bei gewissen Gelegenheiten auftreten. Hierher gehören die menstrualen Atembeschwerden. In einzelnen Fällen fand ich eine starke Injektion der Trachealschleimhaut.

Die innere Untersuchung erleichtert die Differentialdiagnose zwischen einem gutartigen und malignen Kropfe. Dem Chirurgen leistet sie ferner unschätzbare Dienste, indem sie ihn über die Lage der Trachealveränderung und damit über den Sitz z. B. eines komprimierenden Tumors orientiert, und zwar viel sicherer, als die äussere Untersuchung. Bekanntermaassen ist die Grösse eines Kropfes durchaus nicht adaequat seinem mechanischen Effekte auf die Luftröhre. Während auf der einen Seite eine ganz harmlose Struma durch ihre Grösse imponiert, findet sich auf der anderen als eigentlicher Missethäter ein kleiner, unscheinbarer Knoten. Trotzdem kommt es immer wieder vor, dass, natürlich unter Missachtung des tracheoskopischen Befundes, kurzerhand der grössere Knoten exstirpiert wird, und dann wundert man sich nachher noch, wenn dadurch der Schaden nicht gehoben, sondern, wie im folgenden Falle, sogar vermehrt wird.

Frau N., 42 Jahre alt, litt mehrere Jahre lang an Atemnot, die sie auf ihren doppelseitigen Kropf zurückführte und deshalb nicht weiter beachtete. Vor 4 Jahren begann der von vornherein viel grössere linksseitige Kropf zu wachsen, ohne dass die Dyspnoe zunahm. Die Pat., dadurch beunruhigt, liess sich endlich doch von ihrem Hausarzte untersuchen, der auf eine sofortige Operation drang. Die Entfernung der linksseitigen, grösseren Struma hatte nicht den gewünschten Erfolg. Zur allgemeinen Ueberraschung waren die Atembeschwerden nach der Operation stärker, als je zuvor. Der tracheoskopische Befund (Taf. IV, Fig. 16), den ich im Dez. 1901, zwei Jahre nach der Operation, erhob, klärt alles auf. Der Kehlkopf ist ungewöhnlich klein, fast infantil; der linke Aryknorpel nach vorn gesunken, die linke Stimmlippe unbeweglich, verkürzt, atrophisch, exkaviert (linkseitige Recurrensparalyse) und verengt die an und für sich enge Glottis noch mehr. Die linke Trachealwand hat normale Konfiguration, die rechte aber zeigt vom 3.—7. Ringe eine beträchtliche Hervorwölbung. Ausserdem fanden sich Erscheinungen eines

Katarrhes (aufgelockerte, gerötete Schleimhaut, Ringe undeutlich). Von aussen fühlte man rechts, dicht über der Clavicula einen hühnereigrossen, harten Strumaknoten. Die Pat. litt ferner an einer chronischen Pharyngitis. Zähes Sekret lag in grosser Menge auf der hinteren Rachenwand bis zum Kehlkopfeingange.

Die Anamnese und der ganze Befund sprechen unzweideutig dafür, dass der „falsche" Kropf exstirpiert wurde. Jod, Behandlung der Pharyngitis und Bougierung der Trachea brachten einigermassen Erleichterung.

Von ähnlichen therapeutischen Erfolgen könnten noch viele Patienten erzählen. Und wie leicht wären doch derartige Enttäuschungen zu vermeiden, wenn der Operateur es sich zur Pflicht machte, seinen Eingriff nur gestützt auf eine wissenschaftlich exakte Diagnose vorzunehmen!

Prognose.

Nicht zum geringsten Teile bestimmt der Zustand der Luftröhre die Prognose des Kropfes, die natürlich mit der Berücksichtigung der tracheoskopischen Diagnose an Zuverlässigkeit sehr viel gewinnt. Dem praktischen Arzte, resp. dem Laryngologen, der oft zuerst die voraussichtliche Bedeutung der pathologischen Veränderungen und ihrer Symptome beurteilen soll, erleichtert die innere Untersuchung jene Aufgabe ausserordentlich. Dem Chirurgen giebt sie die besten Anhaltspunkte zur Vorhersage der wahrscheinlichen Dauererfolge. Auf diese Unterstützung hat man jedoch bisher meistens verzichtet, ihr Wert kann erst dann wirklich zur Geltung kommen, wenn das Zusammenarbeiten des Diagnostikers und des Therapeuten noch grössere Erfahrungen gebracht hat.

Therapie.

Es ist klar, dass die Tracheoskopie, gerade durch ihre prognostischen Vorteile, auch aufs Beste die Prophylaxe fördert. Wir gedenken dabei selbstverständlich nur der Verhütung der Folgen strumöser Luftröhrenaffektionen. Die wichtigste der letzteren ist der Kropftod. Da dieser wohl nur ausnahmsweise so ganz unvermittelt eintritt, gilt es, seinen Vorboten, den Erstickungsanfall, zu bekämpfen, der „den Patienten wie ein Dieb bei Nacht" befällt. Dieser Vergleich, mit dem Krönlein das Unheimliche dieses gefürchteten Symptomes vortrefflich charakterisiert hat, erweckt unwillkürlich die Frage: Giebt es denn

keinen Schutz vor dieser Ueberraschung, keine Versicherung gegen solche Ueberfälle? Ich glaube ja! Denn sehen wir näher zu, so finden wir, dass sie in erster Linie diejenigen Kranken bedrohen, die ihren Kropf nur als kosmetischen Fehler, als ein notwendiges Uebel betrachten und ihn deshalb jahrelang sorglos weiter züchten. An die Stenosenbeschwerden gewöhnen sie sich leicht, weshalb sollen sie sich denn behandeln lassen? So denken leider selbst viele Aerzte in Kropfländern, solange wenigstens keine augenscheinliche Lebensgefahr vorhanden ist. Wir haben aber die geringfügigen Ursachen kennen gelernt, die eine längst bestehende hochgradige Kompression der Luftröhre zu einer ganz oder beinahe vollkommenen, aus einem scheinbar gutartigen Leiden plötzlich ein verderbendrohendes machen. Unsere Statistik zeigt eine so grosse Verbreitung der Strumastenosen, dass man sich nur über die relativ kleine Zahl der publicierten Unglücksfälle wundern muss. Allerdings wird diese Ehre wohl den wenigsten zu Teil, ihre wahre Ursache sicherlich öfters verkannt.

Gefährlicher noch, als die mehr oder weniger grossen, vernachlässigten Kröpfe, sind die kleinen, die unerkannt, so ganz im Stillen, den ahnungslosen Träger langsam strangulieren, bis ihn ein unscheinbarer Zufall plötzlich über die verhängnisvolle Situation oft nur zu deutlich aufklärt, und gleich einem Alarmruf dringend Hilfe verlangt. Glücklicherweise imponiert ein derartiger Schreckschuss den meisten Kranken und besonders auch ihrer Umgebung derart, dass er fast als ein Segen begrüsst werden muss, indem er weiteres Unheil verhütet. Ist es denn aber unumgänglich notwendig, lebensgefährliche Ereignisse abzuwarten, bevor man eine Krankheit beachtet? Gewiss nicht. Erstickungsanfälle und Kropftod können vermieden werden; unbedingt erforderlich hiezu ist aber die prophylaktische innere Luftröhrenuntersuchung sämtlicher Kropfkranker, ohne Ausnahme. Die zunehmende Verbreitung der Tracheoskopie wird hoffentlich einmal die Erfüllung dieses, vorläufig nur noch frommen Wunsches bringen.

Ausser der prophylaktischen Vermeidung von Schädlichkeiten ergeben solche systematische Untersuchungen noch viele andere wichtige Resultate. Es sei uns gestattet, einige Beispiele anzuführen.

Eine 20j. Dame litt an einer geringfügigen tuberkulösen Infiltration der rechten Lungenspitze, die eine ganz ungewöhnlich lange Sanatoriums-

kur zur Heilung erforderte. Bei einer Nachuntersuchung entdeckte der Hausarzt eine rechtsseitige, kastaniengrosse, retroclavikuläre Struma und schickte mir die Pat. zur Tracheoskopie zu. Ich fand eine hochgradige Deviation und Kompression der Luftröhre (Lumen 1/3). War der dadurch beschränkte Gasaustausch schuld an der verzögerten Besserung?

Zwei Sängerinnen mit ganz kleinen Kröpfen waren schon längere Zeit wegen Stimmstörungen erfolglos behandelt worden. Beide konnten die Töne nicht mehr so lange aushalten, wie früher, und hatten Mühe beim Atemholen. Bei beiden fand ich eine Verengerung des Trachealumens auf die Hälfte des normalen. Die Struma behinderte bei der einen Pat. ausserdem mechanisch, durch Druck auf den Aryknorpel, die Beweglichkeit der linken Stimmlippe. Erhöhte Muskelanstrengung (mit rascher Ermüdung) ermöglichte zwar trotzdem die normale Funktion.

Die eigentliche Therapie des Kropfes richtete sich bisher fast ausschliesslich nach den subjektiven Symptomen und den Ergebnissen der äusseren Untersuchung. Es braucht nicht weiter ausgeführt zu werden, dass diese beiden Grundlagen der Zuverlässigkeit und wissenschaftlichen Begründung entbehren. Nicht dass ihnen jede Bedeutung abgesprochen werden soll. Der Entscheid, ob eine medikamentöse Behandlung berechtigt sei, oder nicht, hängt zum Teil vom Resultate der äusseren Untersuchung ab, die öfters schon Aufschluss über die Natur des Kropfes giebt. Allerdings ist trotzdem auch die Tracheoskopie zu Rate zu ziehen.

Die in der Killian'schen Poliklinik in den letzten Jahren fast ausschliesslich verordnete Jodtinktur (3mal täglich einen Tropfen in einem halben Glas Wasser nach dem Essen) bewährte sich mir ebenfalls am besten. Man kann, wenn eine rasche Wirkung erzielt werden soll, die Dosis noch steigern. (Schilddrüsentabletten wirken entschieden langsamer.) Kocher[1]) hat die raschere Wirkung der Jodmedikation zuerst betont. Gleichzeitig empfiehlt sich die Massage der Struma Morgens und Abends mit Ung. kal. jodat.

Die Wirkung der Therapie muss natürlich ständig kontrolliert werden. Die üblichen Messungen des Halsumfanges sind, wie Kocher konstatierte, unzuverlässig. Besseren Aufschluss giebt die Palpation des Halses resp. des Kropfes, doch genügt auch diese nicht, da die Behandlung in erster Linie nicht die Korrektur kosmetischer Nachteile, d. h. die Verkleinerung der Tumoren, sondern die Rückbildung der strumösen Luftröhrenaffektionen bezweckt. Die gewohnheitsgemässe Beurteilung derselben nach den subjektiven

1) Kocher, Die Schilddrüsenfunktion im Lichte neuerer Behandlungsmethoden verschiedener Kropfformen. Korr.-Bl. f. Schweiz. Aerzte. 1895. S. 9.

Symptomen ist trügerisch, aus bekannten Gründen. Die Tracheoskopie hingegen gestattet eine fortwährende Beobachtung der Veränderungen und verhindert auf diese Weise, dass mit einer unzweckmässigen Therapie Zeit verschwendet wird, was bei akuten wie chronischen Kompressionsstenosen gleich wichtig ist.

Man erkennt hieraus ohne Weiteres, dass mit Hilfe dieser Methode die Indikation, besonders zur operativen Behandlung, am leichtesten und sichersten zu stellen ist. Den allergrössten Vorteil bietet sie dem Chirurgen, indem sie ihn mit aller wünschenswerten Deutlichkeit über die Natur der Luftröhrenveränderungen orientiert, so dass er direkt aus dem tracheoskopischen Bilde ablesen kann, ob, wo und wie er einzugreifen hat. Und dass man diesem Vorgehen vollstes Vertrauen schenken darf, beweisen die angeführten Beispiele. Selbst in Fällen, die sonst unaufgeklärt geblieben wären, hat es dem Operateur den richtigen Weg gezeigt und ihm alle Unsicherheit bei seinem Procedere erspart.

Bei dieser Gelegenheit sei noch auf die Wichtigkeit der inneren Untersuchung für die Wahl der Incisionsstelle der Tracheotomie bei vorhandener Struma hingewiesen. Die eine Operationsregel schreibt vor, dass man den Schnitt immer genau median und senkrecht führen soll, eine andere, dass die Luftröhrenringe stets in der Mitte ihrer Bogen durchtrennt werden müssen. Wenn nun der Kropf, wie so häufig, die Trachea mehr oder weniger stark torquiert hat, so dass die flachen Schenkel der Ringe vorne liegen, was dann? Auch in diesen Fällen richtet man sich am besten nach dem Ergebnis der Tracheoskopie.

Es bleibt noch die Besprechung derjenigen strumösen Luftröhrenstenosen übrig, deren operative Behandlung entweder der Patient oder der Chirurg aus irgend einem Grunde ablehnt. Die Tracheoskopie kann auch hier eine Besserung des Zustandes vermitteln. Vor allem erleichtert sie die Bougierung der Luftröhre ausserordentlich. Dieselbe wurde früher meistens ohne Beleuchtung ausgeführt; gerade diese vermehrt aber die Brauchbarkeit und die Zuverlässigkeit des Verfahrens. Ich wandte dasselbe in mehreren Fällen mit gutem Erfolge an und bediente mich dabei verschiedener Instrumente.

Der S. 93 erwähnte Pat. hatte, als er zur Untersuchung kam, eine derartige Atemnot, dass es ratsam schien, sofort alles zur Tracheotomie vorzubereiten. Er beruhigte sich indessen so, dass ich, nach Cocainisierung des Larynx und der Trachea, ein 9 mm weites und 25 cm langes

Bronchoskop unter Führung des Lichtes mit dem Casper'schen Handgriffe einzuführen wagte. Nachdem die komprimierten Ringe passiert waren, atmete der Kranke vollkommen frei, und da ihn das Rohr nicht besonders inkommodierte, liess ich es 20 Minuten liegen. In den folgenden Tagen gelang die Einführung dickerer Röhren, die er bis zu einer halben Stunde lang ertrug. Die Atembeschwerden nahmen mit jeder Sitzung ab, und als die verengte Trachealpartie ums Dreifache erweitert war, konnte der Pat. seine Arbeit als Ausläufer und Packer wie ein Gesunder versehen. Gemäss dem bekannten Usus entzog er sich eines Tages der Behandlung. Erst $1^1/_2$ Jahre später sah ich ihn zufällig wieder. Der Zustand war subjektiv und objektiv gleich geblieben.

Fig. 14, Taf. IV zeigt das tracheoskopische Bild einer 44 j. Frau, die schon im 10. Lebensjahre an Atemnot litt. Später traten Erstickungsanfälle auf. Rose führte 1873 in der hiesigen chirurg. Klinik die Tracheotomie aus, angeblich wegen Strumastenose. Der Kropf ging zurück. Da die alten Beschwerden trotzdem wieder kamen, tracheotomierte Krönlein nochmals am 8. XII. 90 und entfernte eine kleine mediane Struma. Das Lumen der Luftröhre war durch Narbengewebe auf ein Minimum reduciert. Nach mehr als 10 monatlichem Spitalaufenthalte wurde die Pat. geheilt entlassen. Sie blieb gesund bis zum Sommer 1903, als sich wieder Atemnot einstellte, und zwar so hochgradiger Natur, dass die Kranke mehr als 6 Wochen die Nächte sitzend im Bette verbrachte und fast kaum schlief. Endlich kam sie in die medicinische Poliklinik im Zustand hochgradiger Erschöpfung. Sie schnappte förmlich nach Luft. Auf eine laute, stridoröse Inspiration folgte ein kurzes, fast geräuschloses Exspirium. Die Tracheoskopie mit dem Spiegel enthüllte wohl die mechanische Ursache dieser Symptome, nicht aber ihre eigentliche Aetiologie. Man dachte, da der Mann der Kranken an Lues litt, an eine syphilitische Stenose. Dagegen sprach aber Abwesenheit der typischen Narben in der Trachea; eine Struma lag nicht vor. Wir wollten die Pat. zur sofortigen Tracheotomie in die chirurg. Klinik bringen, was sie aber strikte verweigerte. „Lieber sterben, als noch eine neue Operation.“ Es blieb nichts anderes übrig, als eine Dilatation der Stenose durch Bougierung zu versuchen. Die Intubation kam wegen der ungenügenden Länge des Tubus nicht in Betracht. Schrötter'sche Kehlkopfbougies aus Hartgummi wurden zuerst täglich, dann alle zwei Tage, eingeführt.

Fig. 15, Taf. IV stellt den Trachealbefund 3 Wochen später dar. Die Kranke, frei von allen Beschwerden, fühlte sich geheilt und kam nachher nicht mehr regelmässig zur Bougierung. Mehrere Male gebrauchte ich in der letzten Zeit das relativ dicke Bougie Nr. 10, die Luftröhre erweiterte sich aber wenig mehr, so dass man an Erweichung der Ringe denken musste. Dagegen sprach die Thatsache, dass diese von aussen durch Druck auf den Hals nur ziemlich schwer zu komprimieren waren, und dass das Lumen nach $^3/_4$ Jahren noch gleich weit war.

Bei einem anderen Kranken benutzte ich mit gutem Erfolge ein neues Instrument, das mir das Sanitätsgeschäft Hausmann, A.-G. in St. Gallen, anfertigte. Es besteht aus einem Zinnrohre, in welchem eine vernickelte Drahtspirale verläuft, die eine Knickung des Rohres bei der leicht auszuführenden Biegung verhindert. Die Form der Spitze und des oberen Ansatzes ist dem Schrötter'schen Bougie nachgebildet. Das ausgehustete Sekret lenken ebenfalls oben eingesetzte gebogene Röhrchen zur Seite. Der untere, fest mit dem Rohre verschraubte Ansatz besteht aus Meteorit, einer feinpolierbaren Aluminiumlegierung und gleitet leicht durch die verengten Passagen, besonders wenn man das ganze Instrument vor dem Gebrauche mit sterilem Paraffin. liquid. oder Olivenöl einfettet. Eine längere Benützung oder übermässiges Biegen des Zinnrohres verursachen leichte Unebenheiten der Oberfläche, die jedoch durch Abreiben mit einem Leder, event. mit Zuhilfenahme eines Putzpulvers rasch zu beseitigen sind. Die Röhren lassen sich vorzüglich durch Veränderung ihrer Biegung jeden Augenblick den individuellen Verhältnissen anpassen und besitzen gegenüber den Hartgummibougies den Vorteil, dass sie das Auskochen gut vertragen. Sie werden in verschiedenen Kalibern angefertigt.

Man soll die Röhren womöglich immer nur derart biegen, dass die Ebene des umgebogenen Schenkels senkrecht zur Horizontalen steht, die zwei Querarme am oberen Ansatze repräsentieren. Die Versuche mit diesen Instrumenten sind infolge der Seltenheit entsprechender Fälle noch nicht abgeschlossen. Immerhin haben sie mir bis jetzt nur gute Dienste geleistet.

Die idealste Bougiebehandlung, eine Dauerdilatation, erreicht man bei hochsitzenden strumösen Trachealkompressionen mittelst der Intubation. Wir führen, wenn immer möglich, den Tubus unter Beleuchtung mit dem Kehlkopfspiegel ein. Die Anwendung dieser Methode dürfte aber nur selten gerechtfertigt sein, da die Stenosen gewöhnlich viel zu tief liegen, und eine Verlängerung des Tubus die Einführung unmöglich machen würde.

Ich suchte auf eine andere Weise zum Ziele zu gelangen. Das eine Ende eines Kautschukschlauches wurde mit ausgeglühtem Eisendraht an einen Ansatz, ähnlich der oben beschriebenen Bougiespitze festgebunden, das andere an einen, mit einem Haken versehenen Metallring. Ein Mandrin aus biegsamem Draht, dessen unteres Ende mit einem in die Bougiespitze passenden Ansatz, das obere mit einem Ringe versehen ist, und dessen Länge die des Schlauches um ca.

10 cm übertrifft, wird in den letzteren eingeführt. Nun streckt man den Schlauch und hakt den oberen Ansatz in den Ring des Mandrins ein. Hierdurch wird der Schlauch dünner und in diesem Zustande fixiert. Man fettet ihn ein und giebt dem Mandrin die zur Einführung in die Luftröhre gewünschte Biegung. Natürlich benützen wir die Beleuchtung mit dem Kehlkopfspiegel. Sobald der Schlauch richtig liegt, hakt man das obere Ende aus dem Ringe des Mandrin, so dass der Schlauch wieder seine ursprüngliche Länge einnimmt und durch die Dickenzunahme einen konstanten Druck auf die stenosierte Stelle ausübt. Es ist vorteilhaft, leicht und schwer biegbare Mandrins vorrätig zu halten. Die ersteren sind schwieriger einzuführen, passen sich jedoch dem Verlaufe der Luftröhre besser an.

Bis jetzt konnte ich dieses Verfahren nur bei dem S. 41, 46, 78 erwähnten Patienten anwenden, der es gut vertrug. Weitere Versuche dürften wohl gerechtfertigt sein, auch bei nicht strumösen Trachealverengerungen. Auf dieselbe Weise lassen sich voraussichtlich ebenfalls Stenosen anderer Organe behandeln. Eine Bougierung der Luftröhre muss jedenfalls versucht werden, bevor man zu einer eingreifenden Trachealplastik schreitet.

Es sei noch der Behandlung intratrachealer Strumen gedacht. Leider verfüge ich nicht über eigene Beobachtungen benigner Fälle, und soviel ich weiss, wurde bis jetzt auch noch kein Tumor dieser Art mittelst der oberen Tracheoskopie entfernt. Eine maligne Geschwulst hat Killian[1]) exstirpiert, ein Trachealsarkom. Wir dürfen diesen Fall hier anführen; denn thatsächlich fanden sich in den Präparaten dem Schilddrüsengewebe sehr ähnliche Partien. Die Erfahrungen, die verschiedene Autoren und ich selber bei Tumoren der Luftröhre anderer Natur sammeln konnten, rechtfertigen jedenfalls die Empfehlung der Exstirpation durch das Tracheoskop. Eine Durchwachsung eines Perithelioms der Schilddrüse wurde S. 74 beschrieben.

Auf dieselbe Weise behandelt man am besten noch andere strumöse Luftröhrenaffektionen. Hiezu gehört die Granulationsbildung bei dem soeben erwähnten Patienten, die zu einer hochgradigen Stenosierung der Luftröhre führte. Ich entfernte die Wucherungen mit Hilfe der oberen und unteren Tracheoskopie. —

---

1) Killian, Ein Trachealsarkom. Arch. f. Laryngologie. Bd. XII.

Aus verschiedenen, zum Teil schon angeführten Gründen mussten wir auf eine statistische Darstellung der tracheoskopisch kontrollierten Resultate der Strumatherapie verzichten. Wer solche Untersuchungen vornimmt, wird erstaunt sein über die unerwartet guten Erfolge. Man sieht öfters, dass hochgradig komprimierte Luftröhren allein infolge von medikamentöser Behandlung des Kropfes in wenigen Wochen eine normale Konfiguration annehmen, ebenso nach der Exstirpation einseitiger Strumen, besonders Cysten. Das kann man schon nach Wegnahme des letzten Verbandes konstatieren. Am überraschendsten ist das Resultat einer wohlbegründeten Operation bei multiplen Kröpfen. Hat nur einer derselben auf die Luftröhre gedrückt, so beobachtet man meistens eine vollkommene Restitutio ad integrum, die aber auch eintreten kann, wenn von den verschiedenen komprimierenden Tumoren nur der gefährlichste entfernt wurde. Wahrscheinlich ist dies durch die Ausschaltung des Gegendruckes zu erklären.

Leider sieht man nicht immer so ideale Resultate. Gewöhnlich bleiben Lageveränderungen bei normalem Lumen, bisweilen Verengerungen der Luftröhre geringeren Grades zurück. Systematisch durchgeführte tracheoskopische Nachuntersuchungen würden gewiss noch mancherlei praktisch wichtige Aufschlüsse über die Indikation und die Dauererfolge der Kropfbehandlung, hauptsächlich der verschiedenen chirurgischen Methoden ergeben.

Selbstverständlich ist eine Beurteilung und sachgemässe Therapie der Komplikationen, die zu Strumaaffektionen der Luftröhre hinzutreten, ohne Tracheoskopie unmöglich. Die oft so grosse Wirkung dieser kleinen Ursachen soll niemals die Art der Behandlung bestimmen. Ungeachtet der alarmierenden Erscheinungen einer akuten Tracheitis darf man, gestützt auf den Untersuchungsbefund, z. B. mit einer Kropfoperation ruhig zuwarten, bis jene durch Inhalationen etc. zum Schwinden gebracht wurden. Die chronischen Stauungskatarrhe sollen bei Struma ungewöhnlich häufig vorkommen (Ewald). Das kann ich nicht bestätigen. Sie erfordern nebst der lokalen vor allem eine allgemeine Behandlung; Abführmittel sind empfehlungswert.

Blutungen aus der Trachealschleimhaut habe ich bei Kropfkranken einmal (S. 72) gesehen. Am sichersten würde man in einem solchen Falle das blutende Gefäss tracheoskopisch aufsuchen und durch Aetzungen oder Verschorfung verschliessen.

Zusammenfassung.

Von den zahlreichen anatomischen Beziehungen der Luftröhre zu ihren Nachbarorganen ist die zur Schilddrüse besonders innig und wichtig, da sie die Trachealaffektionen beim Kropf veranlasst. Diese beeinträchtigen nicht selten die ebenso einfache wie unentbehrliche physiologische Funktion der Luftröhre, und bedeuten dann eine direkte Lebensgefahr. Gemäss den sonst allgemein anerkannten Grundsätzen der Medicin ist oder sollte es wenigstens selbstverständlich sein, dass jeder Arzt die Untersuchung eines so schwer erkrankten Organes als erste und unbedingte Pflicht erachtet. Aber nicht nur die alltäglichen, unschuldigen Affektionen der Luftröhre, sondern selbst die hochgradigsten Stenosen werden gewöhnlich ohne sichere Kenntnisse der Aetiologie, ohne jede Untersuchung, ohne eine wissenschaftlich exakte Diagnose behandelt. Derartige Präliminarien gelten sogar vor der eingreifendsten Therapie als Luxus, im Gegensatze zu der peinlichen Vorsicht und Gewissenhaftigkeit, die in dieser Beziehung anderen Organen zu Teil wird. Man schütze nicht technische Schwierigkeiten vor! Andere Methoden der klinischen Diagnostik stellen mindestens gleich grosse Anforderungen.

Selbstverständlich müssen die anderen Organe in jedem Falle ebenso genau wie die Luftröhre untersucht werden.

Die äussere Untersuchung, auf die man früher allein angewiesen war, bewährt sich wohl noch zu bestimmten Zwecken, niemals dürfen wir sie als ausreichend oder gar als souverän betrachten, sondern nur als eine wertvolle Orientierung und Ergänzung der Tracheoskopie.

Die innere Untersuchung hat bis heute wahrscheinlich nur deshalb so geringe Beachtung gefunden, weil ihre moderne Technik und die dadurch so sehr gesteigerte Leistungsfähigkeit zu wenig bekannt sind.

Die obere indirekte Tracheoskopie mit dem Spiegel gelingt oft schon bei der zur Laryngoskopie üblichen Haltung, besser in den von Türck, Killian und mir angegebenen Stellungen.

Zur unteren indirekten Tracheoskopie bedient man sich eines kleinen Spiegels oder des Endoskopes.

Die direkten Methoden geben die sichersten Resultate und eignen sich besonders gut zur Demonstration des Luft-

röhrenbildes. Die Deutung des letzteren ist nicht leicht. Ich habe auf den Einfluss der Perspektive hingewiesen.

Wir haben die Strumatracheen nach folgenden Gesichtspunkten klassificiert:

1) Verlagerungen der Trachea (bei normalem Lumen) mit gerader Rohrachse = Deviation, mit gebogener = Verbiegung (Skoliose, Kyphose, Lordose).

2) Torquierung.

3) Verengerung, entweder durch ein- oder mehrseitigen Druck (Hervorwölbung, Einknickung der Wand).

4) Veränderung der Trachealwände.

5) Kombinationen der verschiedenen Affektionen.

Mehrfache Veränderungen können sowohl in der Höhe eines oder mehrerer Ringe liegen. Die Zahl der möglichen Varianten grenzt ans Unberechenbare.

Welche praktische Bedeutung besitzen die Resultate der Tracheoskopie bei Struma? Das wurde an der Hand von 1000 Krankengeschichten untersucht.

Die Untersuchung misslang bei 2,4% der Männer und 1,1% Frauen. Von den übrig bleibenden 984 Kranken waren 362 = 37% Männer, 622 = 63% Frauen. Die beiden Geschlechter verhalten sich wie 1 : 1,7.

Mit dem Alter steigt die Zahl der Kropfkranken bis zum 3. Decennium, und nimmt von da an wieder ab.

Nur 152 Patienten, nämlich 52 = 14% der Männer und 100 = 16% der Frauen besassen gesunde Luftröhren; pathologische Veränderungen dagegen 832 Kranke = 85%, nämlich 310 = 37% Männer, 522 = 63% Frauen oder 86% resp. 84% beider Geschlechter. Das Ueberwiegen der Männer erklärten wir anders als durch eine erhöhte Disposition.

Bei 187 Männern = 52% derselben und 298 = 48% der Frauen, also bei der Hälfte aller Kranken, fanden sich Stenosen. Das entspricht 485 = 58% aller Veränderungen oder 60% resp. 57% der veränderten Luftröhren bei beiden Geschlechtern.

Die Trachea war 106 mal = 22% um die Hälfte, 178 = 37% um $^2/_3$ und 201 mal = 43% um $^3/_4$ ihres Volumens verengert.

36 = 7% der Stenosen standen frontal, 114 = 25% sagittal und 335 = 68% schräg. Als Säbelscheidentrachea bezeichnet man am besten nur beiderseits gleich und hochgradig komprimierte Luftröhren mit sagittal gestelltem Lumen.

Nur von 8% unserer Kranken erfuhren wir, dass sie sich operieren liessen. 1.3% aller Strumen waren maligner Natur.

Die Tracheoskopie würde noch eine Menge anderer Fragen lösen helfen, dazu ist aber unbedingt erforderlich, dass vor allem Chirurg und Tracheoskopiker zusammen arbeiten. Das kommt beiden zu Gute.

Die innere Untersuchung muss unbedingt in jedem Falle von Dyspnoe mit unklarer Aetiologie, aber auch bei jedem Kropfkranken ausgeführt werden. Der beliebte Schluss, dass die Atemnot eines Strumösen unfehlbar durch den Kropf bedingt sei, ist falsch.

Der Luftröhrenbefund giebt der Prognose die grösste Zuverlässigkeit. Er dient ferner der Prophylaxe; denn Erstickungsanfälle und Kropftod treten nur bei schweren Trachealveränderungen ein. Kennen wir diese bei Zeiten, so richten wir unser therapeutisches Vorgehen darnach ein, sei es, dass wir trotz hochgradiger Beschwerden noch eine medikamentöse Therapie verantworten können, oder aber, trotzdem das Leiden symptomlos verläuft, die Indikation zur Operation stellen.

„Es ist nicht nur wichtig, den Kropf zu exstirpieren, sondern denjenigen Teil, der die gefahrdrohenden Symptome erzeugt". Wie könnte man dieser Forderung Krönlein's besser entsprechen, als durch die tracheoskopische Diagnose der Luftröhrenaffektionen?

Untersuchungen vor der Operation, eine Kontrolle während derselben und möglichst viele Nachuntersuchungen zur Feststellung der Dauerresultate fördern nicht nur die theoretischen Kenntnisse über die Pathologie der strumösen Trachealerkrankungen, sondern erteilen auch wertvollen Aufschluss über die Wirkungsweise der eingeschlagenen Therapie und sind deshalb als sicherster Wegweiser, besonders für das chirurgische Procedere, immer wieder zu Rate zu ziehen.

Den aus irgend einem Grunde nicht operativ zu behandelnden Kranken kann man durch die mit Hilfe der Tracheoskopie ausgeführte Bougierung erhebliche Erleichterung, oft dauernde Besserung verschaffen.

Zur Diagnose und sachgemässen Therapie der Komplikationen strumöser Luftröhrenerkrankungen ist die innere Untersuchung nicht zu entbehren.

Trotz all dieser Erfahrungen wird sie noch wenig gebraucht.

Stichhaltige Gründe gegen ihre Anwendung in der Praxis sind nicht bekannt. Die Ansicht, die (sogar!) ein Laryngologe äusserte: „Man soll nicht immer noch eine Etage tiefer blicken wollen!“ wird wohl Niemand als ausschlaggebend betrachten.

Die Tracheoskopie ist eine technisch gut ausgebildete und deshalb allgemein anwendbare, unentbehrliche, klinische Untersuchungsmethode.

Erklärung der Abbildungen
auf Taf. I—V.

Taf. I. Fig. 1. Doppelseitige Kompression. Papillome der Trachea (S. 17, 95).
Fig. 2. Tiefliegende, fast ringförmige Stenose; Hinterwand der Trachea nur nach meiner Methode sichtbar (S. 37, 66).
Fig. 3. Einseitige Knickung, Spaltung des betreffenden Ringes (S. 37, 64).
Fig. 4. Deviation, Verbiegung und Kompression; gerade Kopfhaltung (S. 38).
Fig. 5. Dasselbe; Kopf links rotiert, vornübergebeugt und nach rechts geneigt (S. 38).
Fig. 6. Torquierung, direktes Bild (S. 61).
Fig. 7, 8. Granulationen der Trachea oberhalb und unterhalb der Tracheotomieöffnung (Endoskop) (S. 41, 46, 78, 104).
Fig. 9. Frontale Stenose (Tracheoskop) (S. 62).
Taf. II. Fig. 10. Postmortale Trachealveränderungen (S. 54).
Fig. 11. Torquierung um 90° (S. 61).
Fig. 12. Einseitige Hervorwölbung der ganzen linken Wand (S. 62).
Fig. 13. Tumorartige Hervorwölbung der linken Wand, vor der Behandlung (S. 62).
Fig. 14. Dasselbe nach der Behandlung (S. 63).
Fig. 15. Doppelseitige, flache Hervorwölbung auf gleicher Höhe (S. 65).
Fig. 16. Doppelseitige Einknickung auf gleicher Höhe (S. 67).
Fig. 17. Mehrfache tumorartige Hervorwölbungen auf gleicher Höhe (S. 66).
Taf. III. Fig. 1. Dreifache Ueberschneidung, Tracheitis, Krustenbildung (S. 69).
Fig. 2. Mehrfache tumorartige Hervorwölbungen in ungleicher Höhe (S. 69).
Fig. 3. Doppelte Einknickung in ungleicher Höhe (S. 70).

Fig. 4. Kompression durch Struma nach Tracheotomie mit unregelmässiger Verwachsung der Knorpelenden (S. 73).
Fig. 5, 6 a b c. Kehlkopf und direktes Trachealbild bei einem Peritheliom der Schilddrüse (S. 74, 75, 76).
Fig. 7. Strumitis, Durchbruch des Eiters in die Trachea, Granulationswulst (S. 76).
Fig. 8. Schrumpfung der Trachealwand nach Punktion und Injektion von Jodtinktur (S. 77).
Taf. IV. Fig. 9, 10, 11, 12, 13. Kombinierte Veränderungen (S. 79).
Fig. 14, 15. Alte Trachealstenose vor und nach der Bougierung (S. 102).
Fig. 16. Recurrensparalyse nach linksseitiger Strumaexstirpation bei Hervorwölbung der rechten Luftröhrenwand (S. 97).
Taf. V. Fig. 1, 2, 3. Postmortale Veränderungen (S. 54).
Fig. 4. Deviation nach hinten (S. 59).
Fig. 5. Deviation nach rechts (S. 60).
Fig. 6. Torsion (S. 61).
Fig. 7. Beginnende tumorförmige Hervorwölbung (S. 62).
Fig. 8, 9. Doppelseitige Verengerung in gleicher Höhe (S. 65, 67).
Fig. 10. Dasselbe in ungleicher Höhe (S. 68).
Fig. 11, 12. Ueberschneidung (S. 68, 69).
Fig. 13. Kompression von beiden Seiten und von hinten (S. 61).

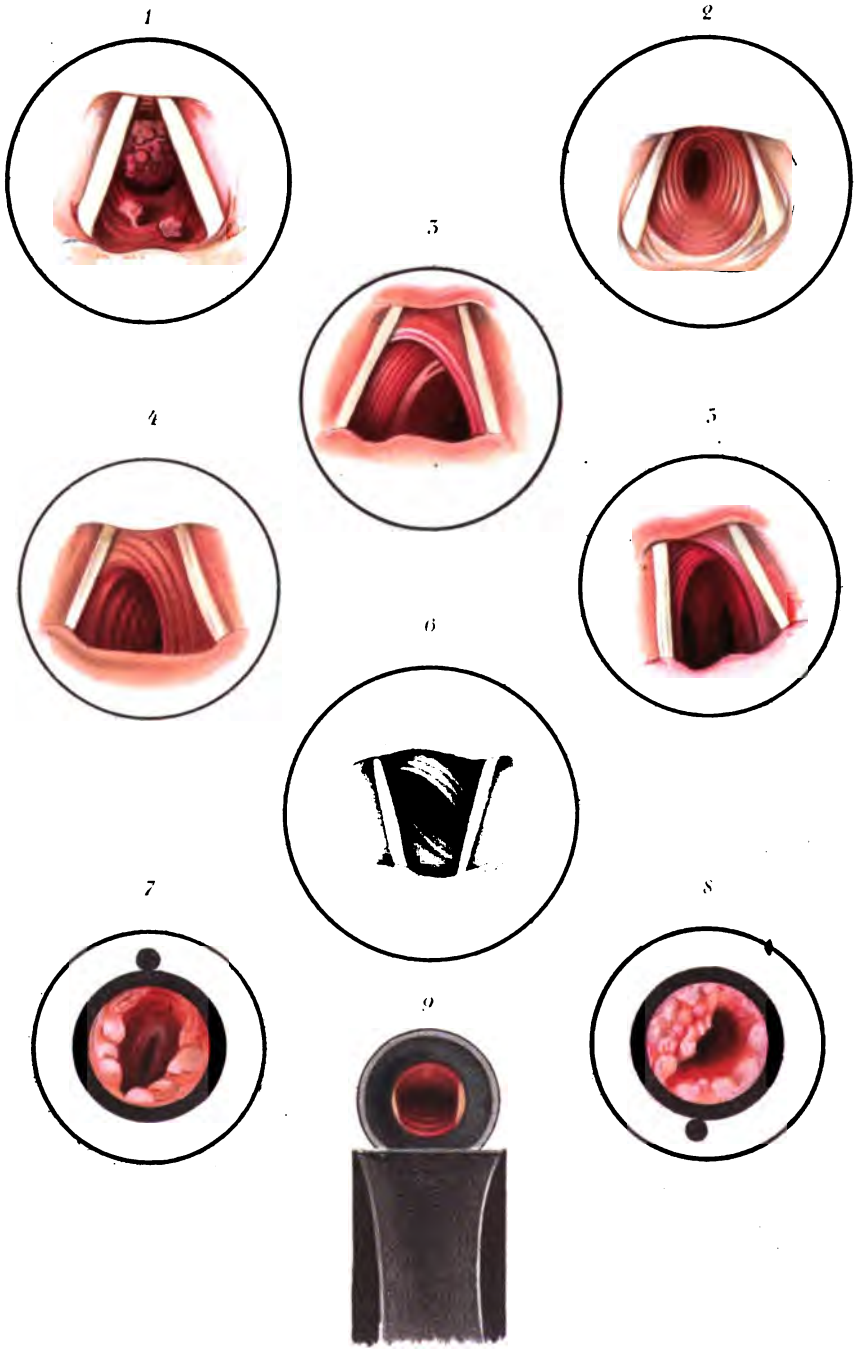
1
2
3
4
5
6
7
8
9

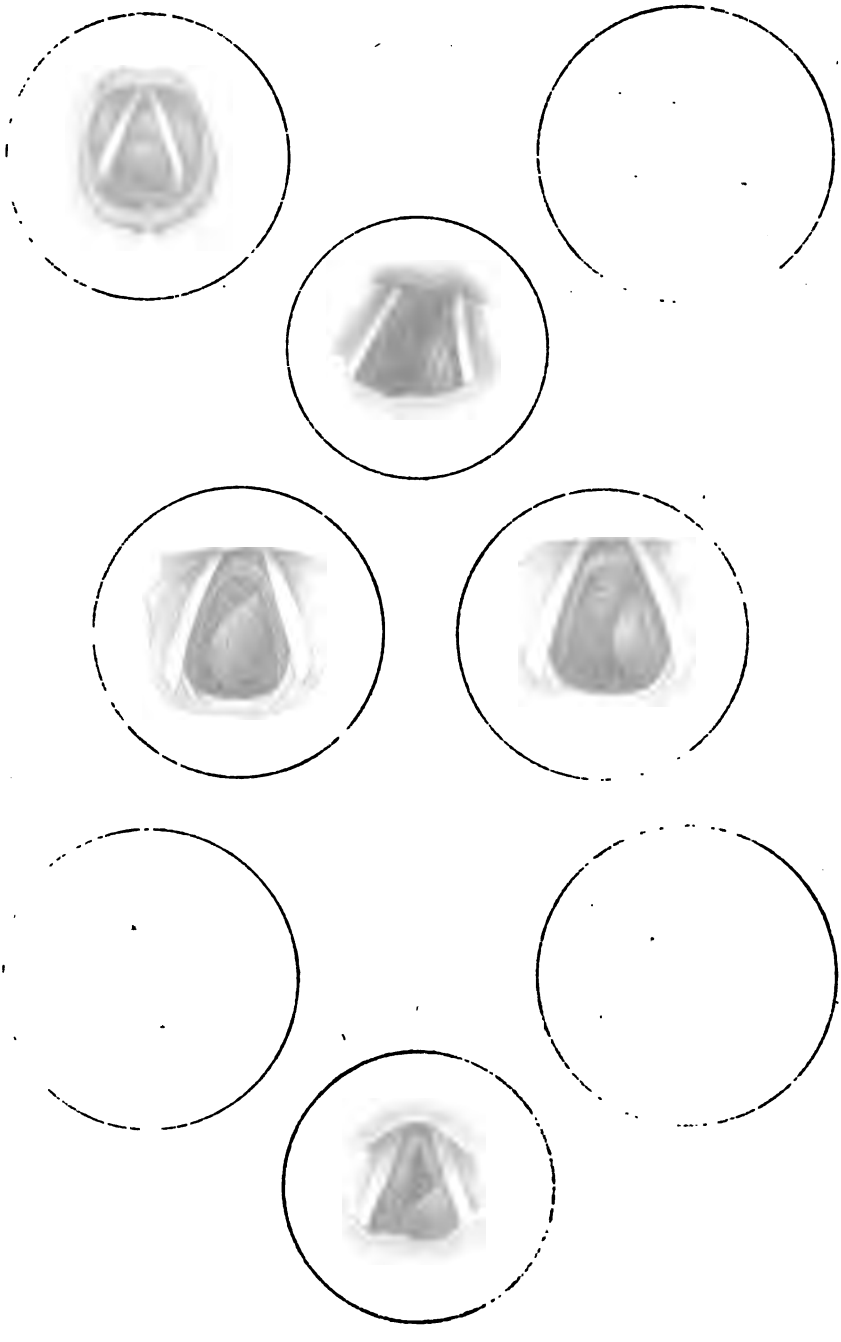



Bett

10

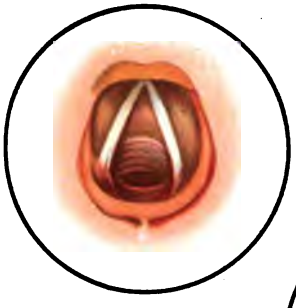

11



12

13

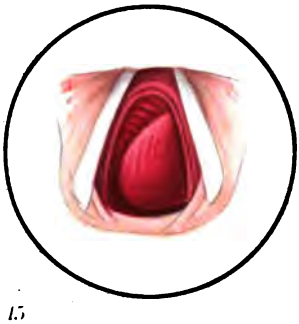

14

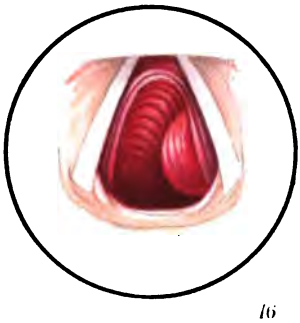

15

16

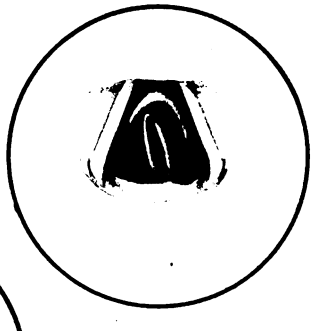

17

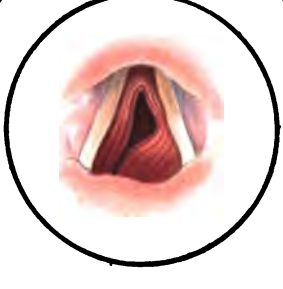

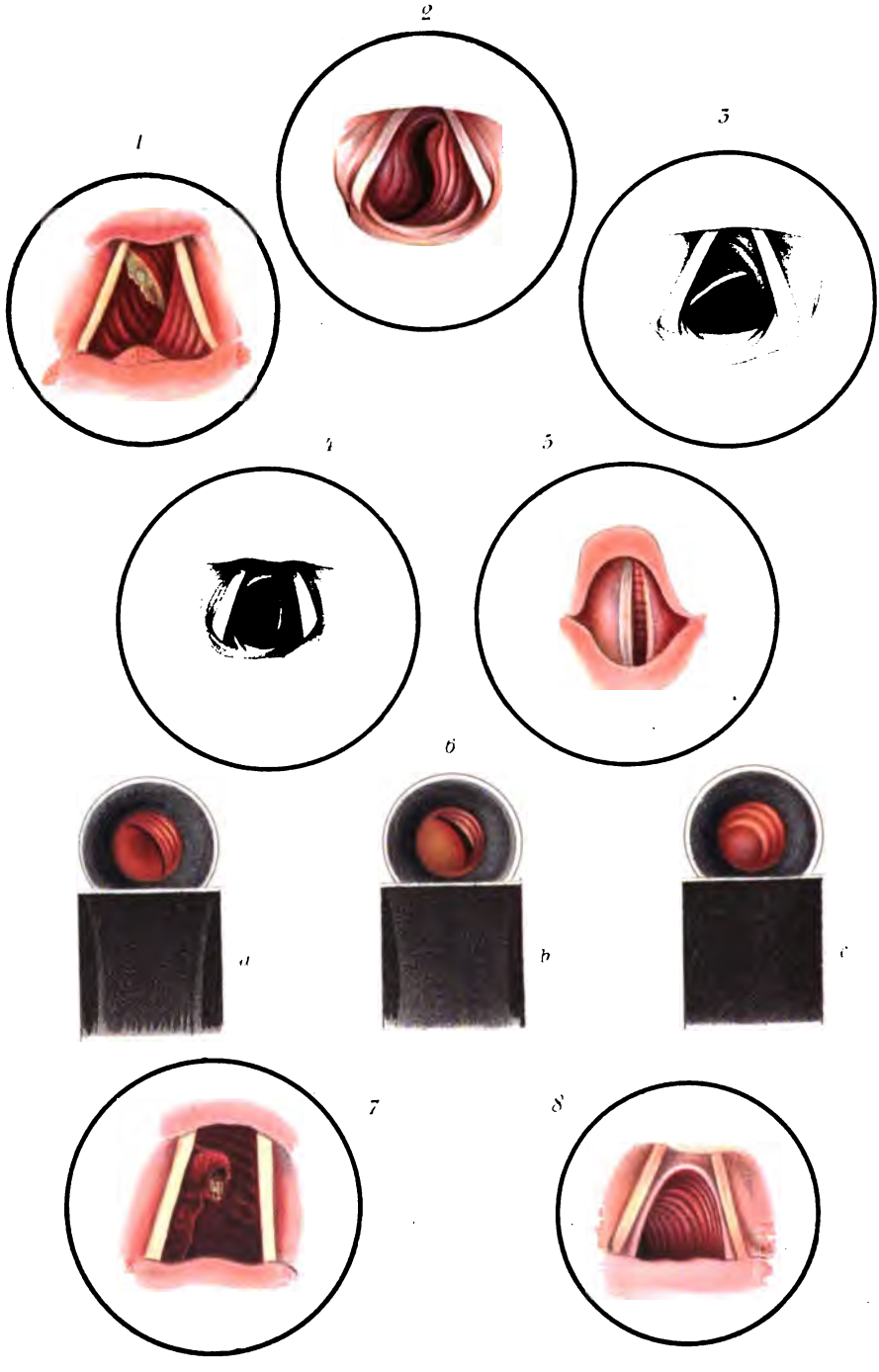

Beiträge zur klinischen Chirurgie XIV

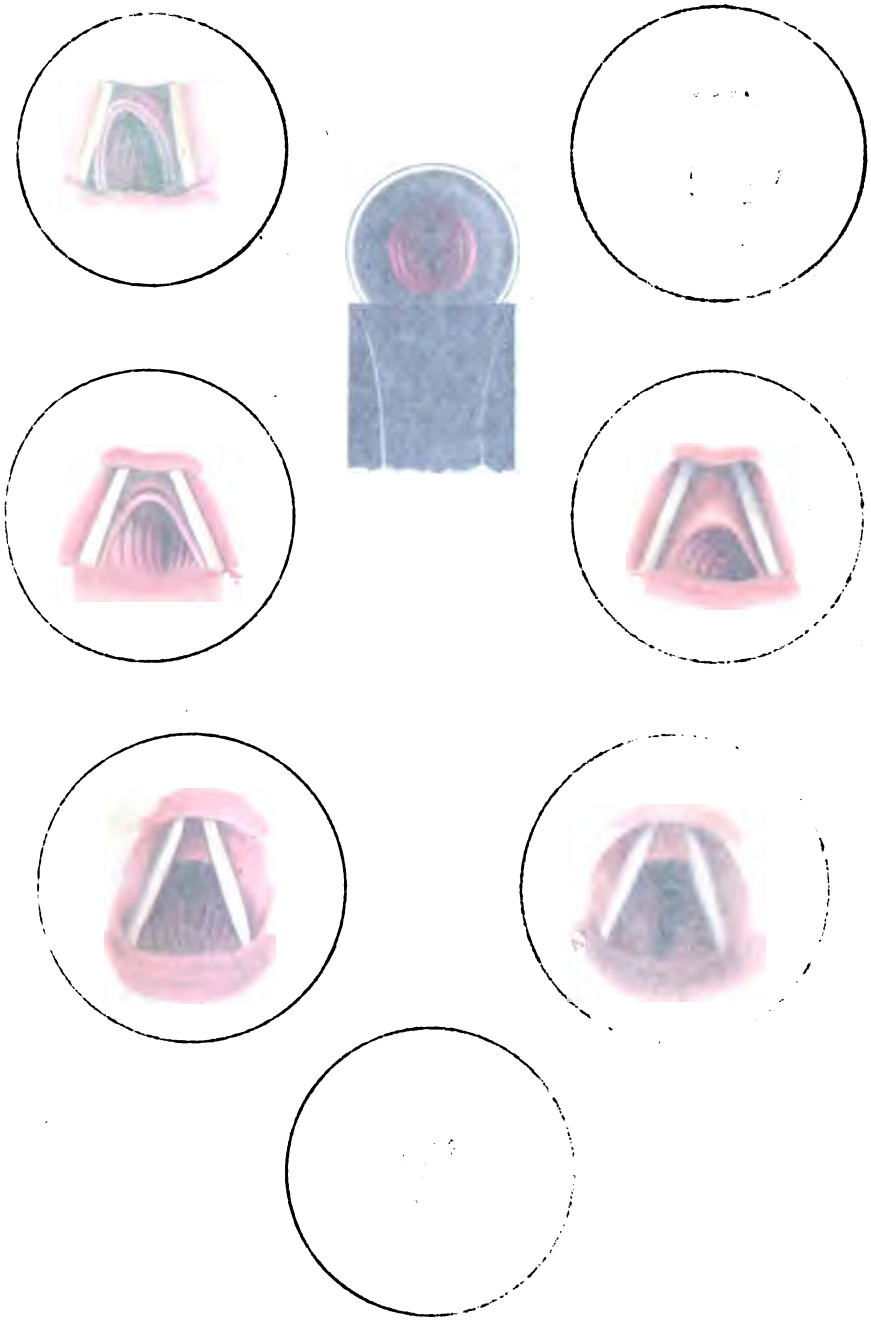

9

10

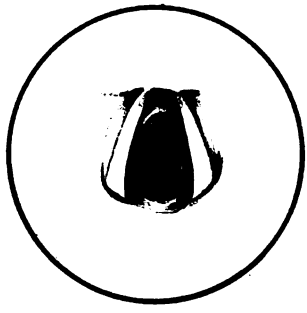

11

12

13

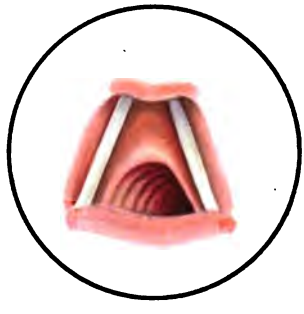

14

15

16



Lith. Anst. v. Werner & Winter in Frankfurt a/M.

II.

AUS DER

STRASSBURGER CHIRURGISCHEN KLINIK

DES PROF. DR. MADELUNG.

Zur Pathologie der bakteriellen Peritonitis.

Nebst einem Beitrag zur Kenntnis der Wirkung des Adrenalin in der Bauchhöhle.

Von

Dr. **Alfred Peiser,**
Assistenzarzt.

Wenn im menschlichen Organismus irgend welche schädigenden Einflüsse eine Reaktion auslösen, so sind wir meist geneigt, in dieser eine Einrichtung zu erblicken zum Zwecke der Verteidigung und Abwehr. Zu dieser teleologischen Annahme haben wir in vielen Fällen gute Gründe. In anderen, so, um nur ein Beispiel anzuführen, in der Beurteilung der Bedeutung des Fiebers, bestehen Meinungsverschiedenheiten. Während man seit Alters her im Fieber die Bemühung des Körpers sah, die Krankheitsursache zu bekämpfen, und Naunyn, Curschmann, Krehl u. A. auch heute noch diesen Standpunkt vertreten, wandte sich Liebermeister entschieden gegen diese Anschauung.

Wie in dieser so wichtigen Frage, so fehlt auch betreffs einer zweiten bedeutungsvollen Reaktion des Körpers Einigkeit unter den Autoren, nämlich in der Frage der Bedeutung der lokalen Entzündung bei Infektionen.

So sagt Wassermann[1]) noch 1903: „Während die meisten

1) Kolle und Wassermann, Handbuch der pathog. Mikroorganismen. Jena 1903.

Autoren in dem Entzündungsprocess eine direkte Abwehrreaktion des Organismus gegenüber den eingedrungenen Infektionserregern sehen" . . . „giebt es genügend Fälle, in denen die besonders starke lokale Reaktion nicht die Ursache des leichteren und lokal bleibenden Infektionsprocesses, sondern die Folge einer durch ganz andere Momente bereits vor Eintritt der Entzündung vorhandenen allgemeinen Resistenz oder Immunität des Organismus ist".

Einen exakten Beweis für die Anschauungen in den eben erwähnten Fragen vermögen wir bis jetzt nicht zu erbringen. Trotzdem war die Erörterung derselben fruchtbringend. So hat es vielleicht auch einigen Wert, wenn ich über eine Erscheinung berichte, die sich mir bei einer grösseren Zahl von Experimenten über bakterielle Peritonitis zeigte und die ich als eine solche Reaktion des Organismus ansprechen möchte.

Es war ein stolzer Bau, den seiner Zeit Wegner[1]) aufrichtete, als er seine grundlegenden Versuche über die physiologischen und pathologischen Eigenschaften des Peritoneums anstellte. So einfach und natürlich erschienen diese Versuche, dass Grawitz für sie den Vergleich mit dem Ei des Columbus heranzog. Jedoch nach mancher Richtung hin haben die Ergebnisse Wegner's den späteren Forschungen ihren Tribut zahlen müssen und in dem Zeitraum von 30 Jahren ist gar viel abgebröckelt.

Sicher dargethan ist durch Wegner's Versuche die enorme Resorptionskraft des Peritoneums. 3,3—8% des gesamten Körpergewichts vermochten die Versuchstiere Wegner's im Laufe einer Stunde an Flüssigkeiten aus der Bauchhöhle aufzusaugen. Flüssigkeiten, die Bakterien enthielten, wurden in gleicher Weise resorbiert, wobei die Tiere teils am Leben blieben, teils zu Grunde gingen. Stets verzeichnet Wegner in seinen bezüglichen Versuchsberichten — wir werden später sehen, mit welcher Berechtigung — den Vermerk „Bauchhöhle leer". Eine Ausnahme bilden nur die Fälle, wo er übergrosse Mengen injicierte. Hier, wo „das jeweilige Resorptionsvermögen des Peritoneums diese nicht bewältigen konnte", sollte nach seiner Ansicht das vom Körper gelieferte Transsudat, wie die restierende injicierte Flüssigkeit selbst den günstigsten Nährboden für die Bakterien abgeben, die sich jetzt ins Ungemessene vermehren und den Organismus vernichten konnten. Wegner, wie viele Autoren nach ihm, nahmen also an, dass man bei den verschiedenen Versuchen die Bauchhöhle deshalb „leer" bezw. frei

1) Arch. f. klin. Chir. Bd. XX. S. 51.

von entzündlichen Veränderungen finde, weil bei der gewaltigen Resorptionskraft des Peritoneums die Bakterien so schnell aus der Bauchhöhle verschwinden, dass es zu einer lokalen Wirkung gar nicht kommen kann. Werden die Bakterien hingegen nicht resorbiert, so vermehren sie sich, und es entsteht eine Peritonitis, die den Körper in grösste Gefahr bringt bezw. vernichtet. Dieser Annahme lagen nun zwei Voraussetzungen zu Grunde, die in vollem Umfange nicht eigentlich bewiesen waren, die Voraussetzung, dass 1) in die Peritonealhöhle gelangte Bakterien vermöge der grossen Resorptionskraft des Peritoneums in den Blutkreislauf übergeführt werden, 2) dass verzögerte Resorption das Entstehen einer Peritonitis begünstigt.

Vornehmlich bakteriologische Forschungen waren es, die sich mit diesen Anschauungen zunächst nicht in Einklang bringen liessen. Man lernte durch Metschnikoff's Untersuchungen die Vorgänge der Phagocytose kennen. Pfeiffer konnte bei seinen Choleraimmunisierungsversuchen zeigen, dass im intraperitonealen Exsudat auch eine extracelluläre Vernichtung von Bakterien, eine Bakteriolyse vor sich ginge; allerdings gingen nun aber diese Autoren und andere (Bordet, Pfeiffer, Issaeff u. A.) nach der anderen Seite in das Extrem über, die peritoneale Resorption ganz unberücksichtigt zu lassen.

Auch von chirurgischer Seite erhob sich Widerspruch. Ewald und Schnitzler [1]) wandten sich auf Grund ihrer Versuche zuerst gegen die Anschauung, dass die Bakterien nur im Blute abgetötet würden und wiesen, wenn auch nur in wenigen Schlusssätzen, auf die baktericide Kraft der peritonealen Flüssigkeit hin. In weit schärferer Weise vertrat Noetzel [2]) diesen Standpunkt. Tietze [3]) wollte der intraperitonealen Vernichtung von Bakterien, ohne sie etwa ganz in Abrede zu stellen, doch nur eine nebensächliche Rolle zuweisen und sah in der Resorptionskraft des Peritoneums das Hauptschutzmittel des Körpers, unter Hinweis auf Wegner's Versuche, die ja auch für Bakterien bewiesen wären.

Aber gerade den auf Bakterien bezüglichen Versuchen Wegner's, die ja aus der „vorbakteriologischen Zeit" stammen, fehlt die exakte, wissenschaftliche Grundlage. So schien es mir von Wert, zunächst einmal den gesamten Ablauf einer bak-

1) Deutsche Zeitschr. f. Chir. Bd. 41.
2) Arch. f. klin. Chir. Bd. 57.
3) Mitteil. aus den Grenzgebieten der Med. u. Chir. Bd. 5.

teriellen Infektion des Peritoneums durch regelmässige, fortgesetzte Untersuchung des Blutes der Versuchstiere festzustellen. Weiterhin schien es mir notwendig, den bakteriell-kulturellen Befund des Blutes stets mit dem gleichzeitigen kulturellen Befund in der Bauchhöhle zu vergleichen. Histologisch und experimentell bakteriologisch wurde sodann der Weg der Resorption der Bakterien untersucht bezw. nachgeprüft. Schliesslich ergab sich aus den Versuchen die Notwendigkeit einige weitere Experimente anzustellen, die den intraperitonealen Kampf in eigener Weise beleuchten. Die Versuche wurden teils im bakteriologischen Institut, teils im Laboratorium unserer Klinik ausgeführt.

Als Versuchstiere dienten stets Kaninchen, denen in leichter Aethernarkose die Bauchhöhle in einer Länge von ca. 5 cm eröffnet wurde. Mit steriler Pipette wurde die Bakterienkultur, die bei den verschiedenen Versuchen von wechselnder Menge und Virulenz war, in die Bauchhöhle gebracht und diese durch Etagennähte sorgfältig geschlossen. Nach doppelter Ligatur der Carotis communis und Durchtrennung zwischen den Ligaturen wurde an den mit dem Herzen zusammenhängenden Gefässstumpf zur Blutentnahme eine federnde Klemme gelegt, die Ligatur gelöst und das Ende des Gefässstumpfes an einem Haken befestigt. Um die in der Arterie etwa retinierten Bakterien herauszuspülen, wurden nach Oeffnung der Klemme zunächst stets zwei kräftige Blutstrahlen herausgelassen, darauf wurden in steriler Petri'scher Schale bei den ersten Versuchen 5 ccm, bei den späteren $2^1/_2$ ccm Blut aufgefangen, diese in eine sterile Spritze aufgezogen und in flüssige Glycerin-Agarlösung von 43° Temperatur gemischt. Die Blut-Glycerin-Agarmischung wurde in eine Petri'sche Schale gegossen und nach dem Erstarren in den Brutofen von 37° Temperatur gebracht.

Zur Anwendung kamen im Wesentlichen die bei der menschlichen Peritonitis am häufigsten nachgewiesenen Mikroorganismen, Bacterium coli und Streptokokken.

Die entzogene Blutmenge wurde stets durch subkutane Injektion gleicher Mengen physiologischer Kochsalzlösung zu ersetzen versucht.

1. Einem Kaninchen, 1840 gr Gewicht werden 6^{40} Uhr früh 2 ccm einer 48 Stunden alten, aus menschlichen Fäces gezüchteten Bouillonkultur von Bacterium coli in die Bauchhöhle gebracht. Je 5 ccm Blut

ergaben folgende Befunde:

7	Uhr.	Auf	der	Platte	nach	24	Stunden	16 400	Kolonien
7^{30}	„	„	„	„	„	„	„	22 600	„
8^{15}	„	„	„	„	„	„	„	8 500	„
9^{35}	„	„	„	„	„	„	„	64	„
1^{30}	„	„	„	„	„	„	„	750	„
4^{45}	„	„	„	„	„	„	„	2 300	„
7	„	„	„	„	„	„	„	11 300	„
7^{40}	„	des	zweiten	Tages				16 400	„

Zwei Mal wurden in dieser Zeit, um ein Bild von der Menge der Bakterien in der Peritonealhöhle zu erhalten, je 3 Platinösen (2 mg-Oese) eines Peritonealabstriches auf Glycerinagar geimpft. Um 8^{10} Uhr früh des ersten Tages fanden sich 7300 Kolonien, um 7^{40} Uhr früh des zweiten Tages ca. 40000 Kolonien. Das Tier ging am 2. Tage 11 Uhr Vormittags zu Grunde. In der Bauchhöhle ca. 2 ccm seröser Flüssigkeit, keine schwerere makroskopische Entzündungserscheinung.

2. Einem Kaninchen, von 2100 gr Gewicht, werden 7^{40} Uhr früh 0,5 ccm einer 24 Stunden alten Bouillonkultur von Bacterium coli in die Bauchhöhle gebracht. Die Mutterkultur war 3 Tage alt und stammte aus dem Eiter einer akuten Appendicitis. Je $2^1/_2$ ccm Blut ergaben folgende Befunde:

8	Uhr.	Auf	der	Platte	nach	24	Stunden	8 000	Kolonien
9	„	„	„	„	„	„	„	2 600	„
10^{20}	„	„	„	„	„	„	„	820	„
12^{50}	„	„	„	„	„	„	„	190	„
4	„	„	„	„	„	„	„	10	„
6^{15}	„	„	„	„	„	„	„	4	„
10	„	Vormittags	des	zweiten	Tages			10 700	„
4	„	Nachmittags	des	dritten	Tages			490	„
7	„	„	des	sechsten	Tages			132	„

In der Bauchhöhle fanden sich nach Impfung von 2 Oesen um 10 Uhr des zweiten Tages 18 900 Kolonien. Das Tier blieb am Leben.

3. Junges Kaninchen, von 1300 gr Gewicht, erhält 7 Uhr früh 2 ccm einer 24 Stunden alten, aus dem Eiter einer akuten Appendicitis stammenden Kultur von Bacterium coli. Je $2^1/_2$ ccm Blut ergaben folgende Befunde:

7^{10}	Uhr.	Auf	der	Platte	nach	24	Stunden	880	Kolonien
7^{35}	„	„	„	„	„	„	„	14 500	„
8^{30}	„	„	„	„	„	„	„	7 800	„
10^{25}	„	„	„	„	„	„	„	10 500	„
1	„	„	„	„	„	„	„	17 000	„
4^{30}	„	„	„	„	„	„	„	24 900	„
6^{45}	„	„	„	„	„	„	„	ca. 40—50 000	„

Abends 9 Uhr geht das Tier unter schweren tonisch-klonischen Zuckungen zu Grunde. In der Bauchhöhle geringe Gefässinjektion, ca. 2 ccm trüb-seröser Flüssigkeit.

4. Einem Kaninchen, von 1970 gr Gewicht, werden 8^{25} Uhr früh 0,5 ccm einer 24 Stunden alten, aus dem Eiter einer Halsphlegmone stammenden Bouillonkultur von Streptokokken in die Bauchhöhle gebracht. Je $2^1/_2$ ccm Blut ergaben folgende Befunde:

8^{45}	Uhr.	Nach 48 Stunden auf der Platte	31 Kolonien
9^{15}	„	„ „ „ „ „ „ „	12 „
10^{35}	„	„ „ „ „ „ „ „	27 „
12	„	„ „ „ „ „ „ „	49 „
2^{35}	„	„ „ „ „ „ „ „	218 „
5^{50}	„	„ „ „ „ „ „ „	32 „
10^{30}	„	Früh des zweiten Tages	89 „
4	„	Nachmittags des vierten Tages	1 070 „
4	„	„ des zehnten Tages	214 „

In der Bauchhöhle fanden sich 10^{45} Uhr des 2. Tages nach Impfung von 3 Oesen 264, 4^{15} Uhr des 4. Tages 1140 Kolonien. Das Tier wurde am 10. Tage getötet. In der Bauchhöhle ganz geringe Flüssigkeit, das parietale Peritoneum zeigt gelbliche Trübung.

5. Einem Kaninchen, von 2450 gr Gewicht, werden 7^{40} Uhr früh 7 ccm eine 24 Stunden alten, aus dem Eiter eines paranephritischen Abscesses stammenden Bouillonkultur von Streptokokken in die Bauchhöhle gebracht. Die Kultur war nicht sehr virulent, da eine Maus nach subkutaner Injektion von 1 ccm derselben nicht zu Grunde ging. Je $2^1/_2$ ccm Blut ergaben folgende Befunde:

8	Uhr.	Nach 48 Stunden zeigt die Platte	78 Kolonien
8^{35}	„		Platte zerbrochen
9^{10}	„	„ „ „ „ „ „ „	213 Kolonien
10^{30}	„	„ „ „ „ „ „ „	532 „
12	„	„ „ „ „ „ „ „	691 „
2^{15}	„	„ „ „ „ „ „ „	42 „
6	„	„ „ „ „ „ „ „	11 „
11^{30}	„	Vorm. des zweiten Tages	137 „
10^{30}	„	„ „ vierten „	390 „
4	„	Nachm. „ achten „	442 „

Das Tier wird am 9. Tage getötet. In der Bauchhöhle ca. 3 ccm trüb-seröser Flüssigkeit. An einzelnen Stellen der etwas geblähten Därme Fibrinauflagerung und frische Adhäsionen.

Ueberblicken wir zunächst die Ergebnisse dieser 5 Versuche, so konstatieren wir eine beträchtliche Resorption von Bakterien un-

mittelbar nach Inficierung der Bauchhöhle derart, dass bereits nach 10 Minuten grosse Mengen im Blute nachweisbar sind (s. Versuch 3 880 Kolonien). Nach einiger Zeit jedoch finden wir eine bedeutende Verminderung dieser Zahlen, die in Versuch 1 schon nach $1^1/_2$ Stunden in rapider Weise eintritt. Es folgt ein allmählicher Anstieg, und nach 28 Stunden geht das Tier zu Grunde. Beim zweiten Versuch stellt sich die Verminderung ganz allmählich ein, um am Abend ihren Höhepunkt zu erreichen und am nächsten Morgen einer beträchtlichen Vermehrung von Bakterien Platz zu machen, die sich dann in weit geringerer Menge noch am 7. Tage im Blute nachweisen lassen. Das Tier bleibt am Leben. Nur einmal zeigt sich eine kurz dauernde Verminderung von 14 500 auf 7800 Kolonien beim 3. Tier, das offenbar an Septikämie bereits nach 14 Stunden zu Grunde geht. Bei Versuch 4 und 5 kamen Streptokokken zur Verwendung, deren geringes Wachstum in der Bouillonkultur gegenüber dem Bacterium coli die niederen Zahlen erklärt. Nach langsamem Anstieg finden wir auch hier die erwähnte Verminderung. Wie ist dieselbe zu erklären?

Am nächsten lag die Annahme, dass im Augenblicke, da die Verminderung eintritt, die Bakterien zum grössten Teile resorbiert bezw. abgetötet sind und nur ein kleiner Rest noch vorhanden ist, der sich von Neuem vermehrt. Gleichzeitige kulturelle Untersuchung des Blutes und des jeweiligen Inhaltes der Peritonealhöhle konnte diese Frage entscheiden. Hätte ich letzteren mit Hilfe von wiederholtem Bauchschnitt gewinnen wollen, so würde dies an die Widerstandsfähigkeit der Versuchstiere zu hohe Ansprüche gestellt haben. Ich half mir, indem ich die 6 cm lange, erste Peritonealwunde durch Knopfnähte schloss, die sich durch ihre zu Schleifen gebundenen, langen Enden leicht nach Bedarf öffnen liessen. Mit langer Platinöse wurde dann aus weiter Entfernung von der Wunde je eine Abstrichöse von der Darmwand und dem parietalen Peritoneum auf Glycerinagar geimpft und dabei mit grösster Sorgfalt jede Berührung mit den Wundrändern wegen der Gefahr einer accidentellen Infektion vermieden.

6. Einem Kaninchen, von 2200 gr Gewicht, werden um 7^{30} Uhr früh 0,5 ccm einer 48 Stunden alten, aus menschlichen Fäces gezüchteten Bouillonkultur von Bacterium coli in die Bauchhöhle gebracht. Je $2^1/_2$ ccm Blut, bezw. 2 Oesen aus der Peritonealhöhle ergaben nach 24 Stunden auf der Glycerinagarplatte folgenden Befund:

7^{50}	Uhr.	Blut	5 100	Kolonien	Abstrich aus der Peritonealhöhle	13 600	Kolonien
8^{45}	„	„	945	„	„	15 000	„
12^{10}	„	„	67	„	„	ca. 50 000	„
3^{35}	„	„	37	„	„	28 500	„
7	„	„	32	„	„	17 000	„
8^{30}	„	Früh des 2. Tages	33	„	„	14 200	„
1^{45}	„	d. 4. Tages	19	„	„	189	„

Das Tier bleibt am Leben.

7. Einem Kaninchen, von 2250 gr Gewicht, werden 0,5 ccm einer 17 Stunden alten, aus menschlichen Fäces gezüchteten Bouillonkultur von Bacterium coli 7^{40} Uhr früh in die Bauchhöhle gebracht mit folgendem Ergebnis:

8	Uhr.	Blut	1 600	Kolonien	Abstrich aus der Peritonealhöhle	—	Kolonien
8^{45}	„	„	17	„	„	1 890	„
10^{50}	„	„	4	„	„	2 960	„
1^{30}	„	„	4	„	„	26 000	„
5^{30}	„	„	12	„	„	4 100	„
6^{15}	„	d. 2. Tages	11	„	„	28 300	„
12	„	d. 4. „	32	„	„	3 050	„

Das Tier bleibt am Leben.

Deutlich zeigen diese Versuche zunächst wieder die beschriebene Verminderung der Bakterien im Blute. Sie beweisen aber vor Allem, dass die eventuelle Annahme, diese Verminderung der Bakterien im Blute entspreche einer gleich geringen Zahl in der Bauchhöhle, hinfällig ist.

Um jedoch in jedem Falle dem Einwand zu begegnen, dass bei der Entnahme der Oesen aus der Peritonealhöhle durch die wiederholt geöffnete Wunde trotz aller Vorsicht eine accidentelle Infektion von den Wundrändern her möglich wäre, wurden 4 Kaninchen, denen 0,5 ccm Bouillonkultur von Bacterium coli in die Bauchhöhle gebracht worden war, nach $1^1/_4$ bezw. $2^1/_2$, 4 und 8 Stunden nach vorheriger Blutentnahme getötet und dann aus der breit eröffneten Bauchhöhle je 2 Oesen (2 mg) auf Glycerinagar geimpft. Es ergaben sich folgende Resultate:

8. Kaninchen, 1700 gr schwer. 3 Uhr Nachmittags Injektion. $4^1/_2$ Uhr getötet. $2^1/_2$ ccm Blut ergeben 9100, 2 Oesen aus der Peritonealhöhle 22 700 Kolonien.

9. Kaninchen, 1660 gr schwer. 8 Uhr früh Injektion. $2^1/_2$ ccm Blut um $9^1/_4$ Uhr ergeben 9500 Kolonien. $10^1/_2$ Uhr getötet. $2^1/_2$ ccm Blut

ergeben 1700, 2 Oesen aus der Peritonealhöhle 4150 Kolonien.

10. Kaninchen, 1640 gr schwer. 3 Uhr Nachmittags Injektion. 2½ ccm Blut um 5 Uhr ergeben 882 Kolonien. 7 Uhr getötet. 2½ ccm Blut ergeben 92, 2 Oesen aus der Peritonealhöhle 7300 Kolonien.

11. Kaninchen,, 1800 gr schwer. 8 Uhr früh Injektion. Getötet 4 Uhr Nachmittags. 2½ ccm Blut ergeben 37, 2 Oesen aus der Peritonealhöhle 3900 Kolonien.

Durch meine Experimente nehme ich als erwiesen an, dass nach bakterieller Infektion der Peritonealhöhle des Kaninchens nach gewisser Zeit eine Verminderung der Bakterien im kulturellen Blutbefunde eintritt, während zu gleicher Zeit sich noch enorme Mengen von Bakterien in der Bauchhöhle befinden.

Forschen wir nach einer Ursache dieser Erscheinung, so liegt die Annahme nahe, dass eine mechanische bakterielle Verstopfung der Lymphbahnen stattgefunden hätte, insbesondere im Centrum tendineum des Zwerchfells, durch welche nach Ansicht der meisten Autoren korpuskuläre Elemente die Bauchhöhle verlassen, während lösliche Substanzen hauptsächlich auf dem Wege der Blutgefässe resorbiert werden. Für Flüssigkeiten, etwa Exsudate, Transsudate etc., wäre dieser Gedanke hinfällig. Denn bei entzündlichen und krebsigen Affektionen des Peritoneums wurden oft die resorbierenden Lymphgefässe des Zwerchfells, auch bis in ihre Hauptstämme auf der Thoraxseite des muskulösen Teils, mit pathologischem Material gefüllt, aber keineswegs eine Flüssigkeitsansammlung im Peritoneum oder auch im Diaphragma selbst gefunden, welche als Folge der Verstopfung hätte aufgefasst werden können [Recklinghausen][1]). Das Gleiche gilt, wenn auch nicht in vollem Umfange, für Bakterien.

Ich konnte das zunächst durch folgenden Versuch nachweisen.

12. Einem Kaninchen, von 1910 gr Gewicht, wurde 7^{50} Uhr früh die Abdominalseite des Zwerchfells mit einer dreifachen Schicht von Collodium bestrichen, dann das auf dem Brett aufgespannte Tier mit dem Kopf nach oben in eine Schrägstellung von ca. 60° gelegt und ihm in den untersten Teil der Bauchhöhle 1 ccm einer 24 Stunden alten, aus menschlichen Fäces gezüchteten Bouillonkultur von Bacterium coli gebracht. Je 2½ ccm Blut ergaben folgende Resultate.

1) Handbuch der allgem. Pathologie des Kreislaufs und der Ernährung. Deutsche Chirurgie. Lief. 2 u. 3.

8^{15} Uhr früh. Nach 24 Stunden zeigt die Platte 214 Kolonien
9· „ „ „ „ „ „ „ „ 410 „
2^{15} „ nachm. „ „ „ „ „ „ 37 „
Das Tier blieb am Leben.

Abgesehen zunächst davon, dass dieser Versuch darthut, dass die Meinung unberechtigt ist, es werde die Entstehung einer Peritonitis durch Resorptionshemmung begünstigt, zeigt er uns, dass die Resorption von Bakterien nicht nur durch die Lymphgefässe des Zwerchfells, sondern auch, wenn auch in geringerem Grade, durch die übrigen Lymph- und wohl auch Blutbahnen der Bauchhöhle erfolgt. Das Ergebnis dieses Versuches bestätigt auch den Befund, den ich bei histologischer Untersuchung erheben konnte. Stets konnte ich unter Vergleich des Diaphragmapräparates als Kontrolle Bakterien, wenn auch in weit geringerer Menge, in den Lymphbahnen der verschiedenen Teile des Peritoneums nachweisen. Die Präparate wurden so hergestellt, dass die zu untersuchenden Stücke in situ auf Kork aufgespannt, in Alkohol gehärtet und mit Ziehl'scher Carbolfuchsinlösung gefärbt wurden.

Ist es nach diesen Befunden schon klar, dass das Moment mechanischer Verstopfung der abführenden Bahnen durch Bakterien bei der beschriebenen Erscheinung der Verminderung dieser im kulturellen Befunde keine Rolle spielen kann, so zeigt die Betrachtung der früheren Versuche, z. B. 1 und 7, das gleiche, da bei dem letzteren trotz geringerer Dosis von Kultur die Verminderung früher eintrat, als bei ersterem, und dass bei Versuch 1 die hohen Zahlen nicht etwa durch eine Vermehrung der Bakterien im Blute, also eine septikämische Erscheinung, zu erklären sind, erwies folgendes Experiment.

13. Einem Kaninchen, von 1700 gr Gewicht, werden 7^{50} Uhr früh 10 ccm einer 24 Stunden alten Kultur von Bacillus subtilis (Heubacillus), einem für die Tiere durchaus indifferenten Mikroorganismus, in die Bauchhöhle gebracht. Je $2^1/_2$ ccm Blut ergaben folgenden Befunde:

8^{20} Uhr früh. Nach 24 Stunden zeigt die Platte 4 000 Kolonien
9^{20} „ „ „ „ „ „ „ „ 14 200 „

Der Bacillus subtilis ist nun obendrein bedeutend grösser, als das Bacterium coli, das gerade die Grösse der Sporen des ersteren erreicht, und so dürfen wir auch in diesem Versuch ein Zeugnis gegen das mechanische Moment der Verstopfung der abführenden Bahnen durch die Bakterien selbst erblicken.

Suchen wir nach einer anderen Ursache der Verminderung der Bakterien im Blutbefunde, so müssen wir die Frage der baktericiden Kraft des Blutes heranziehen, die ja möglicherweise einen beträchtlichen Teil der resorbierten Bakterien im Wachstum auf der Glycerin-Agarplatte hemmen oder hindern könnte. Spricht jedoch schon der in den obigen Experimenten geführte Nachweis der thatsächlichen Retention enormer Bakterienmengen in der Bauchhöhle gegen das Gewicht dieses Einwandes, so zeigen auch die Befunde der grossen Mehrzahl der Autoren, dass durch die Einfuhr von Bakterien in das Blut die baktericide Wirkung in vitro verringert ist oder ganz schwindet. So fand Wilde die baktericide Kraft des Kaninchenserums gegenüber Milzbrand vernichtet resp. in starker Abnahme, sobald Milzbrandbacillen in grösserer Zahl im Blute vorhanden waren. Dies fand eine weitere Erklärung durch den Nachweis, dass selbst abgetötete Bakterien noch Alexine absorbieren.

Nach dem Gesagten, glaube ich bisher festgestellt zu haben, dass wir nach bakterieller Infektion der Peritonealhöhle des Kaninchens nach gewisser Zeit eine Verminderung der Bakterien im kulturellen Blutbefunde nachweisen können, während sich gleichzeitig noch enorme Mengen von Bakterien in der Peritonealhöhle befinden, und dass diese Erscheinung weder durch mechanische bakterielle Verstopfung der abführenden Bahnen noch durch die baktericide Kraft des Blutes zu erklären ist. Meiner Ansicht nach handelt es sich demnach um eine Resorptionsverzögerung, die wir nun zu erklären versuchen müssen.

Schnitzler und Ewald[1]) haben in ihrer Arbeit über Resorption des Peritoneums bereits eine beträchtliche Verzögerung der Resorption von Jodkaliumlösung, die sie zusammen mit Bakterienkulturen in die Bauchhöhle von Kaninchen brachten, nachgewiesen. Diese Versuche zeigen im Verein mit meinen oben angeführten Ergebnissen, dass die Resorptionshemmung sich sowohl auf in Flüssigkeiten gelöste, wie auf korpuskuläre Elemente erstreckt, und weisen darauf hin, dass es sich dabei um Processe handeln muss, die hauptsächlich im Gefässgebiet der Bauchhöhle sich abspielen.

Schnitzler und Ewald lassen die Frage nach der Ursache der Resorptionsverzögerung offen. Ich möchte versuchen, ihr

1) l. c.

näher zu treten, obwohl ich weiss, dass einer exakten Erklärung die grössten Schwierigkeiten im Wege stehen, da ja unsere Kenntnisse der physiologischen Eigenschaften der Peritonealhöhle und der bei den verschiedenen Lebensprocessen dort wirksamen Faktoren nicht recht gesichert und speciell die vom Sympathicus beherrschten Innervationsverhältnisse ausserordentlich verwickelt sind. Es ist klar, dass unter diesen Bedingungen die Erklärung pathologischer Vorgänge recht schwer ist.

Es ist hier nicht der Ort, auf den Streit der verschiedenen Entzündungstheorien einzugehen. Bis heutigen Tages vermochte keine derselben allen Anforderungen gerecht zu werden, keine vermochte alle Erscheinungen zu erklären, und eine Lösung dieser Fragen steht noch aus. Das steht aber doch fest, dass der entzündliche Rubor, die Entzündungshyperämie auf Dilatation der Gefässe beruht. Bei andauernder Einwirkung des die Entzündung auslösenden Reizes dauert auch die entzündliche Hyperämie an. Als charakteristisches Moment derselben sehen nun einige Autoren die Stromverlangsamung in den erweiterten Gefässen, die Stase, an. Diese Stase kommt, wie in zahlreichen Experimenten nachgewiesen ist, in einfachster Form derart zu Stande, dass im ersten Augenblicke des die Gewebe treffenden Reizes eine enorme Erweiterung sämtlicher Gefässe mit starker Beschleunigung des Blutstromes einsetzt, der zumeist Kontraktionen der Arterien folgen, die in den erweiterten Gefässen, speciell den Kapillaren und Venen eine mehr oder weniger starke Verlangsamung der Blutströmung, die Stase, herbeiführen. Recklinghausen [1]) wendet sich gegen die Uebertragung dieser Verhältnisse auf die entzündliche Hyperämie und vertritt den Standpunkt: Dilatation der Blutbahn und Verlangsamung des Stromes stehen in einem feindlichen Verhältnis mit einander, Stase kann daher nicht die unmittelbare Folge der reinen Erweiterung sein. Finden wir bei der mikroskopischen Beobachtung Verlangsamung oder gar vollständigen Stillstand in erweiterten Gefässen, so können wir auch regelmässig nachweisen, dass gleichzeitig Verengerungen oder Sperrungen der grösseren, den weiten Gefässen Blut zuführenden Arterien vorhanden sind, oder dass eine chemische und physikalische Veränderung des Blutes, der Gefässwandung oder des die Gefässe einbettenden Gewebes, welche ihrerseits als viel näher liegendes, ursächliches Moment für die Stase in den Kapillaren angesprochen werden darf, etabliert ist.

1 l. c.

Betrachten wir jetzt einmal die Verhältnisse, wie sie bei bakterieller Infektion des Peritoneums vorliegen. Die Kapillaren sind nur durch dünnste Gewebsschichten von den den Entzündungsreiz ausübenden Bakterien und ihren Produkten getrennt. Es muss demnach fast unmittelbar nach der Infektion eine mächtige, entzündliche Hyperämie des Peritoneums eintreten. In der That kann man das auf den ersten Blick bei den Versuchstieren feststellen. In den erweiterten Gefässen kreist in der ersten Zeit mit starker Beschleunigung der Blut- und Lymphstrom, und rasche Resorption von Bakterien und deren Produkten findet statt, wie meine Versuche zeigen, in denen sich 10—20 Minuten nach der Infektion schon beträchtliche Bakterienmengen im Blute finden.

Bliebe dieser Zustand dauernd, so wäre eine rasche Entfernung der Bakterien aus der Peritonealhöhle die Folge. Er bleibt aber, wie wir gesehen haben, nicht bestehen. Der anfänglich starken Resorption folgt eine beträchtliche Resorptionshemmung. Es muss also eine Verlangsamung des Blutstromes in den erweiterten Gefässen eingetreten sein, die nach dem obigen Postulat Recklinghausen's eine Verengerung oder Sperrung der grösseren, den weiten Gefässen Blut zuführenden Arterien zur Voraussetzung hat. Und in der That dürfen wir bei bakterieller Infektion des Peritoneums mit einer solchen Verengerung der Arterien rechnen. Das vasomotorische Centrum der Medulla oblongata erhält die Ringmuskeln der mittleren und kleineren Arterien, sowie der Venen in einem mittleren Erregungszustand, in einem Zustand mässiger Kontraktion, in einem Tonus. Wird dieses Centrum erregt, so werden die kleinen Arterien stärker verengt, die Gewebe und Organe werden daher blass, die Geschwindigkeit des Blutlaufes nimmt ab, und in den vor der Verengerung gelegenen grossen Arterien steigt der Blutdruck an [Munk] [1]).

Nun kreisen bei bakterieller Infektion des Peritoneums, besonders im Anfangsstadium, wie wir gesehen haben, beträchtliche Mengen von Bakterien im Blute. Sie üben, wie ich glaube, mechanisch und nach der Bakteriolyse chemisch einen Reiz auf das vasomotorische Centrum aus, der bei starker, durch Vermehrung der Bakterien bezw. ihrer Gifte bedingten Zunahme schliesslich zur Lähmung dieses Centrums führt. Ich setze vergleichsweise diesen Vorgang analog den bekannten Erscheinungen aus der Physiologie: Reizt man einen Muskel von der Reizschwelle bis zum Maximum der Reizstärke, so erhalten wir schliesslich eine Zuckungshöhe, die bei weiterer Steige-

1) Lehrbuch der Physiologie. Berlin 1897.

rung der Reizstärke eine allmähliche Abnahme bis zu vollständiger Ermüdung und Lähmung des Muskels zeigt.

Dass eine Affektion der Centren des verlängerten Markes bei Erkrankungen der Bauchhöhle stattfindet, ist von den Autoren fast allgemein anerkannt — Heineke kommt zu dem Schluss: Die Todesursache bei Perforationsperitonitis ist eine Lähmung des Atmungs- und Vasomotorencentrums in der Medulla oblongata — und ebenso, dass Gifte in oben erwähnter Weise wirken. Ich brauche da nur an den Alkohol zu erinnern, der in kleineren Dosen Erregung, in grösseren Lähmung der Nervencentren bewirkt.

Da nicht eine völlige Aufhebung, sondern nur eine Hemmung, eine Verzögerung der Resorption stattfindet, wird durch die fortwährend zur Resorption kommenden Bakterien und Bakteriengifte auf das vasomotorische Centrum ein steter Reiz ausgeübt, von dessen Grösse die weitere Resorption dann wiederum abhängig ist. Der mächtige lokale Reiz der Bakterien und ihrer Produkte einerseits und der verhältnismässig leichte Reiz der im Blute kreisenden Bakterien und ihrer Produkte auf das vasomotorische Centrum andererseits bewirken Erweiterung der Kapillaren und der angrenzenden Gefässgebiete in der Bauchhöhle und verstärkten Tonus der zuführenden mittleren und kleineren Arterien. Stromverlangsamung des Blutes und Resorptionsverzögerung sind die Folge.

Experimentelle und klinische Erfahrungen sprechen für diese Auffassung. Bei den Versuchen 8, 9, 10 und 11 habe ich makroskopisch und mikroskopisch das Mesenterium untersucht. Verengte mittlere und kleinere Arterien, erweiterte Kapillaren und Venen liessen sich stets feststellen. Doch darf man, wie ich einräume, diesen Beobachtungen keinen zu hohen Wert beilegen, da bekannt ist, dass schon mechanische Zerrung, Einwirkung der Luft auf das Mesenterium etc. diese Erscheinungen herbeiführen. Dagegen glaube ich ein klinisches Symptom für meine Auffassung verwerten zu dürfen, das Missverhältnis nämlich, das zwischen Puls und Temperatur bei der Peritonitis so oft zu beobachten ist.

Friedländer[1]) beschäftigt sich eingehend mit dieser Frage. Er schreibt: Dieses Missverhältnis ist vom ersten Anfang der Erkrankung an vorhanden — einige meinen sogar schon vorher — und dauert während der ganzen Krankheit. Kommt sie zur Heilung, entweder mit Restitutio ad integrum oder mit Abscessbildung, so verschwindet mit ihr dieses Missverhältnis. Wenn man irgend ein eiter-

1) Arch. f. klin. Chir. Bd. 72.

erregendes Bacterium im Körper irgendwo, eventuell mitten im Blutstrom, ansiedelt, so bewirkt es eine Temperaturerhöhung und eine entsprechende uns bekannte Erhöhung der Pulsfrequenz. Wenn man mit demselben Bacterium eine wirkliche Peritonitis erzeugt, so bewirkt es auch eine Temperaturerhöhung, aber keine entsprechende Pulserhöhung, sondern immer eine viel höhere. Diese Erscheinung kann nur begründet sein in einer lokalen Organisation der Bauchhöhle; derartige Fernwirkungen auf Herz und Puls und dergl. sind, wenn wir absehen müssen vom Gefässsystem, nur auf nervösem Wege möglich. Soweit Friedländer. Bezüglich der von ihm hier erwähnten Ansiedelung von Bakterien im Blutstrome verweise ich auf die später dargelegten Versuche.

Bei keinem anderen Orte der Ansiedelung von Bakterien im Körper droht demselben so sehr die Gefahr der Allgemeinintoxikation bezw. Septikämie, wie beim Peritoneum wegen seiner hohen Resorptionskraft. Stets werden bei einer Peritonitis weit grössere Mengen resorbiert, als etwa bei einer Armphlegmone, stets wird darum der Reiz auf das vasomotorische Centrum bei einer Peritonitis grösser sein. So sehen wir also die Ursache der hohen Pulszahl bei einer Peritonitis in der steten Reizung des vasomotorischen Centrums durch die stete, mehr oder weniger starke Resorption von Bakterien und Bakteriengiften. Kommt es, wie bei der peritonealen Sepsis, etwa infolge Perforationsperitonitis schliesslich in kurzer Zeit zur Lähmung des vasomotorischen Centrums, dann erschlaffen die Arterien der Bauchhöhle, das Blut sammelt sich in dem enormen Gefässbezirk der Bauchhöhle, das ohnehin schon geschwächte Herz versucht, durch gewaltig gesteigerte Schlagzahl den Blutkreislauf zu erhalten, ohne Erfolg: der Tod tritt ein, wie Ludwig sich ausdrückte, infolge von Verblutung des Organismus in die Bauchhöhle.

Ich beschliesse damit diese Ausführungen, in denen ich die Resorptionsverzögerung bei bakterieller Infektion des Peritoneums zu erklären versuchte. Es konnte sich natürlich nur um einen Versuch handeln, eine der Wirklichkeit möglichst nahe kommende Vorstellung von den Vorgängen zu gewinnen, die dabei im Spiele sind, und weiss ich recht wohl, dass sich mancherlei Einwände machen lassen. Doch glaube ich nicht, dass mit ihnen ein exakter Gegenbeweis oder eine andersartige exakte Erklärung der fraglichen Vorgänge zu erbringen wäre. Meine bisher mitgeteilten Untersuchungen drängten mich dazu, in der Resorptionsverzögerung eine

Abwehrreaktion des Organismus gegen eine ihm drohende Allgemeinintoxikation zu sehen. Ich versuchte nunmehr durch Tierexperimente einen Anhaltspunkt für diese Auffassung zu gewinnen. Ist wirklich eine nach der beschriebenen Resorptionsverzögerung weiter erfolgende Aufnahme von Bakterien in das Blut eine Gefahr für den Organismus?

Zunächst stellte ich fest, wie sich der Organismus zu einer intravenösen Injektion der gesamten, sonst intraperitoneal einverleibten Menge von Bakterien verhielt.

14. Kaninchen, 1650 gr. schwer, erhält 1 ccm einer 24 Stunden alten Bouillonkultur von Bacterium coli intraperitoneal, Kaninchen, 1700 gr schwer, die gleiche Menge intravenös (in die Ohrvene) einverleibt. Beide Tiere blieben am Leben. Sie zeigten beide Symptome schwerer Erkrankung und magerten stark ab, gingen aber nicht zu Grunde.

15. Kaninchen, 1850 gr schwer, und Kaninchen 1750 gr. Gleiche Versuchsanordnung wie bei 14 und gleiches Resultat.

Jetzt ging ich zur Beantwortung der oben gestellten Frage und stellte folgende Versuche an:

16. Kaninchen a, 2170 gr schwer, erhält 1 ccm einer 24 Stunden alten Bouillonkultur von Bacterium coli intraperitoneal, Kaninchen b, 1910 gr schwer, die gleiche Menge intravenös um 7 Uhr früh einverleibt. Kaninchen c, 1970 gr schwer, erhält von der gleichen Kultur um 7^{15} Uhr früh 0,5 ccm intraperitoneal, um 8^{45} Uhr früh 0,5 ccm intravenös einverleibt. a und b bleiben am Leben, c geht binnen 2 Stunden zu Grunde.

17. Kaninchen a, 1950 gr schwer, erhält 1 ccm einer 24 Stunden alten Bouillonkultur von Bacterium coli intraperitoneal, Kaninchen b, 1920 gr schwer, die gleiche Menge intravenös um 7^{20} Uhr früh einverleibt. Kaninchen c, 2100 gr schwer, erhält von der gleichen Kultur um 7^{30} Uhr 0,5 ccm intraperitoneal, um 8^{45} Uhr früh 0,5 ccm intravenös einverleibt. a und b bleiben am Leben, c geht binnen $2^{1}/_{4}$ Stunden zu Grunde.

18. Kaninchen a, 2400 gr schwer, erhält 1 ccm einer 24 Stunden alten Bouillonkultur von Bacterium coli intraperitoneal um 4^{30} Uhr Nachmittags einverleibt, Kaninchen b, 0,5 ccm der gleichen Kultur um 4^{45} Uhr intraperitoneal, 05 ccm um 6^{15} Uhr intravenös. a bleibt am Leben, b geht binnen $1^{3}/_{4}$ Stunden zu Grunde.

19. Kaninchen a, 2400 gr schwer, erhält 7^{30} Uhr früh 1 ccm einer 24 Stunden alten Bouillonkultur von Bacterium coli intraperitoneal, Ka-

ninchen b, 1900 gr schwer, 7^{45} Uhr früh 1 ccm der gleichen Kultur intravenös, Kaninchen c, 2080 gr schwer, 8 Uhr früh 0,5 ccm der gleichen Kultur intraperitoneal, 11 Uhr früh 0,5 ccm intravenös einverleibt. a und b bleiben am Leben, c zeigt nach der ersten Stunde der intravenösen Injektion schwere Krankheitserscheinungen, spec. Krämpfe, erholt sich dann wieder etwas und geht erst nach 23 Stunden zu Grunde.

Was zeigen uns diese Versuche? Wir sehen von einer Anzahl von Tieren, denen die gleichen Mengen von Bakterien der gleichen Kultur einverleibt wurden, die einen am Leben bleiben, die anderen in rapidester Weise zu Grunde gehen. Den ersteren wurden die Bakterien in ein bestimmtes Gebiet hinein einverleibt, die letzteren wurden nach einander an zwei Stellen des Körpers durch Infektion bedroht, nachdem die Gefahr an der ersten Stelle noch nicht überwunden war.

Wir wissen aus den Versuchen (z. B. Versuch 6 und 7), wie der Verlauf der bakteriellen Infektion und Resorption des Peritoneums bei Einverleibung von 0,5 ccm Colikultur sich gestaltet. Eine beträchtliche Resorption tritt zunächst auf. Nach etwa $1^1/_2$ bis 2 Stunden, während sich noch enorme Mengen von Bakterien in der Bauchhöhle befinden, setzt die Resorptionsverzögerung ein. Injiciert man jetzt die zweite Hälfte der den anderen Tieren auf ein Mal beigebrachten Bakterienmengen den Tieren in die Ohrvene, so gehen diese binnen etwa zwei Stunden zu Grunde. Weshalb? Die Infektion der Peritonealhöhle giebt, wenn ich mich so ausdrücken darf, dem Organismus ein Alarmzeichen. Er schickt dorthin seine Schutzkörper, die Alexine und Phagocyten; die starke Resorption von Bakterien in das Blut bringt ihm einen zweiten Kampfplatz, eine Menge der durch den Reiz der bakteriellen Infektion nach der Peritonealhöhle gelockten Schutzkörper wird durch die Bakterien schon im Blute auf dem Wege dorthin absorbiert, ja diese treiben durch Stoffe, die sie absondern, die Leukocyten in das Knochenmark zurück (negative Chemotaxis), der Körper gerät in Gefahr, auf dem einen der beiden Kampfplätze zu unterliegen, er reagiert auf den stetig zunehmenden Reiz der im Blute kreisenden Bakterien und ihrer Gifte mit der beschriebenen Resorptionsverzögerung. Ist er schon zu sehr geschwächt, um diese Reaktion noch herbeizuführen, werden weiter die herbeieilenden Phagocyten und Alexine

schon im Blute verbraucht, so kommt es zu ungemessener Vermehrung der Bakterien in der Bauchhöhle, der Körper geht in rapider Weise unter Erscheinungen der peritonealen Sepsis zu Grunde.

Nach meinen Anschauungen ersehen wir also aus den obigen Versuchen, dass die Resorptionsverzögerung bei bakterieller Infektion des Peritoneums in der That eine notwendige Abwehrreaktion des Körpers ist, deren Versagen dem Organismus höchste Gefahr oder den Tod bringt. Wir ersehen ferner, dass der Kampf mit den Bakterien im Wesentlichen an Ort und Stelle intraperitoneal sich abspielt und sich abspielen muss, falls der Organismus nicht zu Grunde gehen soll. Wir schliessen endlich daraus, dass die Meinung, wie sie z. B. Tietze[1]) äussert, wie sie aber auch in den meisten Lehrbüchern zu finden ist, die Resorptionskraft des Peritoneums sei ein Hauptschutzmittel des Körpers bei Peritonitis, irrig ist. Die durch Resorption in das Blut gelangten Bakterien absorbieren dort ebenso Schutzstoffe des Körpers, wie in der Peritonealhöhle, ja sie schneiden, wenn sie in grösserer Menge resorbiert werden, die Zufuhr der Schutzstoffe zum intraperitonealen Kampfplatz ab und ermöglichen so eine ungehinderte Vermehrung der Bakterien in der Bauchhöhle. Dass im Uebrigen Menge und Virulenz der eingeführten Bakterien von ausschlaggebender Bedeutung sind, ist klar. Folgende Versuche lehren dies:

20. Kaninchen, 1700 gr schwer. 8 Uhr früh werden auf die Fingerkuppen beider Daumen und Zeigefinger 4 Oesen (2 mg) einer 24 Stunden alten, aus dem Eiter einer Appendicitis gezüchteten Bouillonkultur von Bacterium coli verstrichen und mit diesen 4 Fingern längere Zeit an einer grösseren Stelle des Darmes manipuliert, deren Serosa vorher durch Abkratzen mit einem Messer geschädigt worden war. Je 2½ ccm Blut ergaben folgende Resultate:

8^{10}	Uhr.	Nach	24	Stunden	zeigt	die	Platte	3	Kolonien
9	„	„	„	„	„	„	„	27	„
10^{15}	„	„	„	„	„	„	„	6	„
12^{35}	„	„	„	„	„	„	„	6	„
3^{40}	„	„	„	„	„	„	„	0	„
6^{40}	„	„	„	„	„	„	„	0	„

Geringe Mengen von Bakterien werden also auch vom stark verletzten Peritoneum ohne Weiteres ertragen. Das Tier zeigte

1) l. c.

keinerlei Krankheitserscheinung und blieb am Leben.

21. Kaninchen, 1840 gr schwer, erhält 7^{40} Uhr 0,5 ccm einer aus dem Blute eines an Coliinfektion zu Grunde gegangenen Kaninchens gezüchteten, 24 Stunden alten Bouillonkultur von Bacterium coli in die Bauchhöhle. Je 2½ ccm Blut ergaben folgende Resultate:

8^{15}	Uhr.	Nach	24	Stunden	zeigt	die	Platte	3 900	Kolonien
9	„	„	„	„	„	„	„	21 000	„
9^{30}	„	„	„	„	„	„	„	24 000	„
10^{30}	„	Exitus.							

Das Tier ging also an 0,5 ccm dieser für Kaninchen hochvirulenten Kultur binnen 3 Stunden zu Grunde.

Versuchen wir jetzt die gewonnenen Ergebnisse auf die Verhältnisse anzuwenden, wie wir sie beim Menschen finden, so muss ich vorausschicken, dass sicherlich kein Organ des tierischen Körpers, besonders des Kaninchens, weniger geeignet ist, als Vergleichsobjekt mit den Verhältnissen beim Menschen zu dienen, als gerade das Peritoneum. Bekanntlich wurde lange darüber gestritten, ob man bei Tieren experimentell eine eitrige Peritonitis erzeugen könnte. Entschieden ist dieser Streit eigentlich heute noch nicht. Ich selbst muss mich auf die Seite derer stellen, die diese Möglichkeit verneinen. Ich habe ca. 30 Tiere, Hunde, Kaninchen und Meerschweinchen allein diesen Versuchen vergeblich geopfert, trotzdem ich stets der Einverleibung der Bakterien alle möglichen Arten von Verletzung des Peritoneums hinzufügte. So habe ich auch in den bisher angeführten Versuchen stets einen ca. 5 cm langen Einschnitt in das Peritoneum bei Einfuhr der Bakterien gemacht, die beim Sitzen der Tiere sich gerade nach der Wunde, der tiefsten Stelle des Leibes, senken konnten. Dennoch habe ich, obgleich ich einen beträchtlichen Entzündungsreiz, die beschriebene Gefässinjektion und mehr oder weniger grosse, meist geringe Mengen trüb-seröser Flüssigkeit feststellen konnte, nie Eiter gesehen. Beim Menschen dagegen ist die eitrige Peritonitis das gewöhnliche Bild.

Da jedoch die meisten Autoren, die bisher über bakterielle Peritonitis gearbeitet haben, sich des Kaninchens als Versuchstier bedienten, und sich ein beträchtlicher Teil der von ihnen erzielten Ergebnisse auch für den Menschen als richtig erwiesen hat, so darf man wohl, natürlich stets cum grano salis, die experimentellen Ergebnisse auf den Menschen übertragen. Eiterbildung beruht auf Ansammlung von zahlreichen Leukocyten, die durch die positive Chemotaxis der Bakterien oder anderer Schädlichkeiten angelockt

werden. Eiterung im Peritoneum ist also bedingt durch die Anwesenheit grosser Mengen von Bakterien oder anderer schädlicher Fremdkörper, die der Resorption nicht anheimgefallen sind.

Da wir beim Menschen in fast allen Fällen von Peritonitis — abgesehen natürlich von der rapid verlaufenden peritonealen Sepsis — Eiterung finden, so können wir aus der Anwesenheit der offenbar in grosser Menge vorhandenen Bakterien in der Bauchhöhle auf die Wirkung des resorptionshemmenden Momentes schliessen, zumal auf der anderen Seite Bakteriämie beim Menschen verhältnismässig selten und dann von geringem Grade ist.

Vergleichen wir weiterhin die pathologisch-anatomischen Veränderungen der Bauchhöhle mit den klinischen Symptomen bei der Peritonitis, so finden wir sehr oft geringe Veränderungen bei klinisch schwerem, dagegen reichliche Eiteransammlung bei klinisch leichterem Verlaufe. Bei geringen Veränderungen ist eben die Mehrzahl der Bakterien in das Blut übergetreten und hat dort unter septischen Erscheinungen ein schnelles Ende herbeigeführt. Bei Eiteransammlung sehen wir dagegen den mehr chronischen Verlauf der Peritonitis, die Resorptionshemmung bewahrte offenbar den Körper vor der Sepsis und liess ihm Möglichkeit und Zeit zur Abwehr. Kommt es bei chronischem Verlauf der Peritonitis zu einer langsamen Abgrenzung der Eiterung, zu einer Absackung des Abscesses, so geschieht das nur mit Hilfe von Adhäsionen und Fibrinausscheidungen, die eine weitere Resorption, wie ein Weiterschreiten des Processes verhindern.

Ich sehe in der beim Menschen fast die Regel bildenden eitrigen Peritonitis nur ein Zeichen dafür, dass der Körper des Menschen auf die Einwirkung der Bakterien und ihrer Gifte feiner und rascher mit der Resorptionshemmung reagiert, und zwar weil er im Ganzen gegen diese Schädlichkeiten weit weniger widerstandsfähig ist, als der Tierkörper, der infolge seiner höheren natürlichen Widerstandsfähigkeit zwar grössere Giftdosen erträgt und darum träger reagiert, aber deshalb auch nachher leichter der Sepsis erliegt.

Beitrag zur Wirkung des Adrenalin in der Bauchhöhle.

Wenn ich jetzt noch kurz die Ergebnisse meiner Experimente mit einer Substanz erwähne, die bei intraperitonealer Injektion verzögerte Resorption herbeiführt, so liegt mir der Gedanke, in diesem Mittel, nämlich dem Adrenalin, ein Heilmittel für Peritonitis zu

sehen, absolut fern. Nur auf interessante theoretische Beziehungen der Wirkung der Adrenalins zu meinen vorherigen Ausführungen möchte ich verweisen.

Das Adrenalin ist bekanntlich ein Produkt der Marksubstanz der Nebennieren, die, wie uns die Entwickelungsgeschichte lehrt, direkt vom Sympathicus abstammt. Histologisch finden wir in dieser Marksubstanz zahlreiche, sympathische Ganglienzellen und anatomisch können wir ca. 33 vom Plexus coeliacus kommende, in die Marksubstanz der Nebennieren eindringende sympathische Nervenfasern nachweisen, genügend Beweise für die engen Beziehungen von Nebennieren und Sympathicus.

Ich habe in meiner obigen Besprechung die Resorptionshemmung teilweise auf Reizung des vasomotorischen Centrums und damit indirekt auf Reizung des Sympathicus zurückgeführt, und das Adrenalin wirkt in der Bauchhöhle resorptionshemmend, wie meine Versuche, die ich gleich kurz erwähnen will, zeigen und wie nach der allgemein bekannten, gefässverengernden Wirkung des Adrenalin kaum anders zu erwarten war. Ich benutzte als Mittel zur Prüfung des Resorptionsvorganges in meinen bezüglichen Experimenten das Pflanzengift Ricin. 1 ccm einer Lösung von 1 : 400 dieses Giftes stellt für Kaninchen die tödliche Dosis dar. Ich spritzte nun den Tieren 1 ccm dieser Lösung intraperitoneal ein, nachdem ich ihnen 15 Minuten vorher 0,4 ccm Adrenalin der käuflichen Lösung in 2 ccm Kochsalzlösung intraperitoneal injiciert hatte. Das Kontrolltier erhielt kein Adrenalin.

22. Versuchstier 1560 gr schwer, Injekt. früh $6^1/_2$ h † nächsten Morgen,
Kontrolltier 1620 „ „ „ „ $6^1/_2$ h † Nachm. 5 h.
23. Versuchstier 1675 „ „ „ „ $6^1/_2$ h † Nachm. 7 h,
Kontrolltier 1690 „ „ „ „ $6^1/_2$ h † Nachm. 4 h.
24. Versuchstier 1180 „ „ „ „ 7 h † Nachm. 6^{30} h,
Kontrolltier 1060 „ „ „ „ 7 h † Nachm. 5^{30} h.
25. Versuchstier 1300 „ „ „ Abends $6^1/_2$ h bleibt am Leben,
Kontrolltier 1350 „ „ „ „ $6^1/_2$ h † Morgens 7 h.
26. Versuchstier 1980 „ „ „ „ 6 h bleibt am Leben,
Kontrolltier 1900 „ „ „ „ 6 h † Morgens 7 h.
27. Versuchstier 1690 „ „ „ „ 7 h † Morgens 9 h,
Kontrolltier 1590 „ „ „ „ 7 h † aufgefunden Morgens 6 h.

Bei den Versuchen 25 und 26, bei denen die Tieren am Leben blieben, war die Ricinlösung bereits 2 Tage alt, bei den übrigen

nur 12 Stunden alt. Da auch die Kontrolltiere bei diesen Versuchen etwas länger lebten, denke ich an eine durch das höhere Alter der Lösung bedingte, verminderte Giftigkeit. Doch ist mir nichts Sicheres darüber bekannt.

Ich erwähne diese Ergebnisse kurz als einen Beitrag zur Wirkung des Adrenalin in der Bauchhöhle. Eine Bestätigung fand ich in einer Arbeit Exner's [1]), der feststellte, dass per os in den Magendarmkanal eingeführte Gifte bei intraperitonealer Adrenalinjektion verzögerte Resorption zeigten.

Ich stelle kurz die Ergebnisse meiner Untersuchungen nochmals zusammen:

1) Nach bakterieller Infektion des Peritoneums setzt nach einer gewissen Zeit eine Resorptionsverzögerung der Bakterien und ihrer Gifte ein, die als Abwehrreaktion des Organismus gegen die ihm sonst drohende Septicaemie bezw. Allgemeinintoxikation anzusehen ist.

2) Bei bakterieller Infektion des Peritoneums spielt sich der Kampf des Organismus mit den Entzündungserregern im wesentlichen an Ort und Stelle intraperitoneal ab und muss sich dort abspielen, falls nicht der Organismus zu Grunde gehen soll.

3) Die Anschauungen, dass die Resorptionskraft des Peritoneums ein Hauptschutzmittel des Körpers gegen Entstehung einer Peritonitis sei, und dass verzögerte Resorption die Entstehung einer Peritonitis begünstige, sind irrig.

4) Das Adrenalin übt in der Bauchhöhle eine resorptionsverzögernde Wirkung aus.

1) Arch. f. exper. Pathologie und Therapie. Bd. 50.

III.

AUS DEM

ALLERHEILIGEN-HOSPITAL ZU BRESLAU.

CHIRURG. ABTEIL.: GEH. SANITÄTSRAT DR. RIEGNER.

Ueber subkutane Darmverletzung und ihre Behandlung.

Von

Dr. **Sidney Lilienfeld,**
Assistenzarzt.

Der Umstand, dass in der Frage der Art und Weise des operativen Vorgehens bei der diffusen eitrigen Peritonitis die Ansichten verschiedener Chirurgen sich noch diametral gegenüberstehen, mag es rechtfertigen, zwei Fälle von diffuser eitriger Peritonitis auf traumatischer Basis, die durch Operation geheilt wurden, zu veröffentlichen. Riegner hat im 62. Band der Deutschen Zeitschrift für Chirurgie über einen durch Laparotomie geheilten Fall von Dünndarmzerreissung mit konsekutiver Peritonitis berichtet und dabei die bis zum Jahre 1901 auf der chirurgischen Abteilung des Allerheiligenhospitals beobachteten Fälle von schwerer Bauchkontusion, die in der Mehrzahl Darmzerreissungen betrafen, zusammengestellt.

In den letzten 3 Jahren kamen nun weitere 4 Fälle von Darmzerreissung infolge von Bauchkontusion zur Beobachtung. Von diesen 4 Fällen wurde einer geheilt, 3 verliefen letal. Hinzu kommt noch ein Fall von einfacher Darmquetschung ohne eigentliche Perforation der Darmwand, der ebenfalls zu diffuser Peritonitis geführt hatte und gleichfalls durch Operation geheilt wurde.

1. Der erste Fall betrifft einen 65j. Arbeiter G. Sch., der am 3. V. 02 von einer Deichsel einen heftigen Schlag gegen den Unterleib erlitten

hatte. Er kam bereits eine Stunde nach dem Unfall ins Hospital. Bei der Aufnahme bot er alle Zeichen des schweren Shoks dar. Die Untersuchung des Abdomens ergab diffuse Druckempfindlichkeit desselben mit ihrer grössten Intensität in der Coecalgegend. In den abhängigen Partien bestand eine leichte Dämpfung, am charakteristischsten war die kolossal stark ausgeprägte Spannung der Bauchmuskeln. Pat. willigte erst nach Verlauf einiger Stunden in die ihm sofort vorgeschlagene Operation ein, da der Zustand, besonders die Schmerzhaftigkeit, sich zusehends verschlimmerte.

Die etwa 4 Stunden nach erfolgtem Trauma von Herrn Geheimrat Riegner vorgenommene Laparotomie bestätigte die auf Darmzerreissung gestellte Diagnose. Etwa 1 m aboral von der Plica duodenojejunalis war das Jejunum quer durchrissen. Der Riss setzte sich ins Mesenterium sowohl in querer Richtung, wie auch auf eine Strecke von 5 cm in dessen Längsrichtung fort. Es wurde eine Darmresektion vorgenommen, die beiden Darmenden durch doppelreihige Naht End zu End vereinigt, der Querriss im Mesenterium durch Catgutnähte geschlossen, die Bauchhöhle nach reichlicher Spülung mit physiologischer Kochsalzlösung primär vernäht. — Am Tage nach der Operation stellten sich Erscheinungen von diffuser Peritonitis ein, der Pat. am 5. V. 02 erlag. Die Sektion ergab diffuse eitrige Peritonitis. keine sonstigen Verletzungen im Abdomen, die Darmnaht hatte gehalten.

2. M. Sch. verunglückte am 31. XII. 02 dadurch, dass ihm eine einstürzende Mauer gegen das Abdomen fiel. Bei der ca. 3 Stunden post Trauma erfolgten Aufnahme wies Pat. alle Zeichen des schweren Shoks auf. In der rechten Unterbauchgegend waren geringgradige Sugillationen und oberflächliche Erosionen an den Bauchdecken nachweisbar. Dort bestand auch kolossale Schmerzhaftigkeit spontan wie auch bei leisestem Druck. Die Perkussion ergab keine pathologischen Veränderungen, dagegen bestand eine brettharte Spannung der Recti abdominis. Leider willigte Pat. in die ihm auf Grund der auf Darmruptur gestellten Diagnose vorgeschlagene Operation nicht ein. Am nächsten Morgen hatte sich das Bild wesentlich verändert, Pat. hatte alle Symptome einer schweren septischen Peritonitis. Es war ein ausgedehntes Exsudat im Abdomen nachzuweisen. Er selbst verlangte jetzt, da sich das Befinden auch subjektiv wesentlich verschlimmert hatte, dringend die Vornahme einer Operation. Wiewohl fast aussichtslos, wurde dieselbe doch unter lokaler Anästhesie von Herrn Geheimrat Riegner vorgenommen. Nach Eröffnung des Peritoneums entleerte sich literweise mit Dünndarminhalt vermengtes peritoneales Exsudat. An einer Dünndarmschlinge etwa $2^1/_2$ m aboral von der Plica duodenojejunalis fanden sich 2 je $^1/_2$ cm im Durchmesser grosse 1 cm voneinander entfernte Perforationen gegenüber dem Mesenterialansatz. Aus denselben quoll dauernd Darminhalt. Es wurde eine Darm-

resektion vorgenommen, während der Anlegung des Murphyknopfes erfolgte der Exitus des Pat. — Die Sektion ergab neben einer diffusen Peritonitis und einer leichten Quetschung des rechten Samenstrangs keine weiteren Verletzungen der Abdominalorgane.

3. Der 30j. Anstreicher G. J. hatte am 8. VI. 03 Abends einen Fusstritt gegen die rechte Leistengegend erhalten. Nachdem er anfänglich eine Zeit lang bewusstlos gewesen war, begab er sich allein nach Hause. In den folgenden 60 Stunden hatte er 3mal erbrochen, 1mal war spontan Stuhlgang erfolgt. Am 11. VI. 03 Vormittags 11 Uhr wurde Pat. eingeliefert. Das Abdomen war mässig meteoristisch aufgetrieben, auf Druck bestand geringe Empfindlichkeit, besonders in der Gegend der Blase. Der Urin wurde spontan gelassen, und enthielt keine pathologischen Bestandteile. Die Temperatur war normal, Puls 84. Die Zunge war leicht belegt, feucht. In der Coecalgegend war eine handtellergrosse Dämpfung zu konstatieren, doch war daselbst keine besondere Empfindlichkeit festzustellen. Eine Intestinalverletzung wurde bei dem relativ langen Zurückliegen des Traumas (63 Stunden) als unwahrscheinlich angenommen, in Anbetracht des geringen objektiven Befundes glaubten wir, mit einem operativen Eingriff abwarten zu dürfen. In der Nacht zum 12. VI. verschlimmerte sich aber der Zustand, der Puls wurde frequenter, die Schmerzhaftigkeit des Abdomens nahm zu, es trat mehrmals Erbrechen auf.

Es wurde deshalb am 12. VI. 03 zur Laparotomie geschritten (Geheimrat Riegner). Die Bauchhöhle wurde von einem Schnitt in der Mittellinie unterhalb des Nabels eröffnet. Sämtliche zu Tage tretende Intestina sind fibrinös belegt, die Serosa stark injiciert. Etwa 30 cm oral von der Valvula Bauhini ist eine Ileumschlinge stark blaurot verfärbt, daselbst besteht eine im Durchmesser 1 cm grosse Perforationsöffnung. In der Umgebung dieser Schlinge besteht eine gegen die übrige Abdominalhöhle abgekapselte jauchige Peritonitis. Da sich die Umgebung der Perforationsöffnung als äusserst brüchig erwies, der Zustand des Pat. eine ausgedehnte Resektion des Darmes aber kontraindiciert erscheinen liess, wurde die Schlinge vorgelagert und in das zuführende Ende ein Glasdrain eingebunden. In beiden Flanken wurden Kontraincisionen angelegt, die Bauchhöhle durch Tampons drainiert. — Pat. benahm sich nach der Operation sehr ungebärdig, stand auf, riss sich das Glasdrain, das gut funktioniert hatte, aus der Wunde heraus, trank gegen das Verbot in einem unbewachten Augenblick Bier eines neben ihm liegenden Pat. Analeptika jeglicher Art, Kampher und Aetherinjektionen, Kochsalzinfusionen konnten den fortschreitenden Collaps nicht aufhalten, 40 Stunden nach der Operation erfolgte der Exitus.

4. Dem 43j. Tischlerwerkmeister K. P. wurde am 7. VI. 04 Nachmittags 3 Uhr von einer Kreissäge ein ca. 15 cm breites, 1 m langes

Brett mit der schmalen Kante gegen die rechte Unterbauchgegend geschleudert. Er fiel sofort nach der Verletzung zu Boden, begab sich dann zum Arzt, der zunächst Umschläge, in der Nacht wegen zunehmender Schmerzen im Abdomen 2 Morphiuminjektionen verordnete. Am Morgen nach der Verletzung begann heftiges unstillbares Erbrechen. Stuhl und Winde waren seit der Verletzung nicht mehr abgegangen. Am 8. VI. 04 Abends, etwa 30 Stunden nach der Verletzung, wurde Pat. aufgenommen und bot folgenden Status dar: Puls 120, Temperatur 37,5, trockene Zunge, Facies abdominalis, mässiger Meteorismus. Hochstand der Leberdämpfung, sehr starke Spannung sämtlicher Bauchmuskeln. In der rechten Unterbauchgegend besteht kolossale Schmerzhaftigkeit, auf leisesten Druck sowohl wie auch spontan; die übrigen Partien des Abdomens sind weniger schmerzhaft. Am rechten äusseren Rectusrand etwas unterhalb der Höhe der Spina anterior superior ist in der Bauchhaut eine kleine Sugillation ohne Kontinuitätstrennung der Haut nachzuweisen. In der Coecalgegend ergiebt die Perkussion eine bis zum rechten Rectusrand reichende Dämpfung.

Die Diagnose liess sich nach der Anamnese sowohl wie auch besonders nach diesem Untersuchungsergebnis fast mit Sicherheit auf eine subkutane Darmzerreissung mit konsekutiver Peritonitis stellen. Es wurde sofort nach der Aufnahme in Morphin-Aethernarkose die Laparotomie von Herrn Geheimrat Riegner ausgeführt. Ein Schrägschnitt in der Gegend des Mac Burney'schen Punktes eröffnete das Peritoneum. Sofort entleerte sich eine grosse Menge dünnflüssigen, eitrigen peritonealen Inhalts. Die grösste Menge des Exsudats kam aus der Gegend des kleinen Beckens. Nirgends waren Adhäsionen nachzuweisen. Bei Inspektion der vorliegenden Därme zeigte sich in der vorderen Coecalwand ein pfennigstückgrosses Loch, aus dem fester Kot drang. Der Processus vermiformis erwies sich als intakt. Es wurden darauf Kontraincisionen in der Mittellinie und der linken Unterbauchgegend angelegt, überall zeigten die dabei zu Tage tretenden Därme alle Veränderungen der diffusen eitrigen Peritonitis, wenn auch in verschiedener Stärke. Das Exsudat wurde trocken aufgesaugt, von einer Spülung wurde Abstand genommen. Die Bauchhöhle wurde mit Vioformgazetampons, die besonders nach dem kleinen Becken zu geführt wurden, drainiert, das Coecum ein wenig vorgelagert, in das Loch ein Glasdrain eingeführt und durch dasselbe eine Darmausspülung gemacht. Alsdann wurde mit dem Glasdrain eine Heberdrainage verbunden.

Der weitere Verlauf gestaltete sich überraschend günstig. Die peritonitischen Erscheinungen klangen allmählich ab, die Pulsfrequenz ging successive zur Norm zurück, Erbrechen trat nur einige wenige Male in geringer Intensität auf. Die Heberdrainage des Coecums funktionierte zunächst gut, erst am 3. Tage nach der Operation versagte die Kotentleerung. Es mussten diverse Male durch Ausspülung wie auch digital

harte Kotbröckel durch die Coecalfistel entfernt werden. Die weitere Rekonvalescenz war noch durch einen leichten Lungeninfarct gestört, der sich durch plötzlichen Temperaturanstieg und vorübergehend sanguinolentes Sputum zu erkennen gab. Am 12. VII. 07 wurde die Coecalfistel nach stumpfer Ablösung und Vorwälzung des Coecums durch doppelreihige Naht geschlossen, am 26. VIII. 04 wurde Pat. in vorzüglichem Allgemeinbefinden entlassen.

Bei der Frage nach der Ursache des überraschend günstigen Verlaufs dieses zuletzt beschriebenen Falles müssen wir zunächst den Punkt berücksichtigen, der von allen Autoren als der wichtigste für die Prognose eines Falles von Verletzung des Magendarmkanals angesehen wird. Bekanntlich hängt das Schicksal eines in dieser Weise Verletzten in erster Linie davon ab, wie lange Zeit zwischen dem Trauma und der Vornahme der Operation liegt. Darüber, dass in allen Fällen, wo überhaupt eine Verletzung des Magendarmkanals bei der Diagnosenstellung in Frage kommt, die Laparotomie unbedingt vorgenommen werden muss, kann wohl heutzutage nicht mehr gestritten werden. Nun verschlechterte sich aber erfahrungsgemäss mit jeder Stunde, um die der Eingriff nach stattgehabter Verletzung hinausgeschoben wird, die Prognose um ein beträchtliches. Einigermassen günstig ist die Prognose in den Fällen, die innerhalb der ersten 12 Stunden post trauma zur Operation kommen. Dieses Postulat war bei dem oben beschriebenen ersten Fall erfüllt. Derselbe kam bereits 4 Stunden nach dem Unfall zur Operation. Trotzdem gelang es in diesem Fall nicht, den Patienten am Leben zu erhalten. Die Ursache hierfür ist wohl hauptsächlich darin zu suchen, dass es sich um einen totalen Querriss eines hochgelegenen dünnflüssigen Inhalt führenden Jejunalabschnitts gehandelt hat. Der dünnflüssige Darminhalt hatte sich rapide in der ganzen Bauchhöhle verbreitet, dieselbe überall inficiert, und so war es nicht möglich, dieser schweren Infektion der Bauchhöhle trotz zeitigster Vornahme des Eingriffs Herr zu werden.

Anders lag der günstig verlaufene Fall 4. Hier lag der Zeitpunkt der Darmruptur 30 Stunden zurück, für den Erfolg des unbedingt notwendigen operativen Eingriffs wenig Hoffnung versprechend. Doch war es hier fester Dickdarminhalt, der die Bauchhöhle inficierte, derselbe konnte aus rein mechanischen Gründen nicht in der Weise überall hin in die entlegensten Schlupfwinkel der Peritonealhöhle verteilt werden, wie der dünne Jejunalinhalt. Dass ein eventueller Schleimhautprolaps nicht überhaupt den Austritt von

Darminhalt verhütet hatte, ergab der Befund bei der Operation, bei der sich noch immer feste Faeces aus der Perforationsöffnung in die Bauchhöhle entleerten. Wiewohl in bakteriologischer Hinsicht der Inhalt der tiefer gelegenen Darmabschnitte im Allgemeinen als infektiöser angesehen werden muss, als der der höher gelegenen Darmpartien, so glaube ich doch, dass bei der Lage dieser Fälle das mechanische Moment mehr für die Intensität der aus dem Kotaustritt resultierenden Peritonitis herangezogen werden muss.

Weiter bin ich geneigt, das in dem letzten Falle angewandte operative Verfahren mit für den günstigen Verlauf als massgebend ansehen zu wollen. Wie erwähnt, verzichteten wir auf eine primäre Naht der Darmperforation, und liessen dieselbe durch Vorlagerung des Coecums als Anus praeternaturalis bestehen. Wir verschafften so dem durch die bestehende Peritonitis gelähmten Darme günstigste Bedingungen, sich seines für den Allgemeinzustand des Patienten so schädlichen, gestauten und zersetzten Inhalts zu entledigen. Heidenhain hat ja zuerst wohl darauf hingewiesen, wie günstig eine derartige Entlastung des Darms durch Enterostomie auf den Verlauf einer allgemeinen Peritonitis wirkt. Auch in auf anderer Basis beruhenden Fällen von diffuser eitriger Peritonitis haben wir durch dieses Vorgehen Günstiges gesehen. Wir kommen nach unseren Erfahrungen der letzten Zeit immer mehr zu der Ueberzeugung, dass bei der diffusen Peritonitis, neben der schweren Schädigung des Gesamtorganismus durch Toxinwirkung infolge Resorption vom Peritoneum aus, die Resorption des gestauten Darminhalts von der Schleimhaut aus, wie auch die mechanische Wirkung der paralytisch kolossal geblähten Därme auf die Organe der Brusthöhle infolge Hochstands des Zwerchfells von nicht zu unterschätzender Bedeutung für den letalen Verlauf der Krankheit in den meisten Fällen ist. Wir müssen also in solchen Fällen versuchen, den Darm zu entlasten. Dazu genügt eine einfache Punktion nicht, wie sie ja seit langem bei Ileusoperationen der verschiedensten Art angewandt wird, wenn die Reponierung der prolabierten oder absichtlich vorgezogenen geblähten Schlingen Schwierigkeiten macht. Man muss auch für die erste Zeit nach der Operation dem Darminhalt freiesten Abfluss zu verschaffen suchen und dazu müssen wir, wenn es sich nicht um eine Darmperforation a priori handelt, eine Enterostomie nach Art der Witzel'schen Fistel eventuell kombiniert mit Heberdrainage anlegen. Kontraindiciert dürfte dieses Verfahren nur dann sein, wenn die ur-

sprüngliche Perforationsöffnung in höher gelegenen Darmabschnitten gelegen ist, weil dann naturgemäss die Gefahr der Inanition in kürzester Frist drohen würde. Dass wir uns daneben zur Entlastung des Magendarmkanals noch der Magenausspülung im weitesten Masse bedienen, brauche ich wohl nicht besonders zu erwähnen.

Schliesslich möchte ich noch bemerken, dass wir im 4. Fall, wie auch bei anderen Fällen, von der früher auch von uns oft geübten Ausspülung der Bauchhöhle mit grossen Mengen physiologischer Kochsalzlösung abgesehen haben, nicht zum Schaden der Patienten. Wir beschränkten uns einfach auf schonendste mechanische Reinigung der belegten Serosaflächen durch Abwischen derselben mit feuchten Kochsalzkompressen und Aufsaugen des flüssigen peritonealen Exsudates mit Tupfern. Daneben bedienten wir uns der Kochsalzlösung als Analepticum durch systematisch während der ersten Tage ausgeführte reichlichste subkutane Infusionen mit bestem Erfolge.

Im Anschluss an diese Fälle von Darmperforation infolge von schwerer Bauchquetschung möchte ich noch über einen Fall von einfacher Darmquetschung ohne makroskopisch nachweisbare Perforation berichten. In diesem Falle hatte die blosse Quetschung des Darms zu einer diffusen eitrigen Peritonitis geführt, die es gelang durch Operation gleichfalls günstig zu beeinflussen.

Es handelt sich um eine 34j. Schneidersfrau E. Sch., die am 5. IV. 04 zur Aufnahme kam. Sie war am 1. IV. 04, also 4 Tage vor der Einlieferung, von ihrem Ehemann schwer misshandelt worden; derselbe hatte sie mit grosser Gewalt gegen eine Bettkante geworfen. Am Tage nach der Verletzung hatten sich Leibschmerzen eingestellt, wegen Verschlimmerung des Zustands kam sie dann ins Hospital. Stuhl war seit der Verletzung nicht mehr erfolgt. Bei der Aufnahme hatte sie 92 Pulse, die Temperatur betrug 37,8. Die Zunge war feucht. Es bestand hochgradiger Meteorismus, diffuse Druckempfindlichkeit des Abdomens, mit maximaler Intensität in der linken Unterbauchgegend. Daselbst war eine deutlich geblähte Darmschlinge zu konstatieren. Die Diagnose schwankte zwischen Ileus und Peritonitis, sofort nach der Aufnahme wurde in Aethernarkose nach vorheriger Magenausspülung die Laparotomie vorgenommen (Dr. Lilienfeld). Die Operation ergab das Bestehen einer diffusen eitrigen Peritonitis, als deren Ausgangspunkt die unterste Ileumschlinge anzusprechen war. Dort waren in der Darmwand multiple Sugillationen nachzuweisen, es bestand dort die stärkste Injektion der Serosa, diese Schlinge trug auch die stärksten fibrinösen Be-

läge. Eine andere Ursache für die Peritonitis war nicht zu entdecken, weder am Magen, noch am Coecum, das zwar alte zarte Adhäsionen, aber nichts ebensowenig wie der Processus vermiformis, von frischen Entzündungserscheinungen aufwies, die darauf hingewiesen hätten, dass hier die Ursache für die Peritonitis zu suchen gewesen wäre. Auch die Genitalien erwiesen sich als vollkommen intakt. Da der Allgemeinzustand sich wesentlich während der Operation verschlimmert hatte, wurde von einer Darmresektion Abstand genommen, in der Hoffnung, dass sich die geschädigte Dünndarmschlinge wieder erholen würde. Die Schlinge wurde in einen Vioformgazeschleier eingepackt, am Coecum aus oben erwähnten Gründen eine Witzel'sche Fistel angelegt, die den Darm zunächst sehr gut entlastete. Das reichliche, flüssige, peritoneale Exsudat wurde trocken aufgesaugt, die Bauchhöhle durch Vioformtampons drainiert. Von einer Ausspülung wurde Abstand genommen. Die Fistel funktionierte in den nächsten Tagen nicht, Symptome von Obturationsileus liessen vermuten, dass die Tamponade zu fest ausgeführt worden war. Nach Entfernung des Tampons hörten die Ileuserscheinungen auf, die weitere Rekonvalescenz war eine ungestörte. Am 15. VI. 04 wurde Pat. geheilt entlassen.

Bemerkenswert scheint mir der Fall besonders dadurch, dass er zeigt, dass eine blosse Quetschung der Darmwand genügt, um eine diffuse Peritonitis zu erzeugen, dass eine derartig geschädigte Darmschlinge gleichwohl aber sich wieder erholen kann. Theoretisch wäre es wohl richtiger gewesen, eine primäre Resektion auszuführen; da aber der Allgemeinzustand während der Operation sich rapide verschlechtert hatte und der Befund einer diffusen eitrigen Peritonitis die Prognose von vornherein als äusserst schlecht erscheinen liess, riskierten wir es, die Schlinge nicht zu resecieren. In unserer Hoffnung, dass sie sich wieder erholen würde, haben wir uns, wie der weitere Verlauf lehrte, nicht getäuscht.

IV.

AUS DER

TÜBINGER CHIRURGISCHEN KLINIK

DES PROF. DR. v. BRUNS.

Experimentelle Untersuchungen über Radiumwirkungen.

Von

Dr. C. Blauel,

Privatdocent und Assistenzarzt.

Als die zum Teil überraschend günstig lautenden Berichte über die therapeutische Verwendbarkeit der Radiumstrahlen sich häuften, wurde auch an der Tübinger chirurgischen Klinik das Radium zur Behandlung mannigfacher pathologischer Processe herangezogen. Vor allem waren es natürlich die malignen Neubildungen, an welchen man die Heilwirkung der Becquerelstrahlen versuchte.

Gleichzeitig wurde auch dem Wunsche Rechnung getragen, über die Art der Radiumwirkung auf das Geschwulstgewebe Aufschluss zu erhalten. Dass hierbei vereinzelte Untersuchungen von bestrahlten Tumorteilchen nicht zum Ziele führen konnten, musste sehr bald deutlich werden. Denn man war bei diesen Untersuchungen zu sehr von der Einwilligung der Patienten in eine nachträgliche Exstirpation der bestrahlten Geschwülste abhängig. Naturgemäss wurde diese Einwilligung um so schwerer erhalten, je besser die Radiumwirkung war, und gerade auf die Untersuchung solcher günstig beeinflussten Neugebilde kam es an.

Des weiteren stand der Brauchbarkeit der im günstigen Fall auf diese Weise gewonnenen Präparate der Umstand im Wege, dass

die Radiumstrahlen oftmals nicht ungeschwächt diejenigen Gewebe trafen, deren Veränderungen man beobachten wollte. Entweder waren die Tumorteile von mehr oder weniger normaler Haut bedeckt oder, wenn es sich um eine ulcerierte Geschwulst handelte, bildeten nekrotische Massen oder Granulationen die oberste Schicht derselben. In beiden Fällen wurde ein Teil der Strahlung absorbiert, ehe sie die eigentlichen Tumorzellen erreichte, und die Grösse dieser Absorption musste in verschiedenen Fällen so erheblichen Schwankungen unterliegen, dass es ausgeschlossen erschien, eine gleichwertige Reihe von Untersuchungsergebnissen zu erhalten.

Einer Anregung meines hochverehrten Chefs, Herrn Professors v. Bruns, folgend, gelang es mir mittelst eines neuen Verfahrens, an mehreren menschlichen Tumoren Radiumbestrahlungen in einer Weise vorzunehmen, dass die später gewonnenen Präparate den Ansprüchen, welche an eine brauchbare Versuchsweise gestellt werden müssen, so weit genügen, wie dies unter den schwierigen Umständen nur möglich ist.

Es erschien mir aber notwendig, neben diesen Versuchen an Geschwülsten auch noch solche an normalem Gewebe vorzunehmen, einmal, um eine eigene Anschauung über die histologischen Veränderungen des bestrahlten normal funktionierenden Gewebes zu erhalten und vielleicht etwas zur Klärung auf diesem noch umstrittenen Gebiete beizutragen, sodann vor allem deshalb, weil ja doch nur die am gesunden Gewebe gemachten Beobachtungen den Schlüssel für eine Beurteilung der Vorgänge am kranken geben können.

Die Schwierigkeiten, welche sich der Vornahme experimenteller Untersuchungen über die Radiumwirkung am normalen menschlichen Gewebe entgegenstellen, zwangen mich zum Tierversuch zu greifen. Die Gleichwertigkeit der beiden Versuchsgruppen leidet dadurch in gewissem Grade. Doch zweifle ich nicht an der Berechtigung, die allgemein pathologisch-anatomischen Vorgänge, wie sie die Radiumstrahlung am Tierkörper hervorruft, für das Verständnis der Veränderungen am menschlichen Geschwulstgewebe unter Radiumwirkung zu Hilfe zu nehmen.

Die Versuchsreihen, über welche ich im Folgenden berichten möchte, liegen zeitlich beträchtlich zurück. Aeussere Umstände verhinderten ihre frühere Veröffentlichung. Dieselbe erscheint mir aber auch jetzt noch angezeigt. Denn die Zahl der seitdem erschienenen Arbeiten über histologische Veränderungen unter der Wirkung des Radiums ist eine verhältnismässig kleine geblieben,

und auch heute noch sind die Ansichten über diese Veränderungen ziemlich geteilt.

I. Radiumwirkung auf normales tierisches Gewebe.

Die bisher angestellten Versuche über die Wirkung des Radiums auf normales menschliches und tierisches Gewebe haben übereinstimmend die Thatsache ergeben, dass bei genügend intensiver Bestrahlung ein Untergang des im Strahlungsbereich befindlichen Gewebes erfolgt. Ebenso ist erwiesen, dass verschiedene Gewebe in verschiedenem Grade empfänglich sind für die zelltötende Eigenschaft der Radiumstrahlen. So zeigte Danysz, dass die Därme und serösen Häute sehr wenig, das Centralnervensystem dagegen ausserordentlich empfindlich gegen die Radiumstrahlen sind.

In bestimmten Zeitabschnitten wiederholte Untersuchungen bestrahlter Gewebe liessen ferner erkennen, dass auch unter den verschiedenen Zellarten eines Gewebes ein Unterschied in der Reaktion auf die Radiumstrahlen besteht. Gerade die wichtigsten der einschlägigen Arbeiten beschäftigen sich mit der Frage, welche Zellgruppen zuerst, welche besonders stark alteriert werden und vor Allem, ob der Untergang einer besonderen Zellgruppe den Tod der andern zur Folge hat oder die schliessliche Nekrose des ganzen Gewebes auf eine Schädigung sämtlicher Zellen zurückzuführen ist.

Fast alle Bearbeiter der Radiumwirkungen stellten bei ihren Versuchen fest, dass eine sehr grosse Aehnlichkeit zwischen Radiumstrahlen und Röntgenstrahlen in ihrer Wirkung auf tierische Gewebe besteht, und dass die histologischen Veränderungen vielfach durchaus die gleichen waren. Die Anschauung über die histologischen Vorgänge unter der Wirkung der Röntgenbestrahlung ist durch die aus der Breslauer Universitätshautklinik hervorgegangene Arbeit von Scholtz inauguriert worden. Nach den Untersuchungen von Scholtz war es das Epithel, welches unter allen Geweben der Haut am intensivsten und schnellsten auf die Röntgenstrahlen reagierte. Aus derselben Klinik erfuhr die Lehre von der elektiven Wirkung der Röntgenstrahlen auf das Epithel einen heftigen Angriff durch die Arbeiten von Baermann und Linser. Nachdem diese Autoren in Uebereinstimmung mit den schon älteren Untersuchungen von Gassmann als Besonderheit der Röntgenulcera bestimmte Veränderungen der Gefässe gefunden hatten, suchten sie durch eine Reihe von sinnreichen Experimenten nachzuweisen, dass die Blutgefässe als der bei den Röntgenbestrahlungen

primär, jedenfalls am schwersten geschädigte Teil der Haut aufzufassen und dass diese Gefässschädigung als die wichtigste für den Verlauf einer Röntgeneinwirkung anzusehen ist.

Mag diese Ansicht richtig sein oder nicht, jedenfalls steht sie in scharfem Gegensatze zu der früheren, für diejenigen Autoren massgebenden Anschauung, welche Aehnlichkeiten zwischen Röntgen- und Radiumwirkungen fanden. Die Schwankung in der Lehre von der Röntgenstrahlenwirkung kann also nicht ohne Einfluss auf diejenige von der Radiumwirkung bleiben. Jedenfalls ist es, die Richtigkeit der Baermann-Linser'schen Anschauung vorausgesetzt, am Platze, auch im radiumbestrahlten Gewebe das Verhalten der einzelnen Zellgruppen mit besonderer Berücksichtigung einer möglichen primären Schädigung der Gefässe zu prüfen.

Werfen wir nun zunächst einen Blick auf die bereits vorliegenden Ergebnisse histologischer Untersuchungen an normalen, mit Radium bestrahlten tierischen Geweben.

Halkin nimmt auf Grund seiner Forschungen an der Haut von Kaninchen und besonders derjenigen junger Schweine an, dass die Becquerelstrahlen zu gleicher Zeit auf die Gefässe und die Epithel- und Bindegewebszellen einwirken. An allen 3 Zellgruppen waren die Veränderungen zu gleicher Zeit erkennbar. Die Wirkungen dieser Veränderungen waren allerdings an den Gefässen zuerst zu beobachten, weil Ausfallserscheinungen gerade hier schon sehr frühe Störungen verursachten. Diesen Störungen gegenüber traten in seinen Präparaten bis zum 7. Tage nach der Bestrahlung die Veränderungen an den Epithel- und Bindegewebszellen erheblich zurück.

Während also Halkin die Schädigung aller 3 Zellgruppen für gleichwertig hält, nur im zeitlichen Auftreten ihrer Folgen Unterschiede findet, möchte Strassmann nach seinen mikroskopischen Befunden die Veränderungen am Gefässapparat mehr in den Vordergrund stellen. Er beobachtete erst 8 Tage nach der Bestrahlung normaler Haut am Epithel und Bindegewebe die Wirkung des Radiums, während bereits nach 48 Stunden deutliche Alterationen der Gefässe nachweisbar waren. Die Reaktionen am Epithel kommen also nach ihm erst in zweiter Linie in Frage.

Unter Berücksichtigung dieser beiden Publikationen aus der Neisser'schen Klinik sowie auf Grund eigener Erfahrungen sprach Holzknecht seine Ansicht über die Wirkung des Radiums dahin aus, dass dasselbe bedeutende Degenerationen an den Zellen der Blutgefässe, be-

sonders der Intima hervorruft.

Scholtz fand, ähnlich wie Halkin, eine frühzeitige Wirkung des Radiums auf die Gefässe, welche sich mikroskopisch in einer deutlichen Erweiterung der Kapillaren des Papillarkörpers äussert. Diese stärkere Gefässfüllung entspricht dem nach Radiumbestrahlung stets schon etwa nach 20 Stunden auftretenden Erythem der Haut. Im Uebrigen glichen die Hautveränderungen denjenigen nach Röntgenbestrahlungen. Ueber die Möglichkeit eines ursächlichen Zusammenhanges der Gefässalterationen mit den Veränderungen am übrigen Gewebe spricht sich der Verfasser nicht aus.

Heineke stellte die interessante Thatsache fest, dass das lymphoide tierische Gewebe besonders stark auf Radiumbestrahlung reagiert. Er machte diese Beobachtung an der Milz von Mäusen, Meerschweinchen und Kaninchen, sowie auch an Darmfollikeln und Mesenteriallymphdrüsen dieser Tiere, bei denen er die Radiumstrahlen entweder durch die intakte Haut hindurch oder direkt auf die Organe wirken liess. Bemerkenswert ist, dass Heineke auch bei den erst 3 Wochen nach der Bestrahlung gestorbenen Mäusen an den Gefässen der Milz keine Veränderungen fand, während die zelligen Elemente der Milz schwere Degenerationen und vollständigen Schwund, die Bindegewebsbalken Verdickungen aufwiesen.

Eine andere Gruppe von Forschern verfolgt die Einwirkung der Radiumstrahlen auf in der Entwickelung begriffene tierische Embryonen oder auf noch unentwickelte Eier. So entnahm Bohn aus seinen Untersuchungen an Embryonen von Kröten und Fröschen, sowie an Eiern von Strongylocentrotus lividus, dass die Radiumstrahlen keine besondere Wirkung auf bestimmte Gewebe haben. Das Wesentliche sei, dass sie im Wachstum oder in Umbildung begriffene Gewebe angreifen.

Perthes machte dann Versuche über den Einfluss der Röntgen- und Radiumstrahlen auf die Eizellen des Pferdespulwurmes. Es fand sich stets eine Schädigung der Eier, und zwar äusserte sich diese nicht unmittelbar, sondern erst später in Verlangsamung der Zellteilungen, in unregelmässigem Verlaufe der Entwickelung und in Entstehung abnormer Entwickelungsprodukte.

In jüngster Zeit sind von Schaper sehr wertvolle experimentelle Untersuchungen über die Wirkung des Radiums auf embryonale und regenerative Entwickelungsvorgänge angestellt worden. In allen Fällen war eine ausgesprochene hemmende Wirkung der Radiumstrahlen auf die Zellteilung, auf embryonale Differenzierung

und embryonales Wachstum sowie auf den Process der Regeneration zu konstatieren. Für die Frage nach der Beteiligung der Blutgefässe ist es von grosser Wichtigkeit, hervorzuheben, dass bei amputierten Tritonenlarven anfänglich eine ungestörte Entwickelung von Blutgefässen in dem regenerierten Gewebe beobachtet wurde. Dieser nur bei einer ausgiebigen Proliferationsfähigkeit der Endothelien denkbare Vorgang wird von dem Verfasser selbst gegen die Annahme einer besonders frühzeitigen Schädigung der Gefässe ins Feld geführt.

Präcisieren wir also noch einmal kurz die Stellungnahme der einzelnen Autoren in der Frage, welche Zellgruppen besonders intensiv und besonders frühzeitig durch die Radiumstrahlung geschädigt werden, so ergeben sich die grössten Gegensätze. Holzknecht nimmt eine besonders starke Wirkung des Radiums auf die Gefässe an, Strassmann sieht in den Gefässdegenerationen ebenfalls die wichtigste Aeusserung der Radiumwirkung. Halkin und Scholtz finden eine gleichzeitige Schädigung der Epithelien, Bindegewebe- und Gefässzellen, wobei letzterer an einer besonders intensiven Wirkung auf die Epithelien festhält. Beide heben aber eine schon sehr frühzeitig in die Erscheinung tretende Alteration der Gefässe hervor. Heineke spricht nur von Veränderungen der lymphoiden Elemente und beobachtete keine Schädigungen der Gefässe. Bohn entnimmt seinen Versuchen, dass Radiumstrahlen keine bestimmte Wirkung auf einzelne Gewebe haben. Schaper wies nach, dass ein hemmender Einfluss auf Zellteilung und Wachstum vorhanden ist und glaubt, eine frühzeitige Schädigung der Gefässendothelien ausschliessen zu können. —

Für meine eigenen Versuche verwendete ich als mir besonders geeignet erscheinendes Objekt die Niere von Kaninchen. Die Haut irgend einer Tierspezies zu benutzen hielt ich nicht für zweckmässig. Einmal ist dieselbe für ein Studium der verschiedenen Wirkung der Strahlung auf die verschiedenen Zellgruppen dadurch schon ungeeignet, dass die eine dieser Zellarten, das Epithel, in mächtiger Lage der Strahlenquelle am nächsten ist und infolge dessen nicht nur am intensivsten getroffen wird, sondern auch ein beträchtliches Quantum an Strahlungsenergie absorbiert. Bei der geringen Tiefenwirkung der Radiumstrahlung darf dieses Moment nicht ausser Acht gelassen werden. Sodann besteht bei der Haut die Gefahr, dass die bei einer intensiven Strahlenwirkung auftretende Ulceration entzündliche Processe herbeiführt, welche das histolo-

gische Bild trüben können, besonders wenn es sich um Untersuchungen längere Zeit nach der Bestrahlung handelt. Auch Schaper hält die Benützung der Haut als Prüfungsobjekt nicht für geeignet, und zwar aus dem Grunde, weil die Haut zu komplicierte Strukturverhältnisse zeigt, um das Primäre von dem Sekundären der Erscheinungen sicher trennen zu können.

Die Nieren von Kaninchen scheinen mir dagegen sehr günstige Verhältnisse für ein Studium histologischer Veränderung nach Radiumeinwirkungen zu bieten. Es gelingt ohne Schwierigkeit, die linke Niere durch die Rückenmuskulatur hindurch vor die Haut zu luxieren und zwar durchaus unter Wahrung der Asepsis. Ist die Bestrahlung durch einfaches Auflegen der Radiumkapsel erfolgt, so wird die Niere reponiert und befindet sich nun wieder unter normalen Verhältnissen. Tritt infolge der Bestrahlung ein Zerfall der Oberfläche ein, so bleibt die Wunde aseptisch. Die Radiumstrahlen treffen ferner, nachdem sie die dünne Nierenkapsel durchsetzt haben, sogleich auf ein Gewebe, welches eine äusserst günstige Mischung von Epithelien und Blutgefässen aufweist.

Die Ergebnisse meiner Experimente lehrten, dass ich mich in meinen Erwartungen nicht getäuscht hatte. Die Reaktion der Kaninchennieren war eine äusserst prompte. Während Baermann und Linser mitteilen, dass es ihnen nicht gelang, durch Röntgenbestrahlungen ausser Albuminurie irgend einen Effekt an den Nieren von Kaninchen hervorzurufen, ergab sich in meinen Präparaten bei Radiumbestrahlung in jedem einzelnen Falle eine ausgesprochene, genau auf die Bestrahlungszone beschränkte Wirkung.

Zu den Bestrahlungen benützte ich Radiumpräparate der Chininfabrik in Braunschweig, und zwar bestrahlte ich die erste Serie von Nieren mit 10 mgr Radiumbromid in Originalhartgummikapsel, die zweite Serie mit 20 mgr desselben Präparates. Bemerken möchte ich noch, dass das den Originalverschluss bildende Glimmerplättchen ersetzt wurde durch eine mindestens 20 mal dünnere durch Abspaltung gewonnene Glimmerscheibe.

Die Bestrahlung dauerte in allen Fällen 30 Minuten und wurde stets in Aethernarkose vorgenommen. Die Niere wurde während dieser Zeit durch Bedeckung mit einem Kochsalztupfer vor Austrocknung geschützt. Die Stelle, an welcher die Kapsel auflag, blieb natürlich frei. Die 7 Nieren der ersten Versuchsreihe wurden dann nach 1, 2, 3, 4, 5, 10 und 25 Tagen, die 3 Nieren der zweiten Reihe nach 2, 4 und 7 Tagen exstirpiert und lebenswarm in

Formalin fixiert.

Im Folgenden gebe ich zunächst kurz die einzelnen Versuchsprotokolle und die histologischen Befunde wieder.

Herrn Professor v. Baumgarten, welcher die grosse Liebenswürdigkeit hatte, meine Präparate durchzusehen, möchte ich an dieser Stelle nochmals meinen ergebensten Dank aussprechen.

Kaninchen I.

7. VIII. 03. Aethernarkose. Bestrahlung einer umschriebenen Stelle der Hinterseite der luxierten linken Niere nahe dem oberen Pole mit 10 mgr Radiumbromid 1/2 Stunde lang. Versenkung der Niere und Hautnaht. — 8. VIII. 03 (nach 1 Tag) Nephrektomie links.

Befund: 1) Makroskopisch an verschiedenen Stellen der Oberfläche ganz unbedeutende Sugillationen. An der Stelle der Bestrahlung eine gut linsengrosse, subkapsuläre Blutung, umgeben von einem entzündlich veränderten Hof. Kapsel an dieser Stelle leicht getrübt. Auf dem Durchschnitt ist das Nierengewebe entsprechend der Blutung etwas dunkler gefärbt bis in eine Tiefe von 3 Millimeter.

2) Mikroskopisch sieht man die Kapsel durch ein Hämatom vom Parenchym abgehoben. Dieses Hämatom findet sich fast durchweg unter sämtlichen Faserungsschichten der Kapsel; an einigen Stellen liegen aber auch noch einige Faserzüge mitten im Hämatom oder haften dem Parenchym noch an. Die roten Blutkörperchen sind durchweg gut erhalten und liegen dicht gedrängt. Polynukleäre Leukocyten sind im Allgemeinen in dem normalen Verhältnis vorhanden; an einigen Stellen und zwar mit Vorliebe nahe der Oberfläche und nahe am Rande des Hämatoms sind sie beträchtlich vermehrt und liegen zu dichten Haufen bei einander. Die Oberfläche des Parenchyms zeigt nirgends eine Trennung ihres Zusammenhanges. Das Parenchym selbst weist im Bereiche des Hämatoms wesentliche Veränderungen auf, indem das Protoplasma der Epithelien der Harnkanälchen gequollen, hin und wieder mit Vakuolen durchsetzt ist, die Kerne ganz wesentlich blasser gefärbt sind, als in anderen Partien der Niere und vielfach das Chromatingerüst nicht erkennen lassen. Diese Veränderungen an den Epithelien der Harnkanälchen nehmen sowohl nach dem Rande des Hämatoms als ganz besonders nach der Tiefe ab. Sie hören bei Beginn der Schicht der Glomeruli, also etwa bei 1 mm Tiefe, vollständig auf. Die Kapillarendothelien der Glomeruli sind unverändert. Im Bereiche des Nierenparenchyms sind nur an ganz vereinzelten Stellen nahe der Oberfläche rote Blutkörperchen ausserhalb von Gefässen zu sehen, Leukocyten dagegen beobachtet man öfters in den Septen zwischen den Harnkanälchen, aber ohne dass sie in irgend wie auffälliger Menge auftreten. Die Kapillaren sind nirgends erweitert. Grössere Gefässe, welche unter dem Bestrahlungsgebiet liegen, sind vollkommen unverändert.

Kaninchen II.

6. VIII. 03. Aethernarkose. Bestrahlung genau wie oben. 8. VIII. 03 (nach 2 Tagen) Nephrektomie links.

Befund: 1) Makroskopisch an der Stelle der Bestrahlung sehr deutlicher, etwa 8 mm im Durchmesser zeigender Entzündungshof um eine subkapsuläre Blutung herum. Kapsel an dieser Stelle leicht getrübt. Auf dem Durchschnitt reicht die Blutung an einer etwas neben der Mitte gelegenen Stelle höchstens 1 mm in die Tiefe, sonst bleibt sie ausserhalb des Parenchyms. Dieses selbst zeigt keine deutlichen Veränderungen.

2) Mikroskopisch erweist sich die Kapsel wieder durch ein Hämatom abgehoben. Die Grenze desselben gegen das Parenchym ist an einigen Stellen nicht ganz scharf, die Kapsel ist etwas gequollen und von sehr zahlreichen Leukocyten durchsetzt. Diese entzündlichen Erscheinungen an der Kapsel werden umso deutlicher, je näher man dem Rande des Hämatoms kommt und lassen sich dann noch eine ganz beträchtliche Strecke jenseits des Hämatoms weiter verfolgen. Die einzelnen roten Blutkörperchen des Hämatoms lassen sich nicht mehr überall von einander trennen, sondern sind stellenweise zusammengesintert. Die Leukocytenzahl im Hämatom übersteigt die gewöhnlichen Mengen nicht. — Das Parenchym zeigt unter dem Hämatom folgende Veränderungen: Das Protoplasma der Epithelien der Harnkanälchen ist stellenweise ganz geschwunden, stellenweise mit Vakuolen durchsetzt, die Kerne sind blass gefärbt. Diese Erscheinungen treten besonders im Centrum auf, nach dem Rande des bestrahlten Bezirkes nehmen sie ab. Die Tiefe, bis zu welchen diese Veränderungen reichen, beträgt etwa $1^1/_2$ mm.

Die Glomeruli sind durchweg gut erhalten. Rote Blutkörperchen finden sich ziemlich viel ausserhalb von Blutgefässen in den Zwischenräumen zwischen den Harnkanälchen und zwar bis in eine Tiefe von 1 mm etwa. Leukocyten sind ausserhalb der Gefässe fast gar nicht zu sehen. Veränderungen an grösseren und kleineren Gefässen, besonders an der Intima derselben, sind nicht nachzuweisen.

Kaninchen III.

5. VIII. 03. Aethernarkose. Bestrahlung genau wie oben. 8. VIII. 03 (nach 3 Tagen) Nephrektomie links.

Befund: 1) Makroskopisch an der Stelle der Bestrahlung eine leichte, kaum linsengrosse Blutung bemerkbar. Auf dem Durchschnitt ist die Blutung im Centrum kaum $^1/_2$ mm dick, am Parenchym nichts Bemerkenswertes.

2) Mikroskopisch: Wie sich im gefärbten Präparat schon mit blossem Auge sogleich feststellen lässt, besitzt das Hämatom im Durchmesser eine Ausdehnung von etwa 1 cm. Dasselbe hat wieder die Kapsel abgehoben, grenzt sich aber gegen das Parenchym nicht mehr scharf ab.

Vielmehr sind an einigen Stellen deutlich Harnkanälchen in das Hämatom mit einbezogen. In der Kapsel finden sich neben polynukleären Leukocyten zahlreiche einkernige Rundzellen, wie sie sich auf ein Hämatom selbst, besonders nahe dem Parenchymsaum finden. — Das Parenchym zeigt im ganzen Bereiche des Hämatoms schwere Veränderungen. Die Epithelien der Harnkanälchen sind grossenteils zerfallen, sie liegen zusammengeballt im Innern des Kanälchens oder die Kerne haften noch als schmaler Saum an der Peripherie, aber ohne dass eine Grenze zwischen den einzelnen Zellen zu erkennen wäre oder eine scharfe Abgrenzung gegen das Lumen sich sehen liess. Die Kerne selbst zeigen kein deutliches Kerngerüst mehr und sind stark abgeblasst. Ausserdem finden sich ganz unregelmässig verteilt zwischen und in den Harnkanälchen Massen von roten Blutkörperchen, die Gefässe sind stark gefüllt und erweitert. Die Glomeruli sind unverändert.

Die geschilderten Erscheinungen reichen im Centrum des Hämatoms bis in eine Tiefe von etwa 2 mm, nach der Peripherie zu nehmen sie allmählich an Tiefenausdehnung ab, finden sich aber noch deutlich in einer ausserhalb des Hämatombereiches liegenden Zone. Grössere Gefässe zeigen an keiner Stelle irgendwelche krankhaften Veränderungen.

Kaninchen IV.

4. VIII. 03. Aethernarkose. Bestrahlung wie oben. 8. VIII. 03 (nach 4 Tagen) Nephrektomie links.

Befund: 1) Makroskopisch an der Bestrahlungsstelle ein fast linsengrosser hell aussehender Herd, umgeben von einer dunkler gefärbten schmalen Zone. Es bestehen Verwachsungen dieser Stelle mit der Umgebung. Auf dem Durchschnitt im Centrum 3 mm dicke Sugillation. Parenchym lässt keine Veränderungen erkennen.

2) Mikroskopisch fällt zunächst wieder das beträchtliche Hämatom auf. Die bindegewebige Kapsel ist im Bereiche desselben nur noch spurenweise vorhanden, die Grenze gegen das Parenchym ist sehr unregelmässig, indem sämtliche intracanaliculären Räume prall mit Blut gefüllt sind und mit dem Hämatom in kontinuierlichem Zusammenhange stehen. Das Hämatom hört also an der Parenchymgrenze nicht auf, sondern setzt sich in den Spalten in bald mächtigeren, bald dünneren Zügen fort. An einzelnen Stellen ist der Inhalt mehrerer Spalträume konfluiert und bildet ein grösseres Hämatom. An diesen Stellen umgrenzen die Harnkanälchen entweder äusserst stark komprimiert die Blutmasse oder sie sind auch in dem Hämatom aufgegangen und verraten sich nur durch zahlreiche, zwischen die roten Blutkörperchen unregelmässig verteilt geschrumpfte Kerne. Diese schweren Veränderungen finden sich überall unter dem oberflächlichen Hämatom, je näher dem Centrum und der Oberfläche um so deutlicher. Die einfache Ausfüllung der intracanaliculären Spalträume mit roten Blutkörperchen reicht aber noch weit

über das Gebiet des Hämatoms hinaus. Der Tiefe nach erstrecken sich die schweren Blutungen bis 3 mm unter die Oberfläche, die leichteren bis in das Gebiet der geraden Harnkanäle. Im Bereiche dieses ganzen Gebietes befindliche Gefässe sind gut mit Blut gefüllt, von irgend welchen Veränderungen ihrer Wandungen, besonders von endarteriitischen oder endophlebitischen Processen ist nichts zu bemerken. — Das Parenchym zeigt aber ausser den beschriebenen Schädigungen noch ganz ausserordentlich schwere andere Veränderungen. Direkt unter dem Haupthämatom, also im Hauptbereich der Bestrahlung ist bis in eine Tiefe von 4 mm etwa überhaupt kein normales Harnkanälchen mehr zu sehen. Die Epithelien sind meist in das Lumen hineingefallen, ihr Protoplasma ist geschrumpft oder ganz geschwunden, die Kerne sind vielfach zu unregelmässig geformten, stechapfelförmigen Gebilden verändert. Leukocyten sind nur äusserst spärlich zu sehen. An den Kapillaren der Glomeruli sind ganz vereinzelt Vakuolisierungen einzelner Endothelien zu beobachten, sonst keine Veränderungen.

Kaninchen V.

3. VIII. 03 Aethernarkose, Bestrahlung wie oben. 8. VIII. 03 (nach 5 Tagen) Nephrektomie links.

Befund: 1) Makroskopisch an der Bestrahlungsstelle ein intensiv geröteter, der Kapselöffnung entsprechender Herd umgeben von einer etwas helleren Zone. Auf dem Durchschnitt eine leichte Einsenkung in der vollständig weisslich erscheinenden äussersten Schicht von $1^1/_2$ mm Dicke, darunter eine Schicht (1 mm) von dunklerer Färbung.

2) Mikroskopisch: Ein Hämatom ist nicht vorhanden, die Kapsel ist aber im Bestrahlungsgebiet beträchtlich verdickt, aufgelockert und mit polynukleären Leukocyten und mit Rundzellen durchsetzt. Letztere finden sich besonders zahlreich in der diesen veränderten Kapselteilen benachbarten Zone. — Das Parenchym zeigt erhebliche Veränderungen im Bereiche einer flach muldenförmigen Partie dicht unter der Oberfläche, deren tiefster 1 mm unter der Oberfläche gelegener Punkt der Mitte der Bestrahlungszone entspringt, deren äusserste Grenze mit dem Uebergang der veränderten Kapselteile in annähernd normale abschneidet. In diesem Bereiche ist das Epithel der Harnkanälchen bis auf geringste Reste verschwunden, das Gerüst der Kanälchen ist noch zu erkennen, es ist ausgefüllt mit einer gleichmässigen, ganz wenig gefärbten, körnigen Masse, in welcher hin und wieder regellos einige kaum gefärbte Kerne liegen. Die noch in diese Zone reichenden Glomeruli stellen prall mit roten Blutkörperchen gefüllte kugelige Gebilde dar. Die Endothelkerne ihrer Kapillaren sind wenig deutlich gefärbt, immerhin gut erkennbar. Während in der ganzen veränderten Zone nur vereinzelt in den Interstitien zwischen den Harnkanälchen rote Blutköperchen sich finden, sind diese in der nächsten Umgebung in Massen innerhalb der Harnkanälchen und

zwischen denselben vorhanden. Leukocyten sind so gut wie gar nicht zu finden. An den interstitiellen Kapillaren sind keine degenerativen Processe nachweisbar, ebensowenig an den grösseren Gefässen, welche noch in den Schnitt fallen. Eine solche Arterie liegt, im vollen Querschnitt getroffen, unmittelbar unter der Bestrahlungszone.

Kaninchen VI.

9. VIII. 03 Aethernarkose, Bestrahlung wie oben. 19. VIII. 03 (nach 10 Tagen) Nephrektomie links.

Befund: 1) Makroskopisch. Tief eingezogene Narbe an der Stelle der Bestrahlung von der Grösse der Kapselöffnung. An dem tiefsten Punkt der Einziehung hämorrhagisch verfärbte, etwa hanfkorngrosse Stelle. Verwachsungen der Kapsel in der Umgebung der Narbe mit perirenalem Gewebe. Auf dem Durchschnitt an der tiefsten Stelle ein 1 mm in die Tiefe reichende Blutung, sonst normales Aussehen.

2) Mikroskopisch. An der Bestrahlungsstelle wieder das Hämatom. Die Kapsel über demselben ist hier aber nur noch in spärlichen Resten vorhanden. Die Grenze gegen das Parenchym ist ganz unregelmässig. An einigen Stellen dringt das Hämatom in breiteren oder schmäleren Zügen in das Parenchym ein, an anderen sieht man Reste des Parenchyms zackenförmig im Hämatom liegen. In grössere Tiefe dringende Blutzüge finden sich nur vereinzelt, ebenso sieht man direkt unter der bestrahlten Zone wenig Blut zwischen den Harnkanälchen, wogegen ausserhalb dieser Zone sowohl die präformierten Kapillaren als auch die Spalten zwischen den Harnkanälchen sehr stark mit Blut gefüllt erscheinen. Am Parenchym fällt im Bereich der Bestrahlungszone wiederum die schwere Veränderung auf. Bei einer Tiefe von 1 mm sind unter dem Hämatom mit Epithelien bekleidete Harnkanälchen nicht mehr vorhanden, nur ihr Stützgerüst und unregelmässig verstreut einige missgestaltete Zellen lassen sich noch erkennen. Je mehr man in die Tiefe vordringt, um so geringer werden die Veränderungen, 5 mm unter der Oberfläche sind die Epithelien der Harnkanälchen wieder normal. Wohl die markantesten Veränderungen zeigen die unter dem Hämatom gelegenen Glomeruli bis zu einer Tiefe von etwa 1 mm. Die oberflächlichsten sind nur noch als scheibenförmige, fast vollständig homogene Gebilde zu erkennen, in welchem noch vereinzelte rote Blutkörperchen sich finden, aber nichts mehr von Kapillarendothelien vorhanden ist. Die tieferen Glomeruli zeigen eine strotzende Blutfülle, die Endothelien sind vereinzelt noch zu erkennen. Abgesehen von der beschriebenen Blutfülle der Kapillaren ist im ganzen Präparat an den Gefässen keine Veränderung sichtbar. Eine grössere Arterie, welche noch im Bereiche der Parenchymveränderungen liegt, ist durchaus normal, was besonders an einem Schnitt deutlich hervortritt, welcher die Arterie in Längsschnitt auf eine weite Strecke hin zeigt.

Kaninchen VII.

6. VIII. 03. Aethernarkose, Bestrahlung wie oben. 1. IX. 03 (nach 25 Tagen) Nephrektomie links.

Befund: 1) Makroskopisch. Ausgedehnte flächenhafte Verwachsungen der Kapsel mit der Umgebung. Fast 5 pfennigstück grosser, blasser, narbig veränderter Fleck an der Stelle der Bestrahlung, in dessen Mitte eine hanfkorngrosse, hämorrhagisch verfärbte Vertiefung zu sehen ist. Auf dem Durchschnitt ein bis in 5 mm Tiefe sich erstreckender, etwa keilförmiger, anämisch aussehender Herd.

2) Mikroskopisch sieht man folgendes Bild: An der Bestrahlungsstelle ist die Kapsel um etwa das 10fache des Normalen verdickt. In der Mitte der Stelle geht die Kapsel in einen keilförmig sich verjüngenden und in das Parenchym eindringenden derben bindegewebigen Herd über. Den ganzen Bereich der Kapselverdickung sieht man am Rande nur in dünner Schicht, nach der Mitte in dickeren Lagen, umgeben von einer mit zahlreichen Rundzellen und Fibroblasten durchsetzten lockeren, bindegewebigen Zone, welche die Grenze gegen das Parenchym bildet. Letzteres zeigt eine von dem beschriebenen Narbenherde strahlig ausgehende Anordnung, welche durch den Verlauf der Harnkanäle, bezw. deren Reste hergerufen wird. Unmittelbar unter der Mitte der Narbe findet sich bis in einer Tiefe von 4 mm nichts mehr von normalem Parenchym. Nur vereinzelt sieht man Reste des Stützgewebes und dazwischen vollständig amorphe Massen, von Zellen keine Spur. Je weiter man nach aussen geht, um so mehr nähert sich das Aussehen des Parenchyms dem Normalen und zwar dringt das normale Gewebe mit der Entfernung von dem Mittelpunkt mehr und mehr zur Oberfläche vor, um etwa an der Stelle, wo die Kapselverdickung aufhört, die Kapsel zu erreichen. Der veränderte Parenchymbezirk umgibt also das narbige Centrum in einer nach der Mitte und der Tiefe an Mächtigkeit zunehmenden Schicht.

Bemerkenswert ist, dass innerhalb dieser Schicht, allerdings nicht in den vollständig degenerierten Teilen, durchaus normal aussehende Glomeruli sich finden.

Arterien wie Venen zeigen nirgends, auch dort nicht, wo sie unmittelbar unter dem bestrahlten Gebiet liegen, nachweisbare Veränderungen ihrer Wandung.

Kaninchen VIII.

15. XI. 04. Aethernarkose. Bestrahlung wie oben mit 20 mgr Radiumbromid. 17. IX. 04 (nach 2 Tagen) Nephrektomie links.

Befund: 1) Makroskopisch: Linsengrosser, kreisrunder, rot verfärbter Herd an der Bestrahlungsstelle, umgeben von einer helleren Zone.

2) Mikroskopisch: Die Kapsel ist nicht verdickt; es besteht weder zwischen den einzelnen Lamellen der Kapsel, noch zwischen dieser und dem Parenchym ein Hämatom. Das Parenchym weist in einem Be-

zirk von 4 mm Breite und etwa 2 mm Tiefe folgende sehr beträchtliche Veränderungen auf: Die Epithelien der Harnkanälchen befinden sich durchweg in einem Zustande schwerer Degeneration. Dicht unter der Kapsel ist dieselbe so weit vorgeschritten, dass von einzelnen Zellen überhaupt nicht mehr geredet werden kann. Man sieht nur Trümmer derselben, hie und da einen missgestalteten Kern, von einer geschrumpften Masse umgeben. Während so die epithelialen Elemente zu Grunde gegangen sind, lässt sich das Gerüst der Harnkanälchen vielfach noch erkennen durch die interkanalikulären Kapillaren. Diese sind mässig gefüllt, ihr Endothel ist vollständig unversehrt. Am meisten fällt aber auf, dass ein grosser Teil der Gewebsmaschen, in welchen die Harnkanälchen sassen, von einer homogenen mit Kernresten und degenerierten Kernen mehr oder weniger durchsetzten Masse eingenommen werden. Diese, wohl nur als eine Verschmelzung der Epithelientrümmer anzusehenden Massen finden sich nur im Bestrahlungsgebiet, am dichtesten gesät dicht unter der Kapsel und in der Mitte, allmählich nach der Tiefe zu abnehmend. Sie reichen nach der Tiefe wie nach der Breite hin nicht so weit, wie die geringfügigeren Degenerationserscheinungen, so dass also der ganze Herd der schwereren Veränderungen von einer Zone leichterer Veränderungen mantelförmig umgeben wird. Dabei ist zu bemerken, dass diese leichteren Schädigungen des Epithels sich verhältnismässig weiter in die Breite als in die Tiefe erstrecken.

Im Bereiche des beschriebenen Degenerationsherdes finden sich keine Gefässerweiterungen, auch keine Blutaustritte. Beide Erscheinungen lassen sich erst ausserhalb desselben, aber auch nur in mässigem Grade, nachweisen.

Die innerhalb der Bestrahlungszone gelegenen Glomeruli sind weder was die Blutfüllung der Kapillarschlingen noch was die Beschaffenheit ihrer zelligen Elemente anbetrifft, von den an nicht bestrahlten Partien unterschieden.

An grösseren Gefässen, Arterien wie Venen, ist nirgends eine pathologische Veränderung festzustellen.

Kaninchen IX.

6. IX. 04. Aethernarkose. Bestrahlung wie oben mit 20 mgr. Radiumbromid. 10. IX. 04 (nack 4 Tagen) Nephrektomie links.

Befund: 1) Makroskopisch: Fast 5pfennigstückgrosser kreisrunder Herd, mit der Umgebung verwachsen, intensiv gerötet.

2) Mikroskopisch: Entsprechend dem Bestrahlungsgebiet ist die Kapsel in 6 mm Ausdehnung aufgelockert und ödematös durchtränkt. Ein Hämatom ist weder unter der Kapsel noch in ihren Spalträumen zu finden. Das Parenchym zeigt folgende Veränderungen: Unter dem aufgelockerten Kapselbereich findet sich eine Zone vollständig degenerierten Gewebes. Eine Erkennung specifischer Teile ist unmöglich, weder Harnkanäle, noch Gefässe sind abzugrenzen. Das ganze Gewebe stellt eine

homogene, etwas gekörnte Masse dar, in welcher ohne bestimmte Anordnung Zelltrümmer herumliegen. Diese Zone ist in der Mitte am mächtigsten, sie reicht dort bis in $1^1/_2$ mm Tiefe und wird allmählich nach den beiden Seiten zu flacher. Unter dieser Zone kommt eine zweite, in welcher sich die Grenzen der Harnkanäle gut erkennen lassen, das Epithel aber mehr oder weniger zu Grunde gegangen ist. Hier sieht man vereinzelt wieder Ausgüsse der Harnkanälchen mit den oben beschriebenen homogenen Massen. Ausserdem besteht in dieser Zone eine starke Füllung der präformierten Gefässe, wie auch Ansammlungen roter Blutkörperchen ausserhalb der Kapillaren. Die Glomeruli, welche im Bereich dieser Zone liegen, sind gleichfalls verändert, indem die einen deutliche Degenerationsvorgänge an den Endothelien der Kapillarschlingen aufweisen, andere vollständig ihre Konturen verloren haben und gar nicht mehr als selbständige Gebilde imponieren. Diese zweite Zone, welche eine grösste Tiefe von etwa 2 mm erreicht, ist weder gegen die andere beschriebene Zone, noch gegen das unter ihr liegende normale Parenchym scharf abgegrenzt; vielmehr findet ein allmählicher Uebergang statt.

An grösseren Arterien und Venen sind nirgends Veränderungen festzustellen.

Kaninchen X.

7. IX. 04. Aethernarkose. Bestrahlung wie oben mit 20 mgr Radiumbromid. 16. IX. 04 (nach 9 Tagen) Nephrektomie links.

Befund: 1) Makroskopisch: Von einem hellen Hof umgebener, linsengrosser, geröteter und dunkel verfärbter Herd. Ausgedehnte Verwachsungen mit der Umgebung.

2) Mikroskopisch: Kapsel in 10 mm Ausdehnung verdickt und aufgequollen. In den Randpartieen dieses Bereiches kleinzellige Infiltration der Kapsel, sonst nirgends Rundzellen. Das Parenchym zeigt folgende Veränderungen: Eine sehr deutliche mangelhafte Kernfärbung besteht in einem Bereiche, dessen Grenzen unter dem Zentrum der bestrahlten Partie sich in 4 mm Tiefe befinden, dann aber nach den Seiten zu sehr schnell ansteigen, sodass sie 1.5 mm vom Mittelpunkt entfernt nur noch etwa 200 μ unter der Oberfläche liegen, um dann ganz flach nach den Seiten bis zur Oberfläche anzusteigen. Das veränderte Gebiet hat also etwa Pilzform. In diesem Gebiete ist nun wiederum die oberste, im Zentrum etwa 300, am Rande etwa 200 μ dicke Schicht in eine vollständig homogene Masse umgewandelt, in welcher unregelmässig angeordnete Zelltrümmer liegen. Von Harnkanälchen, bindegewebigen Septen oder Kapillaren ist nichts zu finden. Unter dieser Zone sieht man dann die oben geschilderten Degenerationsmerkmale an den Epithelien der Harnkanälchen, welche an Intensität, entsprechend der Form des ganzen beeinflussten Gebietes nach der Tiefe zu abnehmen. In den höheren Schichten dieses Bereiches sind die intrakanalikulären Kapillaren gut gefüllt, das

Endothel anscheinend gut erhalten. Zugleich finden sich aber noch sehr zahlreiche Ansammlungen roter Blutkörperchen ausserhalb der Kapillaren, auch innerhalb der Harnkanälchen. In den tieferen Schichten nimmt die Blutfüllung der Gefässe ab, Blutungen werden nicht mehr beobachtet.

Die Glomeruli lassen in den höheren Schichten keine Kerne mehr erkennen, die ganze Glomeruluskapsel ist mit roten Blutkörperchen prall gefüllt. In tiefer gelegenen sind einige blass gefärbte Endothelien noch sichtbar.

An grösseren Gefässen, Arterien wie Venen sind keine Veränderungen festzustellen. Besonders wichtig ist, dass eine Arterie und eine Vene, welche unmittelbar an das degenerierte Gebiet des Parenchyms anstossen und direkt unter dem Centrum der Bestrahlungsstelle liegen, absolut normale Beschaffenheit, keine Spuren endarteriitischer Processe, ausweisen.

Kontrollversuche.

1. Kaninchen.

27. V. 04. Auflegen der leeren Radiumkapsel auf die luxierte linke Niere für 1/2 Stunde. Versenken der Niere. 28. V. Wiedervorlagerung der Niere. Es ist absolut keine Veränderung zu erkennen, es lässt sich überhaupt die Stelle nicht mehr bestimmen, an welcher die Kapsel gelegen hat.

2. Kaninchen.

7. XII. 03. Auflegen der leeren Kapsel wie oben. 10. XII. Wiedervorlagerung der Niere. Befund wie oben.

3. Kaninchen.

28. V. 04. Auflegen der leeren Kapsel wie oben. 2. VI. 04. Wiedervorlagerung der Niere. Befund wie oben.

Des weiteren wurden natürlich auch nicht bestrahlte Partieen der Versuchsnieren zu Vergleichen mit den bestrahlten Teilen benutzt.

Zunächst sollen die Veränderungen an den einzelnen Zellgruppen der bestrahlten Nierenteile getrennt besprochen werden. Bereits 24 Stunden nach der Bestrahlung mit 10 mgr Radium lassen die Epithelien der Harnkanälchen deutliche Degenerationserscheinungen erkennen: Das Protoplasma ist gequollen und mit Vakuolen durchsetzt, die Kerne sind blass gefärbt, ein Kerngerüst ist vielfach nicht mehr zu unterscheiden. Nach 2 Tagen ist schon an einzelnen Epithelien das Protoplasma ganz verschwunden, nach 3 Tagen sind fast durchweg die Epithelauskleidungen der Harnkanälchen zerfallen und liegen zusammengeballt im Innern der Kanälchen, ohne dass eine Abgrenzung der einzelnen Zellen gegeneinander zu erkennen wäre. Wo die Kerne noch vorhanden sind, ist ihre Färbung nur ganz schwach. Die nach 24 Stunden noch vollständig gleichmässige

Oberfläche des Parenchyms ist jetzt vielfach eingebuchtet; die scharfe Abgrenzung gegen das auf ihr lagernde Hämatom ist dadurch verwischt. Am 4. Tage sind die geschilderten Erscheinungen noch gesteigert, normale Harnkanälchen sind im Bestrahlungsbereich überhaupt nicht mehr zu finden. Eine Grenze zwischen Parenchym und dem auflagernden Hämatom ist nicht mehr festzustellen. Am 5. Tage lassen sich nur noch Trümmer der Epithelien innerhalb des leeren Gerüstes der Harnkanälchen erkennen. 10 Tage nach der Bestrahlung sind bis in 1 mm Tiefe nur noch mit amorphen Trümmern gefüllte Massen zu finden. Nach der Tiefe zu nehmen die Degenerationserscheinungen allmählich ab.

Nach 25 Tagen dringt halbkreisförmig ein Narbengewebe in das Parenchym ein; um dieses herum finden sich keine Epithelien mehr, sondern nur junges Granulationsgewebe und Reste des Stützgewebes, hin und wieder mit amorphen Massen ausgefüllt.

Genau dieselben Degenerationserscheinungen, nur in wesentlich intensiverem Masse, weisen die Epithelien an den mit 20 mgr Radium bestrahlten Nieren auf. Schon nach 2 Tagen sieht man hier vollständigen Untergang von Epithelien; dieselben liegen stellenweise zusammengeballt im Innern der Massen des Stützgewebes. Nach 4 Tagen ist schon eine vollständig nekrotische Zone des Parenchyms vorhanden, nach 9 Tagen ist der oberste Teil der Bestrahlungszone in eine homogene Masse verwandelt, darunter liegende Schichten zeigen ebenfalls schwere Degenerationserscheinungen.

Die Tiefe, bis zu welcher die Epithelveränderungen reichen, ist in keinem Falle beträchtlich, sie übersteigt nie 5 mm. Sehr gut verfolgen lässt sich, besonders an der mit 10 mgr bestrahlten Versuchsreihe, das allmähliche Fortschreiten in die Tiefe. Während in den ersten Tagen nur bis in eine Tiefe von $1^1/_2$ mm Veränderungen der Epithelien nachweisbar sind, finden sich solche am 3. Tage bis zu 2 mm, am 4. und 5. Tage bis zu 4 mm Tiefe. 25 Tage nach der Bestrahlung sehen wir dann unter dem Narbengewebe noch eine Schicht von 4 mm Dicke verändert.

Ganz allgemein lässt sich beobachten — und das gilt auch für die anderen Zellgruppen —, dass im Centrum des Bestrahlungsgebietes die Wirkung des Radiums am tiefsten reicht und auch am intensivsten ist, nach den Seiten zu schnell an Tiefe und Stärke abnimmt. Die grösste Flächenausdehnung erreichen die Epithelveränderungen bei der letzten mit 20 mgr bestrahlten Niere. Hier beträgt der Breitendurchmesser 1 cm. In den übrigen Fällen übersteigt

er selten die Hälfte.

Die Epithelveränderungen werden also an den bestrahlten Nieren vom 1. Tage nach der Bestrahlung an beobachtet. Sie nehmen von Tag zu Tag zu und erreichen dann am 4. Tag ihren Höhepunkt. Die Trümmer des jetzt vollständig zerfallenen Epithels verschwinden allmählich in dem Narbengewebe, welches sich im Bereiche der intensivsten Radiumwirkung bildet.

Für die Beurteilung der Radiumwirkung auf die Blutgefässe kommen bei unseren Nierenpräparaten folgende Gruppen von Gefässen in Betracht:

1) Die auf der Oberfläche des Parenchyms dicht unter der Kapsel sich ausbreitenden Venennetze, den Stellulae Verheynii beim Menschen entsprechend.

2) Die Kapillaren der Rindenschicht.

3) Die Gefässschlingen der Glomeruli.

4) Die eigentlichen Arterien und Venen.

Es unterliegt wohl keinem Zweifel, dass das subkapsuläre Hämatom, die am meisten ins Auge fallende Wirkung des Radiums an den mit 10 mgr bestrahlten Präparaten, seine Quelle in den auf der Oberfläche des Parenchyms ausgebreiteten Venennetzen hat. Dass es sich bei diesen Blutungen um eine Radiumwirkung, nicht etwa um die Folge eines Druckes der Hartgummikapsel oder mechanischer Verletzungen beim Luxieren der Niere handelt, geht mit Sicherheit aus dem Fehlen dieser Blutungen in den Kontrollversuchen hervor.

Wie diese Blutungen nun zu Stande kommen, ist aus unseren Präparaten nicht unmittelbar zu erkennen. Doch lässt sich wohl annehmen, dass sie auf dieselbe Weise erfolgt sein werden, wie die Blutungen in den obersten Schichten des Parenchyms aus den interkanalikulären Kapillaren. Das hier noch nach mehreren Tagen gut erhaltene Endothel lässt eine Blutung durch Degeneration derselben und folgende Kontinuitätstrennung ausschliessen und zwingt zur Annahme einer Blutung per diapedesin. Es ist einleuchtend, dass gerade die oberflächlichsten Gefässe, welche der Strahlenquelle am nächsten liegen, am intensivsten beeinflusst werden, so dass die Durchlässigkeit der Gefässwandungen, wie aus den massigen Hämatomen hervorgeht, hier am stärksten ist. In hohem Masse auffallend ist es nun aber, dass das subkapsuläre Hämatom sich durchweg bei den Präparaten nicht findet, welche mit 20 mgr Radium bestrahlt

wurden. Während a priori zu erwarten wäre, dass der intensiveren Strahlung eine entsprechend stärkere Wirkung auf die Endothelien zukommen würde, wie es ja bei den Epithelien der Fall ist, sehen wir hier nirgends auch nur die Andeutung einer Blutung unter die Kapsel.

In derselben Weise verschieden, je nach der Intensität der Bestrahlung, erweisen sich die Blutungen aus den Kapillarschlingen des Parenchyms. Während schon 1 Tag nach der Bestrahlung mit 10 mgr rote Blutkörperchen ausserhalb der interkanalikulären Kapillaren zu finden sind, am 2. Tage sich sogar schon recht beträchtliche Blutungen bilden, sehen wir solche im Bereiche der intensiven Strahlenwirkung bei 20 mgr Radium gar nicht. Erst am Rande dieser Zone, also dort, wo die Strahlen schon abgeschwächt waren, treten Blutungen auf. Eine Erklärung für diesen auffallenden Befund zu geben, wäre nur dann möglich, wenn überhaupt die Art und Weise der Einwirkung auf die Gefässwandung, welche die Diapedese hervorruft, bekannt wäre. Hier können wir uns aber nur in Hypothesen bewegen.

Halkin sieht in den Gefässerweiterungen und Blutungen die ersten Zeichen einer Degeneration der Endothelien, welche erst später voll in die Erscheinung tritt. Diese Auffassung erscheint vollauf berechtigt, da Halkin diese späteren Degenerationserscheinungen, Schwellung der Endothelkerne, Vakuolisierung etc., auch wirklich fand. An meinen Präparaten war aber davon nichts zu sehen. Vielmehr zeigten die Endothelien der Kapillaren wie auch der kleinsten Venen und Arterien des Parenchyms selbst noch am 5. Tage nach der Bestrahlung, also zu einer Zeit, wo das Epithel bereits vollständig zu Grunde gegangen war, kaum eine Spur einer Degeneration. Desgleichen fanden sich in diesen Gefässen niemals Thromben. Solche wären aber unbedingt zu erwarten gewesen, wenn die Durchlässigkeit der Gefässwand am 1. Tage nach der Bestrahlung das Anfangszeichen einer fortschreitenden Degeneration der Endothelien gewesen wäre. Ich möchte mich vielmehr der Ansicht zuneigen, dass Erweiterung der Gefässe und Blutung per diapedesin der Ausdruck einer vorübergehenden Radiumwirkung ist, einer Wirkung, welche von der eigentlichen nekrotisierenden Beeinflussung des Gewebes verschieden ist. Damit wäre auch die klinische Erfahrungsthatsache zu erklären, dass nach Radiumbestrahlung schon nach weniger als 24 Stunden ein Erythem auftritt, welches nach einigen Tagen wieder langsam verschwindet.

Einen weiteren Anhaltspunkt dafür, dass die anfänglichen Blu-

tungen nicht das erste Zeichen der eigentlichen Degeneration der Gefässwände sind, giebt das Verhalten der Glomerulusschlingen. An diesen Kapillarschlingen wurde niemals in den ersten Tagen eine Erweiterung oder gar eine Blutung konstatiert. Am 4. Tage wurden dagegen stellenweise die ersten Zeichen der Degeneration gefunden. 24 Stunden später sehen wir die Schlingen prall gefüllt und stellenweise Thrombose des Inhaltes, welche am nächsten Tage ganz allgemein ist. Hier haben wir es also mit Degeneration der Endothelien zu thun, ohne dass zu Beginn derselben eine Blutung erfolgt wäre. Und doch wären die Kapillaren der Glomeruli infolge des in ihnen herrschenden höheren Blutdruckes besonders zu Blutungen per diapedesin geeignet.

Wie schon erwähnt, sind an den interkanalikulären Kapillaren Degenerationserscheinungen in den ersten 4 Tagen überhaupt nicht zu finden. Dann erst, nachdem die Nierenepithelien längst zu Grunde gegangen sind, verschwinden auch die Kapillaren mit dem sie tragenden Stützgewebe.

Wie verhalten sich nun die grösseren Arterien und Venen der Radiumstrahlung gegenüber? Sie zeigen an allen Präparaten einen übereinstimmenden Befund: Nirgends auch nur die geringste Andeutung einer Degenerationserscheinung, nirgends aber auch proliferierende Vorgänge, wie sie von Baermann und Linser bei Röntgenbestrahlung gefunden worden sind.

Eine Reaktion der Blutgefässe wird also bereits am 1. Tage nach der Bestrahlung an den Nierenpräparaten sichtbar. Sie besteht in Blutungen per diapedesin. Am 2. Tage sind auch Erweiterungen der Kapillaren und kleinsten Gefässe der Rindenschicht festzustellen. Diese Veränderungen scheinen aber nur vorübergehender Natur zu sein. Eigentliche Degenerationsvorgänge werden an den Endothelien dieser Gefässe erst viel später, nachdem bereits das umgebende Parenchym zu Grunde gegangen ist, sichtbar. Dann erfolgt auch eine Verödung der Glomeruli. Die grösseren Arterien und Venen lassen in keinem Falle Degenerationsprocesse oder Wucherungsvorgänge erkennen.

Von bindegewebigen Teilen kommen bei den Nieren im Bestrahlungsbereich in Betracht die Kapsel und das Stützgewebe

zwischen den Harnkanälchen. An der Kapsel finden sich schon am 1. Tage nach der Bestrahlung Veränderungen, indem das im wesentlichen subkapsuläre Hämatom stellenweise auch in die einzelnen Gewebslamellen eingedrungen ist. Am 2. Tage ist die Kapsel ödematös durchtränkt und von Leukocyten durchsetzt. Dasselbe Bild sehen wir auch am 3. Tage. Nach 4 Tagen haben sich Verwachsungen der Kapseloberfläche mit dem umgebenden Zellgewebe ausgebildet. Bei der nach 5 Tagen entfernten Niere ist die Kapsel beträchtlich verdickt, dabei aufgelockert und zeigt reichlich poly- und mononukleäre Leukocyten, besonders in den Randpartien. Nach 10 Tagen ist ausser den ausgedehnten Verwachsungen nichts Besonderes zu finden, während die Kapsel der vor 25 Tagen bestrahlten Niere ausser flächenhaften Verwachsungen auch Verdickungen um etwa das 10fache des Normalen und eine innige Verschmelzung mit dem unter ihr liegenden Narbenherde des Parenchyms zeigt.

Dieses Verhalten der fibrösen Kapsel bei den mit 10 mgr bestrahlten Nieren finden wir auch bei den 3 mit 20 mgr Radium behandelten Präparaten aber erst am 4. Tage nach der Bestrahlung. Nach 2 Tagen ist noch keine Veränderung nachweisbar. Die nach 9 Tagen untersuchte Niere hat an der Bestrahlungsstelle eine ausserordentlich stark verdickte Kapsel, breite Verwachsungen mit der Umgebung und in den Randpartien reichliche kleinzellige Infiltration.

Das interkanalikuläre Stützgewebe zeigt die erste Radiumwirkung erst 4 Tage nach der Bestrahlung und auch nur in den obersten Schichten des Parenchyms, wo es, wie die epithelialen Teile. streckenweise zu Grunde gegangen ist. In den später exstirpierten Nieren breitet sich das Degenerationsgebiet des Stützgewebes etwas weiter aus, doch erreicht es nirgends die tiefsten Stellen der Epitheldegenerationen.

Das an der Nierenoberfläche gelegene Bindegewebe, die Kapsel, reagiert also auf die Radiumbestrahlung bereits vom 2. Tage an mit entzündlichen Veränderungen, welche zu ödematöser Durchtränkung und schliesslich zu Verwachsungen mit der Umgebung führen. Das Stützgewebe des Parenchyms geht allmählich zu Grunde, wenn das Epithelgewebe derselben Schicht abgestorben ist.

Es erübrigt noch, das Verhalten der Leukocyten in dem bestrahlten Nierenbezirke kurz zu zeichnen. Dieselben finden sich an der Oberfläche, in der Kapsel und in dem subkapsulären Häma-

tome in geringeren Mengen schon am 1. Tage nach der Bestrahlung und dann bald in reichlicher Menge. Es lässt sich dabei feststellen, dass durchweg die centralen Partien am spärlichsten, die Randpartien am reichlichsten mit polynukleären Leukocyten durchsetzt sind. Im Parenchym, so weit es deutliche Radiumwirkungen zeigt, werden sie dagegen vermisst. Nur hin und wieder trifft man einzelne Leukocyten, und dann meist innerhalb der Blutungen. Ihre Menge entspricht aber kaum dem gewöhnlichen Verhältnis der weissen zu den roten Blutkörperchen. Zahlreicher treten sie erst in den älteren Präparaten auf, welche bereits reparative Vorgänge aufweisen. Hier sieht man sie neben Lymphocyten in dem jungen, unter den schon vernarbten Teilen liegenden Granulationsgewebe.

Die Menge der in der Umgebung des degenerierten Parenchymbezirkes angesammelten mono- und polynukleären Leukocyten entspricht auch bei weitem nicht dem Befunde, wie er sich in der Peripherie eines Nekroseherdes gewöhnlich darbietet. Wenn auch stellenweise grössere Anhäufungen vorhanden sind, so vermisst man doch eine kleinzellige Infiltration vollkommen.

Es hat danach fast den Anschein, als wenn die Radiumstrahlen eine antichemotaktische Wirkung auf die Leukocyten ausübten. Auch Halkin beschreibt die auffallend geringe Infiltration um die Gefässe der bestrahlten Hautstellen selbst noch nach 7 und 12 Tagen. Strassmann sah allerdings schon früher, nach 48 Stunden, Leukocytenansammlungen um die Gefässe des Papillarkörpers. Doch darf nicht ausser Acht gelassen werden, dass an der Haut entzündliche Vorgänge aus anderer Ursache nie ausgeschlossen werden können.

Wir können also unsere Beobachtungen über das Verhalten der Leukocyten in mit Radium bestrahlten Nierenteilen dahin zusammenfassen, dass zu einer Zeit, wo schon sehr ausgesprochene degenerative Veränderungen am Parenchym stattgefunden haben, die Menge der poly- und mononukleären Leukocyten eine auffallend geringe ist. Im Centrum der bestrahlten Partie fehlen sie sogar vollständig. Erst nach vollständigem Untergang des Gewebes wandern sie vom Rande her ein und führen zur Bildung von Granulations- und Narbengewebe.

Ueberblicken wir nun noch einmal die Ergebnisse unserer Un-

tersuchungen, um zu den beiden eingangs gestellten Fragen Stellung zu nehmen. Wird eine Zellgruppe der bestrahlten Nieren besonders früh und besonders im Centrum durch die Radiumwirkung geschädigt, und liegen Anhaltspunkte dafür vor, dass die Schädigung einer Zellgruppe, besonders der Blutgefässe, den Untergang des übrigen Gewebes verschuldet?

Zwei sichtbare Radiumwirkungen lassen sich gleichzeitig und bereits am 1. Tage nach der Bestrahlung beobachten, Blutungen aus den oberflächlichsten Gefässen und degenerative Processe am Epithel. Die Auffassung der Blutungen als erstes Zeichen der beginnenden Gefässdegeneration konnten wir aus den oben angeführten Gründen nicht teilen. Wir sehen in denselben nur die Folge einer vorübergehenden Gefässalteration, welche mit den viel später einsetzenden, nekrotisierenden Processen an den kleinsten Gefässen nichts zu thun hat. Da am Bindegewebe zu dieser Zeit noch keine Veränderung sichtbar ist, bleibt als die erste nachweisbare degenerative Radiumwirkung diejenige auf das Epithel bestehen. Diese beherrscht auch für die nächsten 2 Tage vollständig das Bild. Erst 4 Tage nach der Bestrahlung, wenn das Epithel bereits zu Grunde gegangen ist, treten an den Kapillaren und Glomerulischlingen Degenerationserscheinungen des Endothels auf, zugleich beginnt das Stützgewebe zu schwinden, und in weiterem Fortschreiten des Degenerationsprocesses wird das nekrobiotische Gewebe schliesslich zu vollständiger Nekrose übergeführt. An den grösseren Gefässen im Bestrahlungsbereiche sind dabei keine Veränderungen festzustellen. Es tritt also an Kaninchennieren, welche mit Radium bestrahlt worden sind, zunächst eine Schädigung und Degeneration des Epithels der Harnkanälchen, dann erst eine solche des übrigen Gewebes ein.

Unsere erste Frage müssen wir also dahin beantworten, dass die schliesslich auf alle bestrahlten Gewebsteile der Kaninchenniere sich geltend machende Wirkung des Radiums sich besonders früh und besonders intensiv am Epithel äussert.

Können wir nun, um zur Erledigung unserer zweiten Frage überzugehen, vielleicht in der mechanischen Wirkung der interstitiell abgelagerten Blutmassen den Grund für den Untergang der Epithelien der Harnkanälchen annehmen? Hiergegen spricht der Umstand, dass die ersten Zeichen der Epitheldegeneration bereits zu einer Zeit nachweisbar sind, zu welcher die Blutungen noch äusserst geringfügige sind. Des weiteren sehen wir in einzelnen Präparaten gerade in den schwer degenerierten Partien keine oder geringe, in

den Randpartien dagegen, deren Epithel mehr weniger erhalten ist, ausgedehnte Blutaustritte.

Mit Ernährungsstörungen einhergehende Blutgefässveränderungen als Ursache für den Untergang des Gewebes zu betrachten, erscheint von vornherein unberechtigt, da eben die eigentlichen Degenerationserscheinungen an den kleinsten Gefässen erst dann auftreten, wenn das Epithel bereits nekrotisch geworden ist. Es kommt hinzu, dass sich niemals weder an den im Bestrahlungsbereiche gelegenen Arterien und Venen, noch an den Kapillaren auch nur die geringsten Anzeichen von endarteriitischen oder endophlebitischen Processen oder von Thrombosen gefunden haben, wie sie Baermann und Linser beobachteten und für die Gewebsveränderungen bei Röntgenbestrahlung verantwortlich machten.

Können wir aber in dem Zerfall des Epithels die Ursache für den Untergang des übrigen Gewebes sehen? Diese Möglichkeit ist durchaus nicht von der Hand zu weisen; wenigstens spricht die zeitliche Folge der Veränderungen am Epithel einerseits, Stützgewebe und Gefässen andererseits nicht dagegen. Erst nach Zerfall des Epithels erfolgt Untergang der interkanalikulären Kapillaren, der Glomerulusschlingen und des bindegewebigen Maschenwerkes. Dass nun die Zerfallprodukte einer Zellart schädigend auf benachbarte Gewebe wirken können, ist bekannt. Vor allem wäre aber hier zu erinnern an die Untersuchungen von Neuberg, von Schwarz und ganz besonders aus jüngster Zeit an diejenigen von Werner aus der Heidelberger chirurgischen Klinik. Der gewebsschädigenden Wirkung der Zerfallsprodukte mit Radium bestrahlter Zellen wird von diesen Autoren eine besondere Bedeutung zugeschrieben. Unsere Versuche an Kaninchennieren sprechen also dagegen, dass eine Gefässalteration durch Radium die Ursache für den Gewebstod darstellt. Sie lassen aber durchaus die an sich einleuchtende Auffassung zu, dass die Zerfallsprodukte des am frühesten und intensivsten geschädigten Epithels den Untergang des übrigen Gewebes, welches an sich gegen die Radiumwirkung weniger empfindlich zu sein scheint, zum mindesten unterstützen.

II. Radiumwirkungen auf Carcinom- und Sarkomgewebe des Menschen.

Um eine unmittelbare Wirkung des Radiums auf das Tumorgewebe ohne Zwischenschaltung von Haut oder nekrotischer Schich-

ten auf der Oberfläche ulcerierter Tumoren zu erhalten, musste von vornherein auf eine Bestrahlung in der gewöhnlichen Weise durch Auflegen der Radiumkapsel verzichtet und nach einer Methode gesucht werden, welche das Radium in die Mitte des Tumors selbst bringen liess. Nach mehrfachen misslungenen Versuchen mit kleinsten Aluminiumbehältern der verschiedensten Formen erwies sich als bei weitem am brauchbarsten die Benützung einer lanzettförmigen Kapsel aus feinstem Glas. Ich liess mir eine solche vom Glasbläser herstellen, sandte sie an die Chininfabrik Braunschweig und erhielt sie, mit 20 mgr Radiumbromid gefüllt, zugeschmolzen zurück. Diese Glaskapsel, mit welcher ich die unten beschriebenen Versuche anstellte, hat bei einer lanzettförmig von beiden Seiten abgeplatteten Form eine Länge von 2 cm, einen grössten Breitendurchmesser von 4 mm und einen grössten Dickendurchmesser von 2 mm. Die Dicke der Wandung beträgt 0,1 mm.

Die Prüfung der Aktivität des in dieser Kapsel eingeschlossenen Radiumbromids am Chromoradiometer Holzknecht ergab nach 2 Stunden 12—16 H, nach 4 Stunden 24 H und darüber. Da ich bei meinen Versuchen stets viel längere Bestrahlungszeiten anwandte, wurden also durchweg sehr grosse Mengen aktiver Radiumstrahlen verwendet.

Es wurden nun insgesamt 5 Versuche angestellt und zwar 4 bei Carcinomen, 1 bei einem Sarkom. Als geeignetstes Objekt für die Beobachtung der histologischen Radiumwirkungen am Carcinom erschien das Carcinoma mammae. Einmal liess sich hier noch am leichtesten eine Serie annähernd gleichgearteter Carcinome finden, sodann konnten voluminöse Tumoren verwendet werden, in welchen die Kapsel allseitig von Geschwulstgewebe umgeben war. Schliesslich waren bei der Exstirpation dieser Tumoren in der typischen Weise zusammen mit dem unterliegenden Musc. pectoralis mechanische Insulte der Präparate vollständig zu vermeiden.

Schwierigkeiten bereitete aber natürlich die Durchführung derjenigen Versuche, welche die Radiumwirkung erst längere Zeit nach der Bestrahlung zeigen sollten. Von diesen Versuchen mussten operable Carcinome, wegen der Notwendigkeit möglichst frühzeitiger Operation, ausgeschlossen werden. In einem Falle fügte es sich nun, dass die Patientin die Operation anfangs nicht zugeben wollte. Die Zeit bis zur Erteilung der Genehmigung wurde zur Ausführung des Versuches verwendet. In 2 weiteren Fällen wurde die Kapsel bei durch Metastasen inoperabel gewordenen Carcinomen der Mam-

ma eingeführt und später dann der Primärtumor allein entfernt. So liessen sich 3 Präparate relativ lange Zeit nach der Bestrahlung gewinnen, 1 weiteres erhielten wir bei einem gut operablen Carcinom durch Einführung der Kapsel 2 Tage vor der Operation. Der Versuch wurde nun im einzelnen so angestellt, dass unter Lokalanästhesie etwa über der Mitte des Tumors mit einem mässig breiten Messer ein Einstich bis tief in das Geschwulstgewebe gemacht wurde. In diesen klaffenden Spaltraum wurde die mit einem dünnen Draht versehene Radiumglaskapsel bis zur tiefsten Stelle eingeführt, darauf die Haut locker mit einer Naht geschlossen. Die Patienten blieben bis zum nächsten Tage im Bette. Die Entfernung der Kapsel erfolgte dann nach 18—24 Stunden. Dazu wurde die Hautnaht gelockert und die Kapsel an dem Draht vorsichtig herausgezogen. Darauf Schluss der Hautwunde. Durch die Amputation der Mamma liess sich jetzt ein Carcinompräparat gewinnen, welches die nach intensiver Radiumbestrahlung eintretenden Gewebsveränderungen zeigte.

In derselben Weise wurde bei einem inoperablen Sarcoma testiculi verfahren.

Ueber die histologischen Veränderungen maligner Neubildungen unter Radiumwirkung liegt bisher nur eine ausführliche Arbeit vor und zwar diejenige von Exner. Ausserdem hatten Werner und Hirschel Gelegenheit, bestrahlte Partien eines Mammacarcinoms zu untersuchen. Sie fanden 4 Wochen nach der letzten Bestrahlung, fast 8 Wochen nach der ersten $^1/_4$—$^1/_2$ cm tiefe, erbsengrosse Substanzverluste, darunter hämorrhagische Entzündung des Carcinoms; einzelne Carcinomnester in letzterem waren in Zerfall begriffen oder bis auf kleine Spuren verschwunden. Die Hauptherde in der Tiefe von mehr als 1 cm unter der Cutisoberfläche waren histologisch intakt.

Apolant kündete ferner die Veröffentlichung von histologischen Untersuchungen an radiumbestrahlten Mäusecarcinomen an. Meines Wissens ist dieselbe aber noch nicht erschienen.

Die Untersuchungsergebnisse Exner's müssen etwas ausführlicher besprochen werden. Exner bestrahlte 2—3 mm im Durchmesser zeigende Hautmetastasen eines Mammacarcinoms je $^1/_2$ Stunde lang und excidierte in regelmässigen Intervallen einzelne bestrahlte Knötchen. Bereits 1 Woche nach der Bestrahlung liess sich eine Neubildung von Bindegewebe feststellen, während zu dieser Zeit an den Carcinomzellen noch keine merklichen Veränderungen zu sehen waren. Die Bindegewebsneubildung wird im weiteren Ver-

laufe immer auffallender, auch finden sich zahlreiche neugebildete Kapillaren in demselben. Das rasch wachsende Bindegewebe scheint die Carcinomknoten in zahlreiche kleine Zellgruppen zu zersprengen und sie schliesslich zum Untergang zu bringen. Die ersten Veränderungen an den Carcinomzellen werden 14 Tage nach der Bestrahlung beobachtet.

Exner vermutet, dass durch die rasche Bindegewebsneubildung eine mechanische Schädigung der Carcinomzellen stattfindet, die zur Verdrängung, vielleicht nach Art eines Druckschwundes, führt. „Eines lässt sich mit Sicherheit sagen, das physiologische Wachstumsverhältnis zwischen Carcinomzellen einerseits und Bindegewebe andrerseits ist gestört, so dass nunmehr die Proliferationsfähigkeit des Bindegewebes die des Carcinoms übertrifft. Ob die bestrahlten Carcinomzellen eine primäre Schädigung erleiden, die diese verminderte Wachstumsenergie verursacht, oder nicht, muss dahingestellt bleiben." In jüngster Zeit hat Exner seine Untersuchungen unter Beifügung wesentlich besser reproducierter mikroskopischer Bilder an anderer Stelle nochmals mitgeteilt. In dieser Arbeit wird auch der Möglichkeit Rechnung getragen, dass primäre Gefässschädigungen eine sekundäre Schädigung des Tumorgewebes hervorrufen.

Es wird meine Aufgabe sein, diese Ergebnisse der Exner'schen Untersuchungen mit den meinigen zu vergleichen. Im Folgenden gebe ich zunächst die Protokolle meiner Versuchsreihe wieder:

1. F. Christine, 42j., Carcinoma mammae sin., seit $^3/_4$ Jahren bemerkt. Kleiner faustgrosser, derber Knoten im inneren, oberen Quadranten. Haut darüber verschieblich.

10. XII. 03. Radium-Glaskapsel in die Mitte des Tumors eingeführt. — 11. XII. 03 (nach 20 St.) Entfernung der Kapsel. — 12. XII. (2 Tage nach Beginn der Bestrahlung) Amputatio mammae.

Die ganze Mamma wird lebenswarm in warmes (4%) Formalin eingelegt. Nach 48 Stunden Excision eines Würfels aus dem Tumor mit der bestrahlten Partie. Weiterbehandlung in Alkohol etc. Celloidin, Färbung nach van Gieson.

Histologische Natur des Tumors: Alveoläres Carcinom mit kubischen Zellen, Bindegewebe bildet vielfach breite Züge.

Ein Querschnitt durch die Mitte des Tumors giebt folgendes Bild: Man sieht um den als schmalen Spalt erscheinenden mit Blutgerinnseln gefüllten Stichkanal als Mittelpunkt eine im Durchmesser etwa 1 cm betragende bräunlich verfärbte Zone, welche ihrerseits gegen das umgebende Gewebe nicht scharf abgegrenzt ist.

Es werden mikroskopisch untersucht: 1) Schnitte aus der oberen

Hälfte des bestrahlten Tumorteiles. Entsprechend der Ausdehnung der schon makroskopisch veränderten Zone findet man das Gewebe um den Stichkanal mit roten Blutkörperchen, mononukleären und polynukleären Leukocyten durchsetzt. Die Dichte dieses Infiltrates nimmt allmählich mit der Entfernung von dem Stichkanal ab. Die Zahl der mono- und polynukleären Leukocyten ist recht beträchtlich, doch noch nicht so gross, dass man von einem entzündlichen Infiltrate sprechen kann. Die bindegewebigen Septa sind im Bereich dieser Zone sehr beträchtlich gequollen und aufgelockert. Die in den Alveolen liegenden Krebsnester zeigen in der Umgebung des Stichkanales auffällige Veränderungen. Wo sie dem Spaltraum ganz nahe liegen, sind sie nur äusserst schwach gefärbt und dadurch so blass, dass sie sich kaum von den sie dicht umgebenden roten Blutkörperchen abheben. Dabei hat die einzelne Krebszelle die volle, gleichmässige Gestalt verloren und ist unregelmässig zackig geworden. In etwas weiterer Entfernung von dem Stichkanal vermisst man die sonst im Präparat sehr ausgesprochene Abgeschlossenheit der einzelnen Krebsnester. In einzelnen Alveolen sieht man den Inhalt in mehrere Zellhäufchen verteilt, in anderen liegt der ganze Alveoleninhalt zusammengedrängt nur in der Hälfte des Alveolenraumes. Sehr vielfach lassen sich die einzelnen Krebszellen überhaupt nicht mehr scharf von einander trennen; ihr Protoplasma geht in einander über. Die Tiefe, bis zu welcher diese Veränderungen an den Carcinomzellen sich finden, beträgt knapp 2 mm.

2) Schnitt aus der unteren Hälfte des bestrahlten Tumorteiles und zwar unmittelbar unter der tiefsten Stelle des Stichkanales. Das Bild ähnelt sehr dem vorigen. Nur ist die Durchsetzung des Gewebes mit roten Blutkörperchen viel beträchtlicher, während mono- und polynukleäre Leukocyten spärlicher vertreten sind. Das Bindegewebegerüst ist wiederum gequollen. In seinen Maschen liegen zahllose Krebszellen. Dieselben sind vielfach geschrumpft, die Kerne vielgestaltig, meist zackig, das Protoplasma nicht zu differenzieren, wie zerflossen. Diese Veränderungen finden sich im Bereiche eines annähernd rundlichen Herdes von etwa 8 mm Durchmesser.

Besonderes Gewicht wird auf das Verhalten der Blutgefässe im bestrahlten Gebiete gelegt. In der Nähe des Stichkanales sieht man die Wandung einzelner kleiner Arterien mit im Durchwandern begriffenen Leukocyten durchsetzt, ebenso Leukocytenanhäufungen in unmittelbarer Nähe dieser Gefässe. An anderen Arterien ist die Adventitia in derselben Weise wie das Bindegewebe der Umgebung gequollen und aufgelockert. Sonst sind Erscheinungen von Endovasculitis weder an Arterien noch an Venen zu finden. Auch sieht man nirgends Thrombosen, wenn von den mehrfach zu beobachtenden Carcinomthrombosen abgesehen wird.

2. St. Theresie, 46j.; Carcinoma mammae sin., seit $^3/_4$ Jahren be-

merkt. Handtellergrosser, flacher, sehr derber Knoten, welcher die ganze Mamma einnimmt. Im äusseren unteren Quadranten eine Ulceration. Sonst Haut verschieblich.

16. XII. 03. Radium-Glaskapsel in den Tumor eingeführt. — 17. XII. 03 (nach 24 Stunden) Entfernung der Kapsel. — 23. XII. 03. (nach 7 Tagen) Amputatio mammae. Behandlung des Präparates wie vorher.

Histologische Natur des Tumors: Cubocelluläres Carcinom. Stützgewebe zellreich, trennt in ziemlich schmalen Zügen die Krebsalveolen. Auf dem Querschnitt wieder um den Stichkanal als Mittelpunkt eine etwa 7 mm im Durchmesser betragende bräunlich verfärbte Zone, welche ohne scharfe Grenze in das umgebende Gewebe übergeht.

1) Schnitt aus der oberen Hälfte des Präparates, nahe der Oberfläche desselben. Der Stichkanal ist ausgefüllt mit geschichteten, von Blutkörperchen durchsetzten Fibrinmassen. Derselbe wird ringsum umgeben von einer durchschnittlich 1,5 mm breiten Zone, in welcher sich keine normale Carcinomzelle mehr erkennen lässt. Dagegen sieht man, auch schon mit schwacher Vergrösserung, die Bindegewebszüge verbreitert, ausserdem eine verhältnismässig reichliche Ansammlung von meist mononukleären Leukocyten. Die Verbreiterung der Bindegewebszüge wird in der Hauptsache hervorgerufen durch eine ödematöse Durchtränkung und eine Aufquellung der früheren Bindegewebssepten. An vereinzelten Stellen sieht man auch das Bindegewebe in Wucherung begriffen.

Die carcinomfreie Zone zeigt eine mattbräunliche Farbe, welche hervorgerufen wird durch eine mit der schwachen Vergrösserung als amorph erscheinende, ziemlich dichte Masse. Die Gleichförmigkeit der Färbung wird an einigen herdweisen Stellen unterbrochen durch Fettgewebsansammlungen. In diesem Gewebe lassen sich aber zwischen den einzelnen Fettzellen, strangförmig angeordnet, wieder dieselben Massen sehen, welche sonst den Hauptbestandteil der ganzen Zone bilden. Die starke Vergrösserung zeigt, dass diese Massen den Rest früheren Carcinomgewebes darstellen, von welchem nur hin und wieder noch ein schwach gefärbter Kern und ein undeutlicher Umriss des Zellleibes sich abgrenzen lässt, während die Mehrzahl der Krebszellen nur noch schollenförmige Gebilde darstellen.

In sehr schöner Weise lässt sich verfolgen, wie mit der weiteren Entfernung vom Stichkanal immer mehr und mehr besser erhaltene, schliesslich vollständig normal erscheinende Carcinomzellen sich einstellen, bis dann das durchweg unveränderte Krebsgewebe erreicht ist. Dies ist durchschnittlich in einer Entfernung von 5 mm vom Stichkanal der Fall.

Ganz besonders deutlich ist dieses allmähliche Vordringen der untergegangenen Krebszellen im Fettgewebe zu erkennen. Bis weit hinein in dieses Gewebe sieht man nebeneinander mehr oder weniger erhaltene und vollständig zerstörte Carcinomzellen. Die einzelnen Fettzellen sind dabei noch bis ziemlich nahe an den Stichkanal hinan gut erhalten.

2) Schnitt aus der unteren Hälfte des Präparates, etwa der Mitte entsprechend. Um den wiederum durch Fibrinmassen gefüllten Stichkanal gruppiert sich eine im Durchmesser 7—10 mm messende Zone, welche vollständig frei von erkennbaren Krebszellen ist. Diese Zone ist hochrot gefärbt durch das in mächtiger Masse vorhandene Bindegewebe. Dieses ist in zarteren und gröberen Zügen angeordnet, dabei wieder ödematös durchtränkt. Die meisten dieser Bindegewebszüge sind kernarm, in einzelnen ist aber eine ausserordentlich lebhafte Zellproliferation zu erkennen.

Bei stärkerer Vergrösserung sieht man wieder zwischen den Bindegewebszügen die oben geschilderten Untergangsformen der Carcinomzellen. Die Grenze zwischen normalem und verändertem Carcinomgewebe ist hier wesentlich schärfer als bei dem vorher beschriebenen Präparat, ohne dass aber eine Uebergangszone vollständig fehlte.

Dort, wo von dem Stichkanal aus eine Blutung in das umgebende Gewebe stattgefunden hat, finden sich ziemlich reichlich Leukocyten. Sonst sind dieselben spärlich vorhanden.

Das Verhalten der Blutgefässe liess sich an den vorliegenden Schnitten sehr gut verfolgen. Es fanden sich äusserst zahlreiche kleinere und grössere Arterien und Venen in unmittelbarer Nähe des Stichkanales und mitten im Bereiche der Veränderungen an den Carcinomzellen. Uebereinstimmend konnte nirgends eine andere Beteiligung der Gefässe an den schweren Gewebsumwälzungen in ihrer unmittelbaren Nähe festgestellt werden, als eine Lockerung der Adventitia. Media und Intima waren stets reaktionslos. In einer parallel zur Stichkanalrichtung verlaufenden und mitten im Wirkungsbereich des Radiums liegenden Arterie konnte die Unversehrtheit des Endothels besonders gut beobachtet werden.

Bemerkenswert ist, dass die im Gewebe liegenden roten Blutkörperchen noch ziemlich unverändert nach Gestalt und Färbung waren.

3. D. Barbara, 58j., Carcinoma mammae sin., seit 4 Monaten bemerkt. Taubeneigrosser, flacher, derber Tumor im äusseren, unteren Quadranten. Haut unverändert, nicht verschieblich.

11. XI. 03. Radium-Glaskapsel in die Mitte des Knotens eingeführt. 12. XI. 03. (Nach 18 Stunden) Entfernung der Kapsel. — 26. XI. 03. (Nach 15 Tagen) Amputatio mammae. Behandlung des Präparates wie vorher.

Histologische Natur des Tumors: Cubocelluläres Carcinom mit spärlicher bindegewebiger Stützsubstanz. Längsschnitt durch den Stichkanal. Es zeigt sich folgendes Bild: Der Stichkanal, in welchem die Kapsel gelegen, ist jetzt ausgefüllt mit festen, rötlichbraunen Gerinnsel und scharf abgesetzt gegen die Umgebung. Um diesen Kanal als Achse findet sich eine spindelförmig gestaltete Zone von dunkelroter Färbung, durchzogen von einigen helleren Bälkchen, welche sich von der Umgebung aus in diese Zone hineinziehen. Die Abgrenzung gegen das übrige Ge-

webe ist nicht scharf.

Der Stichkanal ist ausgefüllt mit einem sehr fibrinreichen Exsudat. An der Einstichstelle ist das Epithel wieder vollständig geschlossen. Im Unterhautgewebe kann man den Verlauf des Stiches an Resten von Fibrinmassen noch verfolgen. Um den Stichkanal herum findet sich wieder die Zone degenerierten Carcinomgewebes. Diese Zone hat eine ausgesprochene Spindelform, indem sie am tiefsten Punkte des Kanales nur etwa 1 mm breit ist, dann allmählich nach der Oberfläche zu an Breite bis zu 8 mm (jederseits vom Rande des Stichkanales gemessen) zunimmt und sich dann bis zum höchsten Punkte hin wieder verjüngt auf 1 mm.

Die histologische Zusammensetzung dieser Zone ist nun keine einheitliche. Gemeinsam ist allen Partien derselben das vollständige Fehlen auch nur annähernd scharf charakterisierter Carcinomzellen. Man sieht an deren Stelle nur Trümmerhaufen vollständig strukturloser Massen, welche aus ihrer Lage und Anordnung lediglich bei Vergleich mit den intakten Carcinompartien erkennen lassen, dass sie die Reste früherer Krebsnester darstellen. Dabei ist es auffallend, dass in diesen zerfallenen Zellenmassen mit Regelmässigkeit kleinste meist rundliche dunkle Körnchen liegen.

Die Grenze des degenerierten Carcinomgewebes gegen das noch erhaltene ist durchaus unregelmässig, indem vielfach breitere und schmälere Züge des ersteren in die intakten Krebshaufen eindringen. Meist zeigen dann allerdings auch die benachbarten, noch gut gefärbten Krebszellen schon Andeutungen von Zerfallserscheinungen. Die histologische Struktur des übrigen Gewebes der Degenerationszone wechselt verschiedentlich. Den Hauptanteil bilden beträchtlich verdickte und gequollene kernarme Bindegewebszüge, an anderen Stellen, besonders in grösserer Nähe des Stichkanales, überwiegt eine Infiltration mit roten Blutkörperchen, welche meistens Form und Farbe eingebüsst haben. Hier ist das Bindegewebe etwas zellreicher. Wieder an anderen Partien sieht man Fibrinzüge zwischen den degenerierten Carcinomzellen. Proliferierendes Bindegewebe ist nirgends mit Sicherheit zu finden. In hohem Masse auffallend ist im ganzen Bereiche der Degeneration das fast vollständige Fehlen von mono- und polynukleären Leukocyten.

Die in grosser Menge vorhandenen Gefässe des Bestrahlungsgebietes lassen durchaus keine Veränderungen erkennen. Auch die in dem Versuche 2 gefundene Aufquellung der Adventitia ist nicht zu beobachten.

4. M. Anna, 66j., Carcinoma mammae sin., seit 3/4 Jahren bemerkt. 5markstückgrosser, flacher, derber, mit der Haut und der Unterlage verwachsener Tumer.

2. I. 04. Radium-Glaskapsel in die Mitte des Tumors eingeführt. — 3. I. 04. (Nach 24 Stunden) Entfernung der Kapsel. — 21. I. 04. (Nach

19 Tagen) Amputatio mammae. Behandlung des Präparates wie vorher.

Histologische Natur des Tumors: Cubocelluläres, alveolär ungeordnetes Carcinom mit spärlichem Stützgewebe. Querschnitt durch die Mitte der bestrahlten Partie. Man sieht wieder eine fast 5 pfennigstückgrosse Zone, in deren Mitte die Spur des Einstichkanales als schmaler Streifen sichtbar ist. Die ganze Zone sieht opaker aus, als das anstossende Gewebe, zeigt einige pigmentierte Stellen und keine scharfe Absetzung gegen die Umgebung. Auffallend starke Bindegewebssepten ziehen durch die veränderte Partie vom Rande her hindurch.

Unter dem Mikroskop erkennt man nun, dass um den schmalen, mit Exsudatresten ausgefüllten Stichkanal sich eine jederseits 7—8 mm breite Schicht annähernd koncentrisch angeordnet hat, in welcher keine Andeutung von Carcinomgewebe zu finden ist. Diese Schicht wird vielmehr zum grössten Teile nur von ödematös durchtränktem, gequollenen und dadurch in seinen Zügen verbreitertem Bindegewebe ohne besonderen Zellreichtum gebildet, hin und wieder sieht man auch junges Bindegewebe mit reichlichen Zellen, vielen Fibroblasten, Kernteilungsfiguren und auffallend zahlreichen kleinsten Blutgefässen. Letztere sind auch im älteren Bindegewebe in grösserer Menge vorhanden als in entsprechenden Vergleichspräparaten.

In der Nähe des Stichkanales sind die Maschen des Bindegewebes vielfach mit roten Blutkörperchen angefüllt, stellenweise sind sie aber auch leer oder enthalten nur krümelige Massen. In etwas weiterer Entfernung vom Stichkanal kann man bei Anwendung von starker Vergrösserung vielfach in den amorphen Massen der Bindegewebsalveolen die Reste früheren Carcinomgewebes erkennen.

Während an den erwähnten zahlreichen kleinen Gefässen der Einwirkungszone durchaus keine Degenerationserscheinungen der Endothelen zu sehen sind, vielmehr Zellteilungsfiguren auf eine vollständige Lebensfähigkeit dieser Zellen schliessen lassen, sind an zwei etwas grösseren, dicht neben dem Stichkanal liegenden Gefässen, Veränderungen zu beobachten. Dieselben äussern sich in einem vollständigen Verschluss der Gefässlumina und einem Verluste der Zellkerne der Wandungen. Die Gefässe stellen im Querschnitt homogene Scheiben dar, in denen ganz vereinzelt einige länglich spindlige Kerne sichtbar sind. Eine Differenzierung von Intima, Media und Adventitia ist nicht möglich. Uebergangsstadien zu diesen Degenerationsformen sind an anderen Stellen nicht zu finden. Neben diesen obliterierten Gefässen finden sich aber auch vollständig normal aussehende Gefässe gleichen Kalibers. Nirgends ist an diesen eine Wucherung des Endothels sichtbar.

5. M. Friedrich, 70j., Sarcoma testiculi utriusque, seit 3 Monaten bestehend. Der rechte Hoden ist in einen gänseeigrossen, der linke in einen noch grösseren derben Tumor verwandelt. Haut verschieblich.

4. XI. 03. Einführung der Radiumglaskapsel in den linksseitigen Tumor. Entfernung nach 15 Stunden. — 26. XI. (Nach 22 Tagen) Exstirpation des Tumors. Behandlung des Präparates wie vorher.

Histologische Natur des Tumors: Kleinzelliges Rundzellensarkom.

Mikroskopischer Befund:

1) Schnitt aus einem nicht bestrahlten Teile des Tumors, 2 cm oberhalb der bestrahlten Partie an der Längsseite des eiförmigen Tumors entnommen und zwar senkrecht zur Oberfläche.

Man sieht schon mit unbewaffnetem Auge etwa in der Mitte des markstückgrossen, nach van Gieson gefärbten Schnittes eine helle Partie, welche nach unten und zu beiden Seiten von dunkelgefärbtem Gewebe begrenzt ist, während nach oben ein heller Streifen in eine halbmondförmige ebenfalls hell erscheinende Partie übergeht. Diese hat als Begrenzung nach oben wiederum eine dunkel gefärbte bis an die Oberfläche reichende wenige Millimeter dicke, sichelförmige Zone.

Das Mikroskop zeigt, dass die dunklen Partien Sarkomgewebe darstellen, während die helleren Teile aus tumorfreiem, kernarmen fibrillärem Bindegewebe bestehen. Von dieser Bindegewebsmasse ziehen divergierend nach unten wesentlich kernreichere Bindegewebsstränge durch das Tumorgewebe hindurch und teilen dieses in einzelne nach unten an Breite zunehmende Abschnitte. In dem bindegewebigen Teile sind Gefässe nur sehr spärlich vorhanden. Etwa der Mitte des grossen bindegewebigen Herdes entsprechend sieht man nun ein ganzes System von grösstenteils im Querschnitt getroffenen Kanälchen, welche auf einer Membrana propria ein einschichtiges, niedriges cylindrisches Epithel tragen und ein ziemlich weites Lumen begrenzen.

Aus dem Gesagten erhellt, dass der Schnitt das Corpus Highmori testis getroffen hat. Die Kanälchen sind als das Rete testis aufzufassen. Das Sarkomgewebe hat nun von allen Seiten das Corpus Highmori umwuchert und ist im Begriffe, auch in das derbe Bindegewebe desselben einzudringen. Dies lässt in der ganzen Peripherie erkennen, wie die Grenze des andringenden Tumorgewebes nirgends scharf gezogen ist, sondern die Sarkomzellen bereits in geschlossenen Zügen oder diffus infiltrierend ins Bindegewebe eindringen.

2) Schnitt aus dem bestrahlten Teile des Tumor, ebenfalls senkrecht zur Oberfläche und zwar durch den Stichkanal in seiner Längsrichtung geführt.

Die histologische Topographie ist genau die gleiche, wie in dem vorher beschriebenen Präparate. Der Stichkanal liegt in der Mitte des Rete testis.

Schon makroskopisch fällt auf, dass die dunklen Partien nur noch auf die Randzone beschränkt sind. Im Mikroskop zeigt sich nun folgendes Bild: Das Sarkomgewebe nimmt in dichter Masse tatsächlich nur die Randschichten ein. Vor ihm findet sich dann noch eine schmale Zone

vereinzelter Tumorzellen. Das übrige Präparat ist vollständig tumorfrei. Dieses geschwulstfreie Gebiet zeigt nun aber ein wesentlich anderes Aussehen als in dem nicht bestrahlten Präparat. Um den etwa die Mitte durchziehenden mit einem fibrinreichen Thrombus verschlossenen Stichkanal sieht man anstelle der weit offenen Kanäle des Rete testis grösstenteils solide, homogene Gebilde, welche nur noch durch ihre teils runde, teils längliche Form und durch ihre Anordnung verraten, dass sie die Reste der früheren Kanälchen sind. In der Mitte weisen diese Gebilde vielfach einen feinen Strang unregelmässig gestalteter Zellkerne auf, gegen die Peripherie des Präparates zu sieht man hin und wieder in ihnen auch einen kleinen Spaltraum, aber nirgends etwas vom ursprünglichen Epithelbelag. Die mächtige Wand ist gequollen und äusserst zellarm. Das Bindegewebe um diese Kanäle herum ist weit zellreicher als in dem Vergleichspräparat und zwar nimmt dieser Zellreichtum gegen die Peripherie sehr rasch und in beträchtlichem Masse zu. Dort sind auch Fibroblasten in grösserer Zahl zu finden. Besonders auffallend ist aber ein grosser Reichtum an Kapillaren im ganzen Bereiche des Bindegewebes. Ihre Endothelien sind sehr protoplasmareich, Kernteilungsfiguren sind vereinzelt zu sehen. Gefässsprossen konnten nicht entdeckt werden.

In der Randzone gegen das Sarkomgewebe sieht man vielfach in Maschen des Bindegewebes neben noch anscheinend intakten gut gefärbten Sarkomzellen ganz blasse, missgestaltete Kerne und auch vereinzelt grössere Haufen von amorphen Massen. Wie schon erwähnt, befindet sich das Bindegewebe hier in Proliferation. Weiter gegen die Mitte zu sind vereinzelt leere Räume im Bindegewebe zu beobachten, welche ihrer Lage nach früheren Sarkomherden entsprechen können. Diese Räume sind nie gross, das umgebende Bindegewebe scheint sich auf Kosten derselben ausgedehnt zu haben.

Die Entfernung der äussersten Stellen, an welchen Degeneration von Sarkomzellen erkennbar ist, beträgt vom Stichkanal gemessen kaum $1^1/_2$ cm. Leukocyten finden sich im Präparate in irgendwie auffallender Menge nur in unmittelbarer Nähe des Stichkanales. Sonst sind sie äusserst spärlich vorhanden.

Veränderungen an den Gefässen konnten nirgends gefunden werden, weder an den beschriebenen zahlreichen Kapillaren, noch an etwas grösseren mit Media und Adventitia ausgerüsteten Arteriolen und Venen.

Bei der Besprechung der vorstehenden Befunde erscheint es notwendig, zunächst die Versuche an den Mammacarcinomen von denjenigen am Sarcoma testis zu trennen.

Es wurden durch die Experimente an den Mammacarcinomen 4 Präparate gewonnen, welche die histologische Beschaffenheit des Krebsgewebes 2, 7, 15 und 19 Tage nach einer intensiven Bestrah-

lung mit implantiertem Radium zu untersuchen gestatteten. Es interessiert uns wieder, zu erfahren, wie sich nach Intensität und zeitlicher Folge die Reaktion der wesentlichsten Bestandteile des Krebsgewebes, der Carcinomzellen, des bindegewebigen Stützgerüstes und der Gefässe, gestaltete.

Schon am 2. Tage nach dem Beginne der Bestrahlung weisen die Carcinomzellen in der Nähe des Stichkanales Degenerationserscheinungen auf. Dieselben bestehen in schwacher Färbbarkeit der Zellen, unregelmässiger Gestaltung der Zellkerne und in einem Zerfall der im übrigen Präparate ganz soliden Zellnester in einzelne kleinere Zellhaufen. Diese Wirkung des Radiums erstreckt sich im oberen Teile der bestrahlten Partie bis auf 2, im unteren Teile sogar bis auf 4 mm.

In dem Präparate 2, also 7 Tage nach der Bestrahlung, wird der Stichkanal von einer im oberen Teile 1,5 mm, im unteren bis 5 mm breiten, von normalen Krebszellen vollständig freien Zone umgeben. An Stelle der Krebsnester sieht man in den Bindegewebsmaschen amorphe, teilweise schollige Massen liegen, nur ganz selten noch einen etwas gefärbten Kernrest. In weiterer Entfernung von dem Stichkanal mischen sich degenerierte und normale Krebszellen. Besonders gut sichtbar ist diese Uebergangszone in von Carcinom durchwuchertem Fettgewebe.

Das Präparat 3, welches in einem Längsschnitt die Wirkung des Radiums 15 Tage nach der Bestrahlung erkennen lässt, weist eine dem Bestrahlungskörper entsprechende spindelförmige Wirkungszone auf die Krebszellen auf. In dieser, an ihrer breitesten Stelle 16 mm im Durchmesser betragenden Zone sind die Krebszellen vollständig zerfallen, teilweise ganz geschwunden. Die Uebergangsschicht fehlt auch hier nicht.

Das Präparat 4 zeigt, wieder im Querschnitt, den Zustand der Krebszellen 19 Tage nach der Bestrahlung. Bis auf spärliche Reste sind die Carcinomzellen in einem Umkreise von etwa 16 mm Durchmesser vollständig verschwunden. Jenseits dieses Bereiches finden sich noch auf 3—4 mm hin vereinzelte zerfallene Carcinomhaufen neben normal aussehenden.

Wir finden also in guter Uebereinstimmung bei unseren 4 Präparaten eine schon sehr früh, 2 Tage nach der Bestrahlung, einsetzende Schädigung der Krebszellen, welche dann bald zu vollständigem Untergang derselben führt. Der Wirkungsbereich des Radiums dehnt sich dabei allmählich aus. Er erstreckt sich nach

2 Tagen auf 4 mm, nach 7 Tagen auf 5 mm und darüber, nach 15 Tagen auf 8 mm und nach 19 Tagen auf 1 cm und darüber. Durch die Einführung der Radiumglaskapsel ist also nach 19 Tagen ein im Durchmesser etwa 2 cm betragender kreisförmiger Bezirk krebsfrei geworden.

Bemerkenswert ist, dass dieser Wirkungsbereich seine grösste Ausdehnung entsprechend der breitesten Stelle der Kapsel hat, wie sowohl aus Querschnitten in verschiedener Höhe des Bestrahlungsgebietes, als auch besonders aus dem Längsschnitt durch Präparat 3 hervorgeht.

Unsere Versuche an Mammacarcinomen haben also gezeigt, dass durch Einführung einer Radiumglaskapsel in ein Mammacarcinom nach 18—24stündiger Bestrahlungszeit ein schon nach 2 Tagen beginnender Schwund der specifischen Carcinomzellen eintritt. Der Wirkungsbereich entspricht in seiner Ausdehnung der Form der Kapsel, indem deren breitester Teil die grösste Tiefenwirkung zeigt. An diesen Stellen sind in dem ältesten Präparate (19 Tage nach der Bestrahlung) die Krebszellen im Bereiche eines 2 cm im Durchmesser betragenden Kreises verschwunden. Der Schwund der Krebszellen erfolgt so, dass nach anfänglichen Degenerationserscheinungen ein Zerfall der Zellen eintritt. Die übrig bleibenden amorphen Massen verschwinden dann mehr und mehr.

Das Bindegewebe war bei dem ersten Carcinom normalerweise schon ziemlich reichlich vorhanden. In den 3 übrigen Präparaten fanden sich nur ziemlich schmale Züge zwischen den Krebsnestern. Nach der Bestrahlung ist nun in allen Fällen eine beträchtliche Zunahme des Bindegewebes festzustellen. Am 2. Tage nach der Bestrahlung äussert sich diese Zunahme nur in einer Aufquellung der präformierten Bindegewebszüge. Nach 7 Tagen sehen wir aber neben dieser Verbreiterung der Züge auch stellenweise lebhafte Wucherungsprocesse. Dieselben Vorgänge lassen sich auch 19 Tage nach der Bestrahlung beobachten, während in dem Präparate 3, 15 Tage nach Einführung der Kapsel, keine sicheren Anhaltspunkte für Neubildung von Bindegewebe zu finden sind. Letztere scheint also durchaus keine konstante Folge der Radiumwirkung zu sein, während eine Verbreiterung der vorhandenen Bindegewebssepta durch Aufquellung und Lockerung stets beobachtet wurde. Diese Volumenszunahme der Fasern erfolgt auf Kosten der vorher von Carcinom angefüllten Maschen.

Wir finden also nach intensiver Radiumbestrahlung am Bindegewebe von Mammacarcinomen eine beträchtliche Volumenszunahme, welche zum grössten Teile durch Aufquellung der präformierten Züge, zum kleineren Teil durch Neubildung hervorgerufen wird.

Die Gefässe der bestrahlten Carcinome zeigen übereinstimmend eine fast vollständige Unabhängigkeit von der Radiumwirkung. Im ersten Präparate lassen sich zwar um einige kleine Arterien in der Nähe des Stichkanales kleine Leukocyteninfiltrate nachweisen, später ist von entzündlichen Vorgängen nichts mehr zu finden. In den am 2. und 7. Tage nach der Bestrahlung untersuchten Carcinomen beobachtet man an einigen Gefässen eine Beteiligung der Adventitia an den Vorgängen im umgebenden Bindegewebe, indem dieselbe etwas mehr aufgelockert erscheint als an den übrigen Gefässen. Degenerations- oder Wucherungsvorgänge an den Endothelien sind in keinem Falle zu sehen. Der einzige abnorme Befund ergiebt sich im Präparat 4: Hier haben 2 nebeneinanderliegende Gefässe ihr Lumen eingebüsst, die Wandung ist zu einer homogenen, an zelligen Bestandteilen armen Masse geworden. Ob wir es hier mit einer Radiumwirkung zu thun haben, muss dahingestellt bleiben. Da dieser Befund der einzige seiner Art blieb, auch nirgends an anderen Gefässen Uebergangsstadien von normaler Beschaffenheit der Gefässwandung zu derartigen Bildungen zu sehen waren, ist von vornherein ein ätiologischer Zusammenhang mit der Bestrahlung unwahrscheinlich. Es ist ja auch bekannt, dass in Carcinomen an den Gefässen verschiedentlich Degenerationsprocesse vorkommen.

In hohem Masse bemerkenswert scheint mir die grosse Anzahl von Kapillaren zu sein, welche sich in Präparat 4 findet. Die Menge dieser Kapillaren übertrifft diejenigen von Vergleichspräparaten desselben Tumors ganz ausserordentlich. Wenn es auch nicht gelang, mit Sicherheit Anhaltspunkte dafür zu gewinnen, dass wir es hier mit neugebildeten Gefässen zu thun haben, so liegt doch diese Annahme äusserst nahe. Mag es sich aber auch nur um ein besonders kapillarreiches Gebiet des Tumors handeln, in welche die Radiumkapsel zufällig hineingeraten ist, in jedem Falle spricht der Befund dieser grossen Anzahl intakter Kapillarschlingen gegen eine dem Radium innewohnende specifische Wirkung auf Gefässendothelien. Eine solche hätte entweder die schon in solcher Anzahl vorhandenen Kapillaren vernichten oder, wenn wir eine Neubildung annehmen, die Proliferationsfähigkeit der ursprünglich vor-

handenen Gefässe zerstören müssen.

Grössere Blutungen oder auch nur unbedeutendere Ansammlungen von roten Blutkörperchen fanden sich in den Präparaten nur dort, wo als ihr Ursprung die Gewebsverletzung beim Einstich anzunehmen war, also in der Nähe des Stichkanales. Irgendwelche Anhaltspunkte für Blutungen aus den Gefässen des Bestrahlungsgebietes waren nicht zu ermitteln.

In der den Stichkanal umgebenden Schicht waren, wenigstens in Präparat 1, auch reichlich Leukocyten festzustellen. Sonst überrascht das fast vollständige Fehlen von mono- und polynukleären Leukocyten in allen Präparaten.

Es geht also aus unseren Untersuchungen hervor, dass für eine besondere Empfindlichkeit der Gefässendothelien gegenüber der Radiumstrahlung keine Beweise zu erbringen sind. Im Gegenteil sprechen die Befunde vielmehr für eine beträchtliche Widerstandsfähigkeit der Gefässe gegen die Radiumstrahlung.

Der Versuch an dem Hodensarkom ist insofern nicht ganz zufriedenstellend, als durch einen Zufall der Einführungskanal für die Radiumglaskapsel gerade in einen tumorfreien Teil fiel. Dadurch wurde die ursprüngliche Absicht, das Radium mitten in das Sarkomgewebe zu bringen, vereitelt und zwischen Strahlungsquelle und Tumor eine etwa $^1/_2$ cm mächtige Bindegewebsschicht eingeschoben. Trotzdem lässt sich noch die Wirkung auf das Sarkomgewebe gut beobachten.

22 Tage nach der Bestrahlung finden wir dasselbe nämlich beträchtlich in seinen Grenzen zurückgetreten, um den Stichkanal liegt eine im Durchmesser 2 cm betragende vollständig tumorfreie Zone. In dem ursprünglich zum Geschwulstbereiche gehörigen Gewebe sieht man Zerfallstrümmer des früheren Geschwulstgewebes in den Maschen eines in Proliferation befindlichen Bindegewebes. Trotz der relativen weiten Entfernung hat also die Radiumstrahlung einen Schwund des Sarkomgewebes bis auf 1 cm hin hervorgerufen.

Ausser der Bestätigung dieser Thatsache, dass Radiumstrahlen Sarkomzellen zum Untergang bringen, lässt sich aber aus unserem Präparate noch Weiteres über Radiumwirkungen entnehmen. In dem tumorfreien Teile ist nämlich gerade das Kanalsystem des Rete testis getroffen worden, und die mitten in ihm befindliche Radiumkapsel konnte ihre Wirkung auf dasselbe intensiv ausüben. An dem am 22. Tage nach der Bestrahlung gewonnenen Präparate lässt sich nun fest-

stellen, was aus solchen Drüsenschläuchen durch die Radiumstrahlung wird. Von dem ziemlich weiten Lumen der Kanäle ist nichts mehr zu sehen, das Epithel ist ganz verschwunden oder nur noch in spärlichen verkümmerten Kernresten vorhanden. An der Stelle der Drüsenschläuche liegen solide Stränge aus derbem Bindegewebe, welches in den durch Untergang der funktionierenden Teile freigewordenen Raum hineingewuchert ist.

Ausser diesem Rete testis stand aber auch die ganze Bindegewebsmasse des Corpus Highmori unter der Radiumwirkung. Wir sehen an diesem Bindegewebe einen sehr beträchtlichen Zellenreichtum, welcher wesentlich grösser ist, als in dem nicht bestrahlten Vergleichspräparat. Dieser Zellreichtum tritt besonders hervor in den zwischen den untergegangenen Kanälen gelegenen Zügen und weiter an der Peripherie da, wo Sarkomgewebe geschwunden ist. Dort befindet sich das Bindegewebe zweifellos in lebhafter Proliferation.

Des Weiteren fällt in dem bestrahlten Gebiete ein ausserordentlicher Reichtum an Kapillaren auf, welcher wieder sehr im Gegensatze steht zu der Gefässarmut des derben Bindegewebes im Vergleichspräparat. Die Endothelien dieser Kapillaren sind sehr protoplasmareich und ohne die geringsten Zeichen von Degeneration. Solche findet man ebensowenig an den grösseren, durchweg gut erhaltenen Gefässen. Für die Erklärung des Gefässreichtums durch Neubildung von Kapillaren lässt sich ein Beweis wieder nicht erbringen, die Wahrscheinlichkeit einer solchen ist aber sehr gross.

Der Versuch an dem Sarcoma testis zeigt also, dass durch Radiumstrahlung Sarkomgewebe zum Schwunde gebracht wird, dass normale Drüsenschläuche vollständig zu Grunde gehen und dass im Bestrahlungsbereiche liegende Gefässe nicht geschädigt, möglicher Weise sogar zur Gefässbildung angeregt werden. —

Fassen wir nun wieder die Ergebnisse der vorstehenden Untersuchungen zur Beantwortung der beiden Fragen zusammen: Wird eine bestimmte Zellgruppe des Carcinom- und Sarkomgewebes besonders früh und besonders intensiv durch die Radiumstrahlung beeinflusst und lässt sich ein Anhaltspunkt dafür gewinnen, dass die Schädigung eines Teiles des Gewebes die Ursache für den Untergang des übrigen Gewebes bildet?

Das 2 Tage nach der Bestrahlung gewonnene Carcinompräparat

lässt bereits Degenerationserscheinungen an den Carcinomzellen erkennen. Die Carcinomzellen sind also schon sehr früh beeinflusst worden. Im Gegensatze hierzu ist von einer Schädigung anderer Gewebsteile des Bestrahlungsgebietes noch nichts zu bemerken. In den übrigen Carcinompräparaten bleibt das Bild das nämliche, nur die Geschwulstzellen gehen zu Grunde, Bindegewebe und Blutgefässe sind ungeschädigt. Das Bindegewebe hat sogar eine Vermehrung erfahren, es füllt die durch den Schwund der Krebszellen freigewordenen Lücken aus.

In dem Sarkompräparat finden wir die entsprechenden Verhältnisse: Untergang der Tumorzellen, Erhaltung der Blutgefässe, Erhaltung und Vermehrung des Bindegewebes. Unsere erste Frage wäre demnach dahin zu beantworten, dass im Carcinom- und Sarkomgewebe durch Bestrahlung mit Radium lediglich die specifischen Geschwulstzellen zu Grunde gehen. Bei unmittelbarer, intensiver Bestrahlung treten die ersten Degenerationserscheinungen schon sehr früh, sicher am 2. Tage, auf.

Damit erledigt sich auch ohne Weiteres ein Teil der zweiten Frage. Da an den Gefässen, abgesehen von dem einen erwähnten Befunde, nirgends Degenerationserscheinungen oder obliterierende Wucherungsvorgänge des Endothels beobachtet wurden, ist auch ausgeschlossen, dass Gefässschädigungen die Ursache für den Untergang der Tumorzellen bilden können.

Wie steht es aber mit der von Exner vertretenen Möglichkeit, dass das wuchernde und aufquellende Bindegewebe mechanisch die Carcinomzellen, welche in seinen Maschen liegen, schädigt und dadurch zu ihrem Untergange führt?

An und für sich erscheint es sehr unwahrscheinlich, dass ein malignes Geschwulstgewebe durch wucherndes Bindegewebe vernichtet werden sollte. Man müsste dann zum mindesten annehmen, wie auch Exner geneigt ist, dass eine gleichzeitige Schädigung der Proliferationsfähigkeit der Carcinomzellen durch die Strahlung erfolgt ist, das Bindegewebe also keine vollwertigen Krebszellen mehr zu bekämpfen hat.

Mir scheint aber aus 2 Befunden meiner Präparate hervorzugehen, dass der Untergang der Carcinomzellen nicht in ursächlichem Zusammenhange mit der Zunahme des Bindegewebes steht. Zunächst treten die ersten Degenerationserscheinungen an den Krebszellen viel zu früh auf, um durch Druckwirkung des umgebenden Bindegewebes entstanden sein zu können. Vor allem aber sind mehrfach

in den Präparaten Stellen zu finden, wo Krebszüge gar nicht zwischen Bindegewebsteilen liegen, sondern in den Maschen von Fettgewebe. Diese Krebszellen sind aber ebenso zu Grunde gegangen, wie solche im dichten Bindegewebe. Am umgebenden Fettgewebe ist nichts von Wucherungsvorgängen zu bemerken.

Ich möchte mich deshalb dahin entscheiden, dass die Carcinomzellen nur in Folge einer direkten Schädigung durch die Radiumstrahlung zum Zerfall kommen. Die Vorgänge am Bindegewebe lassen sich aber meiner Ansicht nach in befriedigender Weise als eine Folge des Unterganges der Krebszellen erklären, welcher dem Bindegewebe gestattet, sich auszubreiten und die Stellen einzunehmen, welche der eindringende Tumor seinerzeit dem Gewebe abgenommen hatte. Ob dabei die Zerfallsprodukte der Tumorzellen noch einen besonderen Reiz auf das Bindegewebe ausüben, lässt sich nicht entscheiden. Diese Annahme würde es mir aber erklären, dass bei dem Sarkompräparat die Proliferationsvorgänge des Bindegewebes an den beiden Stellen am lebhaftesten sind, an welchen Zellmaterial zu Grunde gegangen ist, im Bereiche des Sarkomes und in der Umgebung der vernichteten Drüsenschläuche.

Nach unseren Versuchen gehen also bei Bestrahlung von Carcinom- und Sarkomgewebe nur die specifischen Geschwulstzellen zu Grunde und zwar in Folge einer direkten Schädigung durch die Radiumstrahlen. Die auftretende Vermehrung des Bindegewebes wird vielleicht durch Zerfallsprodukte der Geschwulstzellen günstig beeinflusst, lässt sich aber auch allein als eine Vermehrung zum Ersatze der durch den Geschwulstzellenschwund frei gewordenen Räume verstehen.

Können wir nun bei vergleichender Verwertung unserer Versuchsresultate an den mit Radium bestrahlten Kaninchennieren und an menschlichen Geschwülsten zu einer einheitlichen Anschauung über die Wirkungsart der Radiumstrahlung auf tierische Gewebe kommen?

In seiner Mitteilung „Ueber das Gefässsystem und die Heilbarkeit der Geschwülste“ sagt Ribbert Folgendes: „Es ist .... anzunehmen, dass Schädigungen, denen die normalen Zellen ohne nachweisbare Beeinträchtigung widerstehen, die Elemente der Neubildungen so beeinflussen, dass sie nicht mehr im Stande sind, unter den gegebenen ungünstigen Bedingungen das für ihre Existenz erforderliche Material dem Blute zu entnehmen ..... Besonders er-

folgversprechend scheint aber . . . die Einwirkung der Röntgenstrahlen . . . und der Einfluss der Radiumstrahlen zu sein. Durch sie werden nur oder hauptsächlich die Tumorzellen, die Carcinomepithelien getroffen, sie gehen zu Grunde, während die normalen Elemente erhalten bleiben". Was Ribbert über das Verhalten des Carcinoms sagt, trifft für unsere Versuche an Geschwülsten durchaus zu. Nur die specifischen Geschwulstzellen sind durch die Radiumstrahlung vernichtet worden.

An den bestrahlten Kaninchennieren finden wir durchaus ähnliche Verhältnisse. Die Epithelien der Harnkanälchen gehen zu Grunde, das übrige Gewebe erhält sich noch längere Zeit. Die Harnkanälchen-Epithelien sind aber das bei Weitem widerstandsloseste Gewebselement der Niere. Und an dem Sarkompräparat sehen wir wieder, ausser den Geschwulstzellen, nur die Epithelien der Kanäle des Rete testis untergehen, das umgebende Gewebe intakt bleiben. Es steht also nach unseren Befunden nichts im Wege, auch am normalen Gewebe die Ribbert'sche Auffassung von der Radiumwirkung auf Geschwülste in Anwendung zu bringen. Somit liesse sich folgende einheitliche Anschauung über die Wirkung der Radiumstrahlung auf tierisches Gewebe gewinnen:

Die Radiumstrahlen enthalten eine für alle Teile des normalen wie pathologisch veränderten Gewebes schädliches Agens. Je widerstandsfähiger eine Zellenart an sich ist, um so leichter widersteht sie auch dem Einflusse dieser Noxe. Bei den normalen Zellen ist die Widerstandsfähigkeit gegen Schädigungen ganz allgemein umso geringer, je höher die funktionelle Bedeutung einer Zelle steht.

Für hochdifferenzierte Zellen stellt die normale Funktion schon einen Process dar, welcher zu einer raschen Abnützung und zur Notwendigkeit ständigen Ersatzes führt. Hier wäre vor Allem an die Epithelien der Haut und an die Drüsenepithelien, ferner auch an die specifischen Zellen des Centralnervensystems zu erinnern.

Im Geschwulstgewebe stellen die specifischen Geschwulstzellen das labilste Element dar. Und zwar sind diese Zellen umso widerstandsloser, je rascher ihr Wachstum, je maligner also der Tumor ist. Denn die an sich ungenügende Gefässversorgung des Geschwulstgewebes leidet umso mehr, je schwerer es für die Gefässneubildung wird, der mächtigen Proliferation der Geschwulstzellen zu folgen.

Eine Radiumbestrahlung wird also am frühesten und intensivsten den physiologisch schwächsten Zellenkomplex schädigen. Ob die übrigen Gewebeteile mitleiden, wird von ihrer Widerstandsfähig-

keit und wohl auch von der Dauer der Bestrahlung abhängen.

Auf das specielle „Wie" des in der Zelle unter Radiumwirkung sich abspielenden Vorganges einzugehen, überschreitet den Rahmen dieser sich nur mit histologischen Verhältnissen befassenden Arbeit. Doch kann nicht die bemerkenswerte Mitteilung von Werner unerwähnt bleiben, dass die Radiumwirkung der Hauptsache nach eine Intoxikation mit den Zersetzungsprodukten des Lecithins darstellt. Das Lecithin kommt nun gerade in den hochdifferenzierten Zellen, sowie in den Geschwulstzellen am meisten vor. Die auf experimentellem Wege gewonnene Erklärung Werner's würde also in gutem Einklange stehen mit den Resultaten unserer histologischen Untersuchungen.

Schlusssätze.

1) An Kaninchennieren bewirkt eine Bestrahlung mit Radium zunächst vollständigen Untergang der Nierenepithelien im Bestrahlungsbereiche; später gehen auch das Stützgewebe und die Kapillaren dieses Bereiches zu Grunde.

2) An menschlichen Carcinomen und Sarkomen bewirkt eine Bestrahlung mit Radium vollständigen Untergang nur der specifischen Geschwulstzellen; Bindegewebe und Gefässe bleiben erhalten.

3) In jedem Falle ist die Tiefenwirkung des Radiums eine sehr geringe. Sie beträgt im günstigsten Falle etwas über 1 cm.

4) Primäre Gefässschädigungen wurden niemals beobachtet.

5) Sekundäre Gefässschädigungen fanden sich nur an den Nieren. Dort gehen schliesslich auch die Kapillaren des zerstörten Parenchymbereiches zu Grunde.

6) Die Radiumstrahlen stellen ein für alle Gewebe schädigendes Agens dar. Dieser Schädigung erliegen sehr früh die physiologisch wenig widerstandsfähigen Zellarten. Das sind im normalen Gewebe die höher differenzierten Zellen, vor allen die Epithelien, und im Geschwulstgewebe die Geschwulstzellen.

7) Mit dieser Auffassung steht die Werner'sche Erklärung, dass die Radiumwirkung eine Intoxikation mit Zersetzungsprodukten des Lecithins darstellt, in gutem Einklange, da gerade die Epithelien und die Geschwulstzellen besonders lecithinreich sind.

Litteratur.

Apolant, Ueber die Einwirkung von Radiumstrahlen auf das Carcinom der Mäuse. Deutsche med. Wochenschr. 1904. Nr. 13. — Baermann und Linser, Ueber die lokale und allgemeine Wirkung der Röntgenstrahlen. Münch. med. Wochenschr. 1904. Nr. 23. — Bohn, Georges, Influence des rayons du radium sur les animaux en voie de croissance. Comptes rendus des séances de l'académie des sciences. 1903. Bd. 136. — Danysz, De l'action pathogène, des rayons et des émanations émis par le radium sur différents tissus et différents organismes. Comptes rendus des séances de l'académie des sciences. 1903. Bd. 136. — Exner, A., Ueber die Art der Rückbildung von Carcinommetastasen unter der Einwirkung der Radiumstrahlen. Wien. klin. Wochenschr. 1904. Nr. 7. — Ders., Ueber die bisherigen Dauerresultate nach Radiumbehandlung von Carcinomen. Deutsche Zeitschr. f. Chir. Bd. 75. H. 5 u. 6. — Gassmann, Zur Histologie der Röntgenulcera. Fortschritte auf d. Gebiet d. Röntgenstrahlen. Bd. II. — Halkin, Ueber den Einfluss der Becquerelstrahlen auf die Haut. Arch. f. Dermatologie u. Syphilis. Bd. 65. H. 2. — Heinecke, Zur Kenntnis der Wirkung der Radiumstrahlen auf tierische Gewebe. Münch. med. Wochenschr. 1904. H. 31. — Holzknecht, Aus den Wiener med. Gesellschaften. Münch. med. Wochenschr. 1903. S. 1238. — Neuberg, Chemisches zur Carcinomfrage I. Ueber die Wirkungsweise des Radiums bei Carcinom. Zeitschr. f. Krebsforschung. Bd. II. H. 1 u. 2. — Perthes, Versuche über den Einfluss der Röntgenstrahlen und Radiumstrahlen auf die Zellteilung. Deutsche med. Wochenschr. 1904. Nr. 17 u. 18. — Ribbert, Ueber das Gefässsystem und die Heilbarkeit der Geschwülste. Deutsche med. Wochenschr. 1904. Nr. 22. — Schaper, Experimentelle Untersuchungen über die Wirkung des Radiums auf embryonale und regenerative Entwickelungsvorgänge. Deutsche med. Wochenschr. 1904. Nr. 39 u. 40. — Scholtz, Ueber den Einfluss der Röntgenstrahlen auf die Haut in gesundem und krankem Zustande. Arch. f. Dermatologie und Syphilis. Bd. 59. — Ders., Ueber die physiologische Wirkung der Radiumstrahlen und ihre therapeutische Verwendung. Deutsche med. Wochenschr. 1994. Nr. 3. — Schwarz, G., Ueber die Wirkung der Radiumstrahlen. Eine phys. chem. Studie. Pflüger's Archiv Bd. 100. H. 9 u. 10. — Strassmann, Klinische, bakteriologische und mikroskopische Befunde bei der Verwendung des Radiumbromids in der Therapie der Hautkrankheiten. Arch. f. Dermatologie und Syphilis. 1904. Bd. 71. — Werner, K., Experimentelle Untersuchungen über die Wirkung der Radiumstrahlen auf tierische Gewebe und die Rolle des Lecithius bei derselben. Centralbl. f. Chir. 1904. Nr. 43. — Werner und Hirschel, Erfahrungen über die therapeutische Wirkung der Radiumstrahlen. Deutsche med. Wochenschr. 1904. Nr. 42.

V.

AUS DER

BUDAPESTER CHIRURGISCHEN KLINIK

DES PROF. DR. E. RÉCZEY.

Hypernephroma renis.

Von

Docent Dr. **Paul Kuzmik,**
Adjunkt der Klinik.

(Hierzu Taf. VI—VIII.)

In den letzten Jahren hatten wir Gelegenheit, drei Fälle jener Nierengeschwülste zu beobachten, welche trotz des Aufschwunges der Nierenchirurgie verhältnismässig selten zur Beobachtung kommen und überdies an der Grenze zwischen gut- und bösartigen Geschwülsten stehen, da sie bei völlig ähnlicher Gewebestruktur zuweilen eine riesige Grösse erreichen, ohne den Organismus zu verwüsten, manchmal hingegen auch bei kleineren Dimensionen in die Blutbahn brechen und eine rasche Zerstörung des Organismus bewirken. Diese Art von Nierengeschwülsten muss in der Klassifikation der Geschwülste als besondere Gruppe genommen werden, denn, wie Grawitz, Lubarsch, Hansemann u. A. nachgewiesen haben, sind dieselben weder den Epithel- noch den Bindegewebsgeschwülsten anzureihen.

Grawitz machte zuerst auf diese eigentümlichen Geschwülste aufmerksam, welche er häufig bei Sektionen unter der Nierenkapsel zerstreut in Gestalt kleinerer — hirsekorngrosser — und grösserer Geschwülste gefunden hatte. Diese Geschwülste sind mikroskopisch, besonders wenn sie klein sind, am ehesten Fettgeschwülsten ähn-

lich, mikroskopisch aber zeigen sie die Gewebestruktur der Nebenniere. Sie beginnen in der Regel erst nach dem 40. Lebensjahre zu wachsen und verlieren dann ihren indifferenten Charakter, indem sie die Nierensubstanz zur Atrophie bringen, Nierenblutungen hervorrufen, ja auch bösartig werden können, wenn sie nach Zerstörung der Niere in die Blutbahn brechen, Metastasen bilden und schliesslich durch Kachexie den Tod herbeiführen.

Grawitz führt diese Geschwülste, deren makroskopisches und mikroskopisches Verhalten wir später beschreiben werden, auf Entwicklungsanomalien zurück und gab ihnen den Namen: „strumae suprarenales lipomatodes aberratae". Späterhin kamen die Forscher darin überein, diese Geschwülste der Einfachheit halber Hypernephroma renis zu nennen. Das Wort „renis" ist von Wichtigkeit, damit es nicht mit anderen eigenen Geschwülsten der Nebenniere verwechselt werde.

Unsere Fälle sind die folgenden:

1. N. N., 57 J., Gutsbesitzer. Ohne vorausgegangene Erkrankung bei geringem Spannungsgefühl in der linken Hüftengegend, Hämaturie, welche trotz absoluter Ruhe, kalter Umschläge und Stypticis längere Zeit besteht und nur allmählich aufhört. In der Anamnese wurde erhoben, dass der Kranke vor 30 Jahren wegen einer gonorrhoischen Harnröhrenverengerung kurze Zeit in Behandlung stand. Innerhalb dieser 30 Jahre machte er einen Typhus durch und wurde einmal wegen Knochenhautentzündung an der linken VII. Rippe operiert. Auch gegen Lues wurde er behandelt, obgleich er sich keiner schwereren sekundären Erscheinungen erinnert. Vor seiner jetzigen Erkrankung will er sich Jahre hindurch vollkommen wohl gefühlt haben.

Der Kranke ist durch den Blutverlust ein wenig geschwächt, aber sonst gut genährt, von kräftigem Körperbau; Gesicht ein wenig cyanotisch; Herz und Lunge gesund. Abdomen ein wenig gewölbt; starker Panniculus adiposus. An der linken Bauchseite ist eine unter den Rippenbogen hinziehende, etwas mehr als mannsfaustgrosse, ein wenig höckerige, auf Druck kaum empfindliche Volumenvergrösserung von der Dichte eines kontrahierten Muskels zu tasten, darüber tympanitischer Perkussionsschall. — Callöse Striktur der Pars membranacea für Katheter No. 7 Charrière durchgängig. Mässig vergrösserte Prostata. Blase gesund. Nach Aufhören des Blutharnens erwies sich der Harn bei wiederholter Untersuchung als vollkommen normal.

Mit Rücksicht darauf, dass der Kranke bei allgemeinem Wohlbefinden und der vorgeschriebenen Diät und Lebensweise an Gewicht zunahm, die Geschwulst sich sowohl hinsichtlich der Grösse, wie der Konsistenz zu verändern schien, man also auch auf Hydronephrosis hätte denken können,

besonders aber weil der Kranke vor der Operation zurückschreckte, mussten wir einstweilen von einem operativen Eingriffe absehen. Nach mehreren Monaten trat das Blutharnen wieder auf, jedoch in geringerem Masse und dauerte nur einen Tag. Sieben Monate später jedoch stellte sich wieder eine mehrere Tage lang anhaltende Blutung ein. Urin normal, Blase normal, beide Uretermündungen frei.

Operation am 21. X. 99 in Chloroformnarkose. Mit einem 15 cm langen, in der linken Lumbalgegend schief geführten Schnitte wird das perirenale Fettgewebe blossgelegt. Hier fand sich ein mehr als mannsfaustgrosser höckeriger Tumor, welcher den grössten Teil der Niere einnahm und daher die Entfernung der Niere unbedingt gebot. Die Befreiung der Niere machte keine grösseren Schwierigkeiten. Der Nierenstumpf wurde mit Seidenligaturen versehen. Jodoformtamponade. Muskulatur und Fascie mit Katgut, Haut mit Seidenfaden vernäht.

Verlauf fieberlos, ganz normal. Der Kranke verlässt am 18. Tage das Bett und nach 4 Wochen war die Wunde vernarbt.

Die Urinmenge war

am	1.	Tage	nach	der	Operation:	300 ccm
„	2.	„	„	„	„	700 „
„	3.	„	„	„	„	680 „
„	4.	„	„	„	„	800 „
„	5.	„	„	„	„	800 „
„	6.	„	„	„	„	820 „
„	7.	„	„	„	„	900 „
„	8.	„	„	„	„	1050 „

und hielt sich auf dieser Höhe weiter, stieg am 15. Tage auf 2100, sank am 18. Tage auf 1900 und schwankte von nun an zwischen 1300—1700. Seit der Operation vollkommenes Wohlbefinden.

Die Geschwulst (Taf. VI, Fig. 1) wurde von Hofrat Prof. A. v. Genersich histologisch untersucht und ergab folgenden Befund:

Die linke Niere ist zu einer 16 cm langen, oben 5, unten 11 cm breiten und 6 cm dicken Masse umgewandelt, deren obere Hälfte von der gut erkennbaren etwas unebenen, höckerigen, bräunlich-rötlichen Niere gebildet wird, während die untere Hälfte aus einer faustgrossen Geschwulst besteht, welche mit der Niere eng verschmolzen und vorn fast die Hälfte, hinten $^2/_3$ der exstirpierten Masse einnimmt. Die Geschwulst, welche von einer ziemlich dicken, faserigen Hülle umgeben, ist nach Härtung in Formalin von derber Konsistenz, höckerig, grösstenteils livid-rötlich, stellenweise gelblich oder weisslich; die Höcker sind teils haselnuss- bis nussgross, teils kleiner, erbsen- bis hanfkorngross; hie und da ist eine durchscheinende, kleine Cyste zu sehen. Auf der Schnittfläche zeigt sich die Nierensubstanz nächst dem oberen Teile der Geschwulst etwas verbreitert, indem die Geschwulst vom Hilus aus sich gleichsam in die Niere hineindrängt; die Grenze zwischen der blutreichen, normale Zeichnung zeigen-

den Niere und der Geschwulst ist auch hier schon mit unbewaffnetem Auge gut wahrnehmbar. Die Geschwulst selbst besteht aus miteinander fest zusammenhängenden drüsigen Lappen, welche von einem fettigen, grün-weisslichen, gegen die Mitte der Geschwulst hin aber von einem derben, faserigen, groben Balkenwerk zusammengehalten werden. In den drüsenartigen Teilen erscheint das Gewebe bald buttergelb, bald rötlich oder dunkelrot und braunrot, und sind darin zerstreut zahlreiche, Mohn- bis Hirsekorn grosse Höhlen zu sehen, welche mit einer buttergelben Masse oder Blut gefüllt sind. Wo die Geschwulst sich mit dem Nierenbecken berührt, bildet sie einen, in das Nierenbecken ragenden, beiläufig haselnussgrossen Knoten, welcher wie ein breitbasiger Polyp in das Becken dringt.

In den, aus einem der Niere angrenzenden Knoten verfertigten Schnitten finden wir von der Niere gegen die Geschwulst hin schichtenweise zunehmende Veränderungen (Taf. VI, Fig. 3). Gegen die Peripherie hin zeigt sich die Nierensubstanz verhältnismässig normal, mit weiten Blutgefässen, Glomerulis, gewundenen Harnkanälchen; tiefer, gegen die Geschwulst hin beginnt das Bindegewebe der Niere zu proliferieren. Im Verhältnisse zu dieser Bindegewebsproliferation steht einerseits die Verengung der Harnkanälchen, welche reichlich Colloidcylinder enthalten, andererseits Verschluss und hyaline Degeneration der Glomeruli. In diesen Schichten erscheint die Zeichnung stellenweise durch kleinzellige Infiltration verdeckt. Gegen die Geschwulst hin schreitet die Verödung der Kanälchen fort, deren Epithel flacht sich ab, verschwindet, die Glomeruli gehen zu Grunde, und schliesslich bleibt an Stelle der Nierensubstanz nur ein faseriges, an erweiterten, fast röhrenförmigen Blutgefässen reiches Bindegewebe zurück, welches als Kapsel die Geschwulstknoten umgiebt. Von dieser bindegewebigen Kapsel ziehen breite Balken in die Geschwulstsubstanz, wo sie sich zu einem, immer feiner werdenden und schliesslich nur aus dünnwandigen Kapillaren, oder aus Reihen von Bindegewebszellen bestehenden Netzwerk verteilen, welches verschieden grosse, untereinander zusammenhängende Gebiete, d. h. Alveolen begrenzt. Diese letzteren werden von dem Geschwulstgewebe eingenommen, welches aus grossen, aneinander gedrängten, eckigen, mit durchsichtigen Fettröpchen überladenen Zellen, mit blassem Protoplasma, grossem Kern und dunkel gefärbten Nucleolus besteht. Auf je einen Alveolus kommen 50—100 und mehr derartiger Zellen. Die Alveolen sind zum Teile vollkommen von diesen Zellen ausgefüllt, oder es findet sich in ihnen hie und da, besonders in den grösseren, je ein unregelmässig gestalteter Hohlraum, welcher manchmal von roten Blutkörperchen erfüllt ist.

2. N. N., 54 j. Frau. Im Juli 1900 zum ersten Male, bei vollkommenem Wohlbefinden, 1—2 Tage andauernde Hämaturie, welche sich in

zweiwöchentlichen Zwischenzeiten öfter wiederholte. Neun Monate später, als die Kranke bereits abzumagern begann, wurde in der rechten Bauchhälfte eine schmerzlose Geschwulst bemerkbar und konstatiert, dass die Blutung aus der rechten Niere stammt.

Drei Monate später als die Kranke sich zur Operation meldete, war in der rechtsseitigen Lumbalgegend eine, vom Rippenbogen bis zum Hüftbein, medialwärts bis zur Linea alba reichende, höckerige, kindskopfgrosse, schmerzlose, kaum bewegliche Volumenvergrösserung zu fühlen. Der Perkussionsschall war in der Axillarlinie gedämpft, in der Mamillarlinie aber bereits tympanitisch. — Brust- und Bauchorgane normal. Der Urin reagierte sauer, specifisches Gewicht 1024, war trübe und enthielt zahlreiche Eiterzellen und rote Blutkörperchen und eine dementsprechende Albuminmenge; Harncylinder konnten keine gefunden werden.

24. VI. 01 Nephrektomie in Chloroformnarkose mittelst eines 20 cm langen schiefen Lendenschnittes vom Rippenbogen bis zum Hüftbeinkamme. Heilungsverlauf ungestört. Am 15. Tage nach der Operation verliess die Kranke das Bett, erholte sich sehr rasch und war nach 40 Tagen gänzlich geheilt entlassen worden.

Die Urinmenge war

am	1.	Tage	nach	der	Operation:	800	ccm
„	8.	„	„	„	„	1000	„
„	10.	„	„	„	„	2100	„
„	11.	„	„	„	„	2300	„

sank dann wieder auf 1800—1300 ccm und erhielt sich von nun an auf normalem Maasse.

Ein ganzes Jahr lang fühlte sich die Kranke ausgezeichnet. Nach dieser Zeit stellte sich eine Nephritis ein mit 200—300 ccm täglicher Urinmenge, mit urämischen Symptomen und Hydrämie, welche der Kranken nach 4 Monaten den Tod brachte.

Die von Hofrat Prof. A. v. Genersich vorgenommene mikroskopische Untersuchung der exstirpierten Niere (Taf. VI, Fig. 2) ergab Folgendes:

Die ganze exstirpierte Masse ist 20 cm lang, 15 cm breit, 13 cm dick, wiegt 1480 gr und ist im Ganzen birnförmig. Am schmäleren Ende derselben befindet sich der etwas verdickte untere Teil der Niere, welchen der obere, breitere, rundliche Geschwulstteil ein wenig auseinanderspannt, so dass der letztere gleichsam kelchartig von der Niere umfasst wird. Hier ist die Niere 5,5 cm lang, 5 cm breit und ebenso dick.

Die von der Niere ausgehende Geschwulst ist von einer kokosnussgrossen, glatten, faserigen Kapsel umgeben, welche von der verdickten, faserigen Nierenkapsel gebildet wird. An der Kapsel haftet ein wenig Fettgewebe und hie und da wird sie von weicheren oder derberen, haselnussgrossen, glatten Höckern ausgebuchtet. Am Durchschnitte zeigt sich,

dass die Geschwulst zum grössten Teile aus einem, von einer derben, faserigen Kapsel umhüllten Schlauch besteht, dessen Inhalt überwiegend von dem weichen, zerreiblichen, hell- oder dunkelroten, hie und da gelblich gefleckten Geschwulstgewebe gebildet wird; inzwischen findet sich an mehreren Stellen eine offenbar aus Zerfliessen der Geschwulstsubstanz stammende, eiterartige gelb-rötliche Flüssigkeit angesammelt. Die Wand des Schlauches besteht in ihrem auf die Konvexität der Geschwulst sich erstreckenden Teile fast ausschliesslich aus weisslichem, derbem, faserigem Bindegewebe und lässt sich in zwei Schichten zerteilen; die äussere setzt sich in die faserige Kapsel der Niere fort, die innere gehört der Geschwulst an und ist an ihrer inneren Fläche von zerreiblichem, bald weisslichem, bald buttergelbem, blassgelbem oder curcumagelbem Geschwulstgewebe durchsetzt. Die andere, untere Hälfte der Schlauchwand bildet eine 3 cm dicke Platte, welche von grauweisslichem, stellenweise fahlem oder bräunlichem, weichem Geschwulstgewebe knotig durchsetzt, so aber, dass die Ueberreste der faserigen Membrane noch gut erkennbar ist. Gegen die Niere hin wird die Wand des Schlauches von der hellfarbigen, hirnweichen Geschwulst durchbrochen, indem sich letztere in Form von Knoten in die auseinander gedrängte Nierensubstanz erstreckt.

Die Knoten sind erbsen- bis nussgross, mit ausgebuchteten, gelappten Rändern, drüsenförmig gelappt, grau-gelblich, stellenweise rötlich gefleckt, bunt; die zwischen ihnen verbliebene Nierensubstanz ist zu grauen, rötlichen, strukturlosen bindegewebigen Strängen geworden. Die Geschwulst dringt von oben in Form eines, fast nussgrossen Knotens auch in das Nierenbecken, dessen obere Hälfte fast ganz davon ausgefüllt erscheint; der gegen den Schlauch hin liegende Teil dieses Knotens besteht aus weisslichem Geschwulstgewebe, während der übrige markige Teil eher einem verfärbten Blutgerinnsel gleicht. Im unteren, erhaltenen Nierenteil ist die Rindensubstanz von der Marksubstanz nicht gut zu unterscheiden, ist jedoch frei von Geschwulstgewebe und setzt sich in Form einer 18—20 cm dicken, nach oben hin sich rasch verschmälernden Schichte in die Schlauchhülle fort, um darin zu verschwinden. Diesem erhaltenen Nierenstücke entsprechend sind in dem erweiterten Nierenbecken die Kelche gut zu erkennen, die Papillen jedoch abgeflacht; die Schleimhaut daselbst ist verdickt, aber grössten Teils gut erkennbar und nicht zu Geschwulstgewebe umgewandelt. Der Ureter etwas erweitert, aber kontrahiert. Mehrere Aeste der Nierenarterie sind an dem Durchschnitte gut sichtbar, ebenso auch die Venenäste, deren innere Oberfläche glatt; nirgends ein Eindringen von Geschwulstgewebe. In der aus Zerfliessen der Geschwulst stammenden Flüssigkeit viel Cholesterin.

An den, vom Berührungspunkte der Geschwulst mit der scheinbar gesunden Niere gewonnenen mikroskopischen Schnitten ist Folgendes zu sehen. (Taf. VII, Fig. 4): Das Geschwulstgewebe ist vom Nierengewebe vollkommen scharf abgegrenzt; die Scheidegrenze wird von

zellarmem, hyalinem Bindegewebe gebildet, aus welchem sich ein allmählicher Uebergang zur gesunden Niere vollzieht; in der Nähe des Geschwulstknotens findet sich die Nierensubstanz vollständig zusammengedrückt und nur durch, mit colloiden Massen gefüllte gewundene Kanälchen gekennzeichnet; etwas weiter davon bekommen wir schon ganz intakte Harnkanälchen, doch zeigen hier noch die Glomeruli hyaline Umwandlung, und nur weiterhin beginnt das völlig intakte Nierengewebe. Die Geschwulst selbst zeigt überall eine charakteristische Anordnung: zwischen zellreichen Bindegewebsbalken liegen grosse, den Zellen der Nebenniere ähnliche Zellmassen, mit polygonalem, fettreichem, blassem Protoplasma, grossem blasenförmigem Kern und ein bis zwei intensiv gefärbten Kernkörperchen.

Die einzelnen Alveolen erscheinen überall dicht. An der Grenze zwischen der Geschwulst und der Niere finden sich an vielen Stellen inmitten gesunden Gewebes grössere Hohlräume (Venen), in welchen man aus grossen Zellen bestehende Wucherungen sieht, mit neugebildeten, dünnwandigen, kleinen Blutgefässen.

3. N. N., 56 j. Mann. Seit 3 Jahren wächst in der linken Bauchhälfte eine Geschwulst, welche seit 2 Monaten sehr heftige und nun schon unerträgliche Kreuzschmerzen verursacht. Vor 2 Monaten hatte der Kranke 4 Tage lang einen heftigen Harndrang, wobei der Urin kaffeesatzähnlich, trübe war. —

Patient ist von hohem Wuchs, ziemlich gut genährt. Haut und sichtbare Schleimhäute gelblich blass, Gesichtszüge leidend. In der linken Bauchhälfte eine kindskopfgrosse, etwas höckerige, derbe, nicht druckempfindliche Geschwulst, welche einen gedämpften Perkussionsschall giebt und nicht aus ihrer Lage gebracht werden kann. Ueber der Volumenvergrösserung kann die Bauchdecke verschoben und abgehoben werden. Nach Blähen des Dickdarmes wird der vorher gedämpfte Perkussionsschall tympanitisch. In den Brustorganen ist keine krankhafte Veränderung nachweisbar. Urin dunkel-strohgelb, von saurer Reaktion, spec. Gewicht 1023. Sonst normal. Menge zwischen 650—1000 cm.

Bei der cystoskopischen Untersuchung zeigten sich die Venen der Blase etwas erweitert, die Blase ein wenig trabekulär. Vom rechten Ureter konnte man sehr gut die Entleerung des Urins wahrnehmen, während dies vom linken Ureter kaum zu sehen war.

11. VIII. 01 Operation in Chloroformnarkose. Schiefer Lendenschnitt 20 cm lang, zwischen dem Rippenbogen und dem Hüftenbeinkamme. Die höckerige, stellenweise weiche, mehr als kopfgrosse Geschwulst, ragt hinauf bis unter die Diaphragmawölbung. Nach mühsamer, schwerer Arbeit gelang es, die Geschwulst von der Umgebung zu befreien, wobei aber die weicheren Geschwulstteile einrissen, und durch die Risse hindurch sich vieles, mit bröcklichen, kaffeebraunen, Gewebs-

fetzen untermischtes Sekret und viel Blut ergoss. Nachdem sich nun die Geschwulst auf diese Weise verkleinert hatte, gelang es endlich die ganze übrige Masse so ziemlich zerrissen herauszuheben und den Stiel zu versehen. Nach der Operation bekam der Kranke eine Kochsalzinfusion von 500 ccm.

Der Kranke erwachte nur schwer aus der Narkose, erbrach sich sehr häufig, war sehr unruhig. Kochsalzinfusion wurde öfter wiederholt. — Vom 4. Tage an Abendtemperatur erhöht 38°—38.2° C. Urinmenge immer über 1000 ccm. Wundheilung normal, reaktionslos. — Zwei Wochen nach der Operation heftige Enteritis, Abnahme der Kräfte, hochgestellter, sonst aber normaler Urin; in der 4. Woche steigt die Temperatur auf 40° C, Urinmenge sinkt auf 500 ccm, starker Albumingehalt; zwei Tage später Delirien, geringes Oedem der Unterschenkel. Am 26. Tage nach der Operation tritt der Tod ein.

Sektion (Prof. Otto Pertik): Parallel mit der linken Crista ilei eine 4 cm hinter der Spina ant. sup. beginnende, schief nach oben und hinten verlaufende, 21 cm lange, klaffende, Spuren von Nähten zeigende Schnittwunde, deren Ränder von frischen sammtartigen Granulationen und wenig Eiter bedeckt sind. Auf dem Rücken wenige bläuliche, livide Leichenflecke. An den Knöcheln keine Oedeme. — Bauchhöhle im ganzen trocken, in der Tiefe der Douglashöhle einige ccm trüber, rötlich-grauer Flüssigkeit. Der Douglas ist übrigens durch die bindegewebliche Fixation der untersten Ileumschlingen und des S romanum linkerseits an dem Beckeneingange, in seinem Eingange beträchtlich verengert. Därme nur wenig gebläht, eher zusammengezogen. — Stand des Diaphragma rechts der obere Rand der IV. Rippe, links obere Rand der VI. Rippe. In der linken Brusthöhle bei 40 ccm blutig gefärbtes reines Serum. Ein umschriebener Punkt des linken oberen Lungenlappens hinten, und die äussere und teilweise hintere Oberfläche des rechten oberen Lungenlappens sind mit leicht zerreissbarem Bindegewebe an die Rippen angewachsen. In der rechten Brusthöhle noch weniger reines, rötliches Serum, als in der linken. Die vorderen Randpartien der rechten Lunge fühlen sich polsterartig an, sind blutarm, wenig retrahiert. Die rechte Lunge mit dem Herzbeutel verwachsen, die linke Lunge frei. Die beiden Blätter des Herzbeutels sind mit leicht zerreissbarem Bindegewebe mit einander verwachsen. Das Herz bildet einen ganz schlaffen Sack, beide Hälften in Diastole. An der vorderen Oberfläche sowohl des linken, wie des rechten Herzens, besonders aber in der Gegend des Conus pulmonalis und des vorderen Septums sehr reichliches subepicardiales Fettgewebe, welches 7 mm Dicke erreicht. In der Herzhöhle mit flüssigem Blute gemischtes, lockeres, rotes Blutgerinnsel. Das Myocard ausserordentlich schlaff, mürbe, brüchig, im allgemeinen trübe, besonders die innere subendocardiale Hälfte ist noch trüber, undurchsichtiger, als die äussere Hälfte. Die Klappen dünn und durchscheinend. Die Intima der Aorta verdickt, von bindege-

webigem, narbigem Typus, mit grau-weisslichen Ablagerungen. Die Arteriae coronaria sind zwar im Durchschnitte klaffend, doch ist die Intima derselben ziemlich glatt, dünn, und das Lumen nicht verengert. Der obere Lappen der rechten Lunge ist im vorderen Drittel gebläht, fühlt sich fast polsterartig an, in den hinteren zwei Dritteln zäh, fast fleischartig, ebenso wie die hintere Hälfte des unteren Lappens. Die hintere Spitze des rechten Mittellappens hingegen fühlt sich knisternd, luftpolsterartig an. Neben dem unteren Rande des Oberlappens ein fast erbsengrosses, subpleurales, derbes Knötchen, von gelblich-grauer, weisser, glatter Schnittfläche. Ein ähnliches, und mehrere kleinere subpleurale Knötchen an der Oberfläche des r. Unterlappens. Gegen die Spitze des r. Oberlappens hin, in den subpleuralen Lymphbahnen verdächtige grauweissliche Punkte und Fleckchen. Ein linsengrosses, grau-schwärzliches subpleurales, narbig-bindegewebiges Knötchen auf der hinteren Oberfläche des rechten Unterlappens und auf der medialen Oberfläche des linken Oberlappens. Der Oberlappen entleert auf Druck reichlich fein schäumendes, grau-rötliches Serum, das Serum des Unterlappens ist ebenfalls schäumend, enthält aber mehr grössere Luftblasen. Die Schnittfläche ist oben und unten glatt, hinten intensiver braunrot, nach vorn blässer, und sind an der Schnittfläche im Unterlappen zwei, den subpleuralen ähnliche, graurötliche Knötchen von glatter Schnittfläche zu sehen.

Die linke Lunge im grossen und ganzen der rechten ähnlich. Der obere Lappen fühlt sich rosshaarpolsterartig an, der untere ist in seinen hinteren Teilen zähe. An den Unterlappen 4 subpleurale, kleine, den oben beschriebenen ähnliche Knötchen. Der Oberlappen ergiebt überall fein schäumendes Serum, in dem unteren die Luftbläschen etwas grösser. An der hinteren Fläche des Unterlappens ist das Serum etwas braunrot, arm an Luftbläschen. Subpleurale kleine Knötchen, wie an der rechten Seite. An der rechten II. und VII. und der linken VII. Rippe je ein die Knochensubstanz zerstörender metastatischer Herd, welcher an der rechten Rippe gut nussgross, an den anderen zwei Rippen aber spindelförmig ist. Am grössten ist der Herd in der linken VII. Rippe, 5 cm lang und 4 cm breit. Die Schnittfläche aller dieser Metastasen ist glatt, homogen, aber von gelappter Struktur. An der II. rechten Rippe ist der Herd sehr blass und ganz undurchsichtig, die anderen zwei Herde sind mehr vaskularisiert, und auch hier ist die lappige Struktur schon mit blossem Auge zu sehen. Von diesen Herden lässt sich nur wenig, kaum trüber Saft abschaben.

Die unterste Schlinge des Ileums, wie auch der Proc. vermiformis ist mit der Konvexität des S romanum bindegewebig verwachsen. Letzteres wieder ist an die linke Crista ilei und den Beckeneingang fixiert. Die Milz ist beträchtlich vergrössert, Masse: 19: 9: $5^1/_2$ cm. Die Kapsel ein wenig diffus verdickt, mit kleinen braunen Fleckchen. Die Schnittfläche etwas hervorschwellend, die Pulpa dunkel-braunrot, leicht abstreif-

bar, nach Abwischen der Oberfläche erscheint die Schnittfläche uneben, von Gefässzeichnungen und Trabekeln durchsetzt. Splenitische Herde sind an der Schnittfläche nicht zu tasten. Gewicht der Milz 600 gr.

Von der Flexura lienalis an sind die zwei Blätter des Colon descendens intakt, doch finden sich in diesem Teile des Peritoneums ältere, dünne, stellenweise zusammenfliessende, undurchsichtige, narbig-bindegewebige Streifchen eingewebt. Hinter dem Mesocolon eine tiefe Einsenkung. Die l. Niere fehlt, und bei Vorschiebung des unverletzten Peritoneum parietale erscheinen die Finger in der Tiefe der oben beschriebenen Wunde. Die Nebenniere geschwollen, sehr blutreich; aus der Schnittfläche entleert sich ziemlich dünner, chokolade-brauner Saft. Die Fettkapsel der r. Niere ist beträchtlich entwickelt, Gesamtgewicht 350 gr. Die r. Vena renalis frei, hingegen ist die Vena cava inf. in einem, von der Mündung der Vena renalis bis zum hinteren stumpfen Rande der Leber reichenden, 11 cm langen Abschnitte vollkommen von einer zweifingerdicken thrombotischen Masse ausgefüllt, welche besonders linkerseits der Venenwand anhaftet und neben abgeblassten Gerinnseln auch aus eigentümlich trockenen, grau-rötlichen, dichteren, undurchsichtigeren, teils der Venenwand anhaftenden, teils von derselben ablösbaren Gewebsinseln besteht.

Die l. Vena renalis ist beinahe etwas dicker, als die Vena cava, und von einem, aus nekrotischen, opaken, grau-gelben Tumormassen bestehenden Thrombus ausgefüllt. Im ganzen bleibt ein, von der Mündung in die Vena cava 10 cm weit reichendes Stück der erweiterten Vena renalis frei. Auch in der Vena iliaca communis eine trockene, der Wand schwach anhaftende, blass-braunrote Thrombenmasse, welche sich weiterhin in die Vena profunda femoris fortsetzt.

Die r. Niere vergrössert, ausserordentlich durchtränkt und schon vor dem Aufschneiden in der Hand sulzartig zitternd. Die Kapsel dünn, ziemlich leicht abziehbar. An der Oberfläche der Niere einige unregelmässig sternförmige bis kleinlinsengrosse arteriosklerotische atrophierte Stellen, und nahe der Spitze, am freien Rande ein kirschgrosser, über die Oberfläche der Niere sich erhebender, blasser, grau-weisslicher, von einem injicierten Hofe umgebener, metastatischer Herd, dessen Schnittfläche blass, weisslich-rötlich, ziemlich glatt und ein wenig gelappt. Der Herd liegt in der Rindensubstanz und setzt sich gegen das Mark hin in einen jüngeren, kleineren Herd fort. Die Marksubstanz selbst ist überaus saftreich, zitternd, durchtränkt; die Rindensubstanz trübe, hervorquellend, von blutigen Fleckchen durchsetzt, ohne aber, dass man mit freiem Auge evidente verfettete Fleckchen oder Streifchen sehen könnte.

In der Blase einige ccm trüber, grau-rötlicher Harn. Im Blasengrunde die Schleimhaut geschwollen, an beiden Wänden zahlreiche hyperämische, zum Teil konfluierende Fleckchen.

Der Ductus choledochus eng, etwas breiter, als der Ductus hepaticus, die Schleimhaut blass. In der Gallenblase 2 grosse Gallensteine und sehr dünne, serumartige, gelbbraune Galle. Schleimhaut der Gallenblase teilweise bereits narbig. Leber sehr schlaff, die Kapsel derselben dünn, das Gewebe postmortal grünlich verfärbt, an der Schnittfläche ziemlich ausgesprochene acinöse Struktur.

Der Körper des IV. Lendenwirbels ist durch und durch von einem Herd durchsetzt, so dass der Wirbelkörper in der Mitte zerstört und zerfallen, an den Rändern von unregelmässigen Knochenbalken gebildet wird. Links davon zeigt eine vergrösserte lumbale Lymphdrüse den Charakter des Tumors.

Diagnose: Exstirpation der l. Niere. Metastasen in der r. II. und VII. und l. VII. Rippe, im Körper des IV. Lendenwirbels, einige minimale Herde im subpleuralen Gewebe beider Lungen und einer in der r. Niere. Konsekutive Geschwulstthrombose der Vena cava inferior, ausgegangen von der Thrombose der Vene der exstirpierten Niere. Akute parenchymatöse, teilweise hämorrhagische Entzündung der r. Niere. Hochgradige parenchymatöse Herzdegeneration. Hyperämie und Oedem der Lungen. Hochgradige allgemeine Anämie.

Das Ergebnis der histologischen Untersuchung, welche Herr Hofrat Dr. A. v. Genersich die Güte hatte, auszuführen (Taf. VIII, Fig. 5) war folgendes: In den mikroskopischen Schnitten sind die Geschwulstherde von der anliegenden atrophierten Nierensubstanz durch eine, zumeist gut erkennbare bindegewebige Kapsel abgegrenzt, von welcher spärliche, dünne Bindegewebszüge in die Geschwulstsubstanz dringen. Das bindegewebige Gerüst besteht zum grösseren Teile aus spindelförmigen Zellen, enthält aber stellenweise auch kleine Rundzellen; auch lassen sich darin ziemlich viele, dünnwandige, hie und da erweiterte Blutgefässe unterscheiden. Diese Bindegewebsbalken, werden von grossen, ohne Intercellularsubstanz aneinandergereihten, überwiegend polyedrischen Zellen begleitet, welche den ersteren in 2—3, stellenweise in noch mehr Schichten anliegen. Das Protoplasma dieser Zellen ist gekörnt; jedoch in einem Teile der geschwellten Zellen ist die Körnung spärlich, oder ganz verschwunden, so dass das Protoplasma durchsichtig, ungefärbt bleibt. In solchen (verfetteten) Zellen kommt der Kern, welcher sonst eher central gelagert ist, seitlich zu liegen, ist in manchen Zellen geschwellt, chromatinarm, oder überhaupt nicht färbbar. Die grossen Zellen kleiden schmale, zuweilen lange, spaltförmige Kanäle aus, oder umgeben grössere unregelmässige Hohlräume; die unregelmässige Gestalt der letzteren ist durch zottenförmige Fortsätze bedingt, deren dünne bindegewebige Axe von den grossen Zellen in mehreren Reihen umhüllt wird; in der, gegen den Hohlraum hin liegenden Zellreihe sind an vielen Stellen langgezogene Zellen zu sehen, deren Protoplasma zumeist durchsichtig geworden ist.

Dass wir es wert fanden, diese drei Fälle mitzuteilen, wird durch den Umstand begründet, dass sich in der reichen Litteratur der Nierenchirurgie verhältnismässig sehr wenige ähnliche Fälle vorfinden. Selbst J. Israel berichtet in seiner neuesten Arbeit insgesamt nur über 17 Fälle, bemerkt aber, dass er selbst nicht gewiss sei, ob sich darunter nicht auch Endotheliome befänden, indem er jeden zweifelhaften Fall zu den Hypernephromen zählte. Die meisten Mitteilungen (Karewski, Marischler, v. Dittel, Perthes, Lotheissen, Phordike und Cunningham u. A.) berichten nur über 1—3 Fälle.

Nun erscheint aber dieser Umstand umso auffallender, als die Pathologen bei den Sektionen, besonders seitdem Grawitz die Aufmerksamkeit auf diesen speciellen Tumor gelenkt hat, verhältnismässig sehr häufig hirsekorngrossen oder etwas grösseren Hypernephromen begegnen, welche im Leben gar keine krankhaften Erscheinungen boten. So erwähnt Grawitz, dass er bei seinen Sektionen wöchentlich wenigstens ein Hypernephrom fand, Schmorl konstatierte sogar in 50% seiner Sektionen diese Geschwulst, wobei er besonders auf eine Verwechslung mit den ähnlich aussehenden Lipomen achtete.

Diese letzteren Daten zeugen dafür, dass diese, zuerst von Grawitz beschriebenen, später auch von Anderen anerkannten, aus einer Entwicklungsanomalie hervorgehenden, zumeist kleinen, hirsekorngrossen Tumoren eigentlich gutartige Geschwülste sind, welche erst im höheren Alter, wenn sie sich aus einem uns unbekannten Grunde vergrössern, dem Organismus gefährlich werden, ohne aber, selbst bei beträchtlicher Grösse, unbedingt den Tod nach sich zu ziehen. In älterer Zeit, als man noch nicht wusste, dass die Entstehung dieser Geschwulst auf embryonale Entwicklungsanomalien zurückzuführen sei, bezw. als durch mikroskopische Untersuchungen noch nicht festgestellt war, dass die häufig vorkommenden kleinen, hirsekorngrossen Geschwülste die gleiche Gewebsstruktur zeigen, wie der zuweilen kindskopfgrosse Tumor, wurden diese pathologischen Veränderungen für Myxome, Myxosarkome, heteroplastische Lipome (Virchow), alveolare Adenome (Weichselbaum, Grawitz) gehalten.

Die kleineren gelblichen Tumoren aber, von welchen wir jetzt schon wissen, dass sie gleichsam die Keime der grossentwickelten Tumoren darstellen, wurden allgemein als Lipome angesehen.

Grawitz war der erste, der nachwies, dass diese kleineren

und grösseren unter der Nierenkapsel sitzenden Geschwülste, abgesehen von den infolge ihrer Weiterentwicklung erlittenen Veränderungen, ein und dasselbe histologische Bild bieten, welches Bild resp. Gewebsstruktur vollkommen mit der Struktur der embryonalen Nebenniere übereinstimmt.

Wie jede neue Entdeckung wurde natürlich auch diese Jahre hindurch vielfach umstritten. So zog besonders Sudeck die Behauptung Grawitz's in Zweifel und hielt die fraglichen Tumoren für Adenome oder Adenosarkome.

Die Grundlage der Gewebsstruktur des Hypernephroms bildet der kortikale Abschnitt der Nebenniere; die vielfachen regressiven Veränderungen, Blutungen u. s. w. können jedoch diese Gewebestruktur so sehr verändern, dass dadurch selbst die erfahrensten Forscher irregeführt werden können, und dies ist wohl die Erklärung für die heftigen Kontroversen, welche sich hierüber in der Litteratur vorfinden (Sudeck, Hildebrand, Lubarsch, Hansemann, Manasse, Driessen, Askanazy u. A.).

Wir würden sehr weit von dem eigentlichen Ziele unserer Arbeit abgedrängt werden, wenn wir auf die einzelnen Auffassungen näher eingingen, und müssen daher die sich hierfür Interessierenden auf die einschlägige reiche Litteratur verweisen. An dieser Stelle wollen wir diejenigen Momente anführen, welche als charakteristische Eigenschaften des Hypernephroms bereits allgemein anerkannt sind.

Das Hypernephroma renis ist ein kleinerer oder grösserer, im embryonalen Leben unter der Nierenkapsel oder in der Rindensubstanz zurückgebliebener Teil der Nebenniere. Die zurückgebliebenen grösseren Stückchen bestehen aus Rinden- und Marksubstanz, die kleineren Stückchen nur aus der Rindensubstanz der Nebenniere (Hansemann). Die Geschwulst sitzt gewöhnlich am oberen Pol der Niere und erreicht in den meisten Fällen nicht mehr als Hirsekorn- oder Linsengrösse. Zu einer bedeutenderen, schon im Leben erkennbaren Grösse wächst sie nur erst im höheren Alter (vom 45. Lebensjahr an). Als Unikum kann der Fall Rupprecht's gelten, der ein $2^1/_2$jähriges Kind wegen eines kindskopfgrossen Hypernephroma operierte.

Die frühzeitige Diagnose ist eben wegen der hohen Lage unter dem Diaphragma sehr schwer, sozusagen unmöglich, obwohl heute auf Grund von viele Jahre hindurch gesammelten Erfahrungen die spontan auftretende und plötzlich aufhörende charakteristische Häma-

turie als erstes sicheres Symptom des Hypernephroms gelten kann. Gleichmässig gefärbter Urin, dünne lange Einschnürungen zeigende wurmförmige Blutgerinnsel erregen nicht nur starken Verdacht auf Hypernephrom, sondern bilden den Erfahrungen nach ein sicheres Zeichen desselben.

Der Hämaturie geht zumeist ein dumpfes Druckgefühl voraus; der Kranke weiss gewöhnlich auch die erkrankte Seite zu bezeichnen.

Mit Rücksicht auf den Umstand, dass die oben beschriebene charakteristische Blutung z. B. von Israel schon 6, 8, 10, ja $11^1/_2$ Jahre vor Tastbarwerden der Geschwulst beobachtet wurde, fanden sich einige Chirurgen (Rovsing, Knowsly, Thornton) zu dem Ausspruche bewogen, dass schon im Falle derartiger Blutungen im Interesse der Feststellung der erkrankten Seite und der eventuellen Entfernung der Geschwulst entweder die Laparotomie oder nötigenfalls der beiderseitige Lumbalschnitt berechtigt sei.

Der Tumor verursacht gewöhnlich dem Kranken keine Unannehmlichkeiten, solange als er durch seine Grösse keinen Druck auf die benachbarten Organe ausübt, oder aber durch sein Gewicht ein lästiges Zerrungsgefühl hervorruft. Die Hämaturie geht nicht mit Schmerzen einher.

Das Wachstum des Tumors ist kein gleichförmiges, oft verändert er sich Jahre hindurch nicht in seiner Grösse, um plötzlich wieder anzuwachsen, starke Blutungen hervorzurufen und eventuell auch das Leben des Kranken unmittelbar zu gefährden. Zur Illustration dieser Eigentümlichkeit der Geschwulst mag der von Hansemann beschriebene Fall dienen, wo bei der 60jährigen Frau schon 15 Jahre vorher eine faustgrosse, höckerige, harte Geschwulst konstatiert worden war, welche aber erst einige Monate vor dem Tode stürmisch zu wachsen begann, häufige Blutungen verursachte, und die Kranke in kurzer Zeit erschöpfte.

Die tastbare Geschwulst ist in der Regel höckerig, fühlt sich wie ein harter Muskel an, ist nicht schmerzhaft. Die unter der Nierenkapsel sitzende teils weichere, teils härtere Knoten zeigende Geschwulst nimmt in der intakt gebliebenen Nierensubstanz gewöhnlich wie in einem Kelche Platz. Die einzelnen Knoten sind von lebhafter, zumeist gelblich-grauer Farbe und voneinander durch bindegewebige Züge geschieden. Infolge der häufigen Blutungen und deren Metamorphosen zeigen die Knoten an ihren Schnittflächen die verschiedenartigsten Schattierungen (rotbraun, braun, schwarz).

Für die Bösartigkeit des Tumors zeugen die sichtbaren Nekro-

biosen, fettige oder kolloide Degenerationen, dementsprechend auch cystöse Teile zu finden sind. Die Geschwulst ist infolgedessen in ihrem Durchschnitte gewöhnlich sehr farbenreich. Besonders charakteristisch für Hypernephroma ist die grosse Neigung zu überaus fettigem Zerfall und regressiven Veränderungen. Die Geschwulst selbst ist mit einer bindegewebigen Kapsel versehen, welche sie nur äusserst selten durchbricht (bösartige). Ein Teil der Kapsel wird von der Nierenkapsel gebildet. Der an der Grenze der Niere befindliche Abschnitt der Kapsel wird durch das infolge des Druckes faserig veränderte Nierenparenchym verstärkt. Die Ueberreste der Niere zeigen in der Regel das Bild einer interstitiellen Entzündung. Die Bösartigkeit der Geschwulst zeigt sich darin, dass sie ihre Umgebung zerstört, die Niere zur Atrophie bringt, in die Venen einbricht und längs derselben Metastasen setzt (Leber, Lunge, Gehirn, Knochen).

Die Gewebestruktur ist der Grösse der Geschwulst und den vorausgegangenen Metamorphosen gemäss eine sehr verschiedene. Die kleineren Geschwülste zeigen gewöhnlich das Bild der Rindensubstanz einer normalen Nebenniere. Man sieht unter dem Mikroskop zumeist in einem feinen, fast ausschliesslich aus Kapillaren bestehenden Stroma teils längliche, aus 1—2 Zellreihen bestehende Stränge (Cylinder), teils ein aus in rundlichen Massen gruppierten Zellen bestehendes Parenchym. Die Zellen sind ziemlich gross, polygonal, selten kreisförmig; das Protoplasma grobkörnig, vakuosiert. Sie sind einkörnig, zumeist fettig infiltriert, sogar mit sichtbaren Fetttropfen. Daher rührt die gelbe Farbe der Geschwulst, und dies war der Grund, dass man sie früher ihrer gelben Farbe wegen für Lipome hielt.

Die Zellen enthalten Glycogen (Lubarsch) und Lecithin (Gatti). Manasse und Ulrich fanden auch gelbliches Pigment in ihnen. Manasse und Horn haben ausserdem in den kleinen Geschwülsten auch Zellen von homogenem Protoplasma (Markzellen) beschrieben. Der Glycogengehalt, auf den Lubarsch so grosses Gewicht legt, und als eine charakteristische Eigentümlichkeit der Geschwulst beschreibt, wird von anderen infolge des Umstandes, dass sich dies auch bei anderweitigen Geschwülsten findet, nicht als kardinale Bedingung angenommen. Auch der Nachweis von Lecithin ist nicht von charakteristischer Wichtigkeit, da Alexander nachgewiesen hat, dass es auch in der gesunden Nebenniere vorkommt.

Die grösseren Tumoren bieten bereits ein anderes histologisches

Bild, indem hier die Zellen in unregelmässigen Haufen, einander kreuzenden Strängen erscheinen, und die Gewebestruktur der Nebenniere schon weit weniger zu erkennen ist.

Die einzelnen Stränge sind nämlich zellreicher und die einzelnen Zellen entweder kleiner oder viel grösser als die Zellen der normalen Nebenniere, und zeigen häufig mehrere unförmige Kerne, riesenzellenartige Formen (Busse, Askanazy, Buday u. A.). Auch in diesen Fällen sind die Zellen reich an Fett und Glycogen. Die Blutgefässe erscheinen häufig als spaltförmige Hohlräume (Manasse, Borst, Lubarsch u. A.).

Die bösartigen Hypernephrome besitzen entweder die soeben beschriebene Gewebestruktur oder bieten ein alveoläres, ja infolge übermässiger Zellproliferation ein sarkomatöses Bild. Die Zellen weichen von der Norm ab, sind länglich, polygonal (Beucke), verlieren sogar auch an Fettgehalt, ja der letztere fehlt zuweilen ganz (Burkhardt). In einzelnen Fällen war auch die hyaline Degeneration des Stromas und der Blutgefässe nachweisbar (Graupner).

Aus alldem ist es leicht begreiflich, dass die Diagnose häufig auf Schwierigkeiten stösst, zu vielen Irrtümern und Missverständnissen Anlass geben kann und daher grosse Erfahrung und Uebung erfordert.. Alle diese Abweichungen finden ihre Erklärung in der Gewebsstruktur der embryonalen Nebenniere, deren Zellen kein Fett enthalten und von völlig indifferenter Form sind (Busse).

Alle unsere drei oben beschriebenen Fälle haben, wie aus den Krankengeschichten, den makroskopischen und mikroskopischen Befunden ersichtlich, vollkommen den oben beschriebenen Forderungen eines Hypernephroma renis entsprochen.

Alle drei Kranken hatten das 50. Lebensjahr überschritten. Die Entwicklung der Geschwulst hatte die Kranken in keiner Weise belästigt. Im 1. und 2. Falle hatten die Kranken von der Geschwulst gar keine Ahnung, bis erst durch die plötzlich aufgetretene Hämaturie und die infolgedessen in Anspruch genommene ärztliche Hilfe und Untersuchung das Vorhandensein einer Geschwulst festgestellt wurde. Im 3. Falle wusste der Kranke 3 Jahre lang von seiner Geschwulst, da sie ihm aber weiter keine Unannehmlichkeiten oder Schmerzen bereitete, mass er ihr keine besondere Wichtigkeit bei. In allen drei Fällen bildeten die Hämaturie und die damit einhergehenden Unannehmlichkeiten die Hauptklagen der Kranken, und nur dieser Umstand bewog die Kranken, in die einzig und allein zur Heilung führende Operation ihre Einwilligung zu geben.

Leider war die Operation nur in unserem ersten Falle von vollem Erfolge begleitet, da sich der Kranke seit der vor fünf Jahren ausgeführten Operation der besten Gesundheit erfreut. Diesen Fall können wir als definitiv geheilt betrachten, da die lokalen Recidive und Metastasen bei den in der Litteratur beschriebenen Fällen gewöhnlich schon im ersten Jahre sich eingestellt hatten. Hoffentlich wird sich auch dieser Fall nicht dem Ulrich'schen 7jährigen, sondern auch dem Israel'schen 10jährigen anreihen. Im Allgemeinen schliessen wir uns der Ansicht Israel's an, dass alle Fälle, welche innerhalb zweier Jahre nicht recidivieren, als geheilt zu betrachten seien.

In unserem 2. Falle wurde der nach $1^1/_2$ Jahren erfolgte Tod, wie wir gesehen haben, nicht durch ein Recidiv verursacht, sondern durch die in der verbliebenen Niere 14 Monate nach der Operation aufgetretene Nephritis, welche gewiss infolge Ueberbürdung dieser Niere zu Stande kam. Obgleich nun in diesem Falle die Todesursache kein Recidiv war, können wir den Fall dennoch nicht zu den endgültig geheilten zählen, da die kritischen zwei Jahre noch nicht verstrichen waren.

Unser 3. Fall schliesslich bietet das charakteristischeste Bild eines bösartigen Hypernephroms. Die Geschwulst brach in die Venen ein, füllte die Vena cava eine weite Strecke lang aus, sowohl proximal wie distal, und drang auch in die Vena iliaca communis und in die Vena profunda femoris sinistra. Sie bildete Metastasen in den Knochen (IV. Lendenwirbel, Rippen), der Lunge und der anderen Niere. Die letztere Metastase ist die seltenste, und finden sich in der Litteratur kaum zwei ähnliche Fälle verzeichnet.

In den zwei ersten Fällen war die Indikation zur Operation, wie die erzielten Erfolge zeigen, unbedingt gegeben; auch der im 2. Falle erfolgte Tod kann nicht zu Lasten der Indikation geschrieben werden, da man ja auf diese Eventualität bei jeder Nephrektomie gefasst sein muss. Leider kann die Funktionsfähigkeit der zurückbleibenden Niere derzeit noch nicht mit voller Gewissheit festgestellt werden, und dieselbe noch durch keinerlei Verfahren zur Uebernahme der Funktion der zu exstirpierenden Niere vorbereitet werden. Berechtigt ist die Entfernung der kranken Niere in jedem Falle, wenn wir uns von der Gesundheit und vollkommenen Funktionsfähigkeit der anderen Niere durch Inanspruchnahme der uns derzeit zu Gebote stehenden Hilfsmittel (Cystoskopie, Ureterkathe-

terismus, chemische und mikroskopische Untersuchung) überzeugt haben.

Die Indikation zur Operation könnte in einem ähnlichen Falle, wie es unser 3. Fall war, wohl den Gegenstand einer Kontroverse bilden. Die Ansicht der meisten Chirurgen stimmt jedoch mit uns darin überein, dass die Operation gleichwohl vorzunehmen sei, selbst bei grossen Tumoren und einer gewissen, durch den Blutverlust erklärbaren Kachexie, wenn Metastasen noch nicht nachweisbar sind. Der Nachweis von Metastasen giebt eine entschiedene Kontraindikation ab.

Bei Nierentumoren, welche heftige Blutungen oder Schmerzen verursachen, ist die Entfernung des Tumors, beziehungsweise der Niere selbst in dem Falle angezeigt, wenn wir auch keine bleibende, endgültige Heilung zu erzielen hoffen, da wir jedenfalls unseren Kranken von den Schmerzen befreien, vom Verblutungstode erretten, und ihn nicht seines einzigen, letzten Hoffnungsstrahles berauben.

Etwas anderes ist es mit den von einzelnen Chirurgen empfohlenen Verfahren, dass man in speciellen Fällen, wo das Hypernephrom in die Venen (Vena cava) eingebrochen ist, wovon man sich in der Regel erst nach Befreiung und Heraushebung der geschwulstigen Niere überzeugen kann, die Vene spalte, und nach Entfernung der in die Vene gewucherten Geschwulstteile die Gefässnaht ausführe. Unserer Meinung nach ist die Ausführung eines so tiefgreifenden, eventuell das Leben unmittelbar bedrohenden Eingriffes niemals berechtigt. Wahrscheinlich sind in solchen Fällen, wie sich dies bei den Sektionen in jedem derartigen Falle herausgestellt hat, bereits auch in anderen Organen (Leber, Lunge, Knochen) Metastasen vorhanden, so dass man auf endgültige Heilung in keinem einzigen derartigen Falle rechnen kann; es ist also weder der Mühe wert, noch berechtigt, den Kranken in eine noch grössere Gefahr zu bringen, und müssen wir uns damit begnügen, durch die Entfernung der Geschwulst den Kranken von den peinigenden Schmerzen und den bedenklichen Blutungen befreit zu haben.

Was die Operationstechnik anbelangt, stimmt unsere Ansicht hinsichtlich der Schnittrichtung, respektive des Vordringens zur Geschwulst, mit der Ansicht Rovsing's, Israel's, Burkhardt's und noch vieler Chirurgen überein, dass man zur geschwulstigen Niere am bequemsten mit einem Lumbalschnitte gelangt, da wir unsere Schnittöffnung nötigen Falles durch Resektion der XII. und XI. Rippe erweitern können. Neben der von

Perthes, Knowsly, Thornton u. A. empfohlenen Laparotomie erscheint uns der Lumbalschnitt auch schon deshalb besser, da hierdurch eine eventuelle Infektion der Bauchhöhle vermieden wird.

Bei wegen Geschwülsten vorgenommenen Nephrektomien ist auch die Entfernung der Capsula adiposa empfehlenswert (Israel), da die Gefahr einer lokalen Recidive hierdurch bedeutend herabgesetzt wird.

Was den Stumpf betrifft, so geht man nach unseren Erfahrungen am zweckmässigsten vor, wenn man nach Befreiung der Niere die Gefässe und den Ureter in zwei starke langschenkelige sichere Klammern fasst, und die Gefässe nach Entfernung der Geschwulst mit unter die Klammern geführten Umnähungen verschliesst. Zu den Umnähungen verwendeten wir in den letzten Jahren zu unserer grössten Zufriedenheit ausschliesslich starke Catgutfäden, wodurch langwierige Fadeneiterung vermieden wird.

Aus unseren mitgeteilten drei Krankengeschichten und der kurzen Zusammenfassung ist es ersichtlich, wie wichtig die frühzeitige Feststellung der Diagnose ist, um den Kranken vom weiteren Wachstum des Hypernephroma renis zu retten, welches nach den gesammelten Erfahrungen erst dann gefährlich wird, wenn es eine bedeutende Grösse erreicht und in die Venen einbricht.

Angesichts der chronischen, schmerzlosen Entwicklung der Geschwulst, und angesichts des Umstandes, dass in den meisten Fällen der Sitz derselben am oberen Pole der Niere sich befindet, ist unsere Aufgabe nicht eben leicht, erfordert viel Aufmerksamkeit und Umsicht und grosse Gewandtheit in der Untersuchung.

Eine charakteristische Eigenschaft der Geschwulst ist es, dass sie in der Regel erst nach dem 50. Lebensjahre Beschwerden bereitet, und bis dahin das Wohlbefinden des Kranken höchstens durch ziehende, drückende Schmerzen gestört wird; durchschnittlich 5—6 Jahre nach dem ersten Schmerzgefühle stellt sich das erste, von jeder äusseren Einwirkung freie Blutharnen, zumeist aber ohne dass man das Vorhandensein einer Geschwulst bereits konstatieren könnte. Ulrich und Strübing beschreiben Fälle, bei welchen zwischen dem ersten Schmerz und der Wahrnahme der Geschwulst 20—30 Jahre vergingen. Im grössten Procentsatz der Fälle ist die Hämaturie das erste Symptom (90 % bei sämtlichen Nierengeschwülsten Israel, 80% bei den Hypernephromen Burkhardt).

Angesichts der Thatsache, dass auch schon kleine Tumoren Blutungen hervorzurufen pflegen, welche sich in kürzeren, längeren Zeiträumen wiederholen, ehe noch der Tumor tastbar ist, ist es vollauf begründet, als Quelle der Blutung die Niere anzunehmen; und wenn wir weder durch die Angaben des Kranken, noch durch unsere Hilfsmittel die erkrankte Seite feststellen können, so ist man berechtigt, in solchen Fällen an beiden Lumbalregionen Probeincisionen auszuführen (Rovsing). In sehr zweifelhaften Fällen, aber nur im Interesse der Diagnose, verschliessen wir uns auch nicht vor der von Perthes, Thornton u. A. empfohlenen Probelaparotomie.

Bei Nierenblutungen ist zum Tasten kleiner, hoch unter dem Diaphragma liegenden Tumoren sehr zweckmässig die von Israel angegebene Untersuchungsmethode, mit der sich bei einiger Uebung schöne Erfolge erzielen lassen. Israel selbst hat auf diese Weise gar eine nussgrosse, hochsitzende Geschwulst diagnosticiert. Seiner Empfehlung nach legen wir den Kranken auf die gesunde Seite, achtend darauf, dass sich die Wirbelsäule nicht krümme. Die unteren Extremitäten lassen wir in den Hüft- und Kniegelenken beugen und bei ganz schlaffen Bauchwänden suchen wir mit der tastenden Hand gelegentlich der Exspiration unter das Diaphragma zu gelangen. Mit diesem Handgriffe kann man, ausgenommen bei sehr starken Bauchmuskeln oder überaus adipöser Bauchdecke, in jedem Falle die Niere palpieren.

Die Grösse des Tumors, welche bei Hypernephromen oft in umgekehrtem Verhältnisse zu den bestehenden Schwierigkeiten steht und erfahrungsgemäss nicht unbedingt das Einbrechen des Tumors in die Venen zur Folge hat, soll uns niemals von dem operativen Eingriffe abschrecken, welcher radikal ausgeführt und nicht mit der Resektion des erkrankten Teiles abgeschlossen werden soll.

Kontraindiciert ist die Operation nur bei anderweitigen schwereren Organerkrankungen und dem Nachweise von Metastasen.

Litteratur.

J. Albarran et L. Imbert, Les tumeurs du rein. 1903. — Alsberg, Multiple Lipome der Niere. Verhandl. des 21. Kongr. der d. Gesell. f. Chir. 1892. — Askanazy, Die bösartigen Geschwülste der in den Nieren eingeschlossenen Nebennieren-Keime. Ziegler's Beiträge Bd. 14. — Ders.,

Richtigstellung einiger Bemerkungen Dr. Sudeck's „zur Lehre von den aberrierten Nebennierengeschwülsten in der Niere". Virchow's Archiv Bd. 136. S. 568. — Beneke, Zur Lehre von der Versprengung von Nebennierenkeimen in die Niere, nebst Bemerkungen zur allgemeinen Onkologie. Ziegler's Beiträge Bd. 9. S. 474. — Birch-Hirschfeld, Beiträge zur pathologischen Anatomie der Nierengeschwülste. Ziegler's Beiträge Bd. 24. S. 343. — Borst, M., Die Lehre von den Geschwülsten. 1902. — Böhler, E., Beitrag zur Klinik der Nierentumoren speciell der malignen Hypernephrome. Wien. klin. Wochenschr. 1903. Nr. 19–20. — Braatz, E., Zur Nierenexstirpation. Deutsche Zeitschr. f. Chir. Bd. 48. S. 56. — Brauninger, H., Beiträge zur Nierenchirurgie. Diese Beiträge Bd. 18. S. 461. — Buday, Beiträge zur Cystenbildung in den suprarenalen Nierengeschwülsten. Ziegler's Beiträge Bd. 24. — Burkhardt, L., Die klinische und pathologisch-anatomische Stellung der malignen Nebennierenadenome der Niere. Deutsche Zeitschr. f. Chir. Bd. 55. S. 91. — Busse, O., Ueber Bau, Entwickelung und Einteilung der Nierengeschwülste. Virchow's Archiv Bd. 157. — v. Dittel, Wien. klin. Wochenschr. 1894. S. 392. — Driessen, Untersuchungen über glykogenreiche Endotheliome. Ziegler's Beiträge Bd. 12. S. 65. — Ebstein, Geschwülste der Niere, des Nierenbeckens und des perinephritischen Gewebes. Ziemsen's Handbuch IX. 2. S. 88. 1875. — Gathi, Ueber die von abgesprengten Nebennierenkeimen ausgehenden Nierengeschwülste. Virchow's Archiv Bd. 144. — Gluge, Atlas der path. Anatomie. XIX. p. V. — Grawitz, Die sogenannten Lipome der Niere. Virchow's Archiv Bd. 93. — Ders., Die Entstehung von Nierentumoren aus Nebennierengewebe. Langenbeck's Archiv Bd. 30. S. 833. — Hansemann, Adenosarkom der Niere. Berl. klin. Wochenschr. 1894. S. 717. — Ders., Diagnose der bösartigen Geschwülste. Berlin 1897. — Ders., Ueber Endotheliome. Deutsche med. Wochenschr. 1896. Nr. 4. — Ders., Ueber Nierengeschwülste. Zeitschr. f. klin. Med. Bd. 44. — Hellendahl, Hereditäre Schrumpfniere im frühen Kindesalter. Arch. f. Kinderheilkunde. Bd. 22. S. 61. — Herczel, Ueber Nierenexstirpation. Diese Beiträge. 1890. — Héreseo, De l'intervention chirurgical dans les tumeurs malignes du rein. Progrès méd. 1899. p. 126. — Hildebrand, Ueber den Bau gewisser Nierentumoren, ihre Beziehungen zu den Nierenadenomen und zur Nebenniere etc. Langenbeck's Archiv Bd. 47. — Ders., Weiterer Beitrag zur pathologischen Anatomie der Nierengeschwülste. Arch. f. klin. Chir. Bd. 48. — Horn, Beitrag zur Histogenese der aus aberrierten Nebennierenkeimen entstandenen Nierengeschwülste. Virchow's Archiv Bd. 126. S. 191. — J. Israel, Erfahrungen über Nierenchirurgie. Berlin 1894. — Ders., Ueber einige neue Erfahrungen auf dem Gebiete der Nierenchirurgie. Deutsche med. Wochenschr. 1866. Nr. 22. — Ders., Chirurgische Klinik der Nierenkrankheiten. Berlin 1901. — Karewski, Freie Vereinig. d. Chir. Berl. klin. Wochenschr. 1895. Nr. 4. — Klebs, Handbuch der path. Anatomie. 1876. I. 2. Abt. — Kelly, A., Ueber Hypernephrome der Niere. Ziegler's Beiträge Bd. 23. S. 280. — Langhans, Ueber Glykogen in pathologischen Neubildungen etc. Virchow's Archiv Bd. 120. S. 28. — Lotheissen, G., Ein Beitrag zur Chirurgie der Niere. Arch. f. klin. Chir. Bd. 52. — Lubarsch, Beiträge zur Histologie der von Nebennierenkeimen ausgehenden Nierengeschwülste. Virchows Archiv Bd. 135. S. 149.

— Ders., Ueber die Abstammung gewisser Nierengeschwülste von embryonal abgesprengten Nebennierenkeimen. Virchow's Archiv Bd. 137. S. 143. — Ders., Ergebnisse der allgem. Pathologie. 2. Jahrg. 1897. — Ders., Geschwülste. — Manasse, Zur Histologie und Histogenese der primären Nierengeschwulst. Virchow's Archiv Bd. 143 u. 145. — Marchand, Beiträge zur Kenntnis der normalen und pathologischen Anatomie der Glandula carotica und der Nebenniere. Virchow's Festschrift. 1891. S. 535. — Ders., Ueber einen Fall von Myosarcoma striocellulare der Niere. Virchow's Archiv Bd. 73. S. 289. — Marischler, Ein Fall von lymphatischer Leukämie und einem Grawitz'schen Tumor der rechten Niere. Wien. klin. Wochenschr. 1896. Nr. 30. — Merkel, Beitrag zur Kenntnis der sog. embryonalen Drüsengeschwülste der Niere. Ziegler's Beiträge Bd. 24. S. 475. — Müller, H., Ueber die Lipome und lipomatöse Mischgeschwülste der Niere. Virchow's Archiv Bd. 145. — Pal, J., Nebennieren-Exstirpation bei Hunden. Wien. klin. Wochenschr. 1894. — de Paoli, Beitrag zur Kenntnis der primären Angiosarkome der Niere. Ziegler's Beiträge Bd. 8. S. 140. — Perthes, G., Ueber Nierenexstirpation. Deutsche Zeitschr. f. Chir. Bd. 42. S. 896. — Pinner, F., Beitrag zur Nierenchirurgie. Arch. f. klin. Chir. Bd. 56. — Rabl, H., Die Entwickelung und Struktur der Nebennieren bei Vögeln. Arch. f. mikroskop. Anatomie. Bd. 38. S. 492. — Réczey, J., A vese kiirtásról. Orvosi Hetilap. 1882. — Ders., Steinkrankheiten der Niere und der Blase. Klin. Handbuch der Harn- und Sexualorgane. 1892. — Ders., Veseköbaj, Abelgyógyàszat kézikönyve. 1898. — Ribbert, Ueber ein Myosarcoma striocellulare des Nierenbeckens und des Ureters. Virchow's Archiv Bd. 106. S. 382. — Ricker, Zur Histologie der in der Niere gelegenen Nebennierenteile. Centralbl. f. allg. Pathol. Bd. VII. S. 363. — Th. Rovsing, Ueber die Diagnose und die Behandlung der bösartigen Nierengeschwülste bei Erwachsenen. Arch. f. klin. Chir. Bd. 49. — Schede, Verletzungen und Erkrankungen der Nieren und Harnleiter. Handbuch f. prakt. Chir. 1903. — Selter, Ueber einige seltene heteroplastische Lipombildungen. Virchow's Archiv Bd. 134. — Sudeck, Ueber die Struktur der Nierenadenome. Ihre Stellung zu den Strumae suprarenales aberratae (Grawitz). Virchow's Archiv Bd. 133. S. 405. — Ders., Zwei Fälle von Adenosarkom der Niere. Virchow's Archiv Bd. 133. S. 558. — Ders., Zur Lehre von den aberrierten Nebennierengeschwülsten in der Niere. Virchow's Archiv Bd. 136. S. 293. — Sykow, Ueber einen Fall von Struma aberrans renis. Arch. f. klin. Chir. Bd. 58. S. 179. — Thorndike and Cunningham, Hypernephroma. Centralbl. f. Chir. 1904. S. 489. — Tuffier, Études expérimentales sur la chirurgie du rein. 1889. — Ulrich, Anatomische Untersuchungen über ganz und partiell verlagerte und accesorische Nebennieren etc. Ziegler's Beiträge Bd. 18. — Virchow, Geschwülste. Bd. I. — Wagner, Zur Kasuistik des primären Nierensarkoms. Centralbl. f. die Krankheiten der Harn- und Sexualorgane. Bd. 5. S. 267. — Ders., Neue Beiträge zur Nierenchirurgie. Schmidt's Jahrbücher. — Wilms, Die Mischgeschwülste der Niere. Leipzig 1899. — Weichselbaum und Greenish, Das Adenom der Niere. Med. Jahrbücher. 1883. S. 213. — M. O. Wyss, Zwei Decennien Nierenchirurgie. Diese Beiträge Bd. 32.

1.

2.

H. Laupp'sche Buchhandlung in Tübingen.

3.

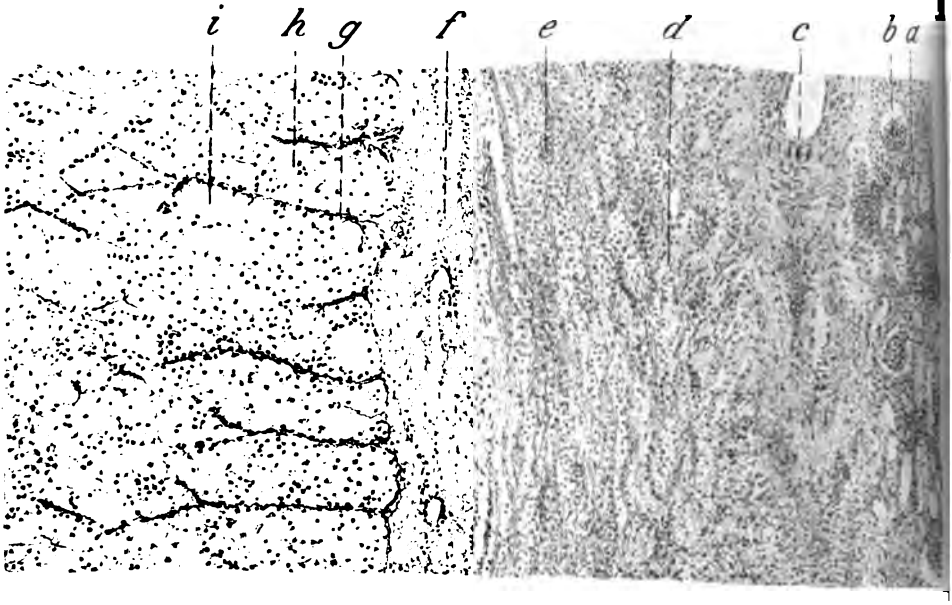

4.

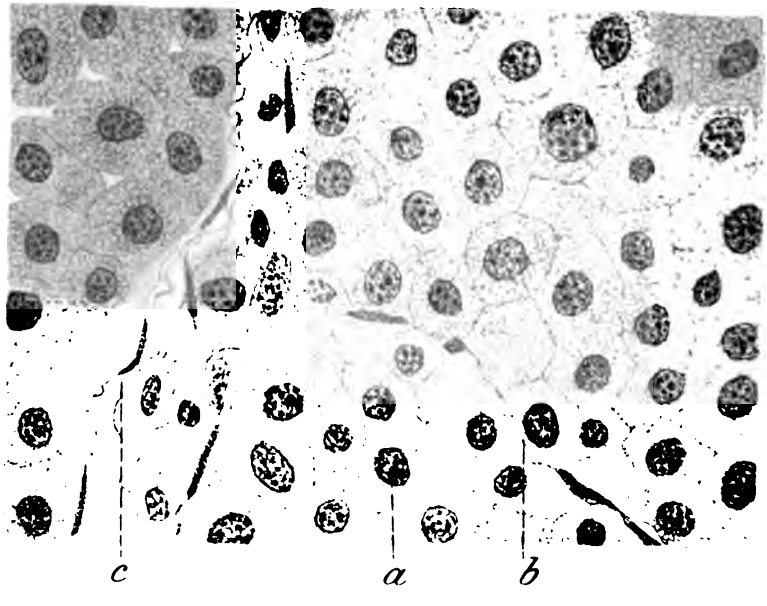

5.

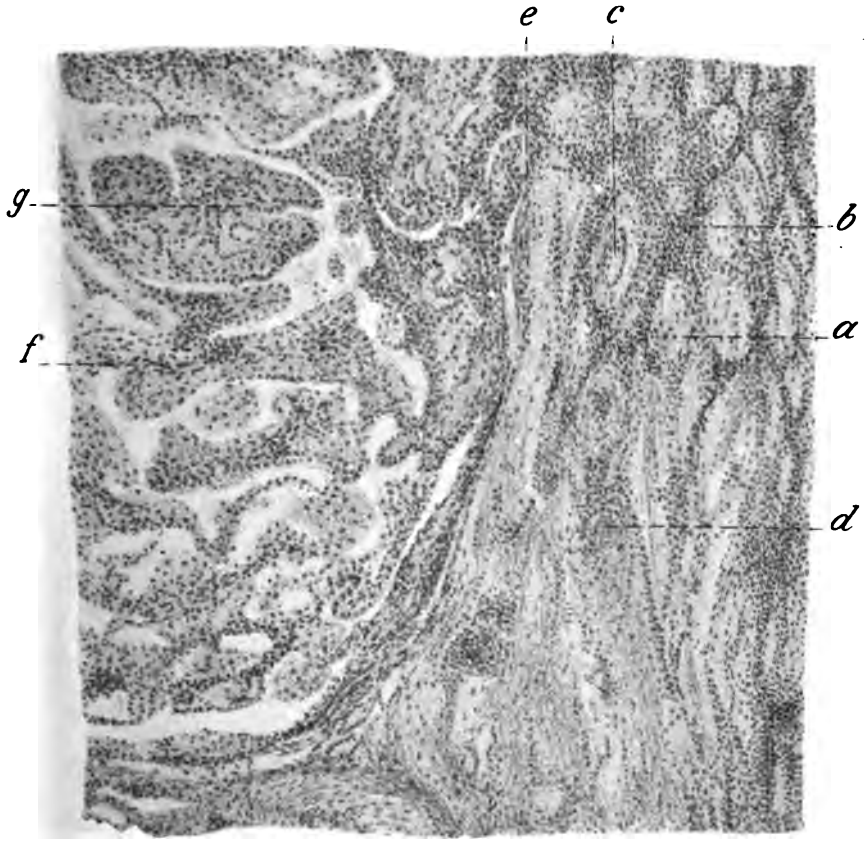

Tübingen.

Erklärung der Abbildungen
auf Taf. VI—VIII.

Taf. VI.

Fig. 1. Photographie der Geschwulst aus dem 1. Falle. Die Niere in Längsrichtung gespalten.

Fig. 2. Photographie der Geschwulst des 2. Falles. Die in Längsrichtung aufgeschnittene Niere wird in ihrem oberen $^2/_3$ vollständig von dem knotigen Neugebilde eingenommen.

Taf. VII.

Fig. 3. Mikroskopisches Bild aus dem 1. Falle bei schwacher Vergrösserung.
- a) Atrophische Harnkanälchen.
- b) Glomerulus mit hyaliner Kapsel.
- c) Blutgefäss.
- d) Gefässreiches Bindegewebe.
- e) Rundzellige Infiltration.
- f) Hyaline Bindegewebskapsel.
- g) Feine bindegewebige Züge.
- h) Alveolen.
- i) Höhlen in den Epithelinseln der Geschwulst.

Fig. 4. Mikroskopisches Bild aus der Geschwulst des 2. Falles bei starker Vergrösserung.
- a) Die Zellen der Geschwulst.
- b) Feiner bindegewebiger Zug.
- c) Kapillargefäss.

Taf. VIII.

Fig. 5. Mikroskopisches Bild aus dem 3. Falle, bei schwacher Vergrösserung.
- a) Hyalines Bindegewebe.
- b) Rundzellige Infiltration.
- c) Blutgefäss mit verdickter Wandung.
- d) Hyalin obliterierter Glomerulus.
- e) Bindegewebige Hülle.
- f) Bindegewebiger Balken.
- g) Die Alveolen der Geschwulst.

VI.

AUS DER

AMSTERDAMER CHIRURGISCHEN KLINIK

DES PROF. DR. O. LANZ.

Untersuchungen über die Progenitur Thyreopriver.

Von

Prof. Dr. **Otto Lanz.**

(Mit 8 Abbildungen.)

Seitdem Wharton der Schilddrüse die ebenso einfache wie galante Bestimmung zugeschrieben hat, die Formenschönheit namentlich des weiblichen Halses zu erhöhen, hat unser Schilddrüsen-Wissen nicht unbedeutende Fortschritte gemacht. Kaum in einem zweiten Forschungsgebiete war es der Chirurgie vorbehalten, so tätigen und erfolgreichen Anteil an der physiologischen Forschung zu nehmen, wie in demjenigen der Schilddrüsenfrage. Trotz der gerade auf diesem Gebiete in den letzten 2 Jahrzehnten besonders eifrigen wissenschaftlichen Arbeit, harren aber zur Stunde noch eine grosse Reihe ungelöster Fragen auf Antwort. Eine solche Frage ist diejenige nach der Progenitur der Schilddrüsenlosen.

Als ich vor 10 Jahren an die noch von keiner Seite angeschnittene Fragestellung nach der Descendenz Thyreopriver herantrat, wandte ich mich an den so hochverdienten Genfer Physiologen Schiff um Auskunft, ob ihm jemals bei seinen zahllosen Schilddrüsenexperimenten von einem thyreoidektomierten Tiere Junge geworfen worden sei. Ich erhielt zur Antwort, dies sei ein einziges Mal der Fall gewesen, indem eine thyreoidektomierte Hündin Junge

mit auffällig dicken Gelenken zur Welt gebracht hätte. Während des Ganges meiner Versuche erhielt ich dann später noch eine diesbezügliche mündliche Mitteilung von Traczewsky, wonach die Jungen einer thyreoidektomierten Hündin rachitische Veränderungen dargeboten hätten und der vorzüglichen Monographie v. Eiselsberg's [1]) entnehme ich die Mitteilung, dass Halsted jüngst die Schilddrüsen bei den Jungen einer thyreoidektomierten Katze um das 20fache ihres normalen Volumens vergrössert gefunden hat.

Dies sind meines Wissens die einzigen Angaben, welche die Nachkommenschaft Thyreopriver betreffen.

Meine Untersuchungen begann ich 1894 mit folgenden Versuchen.

I. Versuche an Hühnern.

Am 23. XII. 94 wurden 2 jungen, dem gleichen Neste entstammenden Hühnern die Hauptschilddrüsen entfernt. Eines der Tiere erlag dem schweren Eingriffe. Das andere legte am 28. IV. 1895 ein einziges 5 g schweres Ei, während diejenigen seiner Geschwister 50—60 gr wogen.

Obschon weniger direkt zu unserem Thema gehörig, füge ich hier folgenden Versuch bei: Von 9 1½jährigen selbstgezogenen Hühnern isolierte ich am 1. VIII. 95 eines auf's Geratewohl und mischte demselben 30 gr Schilddrüse p. die unter das Futter. Während die andern 8 Hühner in 14 Tagen insgesamt 42 Eier legten, legte das hyperthyreotische Huhn in derselben Zeit 16, also 3 mal so viel Eier wie die Kontroltiere, obschon auch diese sehr reichlich Futter, — allerdings nicht Fleisch! — bekamen.

II. Versuche an Kaninchen.

Von 8 3—6 Wochen alten Kaninchen, welche 2 Würfen entstammten und im Frühjahr 1895 successive operiert wurden, indem der Hälfte nur die Hauptschilddrüsen, 2 davon die Hauptdrüsen und eine der Sandström'schen Nebenschilddrüsen, den letzten beiden die Hauptdrüsen und die beiden Nebenschilddrüsen entfernt worden, gingen alle im Laufe des Jahres zu Grunde. Keines, weder der männlichen noch der weiblichen operierten Tiere erreichte das fortpflanzungsfähige Alter; alle wurden subakut kachektisch. Ein Unterschied zwischen den totalexstirpierten Tieren und denjenigen, welchen die Nebendrüsen gelassen wurden, war nicht ersichtlich. Sogar in

1) v. Eiselsberg, Die Krankheiten der Schilddrüse. Deutsche Chirurgie. Lief. 38.

den beiden Versuchen, wo nur die eine Nebenschilddrüse intakt gelassen wurde, war ein vikariierendes Eintreten derselben weder funktionell, noch aus einer makroskopischen Vergrösserung, noch mikroskopischer Veränderung derselben ersichtlich.

III. Versuche an Katzen.

Die Katze erwies sich als ein zu diesen Versuchen völlig ungeeignetes Tier, indem mir ausgewachsene Katzen regelmässig an akutester Tetanie zu Grunde gingen. Am 19. VII. 1895 thyreoidektomierte ich aus einem Wurfe von 5 jungen Kätzchen zwei: das eine total, das andere unter Zurücklassen von $^1/_3$ des einen Schilddrüsenlappens, d. h. des 6. Teils der Totalschilddrüse. Beide Versuchstiere starben an akuter Tetanie.

IV. Versuche an Hunden.

Beim Hunde stiessen meine Versuche auf die gleichen Schwierigkeiten, weil fast ohne Ausnahme die Thyreoidektomie infolge akuter Tetanie zum raschen Tode führt. Immerhin ist es mir in den Jahren 1895—98 gelungen, eine ganze Reihe von Hunden mittels Injektionen von Schilddrüsensaft und dauernder Schilddrüsenfütterung am Leben zu erhalten. Normal aber waren diese Hunde nicht; die meisten zeigten entweder körperliche oder psychische Ausfallerscheinungen. Speziell bei männlichen Hunden schien die Sexualität ganz erloschen; ich habe bei solchen nie mehr Erektionen beobachtet und bei einem Hunde, bei dem ich 1893 zufällig bei Anlass der Thyreoidektomie in den Besitz sich lebhaft bewegender Spermatozoën kam, fanden sich bei der Sektion, die unmittelbar nach dem an Tetanie erfolgten Exitus stattfand, keine beweglichen Samenfäden mehr.

Auch zu normalen männlichen Tieren gebracht und mittels Schilddrüsenfütterung am Leben erhalten, koncipierte keine meiner thyreoidektomierten Hündinnen. Ich verfüge über einen einzigen positiven Versuch:

1. Versuch.

(Nr. 51) rothaariges Männchen wird 1896 thyreoidektomiert, überlebt den Eingriff nach anfänglichem leichten Siechtum. Wird zu einem scheusslich tölpelhaften, offenbar chronisch kachektischen Köter. Eine der eigenartigsten Erscheinungen an demselben ist der eigentümliche Haarwechsel: Das ursprünglich kurzhaarige Tier bekommt anfänglich einen Pelz wie ein Wolf; später findet wieder Haarwechsel statt und es

bildet sich ein kurzhaariges, ausserordentlich struppiges Fell aus.

(Nr. 57) Dachsweibchen übersteht die im Frühjahr 1897 ausgeführte totale Thyreoidektomie unter Schilddrüsenfütterung. Anfangs Juli 1897 werden Nr. 51 und Nr. 57 während eines Monats zusammengebracht, dann das Männchen wieder entfernt. Am 11. X. beginnt das Tier krank zu werden, wirft am 13. X. 97 unter unsäglicher Mühe zwei tote Junge (a u. b). Dieselben scheinen normal ausgetragen, ihre Schilddrüsen nicht vergrössert () (). Am 14. und 15. X. frisst das Muttertier nicht mehr, sein Gang ist auffallend steif. In der Nacht vom 15. auf den 16. X. †. Sektion: Keine Nebenschilddrüsen gefunden. Im Uterus ein drittes totes Junges (c), ebenfalls ohne Vergrösserung der Schilddrüse. Mit den Schilddrüsen neugeborener normaler Hündchen verglichen zeigen die Dimensionen

Nr. 57 a 12 × 4 mm
„ b 12 × 3 mm
„ c 10 × 2 mm

keine auffälligen Abweichungen.

2. Versuch: Reduktionsversuch bei trächtigen Hunden.

2 kräftige junge Dachshunde, dem gleichen Wurfe entstammend, selbst aufgezogen, zum 1. Mal trächtig, werden am 15. VI. 1901 ca. 14 Tage vor erwarteter „Niederkunft" dem folgenden Versuche unterworfen:

Nr. I wird 1/6 Totaldrüse gelassen, d. h. der linke Schilddrüsenlappen ganz entfernt, vom rechten 2 Drittel. Falls der Hund, wie bei der Totalexstirpation abortieren sollte, so sollten die Jungen lebenskräftig sein. Am 26. VI wirft Nr. I 6 normale Junge (im Pflanzenkeller), von denen am 1. VIII. eines eingeht, am 1. VIII. ein zweites. Die übrigen 4 bleiben am Leben.

Nr. II Kontroltier. Gleicher Wurf, gleiche Race, gleiche Grösse, gleiches Gewicht wie Nr. I wirft am 26. VI. am gleichen Tage wie Nr. I dieselbe Zahl, d. h. 6 normale Junge (im Hühnerhof).

Auch von diesem Wurfe gehen 2 ein, sodass also 4 Versuchstiere 4 Kontroltieren gegenübergestellt werden konnten. Anfänglich kein Unterschied zwischen den beiden Würfen. Wohl aber ein auffälliger Unterschied zwischen dem Verhalten der Mütter.

Die Kontrolmutter ist eine ausgezeichnete Mutter, ist beständig bei den Jungen, denen schwer beizukommen ist, weil die Mutter sie ängstlich bewacht und bei jeder Annäherung zornig knurrt und beisst.

Die thyreoidektomierte Mutter ist viel weniger um ihre Jungen besorgt als das Kontroltier, giebt sich viel weniger mit denselben ab, knurrt und beisst nicht bei Annäherung. Mammae gut entwickelt, aber doch viel weniger als beim Kontroltier, das seit der Operation zum bedeutend schöneren, schwereren Tier geworden. In der Folge bleiben die Jungen von Nr. I deutlich in Grösse und Ernährungszustand zurück (mangelhaftes Säugen?).

3. Versuch: Reduktionsversuche bei jungen Hunden.

Von 8 Dachshündchen desselben Wurfes wurden 2 von den übrigen allzu verschiedene ausgeschaltet. Die andern 6 am 22. VI. 1901, 3 Monate alt, dem folgenden Versuche unterworfen:

Nr. 1 Kontroltier.

Nr. 2 1/2 Schilddrüse gelassen, d. h. nur ein Lappen exstirpiert. Keine Ausfallserscheinungen.

Nr. 3 1/3 Totaldrüse gelassen, d. h. linker Lappen ganz und ausserdem 1/3 des rechten excidiert, bleibt gegenüber Nr. 1 anfänglich etwas im Wachstum und Lebhaftigkeit zurück. Später völlig normal ausser dem etwas plumperen Bauch.

Nr. 4 Kontroltier; das kleinste aller Tiere überholt Nr. 2 im Wachstum rasch.

Nr. 5 1/6 Totaldrüse gelassen. Am 5. Tage getötet wegen starker Ausfallserscheinungen, konnte sich kaum mehr schleppen, hatte aber keine heftigen tetanischen Erscheinungen, nur Tremor, keine klonischen Krämpfe.

Nr. 6 1/6 Totaldrüse gelassen. d. h. nur 1/3 des rechten Lappens gelassen. Absolut keine Ausfallserscheinungen.

Dieser 3. Versuch fällt völlig negativ aus, indem am ausgewachsenen thyreoidektomierten Tier absolut kein Unterschied mit dem Kontroltier wahrzunehmen ist; ebensowenig zeigt sich ein Unterschied in der Progenitur dieser Tiere.

4. Versuch: Reduktionsversuch mittels Jod.

In einem weiteren Versuche machte ich 1895—96 einer Hündin während eines ganzen Jahres anfänglich alle 2, später alle 3 und noch später alle 8 Tage eine Injektion abwechselnd mit schwacher Jodlösung und Lugol'scher Lösung, um auf langsamem Wege die Schilddrüse zu reducieren. Trotzdem die Hündin bei männlichen Tieren gehalten wurde, wurde sie nicht trächtig. — Als das Tier nach einem Jahre einging, waren die beiden Schilddrüsenlappen auf ganz papierdünne Läppchen reduciert und von besonderem Interesse war es, dass es Prof. Drechsel gelang, in den Haaren fern von den Injektionsstellen sowie im Blutserum Jod nachzuweisen, nachdem 5 Tage lang keine Injektion gemacht worden war.

V. Versuche an Ziegen.

Nachdem von anderen Autoren die Herbivoren als der Thyreoidektomie gegenüber refraktär bezeichnet worden waren, hat v. Eiselsberg zuerst den zwingenden und ungemein drastischen Beweis an der Ziege geliefert, dass diese Annahme nicht richtig war, sondern dass die Herbivoren auf den Eingriff der Thyreoidektomie mit Kachexie antworten. Denselben Beweis hatte Hofmeister für die

an jungen Kaninchen ausgeführte Operation erbracht.

Seit 1894 habe ich zu Zuchtzwecken und in serotherapeutischer Absicht im Ganzen 38 Ziegen thyreoidektomiert und bin auf Grund dieser Versuche zu folgenden Ergebnissen gekommen:

1) Junge, unter $^1/_2$jährige Zicklein gehen an subakuter Kachexie gewöhnlich schon innerhalb des ersten Lebensjahres zu Grunde. Bedeutendes Zurückbleiben des Körperwachstums, plumper Körper mit dickem Bauch, auffällige Schwäche und rasche Ermüdung, träges, schläfriges Benehmen mit absoluter Interesselosigkeit für die Umgebung sind die Symptome, die am meisten in die Augen springen. Das lebhafte, frohe Spiel der Augen ist erloschen, die raschen, gemsenartig graziösen Bewegungen haben einem dumpfen Vorsichhinbrüten Platz gemacht: aus dem muntern, schlanken Tier wird ein plumper Kretin.

2) 1—4jährige Ziegen reagieren auf den Schilddrüsenausfall weniger akut. Die Operationswunden heilen bei Herbivoren auch bei weniger peinlicher Asepsis ausnahmslos per primam; die Temperatur steigt am 1. oder 2. Tage nach der Operation um wenige Decimalen, z. B. von 38,6 auf 38,8. Auch hier, d. h. so lange das Tier wächst, ist die Wachstumshemmung das augenfälligste und konstanteste Symptom. Der Nährzustand verschlechtert sich; dabei wird der Bauch gross und plump. Das Haarkleid wird rauh und struppig, die Haut am Schopfe runzlig und an den beiden Brustseiten lederartig verdickt, schuppend. Bei der gehörnten Race entwickeln sich die Hörner schlecht, oder formen sich unschön und schilfern ab. Die sichtbaren Schleimhäute sind auffällig blass. Gewöhnlich ist die Fresslust herabgesetzt; immer fressen die Tiere ausserordentlich langsam und träge, im Freien öfters gar nicht. Auffälliger ist die Verminderung des Durstgefühls, oft trinkt das operierte Tier eine ganze Woche lang nicht. Störungen von Seiten der Cirkulations- und Respirationsorgane fehlen, abgesehen vom Sinken des Blutdrucks und ganz ausnahmsweise einmal zu beobachtenden „asthmatischen" Beschwerden, die mit eigentümlichen Verdrehungen des Kopfes einhergehen.

Konstant sind die psychischen Störungen, indem namentlich das Wahrnehmungsvermögen leidet. Oefters sind fibrilläre Zuckungen wahrzunehmen, die sich zum unausgesetzten allgemeinen Tremor steigern können.

3) Bei älteren 5- uud mehrjährigen Tieren sind die Ausfallserscheinungen weniger deutlich. Es treten Erscheinungen raschen

Alterns auf; die Ziegen werden apathisch, gelegentlich aber auch störrisch und bösartig.

4) Ist die Thyreoidektomie bei Ziegen von keinen Erscheinungen gefolgt, so ist entweder die Operation unvollständig ausgeführt worden (Isthmus), oder das Tier besitzt Nebenschilddrüsen (meist in der Nähe des Zungenbeins).

5) Ob dem Umstand, dass ich von 30 operierten Ziegen in der Schweiz nur eine an Tetanie, von 8 bisher in Holland operierten dagegen drei verloren habe, eine Bedeutung für den verschiedenen funktionellen Wert der Drüse in den beiden Ländern zukommt, lasse ich dahingestellt; unmöglich ist dies nicht.

Da die ausführliche Wiedergabe der Protokolle, als Belege zu den eben aufgestellten Behauptungen und den gleich zu formulierenden Folgerungen hinsichtlich der Progenitur, für den Rahmen dieser Arbeit zu weit wäre, beschränke ich mich auf die kurze Skizzierung der ersten 2 Dutzend meiner Ziegenversuche:

Nr. 1 wird kurz vor Eintritt der Brunstzeit im Herbst 1894 thyreoidektomiert und zum Bocke gesetzt. Aus der Grössenzunahme des Bauches wird auf Trächtigkeit geschlossen; das Tier wirft aber im Frühjahr 1895 in der erwarteten Zeit nicht.

Nr. 2. 8 Wochen altes Böcklein. Op. 2. V. 95, wächst gegenüber Kontroltier Nr. 4 äusserst langsam, bekommt grossen Bauch, wird plump. Schädel bleibt im Längenwachstum zurück, wird auffällig dick. Hörner unschön geformt, ohne Zeichnung, lamellös abschilfernd. Haare lang, struppig, rauh. Im Frühling 1896 mit der übrigen Ziegenherde auf den Berg gebracht. Ausgesprochener Kretin. Bleibt zurück und sinkt nach $1^1/_2$ Stunden zusammen, muss von Kehrsatz an per Fuhrwerk auf die Alp gebracht werden, wo es $1^1/_2$ jährig eingeht. Zu Zuchtzwecken völlig unbrauchbar.

Nr. 3. 8 Wochen[1] altes Zicklein. Op. 24. V. 95, völlig gleiches Verhalten wie Nr. 2, geht im Sommer 1896 ein.

Nr. 4. Kontrolzicklein zu Nr. 2 und Nr. 3; entwickelt sich normal und wird 1jährig. Im März 1896 thyreoidektomiert. Wächst hierauf nicht weiter, wird apathischer. Den ganzen Herbst 1896 mit 2 thyreoidektomierten Böcken Nr. 5 und Nr. 6 zusammen auf der Weide. Wird anscheinend trächtig und soll nach Angabe des Bauers im Februar oder März 1897 werfen. Da dies noch im Mai nicht der Fall und das Abdomen sehr gross, wird Kaiserschnitt gemacht, wobei eine gewaltige Hydrometra konstatiert wird.

1) Ziegen Nr. 2—4 vom gleichen Wurfe.

Nr. 5 und Nr. 6, schwarzer und heller 1jähriger Bock. Werden im März 1896 thyreoidektomiert. † an Kachexie Sommer 1897. Herbst 1896 mit Ziege Nr. 4 zusammen, sowie mit den normalen Ziegen Nr. 7 und Nr. 8. Die beiden Böcke von sehr veränderter Potenz, jagen flau. Die operierte Ziege wird nicht trächtig, wohl aber

Nr. 7, die am 7. IV. 97 wegen interkurrenter Krankheit getötet werden muss. Bei Sektion ein völlig ausgetragenes, anscheinend normales Zicklein.

Nr. 8 wirft am 9. IV. 97 zwei ganz normale Böcklein. Am 12. IV. springen dieselben schon ganz munter umher, sind normal und kräftig entwickelt.

Nr. 9. 3 Monate altes Zicklein. Op. III. 96, besitzt aussergewöhnlich grosse, stark vascularische Schilddrüsenlappen, mit breitem Isthmus verbunden. † am Tage nach der Thyreoidektomie an akuter Tetanie.

Nr. 10. 6 Monate altes Böcklein. Op. X. 97. Frühjahr 1898 exquisit kachektisch. Herbst 1898 zur Ziegenherde nach Stalden gebracht. Trotzdem die Ziegen regelmässige Brunstigkeit zeigen, kann der Bock nicht zur Deckung gebracht werden. † 8. I. 99 in trostlos kachektischem Zustand.

Nr. 11, dito 6 Monate altes Böcklein. Op. X. 97, wächst vom Datum der Operation an nicht weiter. Bekommt plumpen Leib, sieht schrecklich dumm aus. Aeusserst träge, steht Stunden lang reglos da. Zum Züchten Herbst 1898 gar nicht brauchbar, jagt nicht. Bei Eintritt der kälteren Jahreszeit besonders elend. † 27. IX. 98.

Nr. 12. 3jährige graue Ziege. Op. X. 97, wird regelmässig brünstig, zeigt wenig Ausfallserscheinungen, wird von thyreoidektomiertem Bocke trächtig und wirft (Fig. 1) 1) im Mai 1898 ein Böcklein a, das sich anfänglich ganz gut entwickelt, aber im Mai 1899 nach Aussage des Ziegenbauers kaum halb so gross sei als ein normaler 1jähriger Bock. 2) Am 23. II. 1899 Böcklein b (Fig. 2) ebenfalls von einem thyreoidektomierten Bocke. Bei Geburt ungefähr halb so gross wie ein 3 Tage später geworfenes normales Zicklein. Bleibt im Wachstum zurück, hat grossen Bauch; ist von normaler Intelligenz (Fig. 3).

Nr. 13. 3jährige Ziege, thyreoidektomiert, X. 97 wird, mit thyreoidektomiertem Bock zusammengebracht, nicht trächtig. Koncipiert von einem normalen Bock und wirft im Mai 1898 Böcklein a, ein auffällig kleines Tier, das im Wachstum zurückbleibt, sonst aber keine Symptome zeigt. Wird im Okt. 98 thyreoidektomiert und wird zum absoluten Kretin, absolut nicht zuchtfähig. — Das 2. Junge von Nr. 13 und thyreoidektomiertem Bock, Böcklein b, im Frühjahr 1899 ge-

Fig. 1.

Nr. 12. Thyreoidektomierte Ziege 3jährig, 8 Monate nach der Operation photographiert. Daneben die gleichaltrige Kontrolziege.

Fig. 2.

Nr. 12a. 5 Monate altes Böcklein von thyreoidektomierter Mutterziege. Daneben gleichaltriges Zicklein von Kontrolziege zu Nr. 12.

Fig. 3.

Nr. 12 b. 8 Tage altes Böcklein von thyreoidektomierten Eltern abstammend.
Nr. 16. 5 Tage altes Kontroltier.

Fig. 4.

Nr. 14. 3 Monate altes Zicklein, im Alter von 2 Monaten thyreoidektomiert. Photogr. Aufnahme wegen des Tremors misslungen. Nr. 16. Gleichaltriges Kontrolzicklein.

worfen, ist blind, auffällig atrophisch, hat plumpe, dicke Beine. Muss mit Kuhmilch aufgezogen werden, da die Mutter keine Milch giebt, † 2 Monate alt.

Nr. 14 und 15, geworfen am 25. II. 99 werden zum Vergleich mit 12 b und Nr. 16 (Fig. 4) am 25. IV. 99, also 2 Monate alt, thyreoidektomiert. Entwickeln sich ausserordentlich schlecht, sehen träge, niedergeschlagen aus, lassen Ohren und Schwanz hängen, sind kraftlos, fallen nach kurzem Gehen zusammen und gehen im August 1899 ein.

Nr. 16. Geworfen am 26. II. 99 von normaler Zucht. Kontrolzicklein zu 12 b und Nr. 14 und 15.

Bock Nr. 17. Op. XII. 99 1/2 Jahr alt. Status: 1. II. 00: Sollte grösser sein als das Kontroltier (Nr. 19), das jünger ist. Ist klein geblieben, hat keine Hörner bekommen, obschon er Ansätze dazu hat. Haare ganz trocken und rauh. Bart weniger entwickelt. Zähne, sollte Schaufeln haben, hat noch Milchzähne. Haut am Schopf zeigt auffällige Runzeln. Wesen auffällig phlegmatisch, frisst ungemein langsam, brüllt auffällig wenig. Scrotum klein, stinkt weniger.

Ziege Nr. 18. 4jährige angeblich seit 2 Monaten trächtige Ziege mit sehr grossem schönen Euter, op. XII. 99, hat im Frühjahr 1900 als einzige Ausfallerscheinung auffällig trockenes struppiges Haar, wirft am 1. III. 00 ein Böcklein a, gibt anfänglich täglich 1 Liter Milch, aber nur während 6 Wochen, während sie 4—5 Monate lang reichlich Milch hätte geben sollen. Schon nach 6 Wochen beginnt die Milchproduktion zu versiegen, das Euter wird kleiner und schrumpft schliesslich ganz. Böcklein b auffällig durch grossen Bauch und dickere Extremitäten, bleibt im Wachstum gegen Kontolzicklein c bedeutend zurück.

Ziege Nr. 19, Kontrolziege viel schlanker, geschmeidiger, mit gemsenartigen Bewegungen, während die plumpen operierten Tiere, mit totem Blick, den Stiel hängen lassen. Wirft Mitte März Zicklein c, schlanker als 6, entwickelt sich rascher.

Nr. 20. 3jährig, op. 15. VI. 00, giebt anfangs nach der Op. noch 2 Liter Milch; nach 5 Monaten nur noch 1 Glas. Hat sehr wenig Ausfallserscheinungen: etwas dumpfen Gesichtsausdruck, ist träge, geht nicht gern, bekommt einen dicken Leib. Wird im November zum Bocke getan, ohne indes zu koncipieren. Im Frühjahr Ausfallserscheinungen eher geringer geworden. Doch giebt sie gar keine Milch; das Euter ist klein.

Nr. 21. 2jährige Milchziege, anfangs Juli 1900 operiert. Giebt nach der Operation nur noch 1/2 Liter Milch. Nach 2 Monaten keine Milch mehr. Wird dick und fett. Im Oktober zum Bocke gebracht, ist sie aber nur sehr flau brünstig, koncipiert nicht; wird 3 Wochen später wieder sehr flau brünstig. Gegenüber der Kontrolziege im Wachstum zurückgeblieben, so dass sie vom betreffenden Ziegenbauern den Namen

„Puder" bekommt. Matte Augen, schläfriges Wesen, Schwäche in den Hinterbeinen, grosser Bauch werden namentlich im Winter deutlich. Dann treten asthmatische Beschwerden mit eigentümlichen Verdrehungen des Kopfes, seitlich-hintenüber auf. Das Tier wird geschlachtet, ist nicht trächtig geworden.

Nr. 22. Junge Milchziege giebt nach totaler Thyreoidektomie in kürzester Zeit keine Milch mehr und geht an subakuter Kachexie zu Grunde.

Nr. 23. 3jährige, gute Milchziege, im Sommer 1900 thyreoidektomiert. Giebt vor der Operation 2 Liter Milch, vom Tage der Operation hinweg nur noch 1 Liter, obschon von einem sachverständigen Ziegenbauern sehr sorgfältig gefüttert. 3 Monate später noch $^3/_4$ Liter, $^1/_2$ Jahr nach der Operation nur noch ein Glas voll p. die. Ausser Rauhigkeit des Felles wenig Ausfallserscheinungen, koncipiert aber angeblich nicht, obschon sie Zeichen von Brünstigkeit äussert.

Nr. 24. 4jährige (?) Milchziege, im Sept. 1900 operiert, giebt nach der Operation nur noch $^1/_2$ Glas voll, einige Wochen später gar keine Milch mehr. Anfänglich sehr niedergeschlagen, wird das Tier später störrisch, zeigt auffällige Charakterveränderungen, scheint nicht koncipiert zu haben.

Ziehen wir nun aus der hier mitgeteilten Versuchsreihe sowie andern, hier nicht wiedergegebenen Experimenten unsere Rückschlüsse auf die Fortpflanzungsfähigkeit und auf die Progenitur thyreoidektomierter Ziegen, so würden dieselben etwa wie folgt zu formulieren sein:

1) Thyreoidektomiert man junge, einige Wochen bis wenige Monate alte Böcklein, so können dieselben, wenn sie überhaupt ins fortpflanzungsfähige Alter hinübergelangen, zur Deckung nicht verwendet werden. Sie sind absolut impotent, zeigen, zu brünstigen Ziegen gebracht, keinen Trieb zu „Jagen". Der charakteristische Bocksgeruch tritt verspätet und schwächer auf, kann bei intensiv kachektischen Böcken auch ganz fehlen. Scrotum und Testikel sind klein und schlaff.

2) Auch weibliche Tiere, in der ersten Jugend thyreoidektomiert, büssen die Fortpflanzungsfähigkeit absolut ein.

3) Im fortpflanzungsfähigen Alter thyreoidektomierte Ziegen, männliche wie weibliche Tiere, können die Fortpflanzungsfähigkeit ebenfalls ganz verlieren. Oefters aber bleibt sie in beschränktem Masse erhalten, so dass z. B. eine thyreoprive Ziege von einem normalen Bocke gedeckt wird, nicht aber von dem ebenfalls thyreoid-

ektomierten, oder dass eine normale Ziege vom thyreoidektomierten Bocke trächtig wird, nicht aber die thyreoprive. Selten und nur wenn die kachektischen Symptome nicht ausgesprochen sind, koncipiert die thyreoidektomierte Ziege vom thyreopriven Bocke.

4) Koncipierte eine normale Ziege vom thyreopriven Bocke, so konnte ich bis jetzt einen auffälligen Einfluss der am Vater ausgeführten Operation auf die Nachkommenschaft nicht wahrnehmen. Thyreoidektomierte Muttertiere haben mir bis zur Stunde fast ausschliesslich männliche Junge geworfen. Der Geburtsakt war stets ein sehr mühseliger; mehrfach glaubte der betreffende Bauer, das Muttertier wegen Atonie des Uterus abtun zu müssen. Waren die Kachexieerscheinungen bei der Mutter ausgesprochen, so zeigten die Jungen kretinoiden Typus, indem sie wohl körperliche Merkmale der Kretinen, nicht aber geistige Defekte aufwiesen.

5) Die Milchsekretion geht im unmittelbaren Anschluss an die Thyreoidektomie sehr rasch auf die Hälfte, oder auf das Drittel zurück, um im Verlauf weniger Wochen oder Monate gänzlich zu versiegen. Das Euter wird völlig atrophisch. Wirft die thyreoprive Mutter später nochmals, so ist die Milchsekretion öfters so spärlich, dass das Junge künstlich aufgezogen werden muss.

6) Die Untersuchung der Milch thyreoidektomierter Ziegen hat als übereinstimmendes Resultat einiger seinerzeit von Prof. Drechsel (Bern) auf meine Bitte ausgeführter Untersuchungen namentlich ein bedeutendes Sinken des Gesamteiweisgehaltes ergeben. Ich lasse eine mir im Vorjahre von Prof. Gmelin (Stuttgart) gütigst zur Verfügung gestellte Analyse folgen;

Vor der Operation	4 Tage nach der Operation
Tagesquantum ca. 2 Liter	Quantum ca. 2 Liter
Spec. Gewicht 1028—1030	1031
Reaktion alkal.	amphoter. mehr alkal.
Fett(-Gerber) 4,2 %	3,9 %
Zucker (polarimetr.) 4.7 %	4,3 %
Gesamteiweiss (nach Kjeld.) 3,37 %	2,83 %
Trockensubstanz 14,906 %	11,73 %

Beginnt man bei versiegender Milchsekretion dem Tiere Schilddrüse zu verfüttern, so nimmt die Milchproduktion sofort wieder zu.

7) Mit der Untersuchung der Schilddrüsen der Descendenz thyreopriver Tiere bin ich beschäftigt, ohne vorderhand konstante makroskopische oder mikroskopische Unterschiede wahrgenommen zu haben. Die Schilddrüsen eines 8 Wochen alten Böckleins, das von

thyreoidektomierten Eltern abstammte, zeigten folgende Grössenverhältnisse:

a. Beide Lappen gleich gross: 18 × 7 × 3 mm
Gesamtgewicht (samt 2 mm breitem Isthmus) 700 mmgr

Die Schilddrüsen zweier 6 Wochen alter Kontroltiere:

b. Rechter Lappen 23 × 7 × 5 mm
Linker Lappen 16 × 7 × 4 mm
Gesamtgewicht 800 mmgr.

c. Rechter Lappen 20 × 7 mm
Linker Lappen 19 × 7 mm
Totalgewicht 700 mmgr.

Ich kann also die Angabe von Halsted bis jetzt weder für den Hund noch für die Ziege bestätigen.

Die nebenstehende Figur 5 giebt die Grössenverhältnisse wieder, vom Zeichner aufgenommen, da das Photogramm wegen der Unruhe des Kontroltieres und dem Tremor des thyreoidektomierten Tieres Nr. 15 verunglückt.

Fig. 5.



Die 3 Tiere Nr. 16 normales Kontrolzicklein (geb. 26. II. 99), Nr. 12 b von thyreoidektomierten Eltern (geb. 23. II. 99) und Nr. 15 im Alter von 2 Monaten thyreoidektomiert (geb. 25. II. 99) zeigen halbjährig (am 15. VIII. 99 gemessen) folgende Maasse:

	Gesamtlänge	Körperhöhe	Kopflänge	Vordere Extr.
Nr. 16	83 cm	56 cm	17 cm	34 cm
Nr. 12 b	62 „	44 „	13 „	26 „
Nr. 15	52 „	42 „	12 „	25 „

Beobachtungen am Menschen.

Die Lehre von der prämaturen Synostose zur Erklärung der Knochenanomalien bei Kretinen ist durch Langhans und seine

Schule (v. Wyss) als unrichtig erkannt worden. Im Gegenteil treten die Knochenkerne bei Kretinen später auf; auch dieses Moment haben also Kretinismus und Cachexia thyreopriva gemeinsam, und die Tierexperimente v. Eiselsberg's und Hofmeister's befinden sich damit in Uebereinstimmung. Damit ist eine neue Stütze gewonnen für die von Kocher angenommene Identität von endemischem Kretinismus und Cachexia thyreopriva.

Die Frage nach der Progenitur totalexstirpierter Menschen harrt noch völlig ihrer Erledigung und ist für den Chirurgen, der einer Zeit angehört, in welcher dank der Mahnungen von Kocher und Reverdin die Totalexstirpation der Schilddrüse nicht mehr ausgeführt wird, nicht mehr direkt zu beantworten.

Fig. 6.

16jährig 119,5 cm hoch.
Hypothyreose der Mutter (deren rechter Schilddrüsenlappen durch kropfige Degeneration, deren linker Lappen durch Strumitis lädiert.)

Persönlich hatte ich Gelegenheit, ein männliches und ein weibliches Individuum, bei denen vor 1883 die totale Thyreoidektomie ausgeführt worden war, Jahre lang zu beobachten.

1. Vor 1883 total thyreoidektomierter Mann, ist 10 Jahre später der Typus eines Kretins. Hat, im Alter von 28 Jahren stehend, niemals die geringste geschlechtliche Regung empfunden. Testikel schlaff und klein. Niemals Erektionen, nie Pollutionen. Ist ein völlig geschlechtsloses Individuum.

1/4 Jahr nach Beginn der Schilddrüsenkur langsames Erwachen des Geschlechtsbedürfnisses, das sich so weit steigert, dass er es ausserehelich befriedigt. Später verheiratet er sich und scheint der Geschlechtsfunktion in normaler Weise zu genügen. Die Ehe bleibt indes kinderlos. Anfänglich werden ihm 1 gr Schilddrüse p. die administriert; später nur noch 1/2 gr. Zur Kontrole wird die Schilddrüsenbehandlung einmal

1/4 Jahr lang ausgesetzt, anfänglich ganz ohne Störungen. Nach 10 Wochen erst beginnt sich Müdigkeit in den Beinen, Vergesslichkeit und Schwindelgefühl, Langsamkeit bei der Arbeit und rasche Abnahme des Geschlechtstriebes einzustellen. Alle diese pathologischen Erscheinungen gehen zurück, sowie die Schilddrüsenzufuhr wieder aufgenommen wird; mit in erster Linie erwacht der Geschlechtstrieb wieder.

2. Bei der vor 1883 totalexstirpierten Frau, einem bis dato völlig amenorrhoischen Individuum, stellen sich unter Schilddrüsenbehandlung nach mehrmonatlicher Kur die Menses ein. Die vorher kurzen trockenen Kopfhaare beginnen zu wachsen, ebenso die vorher völlig fehlenden Schamhaare. Das Mädchen bleibt unverheiratet.

Fig. 7.

14 jährig 1 m 26 hoch (die kleinste Klassengenossin 1 m 54). Hypothyreose der Mutter durch Kropfentwicklung. (Die vor der Kropfbildung geborenen beiden ersten Kinder von normaler Grösse.)

Ist nun auch meines Wissens beim Menschen kein einziger Fall bekannt, dass ein totalthyreoidektomiertes männliches oder weibliches Individuum Kinder gezeugt hätte, so können wir doch vielleicht gewisse Rückschlüsse ziehen aus Beobachtungen an Menschen, deren Schilddrüse durch kolloide Degeneration, durch Neubildungen oder entzündliche Störungen grösstenteils zu Grunde gegangen ist.

3. Den Kollegen Kürsteiner und v. Wyss verdanke ich das nebenstehende Photogramm (Fig. 6) eines Jungen, dessen Mutter hypothyreotisch, indem ihr rechter Schilddrüsenlappen durch colloide Entartung, der linke Lappen durch Strumitis lädiert ist. Der Knabe hat exquisit kretinoiden Gesichtstypus; seine Körpergrösse ist, im Alter von 16 Jahren, 119,5 cm.

4. Die Mutter des in Fig. 7 wiedergegebenen Mädchens hat im 3. Decennium eine Struma bekommen. Während die beiden vorher geborenen Kinder sich normal entwickelt haben, bleibt das im 42. Lebensjahr geborene Kind von seinem 5. Lebensjahr an in seinem Wachstum zurück, so dass es mit 14 Jahren 1 m 26 misst, während die kleinste gleichaltrige Gespielin seiner Klasse 1 m 45 misst. Der leicht kretinoide Ty-

pus des Mädchens ist dem geübten Auge nicht verkennbar. — Unter der Schilddrüsenbehandlung, die ich einleitete, nahm die Körpergrösse innerhalb 2 Jahren um $23^1/_2$ cm zu und die Menses traten auf.

5. Eine ähnliche Beobachtung machte ich an einem $21^1/_2$jährigen Jüngling mit Struma in der Familien-Ascendenz, aber ohne dass bei der Mutter Kropf nachzuweisen war. Unter der von mir eingeleiteten Schilddrüsenbehandlung kam es zu sehr rascher Entwicklung der vorher völlig fehlenden Pubes sowie des Schnurrbartes. Die zugleich damit sich meldenden Erektionen gingen bei Aussetzen der Schilddrüsenkur gleich wieder zurück.

Fig. 8.

Allein zu typischem, ausgebildetem Kretinismus resp. Cachexia thyreoidea kommt es beim Menschen nur dann, wenn das Virus, das die mütterliche Schilddrüse betroffen, auch die Schilddrüse des Kindes in intensivem Masse geschädigt hat, wie dies aus der nebenstehenden Fig. 8 ersichtlich ist. Dieselbe stellt den letzten Sprossen einer Kropffamilie aus dem Frutigthale dar, und man wird nicht bedauern, dass mit ihm sein Geschlecht erlischt, dass also die Natur durch Reduktion resp. Aufhebung der Fortpflanzungsfähigkeit die Thyreopriven vor Nachkommenschaft bewahrt.

BEITRÄGE

ZUR

KLINISCHEN CHIRURGIE

MITTEILUNGEN AUS DEN CHIRURGISCHEN KLINIKEN

ZU

Amsterdam Basel Berlin Breslau Budapest Freiburg Genua Graz Heidelberg Innsbruck Königsberg Leipzig München Prag Rostock Strassburg Tübingen Zürich Würzburg

UND DEN CHIRURGISCHEN ABTEILUNGEN

DES

Städtischen Krankenhauses Dresden Frankfurt a. M. Gmünd Karlsruhe Nürnberg Augusta-Hospitals in Berlin Allgemeinen Krankenhauses in Hamburg Diakonissenhauses in Freiburg i. B. und Stuttgart Karl-Olga-Krankenhauses in Stuttgart Kantonsspitals in Münsterlingen Landkrankenhauses in Hanau Allerheiligen-Hospitals in Breslau

Herausgegeben von

O. v. Angerer (München) **B. v. Beck** (Karlsruhe) **C. Brunner** (Münsterlingen) **P. v. Bruns** (Tübingen) **O. v. Büngner** (Hanau) **V. Czerny** (Heidelberg) **E. Enderlen** (Basel) **C. Garrè** (Königsberg) **C. Göschel** (Nürnberg) **E. Goldmann** (Freiburg i. B.) **V. v. Hacker** (Graz) **O. Hildebrand** (Berlin) **F. Hofmeister** (Stuttgart) **P. Kraske** (Freiburg i. B.) **F. Krause** (Berlin) **R. U. Kroenlein** (Zürich) **H. Kümmell** (Hamburg) **O. Lanz** (Amsterdam) **H. Lindner** (Dresden) **O. Madelung** (Strassburg) **J. v. Mikulicz** (Breslau) **W. Müller** (Rostock) **G. F. Novaro** (Genua) **J. Réczey** (Budapest) **L. Rehn** (Frankfurt a. M.) **O. Riegner** (Breslau) **H. Schloffer** (Innsbruck) **C. Schönborn** (Würzburg) **K. Steinthal** (Stuttgart) **F. Trendelenburg** (Leipzig) **A. Wölfler** (Prag) **A. Wörner** (Gmünd)

Redigiert von

P. v. BRUNS

FÜNFUNDVIERZIGSTER BAND

Zweites Heft.

MIT 17 ABBILDUNGEN IM TEXT UND 3 TAFELN.

TÜBINGEN

VERLAG DER H. LAUPP'SCHEM BUCHHANDLUNG

1905.

Alle Rechte vorbehalten.

DRUCK VON H. LAUPP JR IN TÜBINGEN.

INHALT.

Seite

Aus der Tübinger chirurgischen Klinik.

VII. Die symmetrische Schwellung der Thränen- und Mundspeicheldrüsen in ihren Beziehungen zur Pseudoleukämie. Von Dr. Max v. Brunn, Privatdocent und Assistenzarzt. (Mit 1 Abbildung) 225

Aus der Heidelberger chirurgischen Klinik.

VIII. Totale Abreissung der Gesichtsmaske. Von Dr. Hermann Kaposi, Privatdocent und Assistenzarzt. (Mit 4 Abbildungen) . 280

Aus der Heidelberger chirurgischen Klinik.

IX. Pseudospastische Parese. Von Dr. Hermann Kaposi, Privatdocent und Assistenzarzt. (Mit 3 Abbildungen) 287

Aus der Prager chirurgischen Klinik.

X. Ueber die Naht des Nervus hypoglossus. Von Professor Dr. A. Wölfler 294

Aus der Königsberger chirurgischen Klinik.

XI. Ueber Dauerresultate der Colopexie bei hochgradigem Rectumprolaps. Von Dr. F. Pachnio 300

Aus der Heidelberger chirurgischen Klinik.

XII. Kasuistischer Beitrag zur Trepanation bei Meningitis. Von Dr. Georg Hirschel, Assistenten der Klinik. (Hierzu Taf. IX—X) 335

Aus der Tübinger chirurgischen Klinik.

XIII. Coxa vara im Gefolge von Ostitis fibrosa. Von Dr. Max v. Brunn, Privatdocent und Assistenzarzt. (Hierzu 5 Abbildungen und Taf. XI) 344

Aus der Tübinger chirurgischen Klinik.

XIV. Ueber die Luxatio pedis sub talo. Von Dr. Trendel, Stabsarzt im Infanterie-Regiment Nr. 121, kommandiert zur Klinik. (Mit 1 Abbildung) 360

Aus der Tübinger chirurgischen Klinik.

XV. Ein mehrteiliger Tupferbehälter für den Dampfsterilisator. Von Dr. C. Blauel, Privatdocent und Assistenzarzt. (Mit 3 Abbildungen) 405

Aus der Breslauer chirurgischen Klinik.

XVI. Ueber Behandlung und Dauerergebnisse bei Verletzungen und Verengerungen der männlichen Harnröhre. Von Stabsarzt Dr. Georg Schmidt 408

Aus der Freiburger chirurgischen Klinik.

XVII. Zur Kenntnis des primären Magensarkoms. Von Dr. Oberst, Assistenzarzt 477

Aus dem Allerheiligen-Hospital zu Breslau.

XVIII. Ueber Harnblasengeschwülste. Von Geh. San.-Rat Dr. Riegner 484

VII.

AUS DER

TÜBINGER CHIRURGISCHEN KLINIK

DES PROF. DR. v. BRUNS.

Die symmetrische Schwellung der Thränen- und Mundspeicheldrüsen in ihren Beziehungen zur Pseudoleukämie.

Von

Dr. **Max v. Brunn,**
Privatdocent und Assistenzarzt.

(Mit 1 Abbildung.)

Ueber die symmetrische Erkrankung der Thränen- und Mundspeicheldrüsen, ein Krankheitsbild, das vor der grundlegenden Veröffentlichung v. Mikulicz's im Jahre 1892 kaum gekannt, jedenfalls nicht genügend beachtet worden war, sind zwar seitdem ziemlich viele Arbeiten erschienen, doch haben sie weder Klarheit über die auch heute noch völlig dunkle Aetiologie zu verbreiten, noch auch die pathologisch-anatomische Stellung des eigenartigen Symptomenkomplexes zu begründen vermocht. Im Gegenteil ist so manches, was schon anfing, als gesicherter Besitz zu gelten, gerade durch die Beobachtungen der letzten Jahre wieder in Frage gestellt worden, so die lymphatische Natur der Drüsenschwellungen durch Hirsch, so auch die Trennung von leukämischen und pseudoleukämischen Schwellungen durch Häckel u. A. Es ist daher auch fernerhin dringend erwünscht, dass möglichst viele und möglichst gut beobachtete Fälle mitgeteilt werden.

Drei Fragen stehen im Mittelpunkt des Interesses und harren noch ihrer endgültigen Entscheidung:

Erstens die Frage nach der Aetiologie, ebenso grundlegend als schwer angreifbar.

Zweitens die Frage nach der histologischen Natur der in den geschwollenen Drüsen vorhandenen Zellwucherung und nach den zeitlichen Beziehungen dieser Zellwucherung zu der Degeneration des Drüsenparenchyms. Sie erfordert möglichst gründliche histologische Analysen.

Drittens die Frage nach den Beziehungen der Thränen- und Speicheldrüsenschwellungen zu den Hyperplasien des lymphadenoiden Gewebes bei den schweren Bluterkrankungen, der Leukämie und der Pseudoleukämie. Sie kann nur gelöst werden durch systematische und sorgfältige Blutuntersuchungen, ein Erfordernis, das in den bisherigen Beobachtungen nicht immer genügend betont worden ist.

In der v. Bruns'schen Klinik kamen in den letzten beiden Jahren 2 Fälle von symmetrischer Erkrankung der Thränen- und Mundspeicheldrüsen zur Beobachtung. Der eine Fall bot zwar klinisch das typische Bild der genannten Erkrankung, blieb aber nur wenige Tage in der Klinik, so dass die Beobachtung in mancher Beziehung Lücken aufweist.

Marie Pf., 22j. Dienstmädchen aus Rottweil. 1. V. 03.

Pat. war angeblich nie ernstlich krank. Vor 1 J. habe sie zuerst am r. oberen Augenlid eine Anschwellung bemerkt. Dieselbe sei anfangs besonders stark gegen Abend aufgetreten, sodass das Auge oft vollständig zugeschwollen war. Morgens sei es dann wieder frei gewesen, doch habe eine leichte Verdickung im äusseren Teil des oberen Augenlides sich beständig erhalten. Nach einigen Wochen sei dieselbe Erscheinung am l. Auge aufgetreten. Mit der zunehmenden Schwellung am Abend stellte sich immer ein ziemlich heftiger Kopfschmerz ein. Wieder einige Wochen später sei die r. Wange vor dem Ohre, dann die l. Wange angeschwollen. Seit 7 Wochen sollen die abendlichen Anschwellungen aufgehört haben. Die Anschwellung der Augenlider nimmt nach bestimmter Angabe der Pat. beständig zu, an der Wange bleibe sie ziemlich gleich. Seit $1^1/_4$ J. sollen die Menses ausgeblieben sein, die vorher stets regelmässig waren. — Kräftiges, gesund aussehendes Mädchen mit gesunden inneren Organen. Milz nicht palpabel. Beim Anblick des Gesichtes von vorn fällt sofort eine Anschwellung in der äusseren Hälfte beider oberen Augenlider dicht unterhalb der Augenbrauen auf, während der mediale Teil der Lider frei ist. Unter der gut verschieblichen Lidhaut fühlt man einen leicht höckerigen, derben Tumor, welcher seiner Lage nach der

Thränendrüse entspricht und etwas verschieblich ist. Ferner findet sich in der Gegend beider Parotiden eine gleichmässige Schwellung unter unveränderter Haut. Die Glandulae submaxillares sind gerade zu fühlen. Die Bl a n d i n - N u h n'schen Drüsen sind nicht vergrössert, ebensowenig die Drüsen des harten Gaumens. Die Schleimhaut des Mundes ist sehr trocken, die Zunge trocken und rissig. — Nach Verordnung von Sol. Kal. jodat. 8,0/200,0, 3mal täglich 1 Esslöffel wurde die Pat. am 9. V. bereits wieder entlassen. Weitere Nachrichten fehlen.

Der zweite Fall dagegen konnte längere Zeit verfolgt werden, auch bot sich Gelegenheit zur histologischen Untersuchung der exstirpierten Thränendrüsen. Endlich konnte infolge der liebenswürdigen Mitarbeit eines specialistisch hämatologisch geschulten Kollegen, des Herrn Dr. F a u c o n n e t aus Genf, das Blut mit einer Genauigkeit untersucht werden, welche die meisten früheren Beobachtungen übertrifft. Nur auf diesen unsern zweiten Fall werde ich im Folgenden genauer eingehen, da er geeignet ist, unsere Kenntnisse über den Zusammenhang der symmetrischen Schwellung der Thränen- und Mundspeicheldrüsen mit der Pseudoleukämie zu fördern.

Karoline E., 4½ J., aus Kilchberg, O.-A. Tübingen. 13. VII. 04.

Eltern und 3 Geschwister gesund. Das Kind war angeblich noch nie krank bis zum Frühling 1904. Damals wurden zuerst die Drüsenschwellungen bemerkt, derentwegen das Kind in die Klinik gebracht wird. — Seinem Alter entsprechend entwickeltes, gut genährtes Kind von blasser Hautfarbe, eigentümlich gedunsenem Aussehen und etwas blödem Gesichtsausdruck. An Stelle der Thränendrüsen finden sich beiderseits derbe höckerige Tumoren von der Grösse einer kleinen Kirsche. Diese Tumoren wölben die lateralen Teile der oberen Augenlider stark

vor, so dass die Lidspalte ein eigenartiges Aussehen gewinnt, indem der mediale Teil von etwa normaler Weite, der laterale Teil dagegen nur schlitzförmig ist. Die Conjunctiva der oberen Augenlider zeigt in ihrer lateralen Hälfte beiderseits Schwellung und eigenartige blass graurote Körnung. Die Parotis ist beiderseits in einen derben Tumor von etwas unregelmässiger Oberfläche und mit dicken, stumpfen Rändern verwandelt. Die vorderen Pole dieser Tumoren sind unter der Haut der Wange deutlich palpabel und reichen hier bis zu einer durch den äusseren Augenwinkel gezogenen Senkrechten. Tumoren ähnlicher Art fühlt man in der Gegend beider submaxillaren Speicheldrüsen. Der rechtsseitige Tumor ist walnussgross, der linke etwas kleiner. Ferner fühlt man in der Submentalgegend drei Tumoren, von denen der am meisten nach vorn gelegene unmittelbar an den Kieferknochen anstossende etwa erbsengross ist, die beiden dahinter und dicht nebeneinander zu beiden Seiten der Mittellinie gelegenen etwa bohnengross sind. Neben dem Frenulum linguae fühlt man beiderseits bohnengrosse, derbe Tumoren. Gaumendrüsen nicht nachweisbar. Lymphdrüsenschwellungen an den Seiten des Halses sind nur in ganz geringem Grade vorhanden. Man fühlt hier in der Umgebung des Kopfnickers einige hanfkorn- bis linsengrosse, mässig derbe Drüschen. In beiden Achselhöhlen finden sich eine grössere Anzahl bohnen- bis kirschgrosser Drüsen, die sämtlich gegeneinander und auf der Unterlage gut verschieblich sind. In beiden Inguinalgegenden sind Drüsenpackete von etwa Taubeneigrösse vorhanden. Im Sulcus bicipitalis internus, dicht oberhalb des Ellbogengelenks, ist rechts eine bohnengrosse, links eine erbsengrosse Cubitaldrüse zu fühlen. Die inneren Organe geben normalen Befund, besonders ist die Milz nicht als vergrössert nachweisbar. Urin o. B., Temp. 38,2. Puls 140. Leukocytenzahl 2000 im cmm. Die Resultate der mehrfach wiederholten Blutuntersuchung werden unten im Zusammenhang besprochen werden. —

Am 4. VIII. wurden von einem kleinen Querschnitt aus die in der Submentalgegend fühlbaren Tumoren entfernt. Sie erwiesen sich als Lymphdrüsen. Darauf wird durch einen Schnitt parallel dem oberen Augenhöhlenrand auf der Höhe des Tumors der r. Thränendrüsengegend eingeschnitten. Es quillt zunächst reichliches etwas ödematös aussehendes orbitales Fettgewebe vor, das exstirpiert wird. Darauf erscheint in der Tiefe ein derbes, plattes, nur etwa linsengrosses Gebilde, von dem ein Stück zur Untersuchung excidiert wird. Naht. In ganz derselben Weise wird links vorgegangen, nur wird hier versucht, den ganzen etwa bohnengrossen Tumor zu exstirpieren. Es gelingt dies nur unvollkommen, da der Tumor durch sehr straffes Bindegewebe in der Tiefe der Fossa lacrymalis fixiert ist und allenthalben scharf aus diesen Verbindungen gelöst werden muss. — Glatter Wundverlauf. — Vom 8. VIII. ab wurden die Lymphdrüsen der l. Seite den Röntgenstrahlen ausgesetzt, und zwar wurde mit einer weichen Röhre und einer mittelgrossen Unter-

brechungszahl (Walter-Wehnelt-Schaltung) gearbeitet. Es wurden bestrahlt:

1. Die l. Inguinaldrüsen am 8. 9. 10. und 12. August je 10 Minuten.

2. Die l. Axillardrüsen am 15. und 16. August je 15. Minuten.

3. Die l. Cubitaldrüse am 19. und 20. August je 15 Minuten.

4. Die l. Cubitaldrüse und die l. Axillardrüsen gleichzeitig am 22. und 23. August je 15 Minuten.

Bei 1 und 2 betrug der Abstand der bestrahlten Fläche von der Antikathode 30 cm., bei 3 und 4 20 cm.

Alle bestrahlten Drüsen erfuhren nach wenigen Tagen eine erhebliche Verkleinerung, während die nicht bestrahlten Drüsen der r. Seite unverändert blieben. Die l. Cubitaldrüse schien dabei am 21. VIII. etwas schmerzhaft zu sein. — 27. VIII. R. Parotis und l. Submaxillaris haben sich erheblich verkleinert. L. Parotis ist eher etwas stärker geschwollen. — 28. VIII. Der r. Handrücken ist geschwollen. Die Schwellung sieht aus wie ein Oedem, doch ist sie viel derber, auch lässt Fingerdruck keine Delle zurück. Eine Untersuchung in der Augenklinik ergiebt keine pathologischen Veränderungen des Augenhintergrundes, insbesonkeine Retinalblutungen. — 1. IX. Gegend der r. Thränendrüse wieder stärker geschwollen, auch die r. Parotis ist wieder etwas grösser geworden. Die linksseitigen Inguinal- und Axillardrüsen sind nicht mehr fühlbar, die l. Cubitaldrüse verkleinert. Die nicht bestrahlten rechtsseitigen Lymphdrüsen sind ganz unverändert geblieben. Trockenheit der Conjunctivae ist nicht vorhanden. Thränen werden aus beiden Augen entleert. — 3. IX. In der letzten Zeit hat sich das Aussehen der Pat. wesentlich verändert. Eine ähnliche starre Schwellung wie am r. Handrücken hat sich in der Mitte der Stirn entwickelt. Die Haut erscheint verdickt und ist leicht gerötet, doch ergiebt eine genauere Untersuchung, dass der Hauptanteil der Schwellung weniger auf die Haut als auf die tiefer gelegenen Gewebe zu beziehen ist. Insbesondere hat man entschieden den Eindruck einer Verdickung des Knochens selbst. Auch unter der behaarten Kopfhaut finden sich an zahlreichen Stellen Unebenheiten kirschkerngrosse Prominenzen, die von Knochenauftreibungen herzurühren scheinen. Sie sind am zahlreichsten über dem Stirnbein, vereinzelte sind auch über den Scheitelbeinen und dem Hinterhauptsbein zu fühlen. Es fällt ferner eine beträchtliche Verdickung der r. unteren Radiusepiphyse auf. Dieselbe Verdickung ist l. eben angedeutet. Am übrigen Knochensystem konnten Abnormitäten nicht gefunden werden, nur fällt auf, dass die Betastung der Unterschenkel und Fussrücken der Pat. Schmerzen zu bereiten scheint. Die Haut der Brust und des Bauches zeigt zahlreiche linsengrosse, bläulichrote Flecken, die auf Druck nicht verschwinden und in deren Bereich sich die Haut derb infiltriert anfüllt. — Am 5. IX. wurde das Kind der weiteren Beobachtung entzogen. Während des

ganzen Aufenthaltes in der Klinik war es in allen seinen Bewegungen ausserordentlich langsam und träge. Es verstand, was man zu ihm sagte, war auch leidlich folgsam, doch war es kaum zu bewegen, ein Wort zu sprechen. Mit den übrigen Kindern der Station gab es sich nie ab, sondern spielte stets für sich. — Die Körpertemperatur war fast beständig gegen die Norm erheblich erhöht und erreichte zeitweise hohe Fieberwerte, ohne dass im Allgemeinbefinden eine sonstige Veränderung zu bemerken war. So betrug sie am 15. VII. morgens 40,4°, am 4. VIII. 40,0°. Temperaturen über 39° kamen häufig vor, dabei verlief die Kurve völlig regellos. Auf hohes Fieber folgten unvermittelt normale Temperaturen. Bald war die Morgentemperatur höher als die Abendtemperatur, bald umgekehrt. — Nach eingezogenen Erkundigungen ist das Kind Anfang Oktober gestorben. In der letzten Zeit sollen sich starke Schwellungen an den Beinen entwickelt haben. Eine Sektion wurde leider nicht vorgenommen.

Ergebnisse der Blutuntersuchungen (von Dr. Charles J. Fauconnet, aus Genf, Volontärassistent an der med. Klinik zu Tübingen): 19. VII. 04. Blut = Hb 35% (Sahli). N[1]) 2 750 000. W = 2610. $\frac{W}{N} = \frac{1}{1053}$. Blutkörperchenquotient = 0,8. P = 29,7%; kl. und mittl. L = 56,5%; gr. L = 8,3%; Ueb = 3,7%; Mo = 1,7%. — Auf 300 weisse Zellen kommt keine eosinophile, keine Mastzelle, dagegen drei Normoblasten und ein Megaloblast. In vier Präparaten ein neutrophiler Myelocyt. Geringe Poikilocytose, viele Mikrocyten, vereinzelte Makrocyten, ziemlich erhebliche Polykromatophilie. Keine basophilen Granula in den Erythrocyten.

28. VII. 04. Blut = Hb 35% (Sahli). N = 2 200 00. W = 2390. $\frac{W}{N} = \frac{1}{902}$. Blutkörperchenquotient = 0,95. P = 29,4%; kl. und mittl. L = 65,6%; gr. L = 1,7%; Ueb = 3,0%; Mo = 0,3%. — Auf 300 weisse Zellen kommt keine eosinophile Zelle, keine Mastzelle, kein Megaloblast, dagegen ein Normoblast und ein neutrophiler Myelocyt. Geringe Poikilocytose, ziemlich viele Mikrocyten, vereinzelte Makrocyten, mässige Polykromatophilie, keine basophilen Granula in den Erythrocyten.

8. VIII. 04. Blut = Hb 30% (Sahli). N = 2000000. W = 2220.

---

1) N = Erythroblasten; W = weisse Blutkörperchen; P = polymorphkernige neutrophile Leukocyten; kl. und mittl., resp. gr. L = kleine und mittlere, resp. grosse Lymphocyten; Ueb. = Uebergangsformen; Mo = grosse Mononukleäre.

Die Blutpräparate wurden nach der Jenner'schen Methode, (s. Kurpjuweit, Arch. f. klin. Med. Bd. 77. S. 559. Zur Diagnose von Knochenmarkmetastasen ....), einige auch nach Giemsa und mit Hämatoxylin-Eosin gefärbt.

$\frac{W}{N} = \frac{1}{900}$. Blutkörperchenquotient = 0,94. P = 31,6%; kl. und mittl. L = 58,7%; gr. L = 6,0%; Ueb = 3,0%; Mo = 0,7%. — Auf 300 weisse Zellen kommt keine eosinophile, keine Mastzelle, kein Myelocyt, dagegen ein Normoblast und ein Megaloblast. Leichte Poikilocytose, viele Mikrocyten, vereinzelte Makrocyten, mässige Polykromatophilie, keine basophilen Granula in den Erythrocyten.

20. VIII. 04. Blut = Hb 35% (Sahli). N = 1900000. W = 2000. $\frac{W}{N} = \frac{1}{950}$. Blutkörperchenquotient = 1,1. P = 34,3%; kl. und mittl. L = 42,0%; gr. L = 8,0%; Ueb = 5,3%; Mo = 10,4%. — Auf 300 weisse Zellen kommt keine eosinophile und keine basophile Zelle, dagegen ein Megaloblast, ein Normoblast und ein neutrophiler Myelocyt. Leichte Poikilocytose, mässige Anisocytose, erhebliche Polykromatophilie, nur in dem einen Normoblast wurden basophile Granula gesehen.

23. VIII. 04. Blut = Hb 35% (Sahli). N = 2400000. W = 1810. $\frac{W}{N} = \frac{1}{1381}$. Blutkörperchenquotient = 0,9. P = 31,3%; kl. und mittl. L = 44,4%; gr. L = 10,7%; Ueb = 5,6%; Mo = 8,0%. — Auf 300 weisse Zellen kommt keine eosinophile und keine basophile Zelle, kein Myelocyt, keine kernhaltigen roten Blutkörperchen. Sehr geringe Poikilocytose, zahlreiche Mikrocyten, spärliche Makrocyten.

2. IX. 04. Blut = Hb 40% (Sahli). N = 2375000. W = 2400. $\frac{W}{N} = \frac{1}{989}$. Blutkörperchenquotient = 1,0. P = 44,5%; kl. und mittl. L = 47,5%; gr. L = 4.5%; Ueb = 2,0%; Mo = 1,5%. — Auf 300 weisse Zellen kommt keine eosinophile und keine basophile Zelle, keine kernhaltigen roten Blutkörperchen, kein Myelocyt. Andeutung von Poikilocytose, vereinzelte Mikrocyten, mässige Polykromatophilie, keine basophilen Granula in den Erythrocyten.

Wir möchten nun kurz die Ergebnisse dieser sechs Blutuntersuchungen zusammenfassen. Wesentliche Abweichungen zwischen denselben sind nicht vorhanden, und speciell ist nach der Operation (4. VIII. 04) eine sichere Aenderung des Blutbildes nicht zu bemerken.

Auch durch die Röntgenbestrahlung wurden wesentliche Abweichungen nicht hervorgerufen, es sei aber doch darauf hingewiesen, dass die polymorphkernigen neutrophilen Leukocyten zuletzt an Zahl zunahmen, während die Lymphocyten zurückgingen. Das gleichzeitige Verschwinden der Lymphdrüsen durch die Röntgenbestrahlung auf der einen Seite lässt wohl an die Möglichkeit eines Zusammenhanges denken zwischen dieser Aenderung des Blutbildes und der Rückbildung der Drüsen.

Es liegen also hier hochgradige Oligocythämie und -Chromämie[1]) vor. Aus dem Blutkörperchenquotient, der zwischen 0,8—1,1 schwankte, lässt sich schliessen, dass die einzelnen Erythrocyten dabei einen normalen Hämoglobingehalt behalten haben. An der Verminderung sind die weissen stärker beteiligt als die roten Blutkörperchen, was durch Vergleich zwischen den für das Verhältnis $\frac{N}{W}$, gefundenen Zahlen $\frac{1}{900}$ bis $\frac{1}{1381}$, und dem normalen Quotient $\frac{1}{530}$ leicht zu ersehen ist.

Wenn wir nun das mikroskopische Verhalten der Erythrocyten ins Auge fassen, müssen wir mit Rücksicht auf die Megaloblasten, die Poikilocytose, die erhebliche Anisocytose und die Polykromatophilie hier eine schwere Form der Anämie erblicken.

Was nun die procentualischen Mengen der verschiedenen Arten von weissen Blutkörperchen anbetrifft, so weichen dieselben vielfach von der Norm ab. Die Beurteilung dieses Teils des Blutbefundes ist allerdings dadurch erschwert, dass die Angaben über das Verhalten der neutrophilen polymorphkernigen Leukocyten und der Lymphocyten bei Kindern nicht übereinstimmen. So z. B. soll nach Engel[2]) die Menge der neutrophilen Polymorphkernigen 40—50% schon am Ende des ersten Lebensjahres erreichen, was nach Besredka[3]) erst während des fünften geschieht. Immerhin dürfte wohl die procentualische Menge der Lymphocyten hier als zu hoch taxiert werden, denn 50—67,3%, kleine und grosse Lymphocyten zusammen, wurden meines Wissens in diesem Alter in der Regel nicht gefunden. Wir dürfen also wohl eine relative Vermehrung der Lymphocyten annehmen. Ferner ist das vollständige Fehlen von eosinophilen und basophilen Zellen hier auffallend, denn diese Arten wurden von Engel (l. c.) und Loos[4]) bei Kindern konstant gefunden.

Bei unserer Patientin muss also vor allem auf ein schweres Darniederliegen der Knochenmarkfunktionen geschlossen werden.

---

1) Wir haben als Normalwerte die im Sahli'schen Lehrbuch von Rieder für dieses Alter angegebenen, Mittelzahlen benutzt: Hb 80%, N = 5 120 000; W = 9660; $\frac{N}{W} = \frac{1}{530}$.

2) 15. Kongress für innere Medicin 1897. S. 404: Ueber verschiedene Formen der Leukocytose bei Kindern.

3) Annal. de l'Instit. Pasteur. 1898. Nr. 5. p. 327.

4) Ueber die Veränderungen der morphologischen Bestandteile des Blutes bei verschiedenen Krankheiten der Kinder. (Jahrb. f. Kinderheilkunde. 1895. Bd. 39. p. 331.)

Nicht nur die schwere Anämie (Oligochromämie und Oligocythämie), sondern auch die ausgesprochene Leukopenie mit einer absoluten Menge von 675 bis 1068 neutrophilen polymorphkernigen im cmm, und das Fehlen von eosinophilen und basophilen Zellen sprechen für diese Annahme.

Liegt aber hier eine reine oder eine mit einer gewissen Metaplasie kombinierte Aplasie des Knochenmarks vor? Mit anderen Worten sind Anhaltspunkte für die Diagnose einer Miterkrankung des lymphadenoiden Gewebes des Knochenmarks vorhanden oder sind die Lymphdrüsen allein betroffen worden? (Klinisch war keine Milzvergrösserung nachweisbar).

In dem letzten Fall würde die Diagnose lymphatische Pseudoleukämie lauten, die Pseudoleukämie lässt sich an der hier vorhandenen relativen Vermehrung der Lymphocyten (Ehrlich-Pinkus [1]), in dem ersten Falle dagegen wäre eine Mischform im Sinne Pappenheim's [2]) anzunehmen. Wir wissen in der That, dass lymphadenoide aplastische Veränderungen des Knochenmarks vorkommen können, die keinen funktionellen, hyperplastischen Charakter tragen und zu keiner Leukämie Anlass geben (Pappenheim l. c. S. 267.). Wie drücken sich nun solche Knochenmarksveränderungen im Blutbilde aus und kann man aus dem Blutbefunde auf eine solche lymphadenoide Umwandlung pseudoleukämischer Natur des Knochenmarks schliessen? In dem vor kurzem von Senator [3]) mit Sektionsbefund mitgeteilten Fall bot das Blut das Bild einer ausgesprochenen relativen aber auch geringgradigen absoluten Vermehrung der Lymphocyten. Die histologische Untersuchung des Knochenmarks ergab eine lymphadenoide Umwandlung desselben. Milz- und Lymphdrüsenschwellungen fehlten und somit wäre der Fall als eine myelogene Pseudoleukämie zu deuten.

Wenn wir nun zu unserem Falle zurückkehren und die aufgestellte Frage zu beantworten versuchen, so glauben wir aus dem Blutbefund keine wesentliche Metaplasie des Knochenmarks annehmen zu dürfen; gegen eine solche spricht entschieden die erhebliche Leukopenie, im Gegensatz zu dem eben erwähnten Fall von Senator. Die multiplen Drüsenschwellungen reichen ausserdem vollkommen aus, um die festgestellte relative Lymphocytose zu er-

1) Nothnagel's Handbuch Bd. 8, 2. S. 84. Leukämie, Pseudoleukämie.

2) Betrachtungen über Leukämie. (Zeitschr. f. klin. Med. Bd. 52. S. 295.)

3) Ueber lymphadenoide und aplastische Veränderungen des Knochenmarks. (Zeitschr. f. klin. Med. Bd. 54. S. 1.)

klären. Ferner lässt sich mit der Annahme, dass die Lymphdrüsen die Bildungsstätten der vermehrten Lymphocyten waren, die Beobachtung gut vereinbaren, dass nach teilweisem Schwund der Drüsentumoren infolge der Röntgenbestrahlung die Lymphocyten im Blut an Zahl abnahmen. Dagegen wird man aus den oben schon erwähnten Gründen zur Annahme einer ausgesprochenen Aplasie des Knochenmarks gezwungen. Ob eine leichte metaplastische Umwandlung vollkommen auszuschliessen ist, ist wegen der wechselnden Angaben über den normalen Blutbefund im Kindesalter schwer zu sagen. Die äusserst spärlichen Megaloblasten und Normablasten, ebenso die vereinzelten neutrophilen Myelocyten gestatten jedenfalls keinen sicheren Schluss.

Die Diagnose wäre also Pseudoleukämie lymphatischer Natur. Daneben nehmen wir eine schwere Aplasie des Knochenmarks an, dessen sämtliche Funktionen erheblich herabgesetzt waren.

Es handelt sich somit um ein $4^1/_2$jähriges, bisher gesundes Kind, das ohne besondere Veranlassung mit symmetrischen Schwellungen der Thränendrüsen, der Parotiden, der submaxillaren Speicheldrüsen und der Sublingualdrüsen erkrankt. Ausserdem finden sich weit verbreitete, im Einzelnen jedoch nicht sehr voluminöse Lymphdrüsenschwellungen, während eine Milzschwellung nicht nachweisbar ist. Die Analyse des Blutbefundes ergiebt eine schwere Anämie und eine lymphatische Pseudoleukämie, verbunden mit einer Aplasie des Knochenmarkes. Unter Behandlung mit Röntgenstrahlen bilden sich die allein bestrahlten Lymphdrüsenschwellungen der linken Seite zurück. Der Allgemeinzustand jedoch verschlechtert sich, und es treten an der Schädeloberfläche, besonders an der Stirn, ferner am rechten Handrücken, an der rechten Radiusepiphyse, in geringerem Grade auch an der linken Radiusepiphyse eigentümliche Hautinfiltrate und periostale Verdickungen auf, gleichzeitig mit Infiltraten der Brust- und Bauchhaut. In diesem Stadium wird das Kind der Beobachtung entzogen, um wenige Wochen später zu Hause zu sterben nach insgesamt etwa halbjähriger Krankheitsdauer.

Für die histologische Untersuchung wurden Stücke aus beiden Thränendrüsen sowie vom umliegenden Fettgewebe in Müller'scher Flüssigkeit, Formalin und absolutem Alkohol fixiert und in Celloidin eingebettet. Die 15—20 μ dicken Schnitte wurden mit Hämatoxylin-Eosin oder nach van Gieson gefärbt. Weitaus die klarsten Bilder

wurden von den in Müller'scher Flüssigkeit fixierten Stücken erhalten. Diese liegen daher der folgenden Schilderung in erster Linie zu Grunde und werden durch die übrigen Präparate ergänzt. Eine gesonderte Beschreibung der nach den verschiedenen Methoden gewonnenen Präparate erübrigt sich, ebenso ähneln die Befunde in beiden Thränendrüsen einander so vollkommen, dass es genügt, die linke ausführlicher zu beschreiben, von welcher grössere Stücke untersucht werden konnten.

Was zunächst das Drüsenparenchym betrifft, so findet man in der Mehrzahl der Schnitte wohlausgebildete Drüsenläppchen, die von einander durch breite Bindegewebszüge abgegrenzt werden. Die Drüsenacini sind durchweg wohl erhalten. Auf einer, besonders an Gieson-Präparaten oft sehr deutlich erkennbaren Membrana propria sitzen in dichten regelmässigen Reihen die niedrig-cylindrischen Drüsenzellen auf. Die Mehrzahl der Drüsenacini zeigt ein deutliches Lumen, auch Ausführungsgänge sind stellenweise getroffen. Wo ein Lumen fehlt, deutet nichts darauf hin, dass etwas anderes als die Schnittrichtung dafür verantwortlich zu machen ist. Irgendwelche Anzeichen für Degenerationsprocesse sind nicht vorhanden, die Färbbarkeit ist allenthalben eine gute.

Die Drüsenacini liegen an den Stellen, welche am wenigsten verändert erscheinen, sehr dicht. Nur spärliches Bindegewebe von geringem Kernreichtum trennt sie. Die so beschaffenen Drüsenläppchen sind umgeben von derbem Bindegewebe mit dicken, stellenweise etwas gequollen aussehenden, nach van Gieson intensiv rot gefärbten Fibrillen und geringem Kernreichtum.

Dem stehen gegenüber andere Stellen, welche sich dadurch auszeichnen, dass die Drüsenläppchen grösser sind, und zwar nicht durch eine Vermehrung oder Veränderung der Parenchymzellen, sondern durch eine sehr auffällige Beschaffenheit des Zwischengewebes. Dasselbe zeigt eine beträchtliche Volumenzunahme, welche es bedingt, dass die Drüsenacini weit auseinandergedrängt werden. An Stelle der wenigen zarten Bindegewebsfibrillen, welche an den relativ normalen Stellen die Acini voneinander trennen, schiebt sich in den pathologisch veränderten eine Zwischengewebsmasse ein, die häufig ein Vielfaches vom Durchmesser eines Acinus beträgt. Was in dieser Zwischengewebsmasse in erster Linie in die Augen springt, ist ihr enormer Kernreichtum. Fast ohne Zwischenraum, oft sogar einander teilweise deckend, reiht sich Kern an Kern, von Zellprotoplasma ist daneben fast nichts zu erkennen. Diese Kerne, bezugsweise die Zellen, denen sie angehören, folgen in ihrer Anordnung den Spalträumen des Bindegewebes und bilden, je nachdem die Bindegewebsfibrillen auf längere Strecken einander parallel laufen oder sich geflechtartig kreuzen, bald ein- oder mehrreihige Zellzüge, bald mehr oder weniger umfangreiche Zellnester. Es entstehen dadurch Bilder, welche an ein Carcinoma scirrhosum erinnern. Alle diese massenhaften Kerne sind von ganz gleichmässiger Beschaffenheit. Sie sind von rundlicher

Form, regelmässig konturiert, sehr chromatinreich, etwas dunkler gefärbt als die Kerne der Drüsenepithelien.

An vielen Stellen sind diese Zellringe und Zellnester so dicht gedrängt, dass es nicht möglich ist, über die Beschaffenheit der spärlichen, dazwischenliegenden Bindegewebsfibrillen ein Urteil zu gewinnen. Dies gelingt jedoch an lichteren Stellen. Man erkennt hier bei genauem Zusehen innerhalb der unveränderten oder etwas gequollen aussehenden Bindegewebsfibrillen, dass die Bindegewebskerne völlig normal und „ruhend" sind. Sie haben ihre gewöhnliche schmale, längliche Form, färben sich viel weniger intensiv als die benachbarten Kernmassen und auch als die Epithelkerne, nur wenige sind etwas vergrössert. Ebenso sieht man hie und da Kapillaren mit ganz unveränderten Endothelien. Mitosen wurden nirgends gefunden, auch keinerlei Riesenzellen.

Die beschriebene kernreiche Zwischengewebsmasse findet sich nun nicht nur zwischen den Drüsenacini, sie umgiebt auch die Drüsenläppchen und bildet weiter nach der Peripherie zu schliesslich den einzigen Gewebsbestandteil. Sie setzt sich fort bis in das umgebende Fettgewebe hinein und lässt hier in der Umgebung einiger grösserer Gefässe besonders schön die Anordnung der Zellmassen in den perivaskulären Spalträumen des Bindegewebes erkennen.

Die Grenze gegenüber den Drüsenacini ist stets scharf und leicht kenntlich, dagegen hat die Abgrenzung der ganzen Drüsenläppchen stellenweise von ihrer Geschlossenheit verloren. Es kommt vor, dass Drüsenläppchen vollkommen auseinandergesprengt sind, dass einzelne Acini ziemlich weit von der Hauptmasse des Läppchens dislociert sind und durch die überwältigende Menge der Zellen des Zwischengewebes in den Hintergrund gedrängt werden, bei eigens darauf gerichteter Aufmerksamkeit gelingt es jedoch auch hier stets leicht, die Epithelzellen von den übrigen Zellen zu unterscheiden.

Es unterliegt demnach keinem Zweifel, dass die klinisch konstatierte Volumzunahme der Thränendrüsen lediglich auf Rechnung der beschriebenen Zellmassen im Zwischengewebe zu setzen ist. Wie sind diese Zellmassen zu deuten?

Drei Möglichkeiten liegen vor:

1) Es können umgestaltete Drüsenepithelien sein.
2) Es können Abkömmlinge des Bindegewebes sein.
3) Es können Lymphocyten sein.

Die erstgenannte Möglichkeit ist die unwahrscheinlichste. Wenn ich sie überhaupt erwähne, so geschieht es deshalb, weil an den Stellen mit nesterförmiger Anordnung der Zellmassen die grobe Gewebsstruktur eine gewisse Aehnlichkeit mit der Bindegewebsstruktur der Drüsenläppchen hat, wenn man sich diese erheblich

verkleinert denkt. Vielleicht sind es ähnliche Bildungen, die von manchen Autoren für Reste von Drüsenacini oder Komglutinationsriesenzellen gehalten worden sind. Dass dies nicht richtig ist, wird sofort klar, wenn man Stellen mit reihenförmiger Zellenordnung damit vergleicht, ganz besonders aber, wenn man die Zellmassen bis ins interacinöse Zwischengewebe einerseits und bis ins umgebende Fettgewebe andererseits verfolgt.

Auch Abkömmlinge von Bindegewebszellen sind die Zellmassen sicher nicht. Ganz abgesehen davon, dass man die normal gestalteten, nicht in Wucherung begriffenen Bindegewebskerne an geeigneten Stellen direkt nachweisen kann, hat das kernreiche Gewebe nicht die mindeste Aehnlichkeit mit Granulationsgewebe. Während in einem solchen Kerne von ovaler oder spindelförmiger Gestalt vorwiegen, die von deutlich kenntlichem Zellprotoplasma umgeben sind, von Protoplasma, das sich bei einer Dauer des Processes, wie im vorliegenden Falle, vielfach zu Bindegewebsfibrillen differenciert haben müsste, sind in dem fraglichen Gewebe die Kerne meist rundlich, lassen in ihrer Umgebung kein Protoplasma erkennen und haben nirgends Beziehungen zu Bindegewebsfibrillen. Zudem fehlt eine Zellart, die im Granulationsgewebe in grösserer oder geringerer Zahl fast nie vermisst wird, die mehrkernigen oder polymorphkernigen Leukocyten, in unserem Gewebe vollständig.

Es bleibt somit nur die dritte Möglichkeit, dass wir es mit einer massenhaften Einlagerung von Lymphocyten zu thun haben, und mit dieser Annahme lässt sich alles gut in Einklang bringen. Dazu stimmt zunächst der klinische Befund, der auch an anderen Stellen des Körpers eine Vermehrung des lymphadenoiden Gewebes erkennen lässt, dazu stimmt der Charakter der Zellen, ihre Protoplasmaarmut und ihr chromatinreicher Kern, dazu stimmt auch die Anordnung in den Spalträumen des Bindegewebes ohne entzündliche Erscheinungen und ohne Veränderungen des Bindegewebes selbst.

Die Lymphocyteneinlagerung ins Gewebe ist fast überall eine ganz diffuse unter Benützung aller verfügbaren Spalträume, nur in vereinzelten Drüsenläppchen, und gerade in solchen, die im übrigen normal aussehen, finden sich herdförmige, follikelartige Anhäufungen. Es kann dieser Befund nur dazu beitragen, unsere Ansicht zu stützen, dass diese Stellen als normal anzusehen sind, denn ein Vergleich mit Präparaten aus ganz normalen Drüsen, die ich durch die Liebenswürdigkeit des Herrn Privatdocenten Dr. Fleischer einzusehen

Gelegenheit hatte, ergab in diesen völlig analoge Verhältnisse.

Die Untersuchung der submentalen Lymphdrüsen ergab reine Hyperplasie ohne stärkere Bindegewebswucherung und ohne jede Anzeichen für Tuberkulose.

Bevor ich versuche, aus dieser Beobachtung Schlüsse zu ziehen, erscheint es mir geboten, eine Uebersicht über alle die Fälle zu geben, welche im Laufe der Zeit mit dem durch v. Mikulicz umschriebenen Krankheitsbilde in Verbindung gebracht worden sind. Es herrscht unter diesen Fällen eine sehr grosse Mannigfaltigkeit, so dass es sich empfiehlt, eine Anzahl von Gruppen zu konstruieren und jede derselben für sich zu betrachten.

Der durchgreifendste Unterschied ist wohl durch das Verhalten des Blutes gegeben. Bei der weitaus grössten Mehrzahl der Fälle von symmetrischer Erkrankung der Thränen- und Speicheldrüsen werden keine Blutveränderungen gefunden. In einer Minderzahl wurden gleichzeitig Leukämie oder schwere Anämie beobachtet. Während in diesen Fällen mit gleichzeitiger Bluterkrankung regelmässig auch die Lymphdrüsen mehr oder weniger stark in Mitleidenschaft gezogen sind, trifft dies bei den Erkrankungen ohne Blutveränderung nur in einem Teil der Fälle zu, so dass sich daraus ein weiteres wichtiges Einteilungsprincip ergiebt. Die Fälle ohne Blutveränderung und ohne Lymphdrüsenbeteiligung sind insofern ungleichwertig, als man den symmetrischen Schwellungen der Thränen- und Speicheldrüsen auch Beobachtungen mit isolierter Thränendrüsen- oder Speicheldrüsenschwellung zugesellt hat. Endlich verdient in der Gruppe ohne Blutveränderungen, aber mit Lymphdrüsenschwellungen ein Fall besonders hervorgehoben zu werden, bei dem sich noch Hautinfiltrate hinzugesellten.

Demnach werde ich die Litteraturübersicht in folgender Reihenfolge geben:

I. Fälle ohne Blutveränderungen.

A. Ohne Lymphdrüsen- und Milzschwellung.

a) Symmetrische Schwellung der Thränen- und Mundspeicheldrüsen.

b) Symmetrische Schwellung der Thränendrüsen allein.

c) Symmetrische Schwellung von Mundspeicheldrüsen allein.

B. Mit Lymphdrüsen- oder Milzschwellung.

a) Symmetrische Schwellung der Thränen- und Mundspeicheldrüsen.

b) Dasselbe mit Hautinfiltraten.

II. Fälle mit Blutveränderungen.

A. Schwere Anämie mit lymphatischer Pseudoleukämie und Aplasie des Knochenmarks.

B. Leukämie.

Bis 1891 ist die Litteratur bereits durch v. Mikulicz kritisch gesichtet worden, ich gebe daher die in seiner Arbeit bereits verwerteten Fälle nur in ganz kurzen Referaten wieder, die späteren etwas ausführlicher. In jeder Gruppe werde ich zunächst das Klinische, dann das Histologische im Zusammenhang abhandeln.

I. Fälle ohne Blutveränderungen.

A. Ohne Lymphdrüsen- und Milzschwellung.

a) Symmetrische Schwellung der Thränen- und Mundspeicheldrüsen.

1. Haltenhoff. 12j. Mädchen. Symmetrische Schwellung der Thränen-, Ohrspeichel- und Submaxillardrüsen. Sublingualdrüsen unverändert. Keine Lymphdrüsenschwellungen. Gesunde innere Organe. Speichel- und Thränenabsonderung nicht vermehrt. Hämoglobingehalt des Blutes (Gowers) 85%. Roborierende Diät. Jodeisensyrup, Jodkali. Binnen 14 Tagen verkleinerten sich die Geschwülste. Nach mehr als 1 Jahr blühendes Aussehen. Tumoren fast vollständig verschwunden.

2. Fuchs. 61j. Glaser. Symmetrische Schwellungen beider Thränendrüsen seit 5 Mon., beider Ohrspeicheldrüsen seit 4 Wochen. Die übrigen Speicheldrüsen sowie die Lymphdrüsen intakt. Blut normal. Gesunde innere Organe. Keine Syphilis. Arsenkur mit Solut. Fowleri wurde nicht vertragen. Nach vorübergehender Verkleinerung der r. Thränendrüse und beider Parotiden wuchsen die Tumoren wieder zu ihrer früheren Grösse an.

3. v. Mikulicz. 42j. Bauer. Vor 7 Mon. begannen beide obere Augenlider zu schwellen. Keine Schmerzen oder sonstige Beschwerden ausser den durch die Verengerung der Lidspalte bedingten. Bald darauf entstanden Geschwülste unter beiden Kieferwinkeln. Die Entstehungszeit der übrigen Anschwellungen ist unbekannt. — Pat. ist kräftig gebaut, gut genährt, von gesundem Aussehen. Innere Organe normal, insbesondere Leber, Milz, Nieren nicht nachweisbar verändert. Nirgends Lymphdrüsenschwellungen. „Im Blut keine auffallenden Veränderungen, insbesondere keine Leukocytose.“ Temperatur, Puls normal. Symmetrische Anschwellungen in den äusseren Teilen beider oberen Augenlider, beider

Parotiden, beider submaxillaren Speicheldrüsen, beider Sublingualdrüsen und beider Gaumendrüsen. Erbsengrosse Knoten beiderseits unter der Wangenschleimhaut vor der Mündung des Ductus Stenonianus. Mehrere bis erbsengrosse Knötchen auch weiter vorn unter der Wangenschleimhaut. Lidhaut über den Tumoren leicht ödematös, aber gut verschieblich. Conjunctiva leicht gerötet und etwas verdickt. Schleimhaut über den Sublingualistumoren leicht geschwollen, über den Tumoren der Gaumendrüsen unverändert, ebenso die übrige Mundschleimhaut. Reichliche Speichelabsonderung. — Zunächst partielle, dann, als die Tumoren wieder anwuchsen, totale Exstirpation beider Thränendrüsen sowie der beiden Submaxillardrüsen. Heilung per primam. Kein Recidiv. Die Schwellung der Parotiden nahm zu. 3 Monate nach der Operation starb der Pat. an Peritonitis (Perityphlitis?) im Lauf von 9 Tagen. Während dieser Krankheit sollen sich die Geschwülste der Parotisgegend und im Munde binnen wenigen Tagen rapid zurückgebildet haben, so dass sie vor dem Tode fast verschwunden waren. Es wird betont, dass die Vergrösserungen der Drüsen ohne entzündliche Erscheinungen, ohne nachweisbare Mitbeteiligung des Gesamtorganismus entstanden und streng auf die Drüsen selbst beschränkt blieben.

4. De Wecker und Masselon sahen bei einem 26j. kräftigen und im übrigen gesunden Infanteristen eine symmetrische Schwellung beider Thränendrüsen und Parotiden. Es wurde zunächst ein Stück aus einem Thränendrüsentumor zur histologischen Untersuchung entnommen und von militärärztlicher Seite ein Sarkom beider Thränendrüsen und beider Parotiden diagnosticiert. Später wurde der gesamte palpebrale Anteil der Thränendrüsentumoren entfernt, nachdem Jodkali keinen Erfolg gehabt hatte. Die histologische Untersuchung ergab jetzt einen epithelialen Tumor der Thränendrüse, Einzelheiten werden nicht berichtet. Klinisch waren die Tumoren gutartig, wenigstens war nach 2 Monaten kein Recidiv, vielmehr eine wesentliche Besserung eingetreten, obwohl die Entfernung keine radikale gewesen war.

5. Tietze. 39j. Briefträger, früher stets gesund, erkrankte vor 10 Jahren mit Schwellung der Drüsen unter den Kieferwinkeln ohne Beschwerden. 4 Jahre später leichte Anschwellung im äusseren Drittel beider Augenlider, die allmählich zunahm, bis schliesslich die Verengerung der Lidspalte das Sehen behinderte. — Gesundes Aussehen, guter Ernährungszustand. Innere Organe ohne nachweisbare Veränderungen. Lidspalte beiderseits stark verkleinert durch einen diffusen, deutlich prominierenden Tumor von glatter Oberfläche, derb-elastischer Konsistenz und leicht körnigem Gefüge. Haut darüber leicht gerötet, glatt, glänzend, etwas ödematös. Keine Druckempfindlichkeit. Ein breiter Stiel lässt sich unter den äusseren Teil des oberen Augenhöhlenrandes verfolgen. Keine deutliche Prominenz auf der Innenseite des Augenlides,

keine Veränderung der Conjunctiva. „Beide Ohrspeichel-, beide Sublingual- und beide Submaxillardrüsen sind deutlich als ziemlich derbe, glatte, elastische Tumoren zu fühlen, die ihrer Form nach den normalen Drüsen entsprechen, jedoch eine nicht unerhebliche Vergrösserung erkennen lassen. Am auffallendsten ist dies bei den Submaxillardrüsen, welche die Grösse etwa einer Kastanie erreichen. Sämtliche Drüsen sind schmerzlos, die Schleimhaut über ihnen ist intakt.“ Gaumendrüsen beiderseits als 7 mm lange und 5 mm hohe Vorwölbung erkennbar. Nasenrachenraum und Naseninneres intakt. Die genaue Untersuchung auf luetische, tuberkulöse oder leukämische Erscheinungen lieferte ein negatives Resultat. Temperatur normal. Die l. Thränendrüse wurde grösstenteils, die r. vollständig exstirpiert. Heilung p. pr. Auf der l. Seite wurde der Oculomotorius verletzt. Ptosis, Doppelbilder. Innerhalb 5 Wochen nahm Pat. 10 g Solut. Fowleri, ohne dass eine Verkleinerung der Speicheldrüsen eintrat. Die Ptosis wurde operativ gebessert, bei dieser Gelegenheit auch noch der Rest der l. Thränendrüse entfernt.

6. Kümmel, Fall 1. 33j. Oberpostassistent. Hat in seiner Jugend viel an Rhinitis gelitten. Seit 2 Jahren asthmatische Beschwerden. Beide Parotiden von Form und Grösse eines halbierten Gänseeies. Tumor mässig weich, scharf begrenzt, gegen Haut und Unterlage verschieblich, nicht druckempfindlich. Die Glandulae submaxillares zeigen ähnliche Anschwellungen. Im lateralen Drittel der oberen Augenlider taubeneigrosse Tumoren. Taubeneigrosser Tumor beiderseits unter der Zunge, birnförmige Tumoren an der Stelle der Gaumendrüsen. Bohnengrosser Tumor an Stelle der Blandin-Nuhn'schen Zungenspitzendrüse. Keine Vergrösserung der Lippendrüsen. Rhinitis hypertrophica chronica. Lokalbehandlung der Rhinitis. Allgemeinbehandlung mit Hydrotherapie, leichter Oertelkur, Sol. Fowleri bis 30 Tropfen täglich. Dabei gingen die Drüsenschwellungen bedeutend zurück, ohne ganz zu verschwinden. Nach 1/2 Jahr im Anschluss an einen frischen Katarrh wieder bedeutende Verschlechterung, starke Conjunctivitis, starke Anschwellung sämtlicher Drüsen. Auf Arsenik und Lokalbehandlung der Conjunctivitis und Rhinitis wieder erhebliche Besserung. „Im Blute und an den inneren Organen fand sich nie die leiseste Veränderung, nur eine diffuse Bronchitis lag vor.“

7. Kümmel, Fall 2. 25j. stud. theol. Seit 2 Jahren hat das Gesicht ein ungewöhnlich behäbiges Aussehen. Parotiden erheblich geschwollen, Submaxillares, Sublinguales, Gaumen- und Thränendrüsen deutlich, aber verhältnismässig weniger vergrössert. Blandin-Nuhn'sche Drüse nicht deutlich palpabel. Unter Arsenbehandlung schien eine leichte Abnahme der Schwellung einzutreten.

8. Baas. 77j. Maschinenputzer. Stammt aus gesunder Familie, war nie ernstlich krank. Seit etwa 1 Jahr bildeten sich die jetzt vor-

handenen Geschwülste ganz allmählich. — Kachektisches Aussehen. Rechtes Auge durch Geschwülste, welche das Oberlid ganz über das untere herabgedrängt haben, geschlossen, linkes desgleichen. Reichlicher Speichelfluss aus dem Munde. Stimme klanglos. Sprache gequetscht, als hätte Pat. einen Bissen im Munde. Nase fliesst, linkes Auge thränt. Lidbindehaut links gerötet und chagriniert. Jucken im linken Auge. Inmitten des l. oberen Augenlides eine kirschgrosse, runde, schmerzlose Geschwulst mit glatter Oberfläche, die sich prall aber nicht hart oder höckerig anfühlt. Ausserdem ist der Raum zwischen Oberlid und Augenhöhlendecke durch eine teigige, nicht höckerige, ebenfalls schmerzlose Geschwulstmasse ausgefüllt, welche hauptsächlich an der Herabdrängung des Oberlides schuld ist. Am rechten Oberlid mehrere nebeneinander liegende und konfluierende, im übrigen dem linksseitigen ähnliche Geschwülste. In der Schleimhaut der Wange viel erbsengrosse Geschwülstchen, nicht streng symmetrisch. Zu den Seiten beider Mundwinkel zwei flache Geschwülste, gleichfalls glatt und schmerzlos. Parotiden, Submaxillar- und Sublingualdrüsen nicht vergrössert. Gaumendach, Gaumenbögen, Rachen und die sichtbaren Teile des Schlundes frei von Geschwülsten. Lymphdrüsen nicht vergrössert. Ueber das Verhalten der Milz und des Blutes ist nichts erwähnt. Die Tumoren wurden später durch Heidenhain exstirpiert und von Wallenfang histologisch untersucht (s. unten).

9. Markuse stellte in der Berliner med. Gesellschaft einen Knaben vor, der vor einigen Monaten erkrankt war. Schwellung der Thränendrüsen; Parotiden und Submaxillar-Speicheldrüsen bilden hühnereigrosse Tumoren. Sublinguales ebenfalls geschwollen, desgleichen die Parotides accessoriae und die Blandin-Nuhn'schen Drüsen. Thränen- und Speichelsekretion hatte vollständig aufgehört, sie trat auch auf starke Reizmittel nicht ein. Massage erzeugte geringe Speichelsekretion. Subjektive Beschwerden gering. Keine Glycosurie. Blut normal. Jodkali, Arsen ohne Erfolg.

10. Unser eigener Fall 1, s. oben.

Ueber die histologischen Befunde bei diesen Fällen liegen folgende Angaben vor:

Haltenhoff (Fall 1) giebt keinen histologischen Befund. Er nimmt an, dass das Drüsenparenchym unverändert geblieben sei und dass die Krankheit als eine „hyperplasie lymphatique", eine Anhäufung von Lymphocyten im Bindegewebe angesehen werden müsse.

Fuchs (Fall 2) machte eine Probeexcision aus einer Thränendrüse. Es fanden sich in dem kaum veränderten submucösen Gewebe der oberen Uebergangsfalte grössere und kleinere Knoten vom Bau der Lymphome. Einkernige Zellen mit runden oder ovalen,

stark granulierten, intensiv färbbaren Kernen. Kein deutliches Reticulum, sondern eine fast homogene Zwischensubstanz. Keine epitheloiden oder Riesenzellen, keine Drüsenelemente.

v. Mikulicz (Fall 3) untersuchte die von ihm exstirpierten Submaxillar- und Thränendrüsen und beschreibt genauer den Befund bei den Submaxillardrüsen. Diese waren als kinderfaustgrosse Tumoren in toto aus ihrer lockeren Umgebung entfernt worden. Sie entsprachen makroskopisch „in Bezug auf Form und Gliederung in Lappen und Läppchen genau den Verhältnissen der normalen Drüse", nur war alles ins Masslose vergrössert. An Stelle des feinkörnigen, graurötlichen Gefüges der normalen Drüsensubstanz war jedoch eine mehr homogene, blassrötlichgelbe, speckige Masse von leichter Transparenz getreten. Die Blutgefässe erschienen nur in den Septis vermehrt, in der Drüsensubstanz dagegen auffallend spärlich zu sein. Mikroskopisch bestand die Hauptmasse des Tumors aus einem ziemlich gleichmässig angeordneten Gewebe kleiner Rundzellen. Diese lagen bald dicht zusammen, bald waren sie durch ein feines Reticulum getrennt. Einzelne grössere Zellen zeigten Kernteilungsfiguren. „In diese kleinzellige Hauptmasse eingebettet erscheinen, teils einzeln, teils gruppenweise, die anscheinend unveränderten Acini der Speicheldrüse. Sie sind durch das Rundzellengewebe gewissermassen auseinander gedrängt, auseinander geworfen." Die Befunde an den Thränendrüsen waren ganz ähnlich, „nur dass hier die Acini weit seltener anzutreffen waren und, wie es scheint, in den am meisten nach aussen gedrängten Partien der Geschwulst ganz fehlten".

Tietze (Fall 5) fand bei der histologischen Untersuchung der exstirpierten Thränendrüsen in keinem einzigen Präparate mehr Reste von normalem Thränendrüsengewebe, sondern nur lymphadenoides Gewebe. Aus einem Gewebe, welches bei schwacher Vergrösserung keine feineren Strukturen erkennen liess und von zahlreichen, meist runden Kernen durchsetzt war, hoben sich erstens ab Riesenzellen, deren Kerne rundliche Komplexe bildeten oder randständig waren, zweitens Zellanhäufungen, welche bis ins Detail Lymphfollikeln glichen. Bei mittelstarker Vergrösserung zeigte das Protoplasma der Riesenzellen ein bröckliges oder körniges Gefüge von eigentümlich mattem Glanz. In ähnlicher Weise war die Hauptmasse des übrigen Gewebes verändert, welche den Eindruck erweckte, als sei „eine gleichmässige protoplasmatische Substanz schalen- oder streifenartig zerfallen". Ausser den Riesenzellen fielen

noch andere Zellen auf, die häufig den Typus einkerniger Rundzellen zeigten, häufig aber auch mehr länglich geformt waren. Sehr zahlreich waren eosinophile Zellen vertreten. An vielen Kapillaren wurde eine Wucherung der Endothelien beobachtet. Nach Tuberkelbacillen wurde in Schnittpräparaten vergeblich gesucht. Die Riesenzellen sieht Tietze mit Wahrscheinlichkeit für in Teilung begriffene Bildungszellen an, hält es jedoch auch für möglich, dass es Fremdkörperriesenzellen sind, bestimmt, Bakterien einzuschliessen, deren Nachweis allerdings nicht gelang.

Wallenfang unterzog in dem von Baas (Fall 7) veröffentlichten Fälle die exstirpierten Drüsen einer histologischen Untersuchung. Das Material bestand aus den Tumoren der beiden Thränendrüsen, der kleineren Schleimdrüsen der Mundschleimhaut und des Kehlkopfeinganges. Drüsengewebe wurde in den Thränendrüsen nirgends mehr gefunden. Unter den zahlreichen übrigen Geschwulstknoten enthielten nur zwei aus der Lippenschleimhaut stammende noch spärliche Reste davon. Auch diese Reste der Drüsenacini zeigten jedoch schon Degenerationszustände, „indem die Kerne der Epithelien schwächere Färbbarkeit aufweisen und die Zellen selbst sich von der Tunica propria abgelöst haben und in ziemlich regelloser Anordnung das Drüsenlumen ausfüllen; doch lässt sich hierbei die Tunica propria noch deutlich erkennen". Die Hauptmasse der Tumoren bestand aus einer durch breite verästelte Bindegewebsringe gebildeten Stützsubstanz, deren Maschen ähnlich wie in Lymphknoten ausgefüllt wurden von lymphocytenartigen Zellen, die bald diffus angeordnet, bald zu dichteren Gruppen zusammengeschlossen waren. Vereinzelt kamen daneben grössere Zellen vor, die Verf. als Plasmazellen deutet. Lymphocyten und Plasmazellen enthielten zuweilen Kernteilungsfiguren. Daneben wurden Abkömmlinge der fixen Gewebszellen, Fibroblasten und Endothelien beobachtet, die sich durch ihre Grösse und färberischen Eigenschaften scharf von den beiden vorgenannten Zellarten unterschieden. Auch Riesenzellen kamen vor. Sie werden beschrieben als grosse rundliche Zellen mit 2, 3 oder mehr grossen, in der Form sehr wechselnden Kernen und als phagocytäre Fremdkörperriesenzellen gedeutet mit der Bestimmung die Tunica propria der Drüsenschläuche zu zerstören. Die lymphocytenartigen Zellen machten an der Drüsenkapsel nicht Halt. Diese war zwar in den meisten Fällen noch erkennbar, aber „an vielen Stellen förmlich auseinandergerissen und aufgesplittert" und von den genannten Zellen durchwuchert. Diese

Wucherung erstreckte sich bis in die umliegende Muskulatur.

Hauptsächlich wegen dieser starken Wucherung der neugebildeten Zellen spricht sich Wallenfang gegen eine primäre Degeneration des Drüsenepithels mit einfacher reaktiver Bindegewebswucherung aus. Auch eine einfache Wucherung des lymphatischen Gewebes als Reaktion auf chronische Reizzustände lehnt er ab, weil die Mehrzahl der Zellen nicht den gewöhnlichen kleinen Rundzellen, sondern der grösseren Form der Lymphocyten entsprach. wie sie physiologisch in den Keimzentren vorkommen. Am wahrscheinlichsten ist ihm die Annahme pseudoleukämischer Lymphome.

b) Symmetrische Schwellung der Thränendrüsen allein.

11. Arnold und Becker. 33j. Müller. Seit seinem 20. Lebensjahre Augenentzündung, seit 3 Jahren Exophthalmus. Als Ursache dieses Exophthalmus an der Stelle beider Thränendrüsen mehr als taubeneigrosse Tumoren. Unter der Annahme einer Hypertrophie der Thränendrüsen wurden beide Tumoren exstirpiert. Heilung. Kein Recidiv nach 1¾ Jahren. Thränensekretion nicht wesentlich vermindert.

12. In Korn's Fall waren binnen 4 Mon. bei einer Cigarrenarbeiterin symmetrische Anschwellungen der Thränendrüsen entstanden.

13. Bei Power's Fall (14j. Knabe) bestand seit ½ Jahr eine Anschwellung beider Thränendrüsen. Medikamente blieben erfolglos. Die linke Thränendrüse wurde exstirpiert.

14. Abadie, Fall 1. 16j. Mädchen. Symmetrische Schwellung beider oberen Augenlider in der Gegend der Thränendrüse. Jodkalibehandlung erfolglos, daher Operation. Die Tumoren sassen dem Lidknorpel sehr fest auf und waren selbst von derber, fast knorpelharter Konsistenz. Die Wunden heilten per primam. Nach 3 Jahren war die Pat. noch vollständig geheilt geblieben.

15. Abadie, Fall 2. 12j. Mädchen. Befund genau der gleiche, wie im vorigen Fall. Jodkali und Leberthran erfolglos. Operation abgelehnt.

16. De Lapersonne. 32j. Mädchen. Seit einem Monat hat sich ein Tumor oben und aussen in der rechten Orbita entwickelt, der das obere Augenlid niederdrückt. An der Stelle der Thränendrüse ein kleiner derber Tumor von unregelmässiger Oberfläche, stellenweise gelappt. Exstirpation. Nach einiger Zeit entwickelte sich ein ähnlicher Tumor auch in der linken Augenhöhle. Arsenbehandlung und Einreibungen mit Jodkalisalbe. Darauf verschwand der Tumor. 1 Jahr nach der Operation war weder rechts noch links ein Recidiv aufgetreten.

17. Pick. 56j. Fräulein. Leidet an recidivierendem Erysipelas faciei. Seit 10 Jahren Husten und Auswurf, seit 3 Jahren stärkere Atem-

beschwerden. Keine Hämoptyse, keine Nachtschweisse. In der Familie der Mutter war Tuberkulose erblich. Für Lues kein Anhaltspunkt. Seit 5/4 Jahren bohnengrosse Geschwulst im l. oberen Augenlid, später entstand eine entsprechende rechts. Beide Geschwülste waren von Anfang an sehr hart und schmerzlos, wuchsen langsam. Keine Lymphdrüsenschwellungen, keine Zeichen von Leukämie. Blut mikroskopisch normal. Urin o. B. In der Gegend der Thränendrüsen pflaumengrosse Tumoren von derber Konsistenz, glatt, mit konvexer Oberfläche, scharf begrenzt. Exstirpation. Dabei zeigte sich die Geschwulst mit der Umgebung verwachsen, nirgends dem Knochen adhärent. Die Thränensekretion war nach der Exstirpation nicht gestört. Nach 1/2 Jahr kein Recidiv.

Die histologische Untersuchung ergab im Fall von Arnold und Becker (Fall 11), dass die exstirpierten Tumoren aus lymphoiden Zellen bestanden, die in ein zartes Reticulum eingebettet waren. Anhäufungen von Typus der Lymphfollikel. Stellenweise stärkere Bindegewebszüge. Die Tumoren wurden von Arnold als Lymphadenome gedeutet, wahrscheinlich entstanden aus präformiertem lymphatischen Gewebe im Bindegewebe der Orbita.

Power (Fall 13) fand bei der Untersuchung der exstirpierten Thränendrüse eine Hypertrophie des interstitiellen Gewebes, an der Drüsensubstanz aber keine auffälligen Veränderungen.

Im 1. Fall von Abadie (Fall 14) ergab die histologische Untersuchung Tuberkulose, doch glaubt der Verfasser selbst nicht an die Richtigkeit dieser histologischen Diagnose, weil der klinische Verlauf gar nicht der einer Tuberkulose war.

Im Fall von De Lapersonne (Fall 16) wurde anfangs ein Adenosarkom angenommen, nach der histologischen Untersuchung aber schliesslich eine Tuberkulose der Thränendrüse diagnosticiert. Nur wenige Stellen der Drüse waren noch annähernd normal. Zumeist waren die Drüsenacini atrophisch und auseinandergedrängt „par des masses compactes de tissu embryonnaire", in dem grosse Zellen von 15—20 μ Durchmesser besonders auffielen mit ovoiden, bläschenförmigen, hellen, wenig gefärbten Kernen von 10—12 μ Durchmesser. An den am meisten erkrankten Stellen bestand das Gewebe fast ausschliesslich aus den genannten pathologischen Elementen, während vom Drüsenparenchym nur noch spärliche Reste vorhanden waren. Riesenzellen spärlich, dagegen bildeten epitheloide Zellen die Hauptmasse des kranken Gewebes, „et ce n'est qu'en dehors des lobules envahis, dans l'épaisseur des cloisons conjonctives, que l'on constate la présence de follicules tuberculeux

bien complets. Ces derniers se sont probablement développés dans des vaisseaux lymphatiques". Tuberkelbacillen wurden in den Schnitten nicht gefunden.

Pick (Fall 17) fand bei frischer Untersuchung regellos angeordnetes, fibrilläres, wenig zellreiches Bindegewebe. An Schnittpräparaten nach Härtung war von Thränendrüsengewebe nichts zu erkennen. Der Tumor war von einer Art Kapsel aus gefässreichem, entzündlich infiltrierten Bindegewebe umgeben. Das Tumorgewebe setzte sich aus dichtem, grobfaserigen Bindegewebe und aus Granulationsgewebe zusammen. Epithelien fehlten. Das zellreiche Gewebe war zum Teil diffus, zum grösseren Teil aber in Form von nicht sehr scharf abgegrenzten Knötchen und Knötchengruppen angeordnet, welche die Grösse miliarer Tuberkel hatten. Diese Knötchen bestanden aus spindelzelligem Bindegewebe, dessen Kerne sich etwas blass färbten und aus kleinen ein- oder mehrkernigen Rundzellen, die teilweise in Zerfall begriffen waren. Nirgends Verkäsung. „Epitheloidgruppen, wie sie Tuberkeln in der Regel zukommen, finden sich nicht. Man sieht nur hie und da zwischen den erwähnten Spindelzellen etwas grössere Zellen verschiedener Gestalt, mit grossen, bläschenförmigen, blassgefärbten Kernen. Die Knötchen führen Kapillaren, zum Teil auch stärkere Blutgefässe. Das übrige nicht in Knötchenform angeordnete zellreiche Bindegewebe bietet die gewöhnlichen Merkmale des Granulationsgewebes dar." Ausgebreitete Endarteritis. „Auch in den Gebieten des kernarmen Bindegewebes findet sich stellenweise noch eine gewisse Andeutung knötchenartiger Zusammensetzung, die sich freilich zum Teil an den Gefässverlauf anschliesst." Riesenzellen wurden nicht gefunden. Pick bemerkt zusammenfassend: „Es handelt sich um Granulationsgeschwülste mit Uebergang zu Bindegewebe. Es besteht die Wahrscheinlichkeit, dass diese Tumoren tuberkulösen Ursprungs sind; es ist aber nicht ausgeschlossen, dass eine einfache chronisch-hyperplastische Entzündung mit Untergang des Drüsenparenchyms vorliegt."

Die Verimpfung eines Tumorstückes unter das Peritoneum eines Kaninchens ergab nach 4 Wochen, nach welcher Zeit das Tier an einer interkurrenten Krankheit starb, keine Tuberkulose.

c) Symmetrische Schwellung von Mundspeicheldrüsen allein.

18. Kümmel, Fall 3. 28j. Mädchen bemerkt seit 8 Jahren in der l. Submaxillargegend eine allmählich zunehmende Anschwellung, die

vor 7 Jahren exstirpiert wurde. Kurz darauf allmählich zunehmende Schwellungen zuerst der r. Parotisgegend, später auch der übrigen Speicheldrüsen. Vor 3 Jahren verschwanden während der Rekonvalescenz nach einer schweren Influenza mit nachfolgendem Lungenkatarrh, bezw. Lungenentzündung alle Schwellungen spurlos, kehrten aber bald wieder. Seit dem Auftreten der Schwellungen wurden nach und nach alle Zähne cariös. Dauernd Blutarmut. Häufig traten zahlreiche Blutflecken an Armen und Beinen auf, die allmählich wieder verschwanden. Häufig geschwollene Füsse. Arsen wurde nicht vertragen. — Sehr blasse Pat. R. Parotisgegend kolossal verdickt. Oberfläche glatt, Konsistenz elastisch weich, aber nicht fluktuierend. Accessorische Parotis r. kirschgross. L. Parotis zeigt einen viel kleineren ähnlichen Tumor. L. accessorische Parotis nicht geschwollen. R. Submaxillaris stark vergrössert, l. exstirpiert. R. Sublingualis stark vergrössert, l. etwas weniger. Blandin-Nuhn'sche Drüsen bohnengross. Gaumendrüsen nicht geschwollen. Thränendrüsen normal. Keine Lymphdrüsenschwellungen. „Wiederholte Blutuntersuchung ergiebt absolut normale Verhältnisse." Exstirpation der r. Sublingualis und eines Teiles der r. Submaxillaris. Späteres Schicksal unbekannt.

19. Kümmel, Fall 4. 27j. Frau bemerkt seit 2 Jahren eine Verunstaltung des Gesichts, die ohne sonderliche Beschwerden allmählich zunahm. Lästige Trockenheit des Mundes. In letzter Zeit wurden viele Zähne cariös und fielen aus. Parotiden in halbgänseeigrosse, glatte nicht gelappte Tumoren verwandelt, accessorische Parotis wallnussgross. Submaxillares ebenfalls vergrössert. Sublinguales, Blandin-Nuhn'sche Drüsen, Gaumen- und Thränendrüsen nicht geschwollen. Mundschleimhaut auffallend trocken, sonst o. B. Keine weitere Beobachtung.

20. Kümmel, Fall 5. 47j. Landarbeiter hat schon seit seiner Schulzeit unförmlich dicke Backen. Parotiden in fast gänseeigrosse, leicht körnige, ziemlich weiche Tumoren verwandelt. Die übrigen Speicheldrüsen, die Thränen- und Gaumendrüsen unverändert. Keine genauere Beobachtung.

21. Kümmel, Fall 6. 23j. Schneiderin leidet seit geraumer Zeit an Gefühl von Druck und Trockenheit im Halse. Ganz leichte Struma. Submaxillares als gut mandelgrosse, nicht schmerzhafte, glatte, etwas derbe Geschwülste deutlich zu fühlen. Während einer $^1/_2$ jährigen Beobachtung veränderten sie sich nicht. Die übrigen Speichel- und die Thränendrüsen von normaler Grösse. „Auch sonst keinerlei körperliche Anomalien."

Kümmel selbst bezeichnet diesen letzten Fall als „etwas unsicher, jedenfalls etwas unscheinbar".

Histologisch untersuchte Kümmel von seinem Fall 3 die Submaxillaris und Sublingualis. „Die exstirpierten Stücke waren

auffallend weich, von fast markiger Konsistenz, von intensiv weisser Farbe, zeigten auf dem Schnitt nur spärliche Gefässchen und eine fast ganz homogene Struktur". Mikroskopisch bestand die Hauptmasse der Submaxillaris aus lymphoidem Bindegewebe mit spärlichen Bindegewebsfasern und dichten Rundzellenanhäufungen. Die Bindegewebsfasern zeichneten sich durch einen eigentümlichen wachsartigen Glanz aus. Die Rundzellen waren zum grössten Teil protoplasmaarme Lymphocyten. In der Nähe der Gefässe, in deren Nachbarschaft das Bindegewebsgerüst dichter, die Rundzellenanhäufung locker war, fanden sich vereinzelte polynukleäre Leukocyten und mononukleäre Zellen mit hellem, breitem Protoplasmahof und schwach gefärbtem, bläschenförmigem Kern. Daneben wurden sehr spärlich Riesenzellen mit 1—3, selten mehr Kern nachgewiesen. Sie lagen meist zu mehreren in der Nähe eines Gefässes. Sie machten „sehr stark den Eindruck im Zerfall, im Absterben begriffener Zellen". Die Gefässwände, besonders der kleinen Arterien und Venen, zeigten eine ähnliche hyaline Veränderung und Verdickung ihrer äusseren Hülle, wie die Bindegewebsfasern. Nur in einem einzigen Schnitt fand sich ein Gebilde, das als ein zu Grunde gehender Rest eines Drüsenganges oder eines Acinus gedeutet werden konnte.

Auch in der Sublingualis war „die Hauptmasse der Drüse durch ein ganz gleichartiges lymphatisches Bindegewebe ersetzt", das dem der Submaxillaris ähnelte. Drüsenreste fanden sich reichlicher, fast in jedem Schnitt. Sie zeigten die verschiedensten Stadien der Auflösung. Riesenzellenartige Gebilde schienen durch Zusammenfliessen von Drüsenzellen entstanden zu sein. In den meisten Acinis waren stark glänzende, zackig und unregelmässig begrenzte amorphe Massen vorhanden, die K ü m m e l so deutet, „dass die Hüllenmembran zweier benachbarter Acini durch Grössenzunahme der letzteren sich aneinandergelegt haben, verschmolzen und im Inneren der jetzt konfluierenden Acini die hyaline Verquellung eingegangen sind".

Die Fälle der G r u p p e I. A. haben ausser dem Fehlen einer nachgewiesenen Blutveränderung und dem Fehlen einer Lymphdrüsenschwellung gemeinsam, dass ganz allmählich im Lauf von Monaten und Jahren die Thränen- und Mundspeicheldrüsen in wechselnder Kombination zu schmerzlosen Tumoren von meist derber oder derbelastischer Konsistenz anschwollen. Es handelte sich durchweg um klinisch gutartige Tumoren, die langsam wuchsen, auf die befallenen Drüsen anscheinend beschränkt blieben, keine Metastasen machten

und nach Exstirpation nicht recidivierten. Mehrfach gingen die Drüsen auf innere Medikation zurück, so auf Jodkali (Haltenhoff) und Arsen (Kümmel, Fall 1 und 2), doch ist die Wirkung dieser Mittel keineswegs zuverlässig, wie die Misserfolge von Markuse (Jodkali und Arsen) und Tietze (Arsen) beweisen. Als sehr auffallende Erscheinung verdient der Rückgang infolge fieberhafter Erkrankung in den Fällen von v. Mikulicz (Peritonitis) und Kümmel (Influenza, Fall 3) hervorgehoben zu werden. Allerdings beruhen die Angaben in beiden Fällen nicht auf persönlicher Beobachtung.

Histologisch wurde das krankhafte Gewebe als lymphadenoides Gewebe angesehen von Fuchs, v. Mikulicz, Tietze, Wallenfang, Arnold und Becker und Kümmel (Fall 3). Riesenzellen wurden in diesem lymphadenoiden Gewebe gefunden von Tietze, Wallenfang und Kümmel. Tietze liess es dahingestellt, ob sie als in Teilung begriffene Bildungszellen oder als Fremdkörperriesenzellen zur Aufnahme von Bakterien aufzufassen seien, neigt jedoch eher zu der ersteren Deutung. Wallenfang sieht sie als phagocytäre Fremdkörperriesenzellen an, bestimmt, die Tunica propria der Drüsenschläuche zu zerstören. Kümmel dagegen deutete sie als Degenerationsprodukte, als Reste von Drüsenacini, durch Zusammenfliessen von Drüsenzellen entstanden.

Wahrscheinlich ist es auf diese riesenzellenartigen Gebilde zurückzuführen, dass in den Fällen von Abadie und de Lapersonne mit mehr oder weniger grosser Wahrscheinlichkeit Tuberkulose angenommen wurde. Abadie bezweifelt selbst die Richtigkeit dieser histologischen Diagnose, weil sie mit dem klinischen Bild durchaus nicht übereinstimmte und auch bei de Lapersonne sind wohl Zweifel berechtigt. Besonders das doppelseitige Auftreten ist sehr auffallend, ferner das Fehlen regressiver Veränderungen. Besser würde sich im Falle Pick eine Tuberkulose der Thränendrüsen mit dem übrigen klinischen Befund in Einklang bringen lassen, da es sich um eine erblich belastete und seit 3 Jahren an Husten und Auswurf leidende Patientin handelte. Hier spricht aber der histologische Befund durchaus nicht dafür, da Epitheloidzellen, Riesenzellen und Verkäsung fehlten, während die tuberkelähnlichen Knötchen reichlich vaskularisiert waren. Das Tumorgewebe bestand aus Bindegewebe und Granulationsgewebe.

Power fand eine Hypertrophie des Zwischengewebes bei er-

haltener Drüsensubstanz. Der Fall von de Wecker und Masselon ist zu ungenau beschrieben, um ein Urteil über seine histologische Natur zu gestatten.

Die Grenzen der Drüsen wurden nicht immer respektiert. Wallenfang fand die Drüsenkapsel aufgefasert und sah die Lymphocytenwucherung bis in die umliegende Muskulatur sich erstrecken.

Von besonderer Wichtigkeit ist das Verhalten des pathologischen Gewebes zur Drüsensubstanz.

v. Mikulicz sah in der Submaxillaris die Acini anscheinend unverändert; sie waren durch das Rundzellengewebe nur auseinandergedrängt In der Thränendrüse waren Acini spärlicher vorhanden als in der Speicheldrüse, also wohl noch relativ weiter durch das pathologische Gewebe von einander getrennt. Von Degenerationszuständen des Parenchyms wird nichts erwähnt. Ebenso fand Power keine auffälligen Veränderungen der Thränendrüsensubstanz. De Laperson ne beschreibt nur noch wenige Stellen der Drüse als normal. Meist waren die auseindergedrängten Acini atrophisch. Kümmel sah in seinem Fall 3 nur in einem einzigen von vielen Schnitten aus der Submaxillaris ein Gebilde, das als Drüsenrest gedeutet werden konnte. Besser erhalten war die Sublingualis. Wallenfang konnte nur in den aus der Lippenschleimhaut stammenden Tumoren noch Drüsenreste nachweisen, die jedoch auch bereits in Degeneration begriffen waren. In den Thränendrüsentumoren war nirgends mehr Drüsengewebe erhalten. Ebenso wurden keine Reste von Drüsensubstanz mehr aufgefunden in den Fällen von Fuchs, Tietze, Arnold-Becker und Pick.

B. Mit Lymphdrüsen- oder Milzschwellungen.

a) Symmetrische Schwellung der Thränen- und Mundspeicheldrüsen.

22. Reymond. 57j. Mann. Neben Schwellungen an den oberen Augenlidern und in der Gegend der Parotiden, die seit 2—3 Jahren bestanden, auch Schwellungen der Achseldrüsen.

23. Adler. 70j. Mann. Im Lauf eines Jahres entstanden symmetrische Tumoren der Thränendrüsen, und denen sich viel später eine „Hervorragung“ am harten und weichen Gaumen und Heiserkeit zugesellte. Letztere war bedingt durch eine bedeutende Schwellung im Rachenraume. Lymphdrüsen der Cervical-, Präauricular- und Submaxillargegend zu harten Knollen angeschwollen. Auf Arsengebrauch nach 6

Wochen erhebliche Besserung. Nach 4½ Jahren von Beginn der Erkrankung ab gerechnet vollkommene Heilung bei fortgesetztem Arsengebrauch.

24. Zirm. 30j. Dienstmagd. Beiderseits hühnereigrosse, höckerige, knorpelharte Parotisgeschwulst, ähnliche Geschwülste unter beiden Oberlidern. Die übrigen Speicheldrüsen normal. Gefühl von Trockenheit in den Augen und im Munde. Zahlreiche Lymphdrüsenschwellungen, doch sind die einzelnen geschwollenen Drüsen nur erbsen- bis linsengross. Alle geschwollenen Drüsen hart, schmerzlos, leicht verschieblich. Kein Milztumor. Negativer Blutbefund. An die Excision kleiner Stückchen aus der Thränendrüse und Parotis schloss sich ein Erysipel an, in dessen Verlauf die Thränendrüsen und Parotiden fast bis zu normaler Grösse abschwollen. Seitdem wieder langsame Zunahme des Volumens.

25. Hirsch. 30j. Schmied. Keine hereditäre Belastung, keine Lues. Erkrankt akut mit Schwellung beider Ohrspeicheldrüsen. Konsistenz anfangs weich, allmähliche Verhärtung. Keine Schmerzen, kein Fieber. Seit dieser Zeit stetige Abnahme der Speichelsekretion, Trockenheit und Rissigwerden der Zunge. Seit 3 Wochen zunehmende Vergrösserung der Thränen-, Submaxillar- und Sublingualdrüsen. Trockenheit der Konjunktiven, Schmerzen bei längerem Offenhalten der Augen. Aufnahme 4 Monate nach Beginn der Erkrankung. — Die oberen Augenlider sind vorgewölbt durch die auf das Doppelte ihres Volumens vergrösserte, derbe Thränendrüse. Conjunctiva leicht entzündlich gerötet, auffallend trocken. Selbst auf Reizung keine Thränensekretion. Parotis links faustgross, rechts gänseeigross. Konsistenz derb. Drüsencontouren erhalten, „gleichsam von einer festen Masse ausgegossen", Tumor auf der Unterlage frei verschieblich. Haut nicht damit verwachsen. Die accessorische Parotis beiderseits kirschkerngross. Submaxillar-Speicheldrüsen von der Grösse eines kleinen Hühnereies. Sublinguale Speicheldrüsen bohnengross. Gaumendrüsen und Blandin-Nuhn'sche Drüsen nicht vergrössert. Schleimhaut der Mundhöhle und Zunge zeigt hochgradige Trockenheit. Bei mechanischer und chemischer Reizung vermehrte Speichelsekretion. Rachen o. B. Keine adenoiden Wucherungen. Lymphdrüsen des Kopfes und Halses leicht infiltriert. Axillare und inguinale Lymphdrüsen etwas vergrössert, derb, überschreiten jedoch nicht die Grösse eines Kirschkerns. Innere Organe normal. Blutuntersuchung: 4200000 Erythrocyten, 8000 Leukocyten. Hämoglobingehalt (Gower's) 80%. Mikroskopisch normaler Befund. Unter Darreichung von Jodkali in kleinen Dosen nehmen die Parotisschwellungen stetig ab. Sekretion der Speicheldrüsen bessert sich. Parotiden werden bei ihrer Verkleinerung derber. Auch die r. Submaxillaris verkleinerte sich etwas, die l. wurde zur mikroskopischen Untersuchung exstirpiert. Thränen- und Sublingual-Speicheldrüsen sowie Lymphdrüsenschwellungen

ohne Veränderung. Inunktionskur ohne Einfluss. Auf Tuberkulininjektion nicht die geringste Reaktion. — Die Nachuntersuchung nach 4½ Monaten ergab eine beträchtliche Verkleinerung beider Parotiden, r. stärker als l. Die Konsistenz der Tumoren war dabei eine ausserordentlich derbe geworden, der l. zeigte eine höckerige „cirrhotische" Beschaffenheit. Von den Thränendrüsen ist nur noch ein schmaler, derber Strang zu fühlen. Konjunktiven trocken und leicht gerötet. R. Submaxillaris und Sublingualdrüsen ebenfalls geschrumpft, „steinhart". Mundschleimhaut noch relativ trocken, aber doch bedeutend feuchter als bei der Entlassung. Lymphdrüsen am Kopf, Hals und in den Achseldrüsen von normaler Grösse, Inguinaldrüsen noch etwas vergrössert.

26. Osler. 11j. farbiges Mädchen. Abgesehen von einer fieberhaften Erkrankung vor 2 Jahren war dasselbe gesund gewesen. Vor 6 Wochen begann sie sich unwohl zu fühlen („dull and heavy") und es wurden Schwellungen im Gesicht und am Hals bemerkt. Schmerzen waren nicht vorhanden. Bei der Untersuchung fand sich bei dem gut genährten, gesund aussehenden Kinde eine symmetrische, brettharte Schwellung beider Parotiden, beider submaxillaren und sublingualen Speicheldrüsen und beider Thränendrüsen. Ausserdem waren eine Anzahl kleiner Schleimdrüsen in der Lippen- und Wangenschleimhaut vergrössert, bis zur Grösse kleiner Erbsen. Geringe Lymphdrüsenschwellungen waren allenthalben vorhanden. Am stärksten waren die Cervicaldrüsen vergrössert. Milz vergrössert, leicht fühlbar. Leber nicht vergrössert. Mehrere Blutuntersuchungen ergaben im Ganzen normale Befunde. Die höchste Leukocytenzahl war 10300, die Zahl der roten Blutkörperchen war etwas vermehrt. Anämie bestand nicht. Etwa 8 Monate nach Beginn wurde die r. Parotis etwas kleiner, ebenso die beiden Thränendrüsen, dagegen nahmen die submaxillaren und sublingualen Speicheldrüsen sowie die cervicalen Lymphdrüsen etwas zu. Die Milz blieb gross. Während bisher vergeblich auf Anzeichen von Lues gefahndet worden war, stellte sich jetzt eine Rhinitis ein, die für syphilitisch gehalten wurde. Jodkali und Schmierkur. Nach etwa 6 Mon. machte sie eine exsudative Pleuritis mit unregelmässigen Temperatursteigerungen durch. Im Anschluss daran bedeutende Besserung der Drüsenschwellungen. Etwa 1½ Jahre nach Beginn der Erkrankung waren sämtliche Drüsenschwellungen verschwunden, die Milz nur noch bei tiefster Inspiration zu fühlen. 2 Jahre später starb das Mädchen an Lungentuberkulose. Bei der Sektion wurde von einer Vergrösserung der Speicheldrüsen nichts bemerkt, die Thränendrüsen „were represented by fibrous structure".

Die Aetiologie bleibt auch in diesem Falle unklar. Kulturen, angelegt mit Speichel aus dem Parotis-Ausführungsgang, lieferten ein negatives Resultat.

27. Fleischer beobachtete ein 10j., aus gesunder Familie stam-

mendes Mädchen, das vor ein paar Jahren eine Augenkrankheit unbekannter Art durchgemacht haben sollte. Seit einigen Monaten wurde eine Schwellung beider Thränendrüsen bemerkt. Gleichzeitig bestand eine symmetrische Schwellung der Parotiden. Submaxillardrüsen etwas vergrössert. „Sublingualfalten scheinen etwas abnorm stark vorgewölbt und fühlen sich leicht verhärtet an.“ Mandeln beiderseits mässig geschwollen, höckrig, rechte etwas gerötet. In der Conjunctiva palpebrarum ziemlich regellos zerstreut kleine, flach prominierende Exkrescenzen von gelblicher Farbe, rundlich, stecknadelkopfgross, teilweise konfluierend, von derber Konsistenz. Aehnliche Gebilde am äusseren Lidwinkel und gegen die Uebergangsfalten zu von denen die untere leicht diffus gelblich gefärbt ist. Zwei ähnliche Bildungen an den Oberlidern entsprechend dem oberen Rand des Tarsus. Conjunctiva leicht injiciert, aber frei von Schwellung oder stärkerer Reizung. Keine abnorme Sekretion. An beiden Augen ziemlich gleicher Befund. Kind im übrigen normal entwickelt, gut genährt. Etwas Bronchitis. Bauch etwas aufgetrieben, leicht gespannt. Milz erheblich vergrössert, hart, leicht höckrig, nicht druckempfindlich. Leber nicht vergrössert. Wenig umfängliche Lymphdrüsenschwellungen im Nacken, am Hals, in der r. Achselhöhle, in beiden Leistenbeugen. Temperatur nicht erhöht. Urin frei von Eiweiss und Zucker. An den Gliedern nichts Besonderes. Haut normal gefärbt, nicht besonders blass, Schleimhäute desgleichen. Eine genaue Blutuntersuchung ergab keinerlei Abweichung von der Norm. Unter Jodkalibehandlung (1 g täglich) und kräftiger Ernährung ging zunächst die Drüsen- und Milzschwellung zurück, während die Conjunctivalaffektion längere Zeit unverändert blieb, nach 4monatlicher Behandlung war jedoch auch diese zurückgegangen bis auf gelblich-rötliche Flecken an Stelle der früheren Wucherungen.

Von der Gruppe I. B. a. wurden folgende Fälle histologisch untersucht:

Reymond (Fall 22) exstirpierte die mandarinengrossen Geschwülste der Orbita und fand sie aus lymphoidem Gewebe zusammengesetzt. Ein Teil des Gewebes zeigte amyloide Degeneration.

Adler (Fall 23) deutete seinen Fall nach der histologischen Untersuchung eines probeexcidierten Stückes als primäres kleinzelliges Sarkom der Thränendrüsen mit allgemeiner Sarkomatose. Auf Grund der erfolgreichen Arsenbehandlung wurde später ein Lymphosarkom bezw. malignes Lymphom angenommen.

Zirm (Fall 24) fand das Thränendrüsengewebe durchsetzt von einem zum Teil deutlich in Knötchen angeordneten Granulationsgewebe. Am Rande der Knoten lagen reichlich lymphoide Zellen, welche häufig einzelne Drüsenschläuche einschlossen, in der Mitte

blass gefärbte, längliche epitheliale Zellen. An mehreren Knoten zeigte das Granulationsgewebe regressive Veränderungen, teils centrale Nekrose, teils Umwandelung in fibröses Gewebe. Nirgends Riesenzellen. Die zwischen den Knoten gelegenen Acini hatten meist ein spaltförmiges Lumen, wo sie aber in grösserer Zahl beieinander lagen, ein rundliches. Drüsenepithel normal, nur an einer Stelle Durchschnitte von hyalinen Schläuchen. Zirm nimmt an, dass das Granulationsgewebe von dem interstitiellen Bindegewebe ausgegangen sei und dass das Drüsenparenchym eine rein passive Rolle spiele. Tuberkelbacillen wurden nicht gefunden, auch sonst keine Bakterien.

Hirsch (Fall 25) fand bei Untersuchung der l. Submaxillardrüse im mikroskopischen Bilde eine enorme Rundzelleninfiltration. Die Infiltrate zeigten „bald eine in dichten Zügen angeordnete, bald eine mehr kreisförmige zu Haufenbildungen führende Gruppierung. Besonders diese rundlichen dichten Haufen erinnern oft an die Gestalt des Tuberkels und des Lymphfollikels". Nirgends jedoch fand sich Nekrose. An vielen Stellen liess sich der direkte Uebergang der Rundzelleninfiltration im neugebildeten Bindegewebe feststellen. Ausserdem waren an Riesenzellen erinnernde grosse Zellen mit mehreren, meist ungeordnet durcheinander liegenden, schwach gefärbten Kernen vorhanden. Diese riesenzellenartigen Gebilde ist Hirsch geneigt, als Reste von Drüsenacini zu deuten, deren Parenchym eine allgemeine, zum Teil sehr hochgradige Degeneration erkennen liess. „Man hat bei diesen Vorgängen durchaus nicht den Eindruck, als ob der Drüsenacinus von der interstitiellen Rundzelleninfiltration gewissermassen erdrückt würde, dass also die Degeneration des Parenchyms eine rein sekundäre wäre. Dagegen spricht die beginnende oder fortschreitende Degeneration auch solcher Acini, die nicht im dichten Gedränge der Rundzellen sich befinden. Auch Acini, die wenig oder gar nicht von Rundzelleninfiltration eingeschlossen sind, zeigen bereits deutlich schlechtere Kernfärbung. Bei zunehmender Degeneration scheinen allerdings auch die Rundzellen in der Umgebung solcher Acini zahlreicher zu werden und die ganz aufgelösten Acini. resp. die als Reste derselben anzusprechenden riesenzellenähnlichen Gebilde finden sich ausschliesslich in den Infiltraten."

Da sich überall der direkte Uebergang der Rundzelleninfiltration in neugebildetes Bindegewebe verfolgen lässt, da sich aber aus Lymphocyten niemals Bindegewebe entwickelt, lehnt Hirsch für seinen Fall die Annahme einer Wucherung des lymphatischen Ge-

webes entschieden ab. Er fasst die Rundzellenwucherung auf als Granulationsgewebe und vergleicht den ganzen Vorgang mit der hypertrophischen Lebercirrhose. Nach dem klinischen Verlauf seines Falles sowie der analogen Fälle von v. Mikulicz, Tietze und Kümmel nimmt er einen diffusen, chronisch indurierenden Process an, der anfangs zu einer bedeutenden Volumenzunahme, später zu einer hochgradigen Schrumpfung der erkrankten Drüsen führt.

Fleischer (Fall 27) excidierte bei seinem Fall mit der Schere Stückchen aus der Schleimhaut des Unterlids, des äusseren Lidwinkels, des Oberlids und vom Limbus corneae. Die beschriebenen Gebilde waren von derber Beschaffenheit, so dass sie der Schere leicht auswichen.

Die histologische Untersuchung ergab, dass die Wucherungen aus einem in der Schleimhaut selbst gelegenen Gewebe bestanden, das sich zwischen das intakte Epithel und die nicht infiltrierte Submucosa einschob. „Gegen das Bindegewebe setzt sich das pathologische Gewebe scharf ab, es ist umgeben von einer dünnen Kapsel dichteren Bindegewebes und durchzogen von Bindegewebszügen, welche durch ihre kreisförmige Anordnung das Gewebe in einzelne, übrigens miteinander konfluierende, rundliche Knötchen teilen". Kleinzellige Infiltration fand sich nur an einigen Stellen zwischen Epithel und dem pathologischen Gewebe. Dieses bestand seiner Hauptmasse nach aus epitheloiden Zellen mit wenig scharfen Zellgrenzen, krümeligem Protoplasma und verschieden gestalteten Kernen. Dazwischen fanden sich spärlich Riesenzellen, teils mit regellos durcheinander liegenden, teils mit randständigen Kernen. Vaskularisation fehlte vollständig. Am Rande der Schnitte war vielfach eine Krause'sche Drüse getroffen, die streckenweise ganz normalen Bau zeigte. An anderen Stellen jedoch war „das Läppchen mehr oder weniger vollständig von demselben Gewebe eingenommen, das die übrige Tumormasse ausmacht. Dieses Gewebe liegt ganz innerhalb der das Drüsenläppchen umgebenden Bindegewebskapsel, das normale Gewebe einfach substituierend und allmählich in dieses übergehend. Es lässt sich nicht recht entscheiden, ob das pathologische Gewebe an der Wand des Drüsenläppchens wuchernd etwa das Drüsengewebe zur Seite geschoben hätte, oder ob sich aus dem Drüsengewebe das epitheloide Gewebe gebildet hätte. Man hat nicht den Eindruck, als ob das Drüsengewebe zusammengedrängt wäre, auch nicht in Präparaten, wo das pathologische Gewebe einen grossen Teil des ganzen Läppchens ausmacht. Vielmehr bekommt

man den Eindruck, dass das Drüsengewebe selbst sich zu dem pathologischen Gewebe umgebildet hätte". Verkäsung wurde nirgends gefunden.

Die bakteriologische Untersuchung der Schnittpräparate lieferte ein völlig negatives Resultat. Kulturen aus dem Konjunktivalsekret und aus dem Inneren der Geschwülstchen ergaben ausser Xerosabacillen und Sarcine negativen Befund.

Nach diesem Untersuchungsergebnis lag es also nahe, an Tuberkulose zu denken, indessen spricht sich Fleischer in dieser Beziehung vorsichtig aus, da Tierimpfungen nicht vorgenommen und Tuberkelbacillen vergebens gesucht wurden. Er ist vielmehr geneigt, seinen Fall den von v. Mikulicz, Kümmel, Hirsch u. A. beschriebenen anzureihen. Er betont, dass es sich in seinem Fall sicher nicht um eine Wucherung lymphatischen Gewebes gehandelt habe, dass vielmehr eine selbständige Epitheldegeneration der Drüsensubstanz in den Krause'schen Drüsen vorzuliegen scheine.

b) Symmetrische Schwellung der Thränen- und Mundspeicheldrüsen mit Lymphdrüsen- und Milzschwellung, sowie Hautinfiltration.

28. Haeckel. 21j. Zimmergeselle kommt zur Behandlung der Folgen eines Unfalls, Quetschung der Nierengegend und Kontusion der Wirbelsäule, ins Krankenhaus. Dort entwickeln sich allmählich Schwellungen beider Parotiden, beider Thränendrüsen und beider submaxillaren Speicheldrüsen. Thränendrüsen bohnengross, Conjunctiva an der Umschlagsstelle vorgestülpt, mässig injiciert, stärker secernierend. Submaxillardrüsen taubeneigross, gleichmässig hart, desgleichen die Parotiden. Glandulae sublinguales, Blandin-Nuhn'sche Drüse, Drüsen am harten Gaumen nicht geschwollen. Lymphdrüsenschwellungen fehlen vollständig. Keine Trockenheit im Munde oder in den Augen; Leber, Milz nicht vergrössert (vgl. jedoch unten). Sämtliche geschwollene Drüsen auf Druck etwas schmerzhaft. Behandlung: Jodkali. Temperatur anfangs normal, später Fieber, bedingt durch eine heftige Enteritis. Während derselben geht die Schwellung der Thränen- und Mundspeicheldrüsen bedeutend zurück. Thränendrüsen erbsengross, Conjunctivae normal, Parotiden thalergross, ganz flach geschwollen. Submaxillares haselnussgross. Keine Druckempfindlichkeit mehr. — Einen Monat später entwickeln sich über dem ganzen behaarten Kopf „bohnengrosse, derb infiltrierte Stellen in der Haut, die schmerzhaft sind; die Haut fühlt sich ödematös an. Auf der Stirn, etwas oberhalb der Haargrenze beginnend, bis in die Mitte der Stirn reichend, besteht eine derbe, dunkelrote Infiltration der Haut".

Am Hinterkopf nur kleine mässig derb infiltrierte Stellen. Gefühl von Spannung und Hitze in den erkrankten Hautpartien, leichte Druckempfindlichkeit. „Auf der ganzen Brust bis zu zehnpfennigstückgrosse, derbinfiltrierte gerötete Quaddeln. Auf dem Bauche mehr diffuse, blaurötliche Färbung, in der auch vereinzelte kleine Knötchen zu unterscheiden sind; auf Druck verblasst die Rötung. Auf dem Rücken, in der Gegend des 8. Brustwirbeldorns eine zehnpfennigstückgrosse, derbe, rote Quaddel". Behandlung: Sol. Fowleri. — In den folgenden Wochen nahmen die Drüsenschwellungen wieder bis zu ihrem früheren Umfang zu. Auch das Hautinfiltrat an der Stirn wuchs. Auch jetzt noch nirgends Lymphdrüsenschwellungen. Blutbefund normal. — Behandlung: Natr. arsenicosum subkutan, das schlecht vertragen wurde. — Die Enteritis trat erneut auf. Den Drüsenschwellungen gesellten sich zwei Knoten in der Schleimhaut der Oberlippe zu. Ferner entwickelte sich eine gleichmässige, flache, harte, druckempfindliche Infiltration der ganzen linken Backe und Unterkiefergegend und eine schmerzhafte Schwellung der l. Inguinaldrüsen. Temperatursteigerungen. — Etwa 3 Monate nach der ersten Remission gingen die Schwellungen und Infiltrate abermals zurück. Temperatursteigerungen dauerten fort. Zahlreiche Petechien der Haut. Grosse Mattigkeit und Schwäche. Wenige Tage darauf Exitus nach 4½ monatlichem Verlauf. — Die Sektion ergab neben Vergrösserung der Thränen- und Mundspeicheldrüsen eine stark vergrösserte Milz, Sugillationen in verschiedenen Organen, grössere Blutaustritte in der Umgebung der r. Niere, zahlreiche Geschwüre und eine grössere Narbe im Dickdarm. Todesursache war die schwere Enteritis.

Häckel hatte Gelegenheit, bei der Sektion seines Falles alle erkrankten Drüsen zu untersuchen. Makroskopisch war die sehr feste Substanz der Thränendrüsen, Parotiden und Submaxillardrüsen auf dem Durchschnitt durchzogen von grauweissen, stärkeren Bindegewebsstreifen, welche sich von dem Drüsenparenchym deutlich abhoben. Mikroskopisch zeigten die Thränendrüsen ein wechselndes Aussehen. Stellenweise wurde das Bild beherrscht von einer massenhaften Infiltration von Rundzellen, welche gleichmässig verteilt zwischen den deutlich erkennbaren und in normaler Dichte stehenden Acinis lagen. An anderen Stellen stand straffes, faseriges Bindegewebe im Vordergrunde, innerhalb dessen die Drüsenacini nur noch spärlich sich erhalten hatten. „Die Kerne der Epithelien in diesen Acinis färben sich sehr schlecht, die Contouren der Zellen sind verwaschen, so dass die Acini oft kaum noch zu erkennen sind". „Beginnende Degeneration der Drüsenepithelien erkennt man aber auch in den Partien stärkerer Rundzellenanhäufung, ja sogar an den sehr kleinen Bezirken, in denen die Drüse fast noch ein normales

Aussehen darbietet und beinahe frei von Rundzelleninfiltration oder Bindegewebsneubildung ist. Spärliche Gebilde, welche an Riesenzellen erinnern, finden sich hie und da zerstreut im Gewebe". Diese Riesenzellen sieht Häckel als Konglutinationsriesenzellen an, entstanden aus degenerierten Epithelien der Acini. — Ganz ähnliche Bilder boten die Parotiden und submaxillaren Speicheldrüsen dar, nur überwog in letzteren das Bindegewebe über die Rundzelleninfiltration. — Ebenso ergab die Untersuchung eines Stückes der Hautinfiltration der Unterlippe „reichliche Rundzelleninfiltration um die Talgdrüsen herum, daneben gleichfalls Uebergang in Bindegewebe mit länglichen Kernen". Auch die Untersuchung einer Hautquaddel vom Lebenden liess „starke Lymphocyteninfiltration um die Haarbälge und Talgdrüsen" erkennen.

Besonders mit Rücksicht auf das zweimalige An- und Abschwellen der Drüsen vermag Häckel eine Cirrhose nicht als das Wesentliche anzusehen, vielmehr scheint ihm dieses Verhalten verbunden mit den ausgedehnten Infiltrationen der Haut auf einen „allgemeinen, lymphatischen Process mit selbständiger Rundzelleninfiltration" hinzudeuten.

Die Fälle der Gruppe I. B. unterscheiden sich klinisch, abgesehen von der Beteiligung der Lymphdrüsen, zuweilen auch der Milz, und von den Hautinfiltraten im Fall Häckel nicht wesentlich von denen der Gruppe I. A. Mit Ausnahme des Falles Hirsch, bei dem die zuerst aufgetretene Schwellung der Ohrspeicheldrüse akut eingesetzt haben soll, entstanden die Drüsentumoren stets allmählich. Schmerzen oder Fieber fehlten in unkomplicierten Fällen stets, auch im Falle Hirsch, in dem übrigens die Schwellung der Thränen-, Submaxillar- und Sublingualdrüsen gleichfalls allmählich erfolgte. Im Fall Häckel war das Fieber wohl durch die Enteritis bedingt. Die Konsistenz der Tumoren war in den Fällen Zirm, Osler, Fleischer und Häckel derb bis bretthart, im Fall Hirsch anfangs weich, später auch derb. Von Nebenbefunden ist bemerkenswert die Schwellung im Rachenraume im Fall Adler und die eigenartige Konjunktivalerkrankung im Falle Fleischer.

Ueber die Lymphdrüsenschwellungen ist zu bemerken, dass sie zwar häufig an zahlreichen Stellen des Körpers vorhanden waren, dass aber die Schwellung der einzelnen Drüsen durchweg nur geringen Umfang erreichte mit Ausnahme etwa des Falles von Adler, wo sie voluminöser gewesen zu sein scheinen. Ein Milztumor war in den Fällen Osler, Fleischer und

Häckel vorhanden, er fehlte in den Fällen von Zirm und Hirsch.

Auch hinsichtlich der günstigen Prognose ähnelt die Gruppe I. B. der Gruppe I. A. Adler's Fall wurde durch fortgesetzten Arsengebrauch geheilt, die Fälle Hirsch und Fleischer durch Jodkali. Die Erscheinung, dass durch interkurrente fieberhafte Erkrankungen eine Besserung bewirkt wird, findet ihre Vertreter in den Fällen von Zirm (Erysipel), Osler (Pleuritis exsudativa) und Häckel (Enteritis). Dieser letzte Fall erlag der Enteritis. Im Fall Osler hat allerdings möglicherweise das Jodkali und die Schmierkur einen Anteil an dem Rückgang der Drüsenschwellungen. Ob es sich in diesem Falle um luetische Veränderungen gehandelt hat, wie Osler für möglich hält, mag dahingestellt bleiben, ein Beweis dafür scheint mir nicht erbracht zu sein.

Bezüglich der Histologie haben wir fast das bei Gruppe I. A. Gesagte zu wiederholen. Lymphadenoides Gewebe fanden Reymond, Adler und Häckel. In den übrigen untersuchten Fällen deuten die Verfasser das pathologische Gewebe als Granulationsgewebe. Zirm beschreibt eine knötchenartige Anordnung des Granulationsgewebes mit regressiven (centrale Nekrose) und progressiven Veränderungen (Umwandlung in Bindegewebe). Der Fall ähnelt in vieler Hinsicht dem von Pick. Hirsch sah neben anderen Gruppierungen ebenfalls knötchenartige Rundzelleninfiltrate, aber nirgends Nekrose. Er spricht die Rundzellen als Granulationsgewebe an, weil er glaubt, dass sie sich an der Bindegewebsneubildung beteiligen.

Fleischer untersuchte zwar nicht die Thränendrüse selbst, sondern nur die eigentümlichen Geschwülstchen der Konjunktivalschleimhaut. Immerhin sind auch diese histologischen Befunde von hohem Interesse, zumal sich dabei zu den Krause'schen Drüsen ähnliche Beziehungen ergaben, wie in anderen Fällen zu den Thränen- und Speicheldrüsen. Hier begegnen wir wiederum dem Verdacht auf Tuberkulose, doch ist auch hier, wie in den Fällen Abadie, de Lapersonne und Pick diese Diagnose keineswegs gesichert, vielleicht sogar nicht einmal wahrscheinlich.

Riesenzellen waren in Fleischer's Fall spärlich vorhanden. Zirm fand keine. Hirsch erwähnt riesenzellenartige Gebilde, die er als Reste von Drüsenacinis deutet, ebenso Häckel, der sie als Konglutinationsriesenzellen bezeichnet. Während nach Zirm das Drüsenparenchym eine rein passive Rolle spielt, degene-

riert es nach Hirsch primär, denn er sah schon in Acinis, die wenig oder gar nicht von Rundzelleninfiltration eingeschlossen waren, verminderte Kernfärbung. Fleischer nimmt nach seinen Befunden an den Krause'schen Drüsen ebenfalls eine selbständige Epitheldegeneration an. Auch Häckel erwähnt ausdrücklich, dass Degenerationsprocesse an den Drüsenepithelien schon in relativ normalen Drüsenbezirken nachweisbar gewesen seien.

II. Fälle mit Blutveränderungen.

A. Schwere Anämie mit lymphatischer Pseudoleukämie und Aplasie des Knochenmarks.

29. Der einzige bisher bekannte Vertreter dieser Gruppe ist unser Fall 2, s. oben.

B. Leukämie.

Hierher ist meines Erachtens nur der nächste viel citierte Fall zu rechnen.

30. Gallasch. Ein 4½j. Knabe, der an wiederholten Entzündungen der Atmungsorgane gelitten hatte, verbunden mit starkem Rasseln und zeitweiliger Schwellung der Halsdrüsen, erkrankte an Hustenanfällen und asthmatischen Beschwerden ohne Expektoration und ohne Fieber. Zugleich magerte das Kind ab und wurde blass. Bei der Aufnahme fanden sich ausgesprochene leukämische Symptome, Hämorrhagien an Stirn und Conjunctiva bulbi, Blässe der Haut und Schleimhäute, gedunsenes Aussehen des Gesichtes. Ausgedehnte Lymphdrüsenschwellungen. Starke Vergrösserung der Leber und Milz. Hämorrhagien im Augenhintergrund. Das Kind war teilnahmlos gegen die Umgebung, von apathischem Gesichtsausdruck. Schlaf unruhig. Appetit vermindert, Stuhl angehalten. Temperatur erhöht, bis 38,8. Die Blutuntersuchung ergab eine zunehmende Vermehrung der weissen Blutkörperchen, deren Verhältnis zu den roten sich schliesslich wie 3 : 2 stellte. Während des Krankheitsverlaufs bildete sich eine starke Vergrösserung zuerst der linken, dann auch der rechten Thränendrüse aus, auch die Parotis und Submaxillaris vergrösserte sich beträchtlich, ebenso beide Hoden. Tod an Lungenödem 3 Mon. nach der Aufnahme. Die Sektion ergab die charakteristischen Befunde der Leukämie. Bezüglich der Speicheldrüsen ist vermerkt: „Drüsen am Hals, Parotis und Submaxillaris zu bis wallnussgrossen und darüber, derben, durch eine straffe Bindegewebskapsel eingehüllten, auf dem Durchschnitte markigen, rötlich marmorierten Tumoren umgewandelt, die stellenweise fettkäsig degeneriert sind.“ Die Beschreibung der Thränendrüsen lautet: „Die Drüse, in eine eng anschliessende, sehnenglänzende, ziemlich feste Kapsel eingehüllt, reicht, sich

allmählich verjüngend, nach hinten nahe bis an den Aequator des Bulbus, nach vorne hin bewirkt sie die schon erwähnte Hervorwölbung des Oberlids. Beim Einschneiden der Kapsel repräsentiert sie einen ovoiden, über taubeneigrossen Tumor, von oben nach unten etwas abgeplattet, dessen hinterer in der Orbita befindlicher Anteil blassrote, dessen über den oberen Augenhöhlenrand hervorragende Partie eine mehr gelbliche Färbung zeigt. Die Oberfläche ist teils glatt, teils leicht drüsig. Auf dem Halbierungsschnitte zeigt die Geschwulst fast gleichmässig blassrosa gefärbte Flächen, ist nur stellenweise etwas marmoriert, jedoch ohne bestimmte Linien oder Begrenzungen wahrnehmen zu lassen. Die Konsistenz ist in allen Teilen mässig derb, keine härteren Stellen zu fühlen. Ausführungsgänge der Drüse waren trotz sorgfältigster Präparation nicht aufzufinden."

Die Untersuchung zahlreicher Schnitte, die aus allen Teilen der bei der Sektion gewonnenen Thränendrüse entnommen waren, ergab, „dass es sich hier um eine massenhafte lymphoide Infiltration handle, in deren Gefolge die ganze Drüsensubstanz nach allen Seiten auseinandergedrängt wurde, so zwar, dass sowohl im vordersten als auch im hintersten Anteil Drüsenacini oder ihre Reste aufzufinden waren". Man konnte dabei 3 allerdings nicht streng getrennte Grade der Infiltration unterscheiden: 1) „Das die einzelnen Acini umhüllende Bindegewebe ist mit ziemlich zahlreichen durchaus gleich grossen Lymphkörperchen erfüllt, die einzelnen Bindegewebszüge und ihre Faserung deutlich zu unterscheiden, die den Drüsenkolben unmittelbar anliegenden Schichten noch frei von neugebildeten Elementen. Die Acini selbst zeigen deutlich eine Membrana propria, als äussere Begrenzung ein weit ins Lumen vorspringendes granuliertes Enchym mit mehr randständigen Kernen". — 2) „Die Faserringe des Stützgewebes werden undeutlich; perlenartig aneinander gereihte, die einzelnen Bindegewebsbündel auseinanderdrängende Anhäufungen obiger Körperchen durchkreuzen sich vielfach und geben dem Bilde ein zierliches Aussehen, allenthalben eine dichtere Gruppierung und Aneinanderlagerung derselben ohne jedwede Zwischensubstanz. Die Acini sind von der Wucherung dicht umlagert, ihr Enchym stellenweise fehlend." — 3) „Diffuse Infiltration des früheren Drüsenbettes, nur hie und da ein ganz feiner Faserzug als Rest der periacinösen Bindesubstanz. Sehr zarte, jedoch scharf contourierte Lobuli teils leer, teils erfüllt mit leukämischen Elementen, sowie stellenweise von der Wucherung ganz umschlossene, unveränderte Enchymzellen deuten den destruierten Acinus nur mehr an".

Die Infiltrationszellen waren allenthalben einkernig, protoplasma-

arm, „nackte Kerne". Gallasch nimmt an, dass sie wahrscheinlich nicht an Ort und Stelle entstanden, sondern anderwärts gebildet und in den Thränendrüsen nur abgelagert worden seien. Die Drüsensubstanz war an Stellen mit geringer Infiltration normal. Bei zunehmender Infiltration rückten die Drüsenkanälchen weit auseinander, wurden zugleich atrophisch und gingen zu Grunde. Schliesslich gingen sie in der dichten Infiltration ganz unter. Die Rolle der Drüsenepithelien war also eine rein passive, ebenso wie es in anderen Organen, z. B. der Leber, bei der Leukämie der Fall ist. Der Befund in den Hoden ähnelte dem in der Thränendrüse.

Ueberblicken wir die ganze Reihe der früher beschriebenen Fälle mit all ihren zahlreichen Varianten und versuchen wir unseren eigenen Fall 2 damit in Beziehung zu setzen, so ist zunächst zu konstatieren, dass es eine genau gleiche Beobachtung in der Litteratur, soweit ich sie übersehe, bisher nicht giebt. Als die wesentlichen Merkmale unseres Falles sind hervorzuheben:

1) Der v. Mikulicz'sche Symptomenkomplex, die symmetrische Schwellung der Thränen- und Mundspeicheldrüsen.

2) Die ausgedehnte Lymphdrüsenschwellung bei fehlender Milzvergrösserung.

3) Die Infiltrate der Haut verbunden mit periostitischen Schwellungen.

4) Die hochgradige Blutveränderung.

Die symmetrische Schwellung der Thränen- und Mundspeicheldrüsen teilt unser Fall mit allen oben referierten Beobachtungen, die Schwellung der Lymphdrüsen mit denen der Gruppe I. B. und mit dem Leukämiefall Gallasch. Dagegen giebt es bisher nur einen Fall, in dem der v. Mikulicz'sche Symptomenkomplex mit Infiltraten der Haut verbunden war. Es ist dies der von Häckel beschriebene Fall, der sich jedoch durch die erst spät auftretende und wenig ausgedehnte Lymphdrüsenschwellung, die Milzvergrösserung und durch seinen normalen Blutbefund wesentlich von dem unsrigen unterscheidet. Allerdings scheinen häufiger wiederholte Blutuntersuchungen nicht gemacht worden zu sein. Hinsichtlich der klinischen Erscheinungsweise der Infiltrate zeigen beide Fälle weitgehende Uebereinstimmung. Die Haut der Stirn und des behaarten Kopfes, der Brust und des Bauches sind in beiden Fällen der Sitz der Infiltrate. Während sie jedoch in dem Häckel'schen Falle mit Sicherheit auf die Haut beschränkt waren, hatte man in un-

serem Falle entschieden den Eindruck, dass wenigstens ein Teil der Schwellung auf periostale Gewebsneubildung zu beziehen sei. Ein gewöhnliches Oedem lag nicht vor, denn Fingerdruck liess keine Delle zurück. Die Tumoren an der Stirn und unter der behaarten Kopfhaut waren überhaupt nicht zusammendrückbar, sondern hart und hingen mit dem Knochen unverschieblich zusammen. Ein ganz ähnlicher Befund wurde an den Radiusepiphysen und am rechten Handrücken erhoben. Leider muss ich den anatomischen Nachweis der Knochenveränderungen schuldig bleiben, da das Kind auswärts starb und nicht seciert wurde, auch ein Röntgenbild liegt mir nicht vor, da vor der beabsichtigten Anfertigung eines solchen das Kind eines Tages plötzlich und unerwartet abgeholt wurde. Beim Studium der Litteratur stiess ich jedoch auf einen Fall, der für die Veränderungen an den Radiusepiphysen und am rechten Handrücken gute Analogien bot. Es ist dies ein durch v. Jaksch mit grösster Ausführlichkeit beschriebener Fall von „multiplen Periostaffektionen und an myelogene Leukämie mahnendem Blutbefund".

Es handelte sich um ein 24 j. Dienstmädchen, das mit Schmerzen in Ellenbogen- und Handgelenken und in den Fersen erkrankte. Der Blutbefund war charakterisiert durch einen stark verminderten Hämoglobingehalt, starke Vermehrung der Leukocyten und Myelocythämie. Die Lymphdrüsen waren abgesehen von einigen Drüschen in der Inguinalgegend nicht geschwollen, dagegen bestand ein Milztumor. Als Grund für die Verdickung und Schmerzhaftigkeit der Knochen wies das Röntgenbild schleierartige Periostauflagerungen nach, welche besonders beiderseits an den distalen Enden von Radius und Ulna ausgesprochen waren. Sie fanden sich ausserdem auch am Calcaneus, an mehreren Metacarpalia und Grundphalangen der Finger, an den Humeri, dem Sternalende der r. Clavicula und am Metatarsus der grossen und kleinen Zehe des linken Fusses.

Nach v. Jaksch's Angabe stand der Fall bis zu seiner Veröffentlichung im Jahre 1901 ganz isoliert da. Er ist geneigt, die Periostaffektion als das Primäre anzusehen, ohne dass ich die Gründe dafür klar zu erkennen vermag. Mir scheint die schwere Bluterkrankung im Vordergrunde zu stehen. Zwar ist die Blutveränderung unseres Falles durchaus nicht gleich geartet, immerhin ist das Zusammentreffen einer schweren Bluterkrankung mit periostalen Veränderungen in beiden Fällen auffallend und bemerkenswert. Beide Fälle gingen mit hohem Fieber einher.

Mit Rücksicht auf die Beteiligung des Knochensystems möchte

ich noch einige weitere Fälle aus der Litteratur anführen, die sämtlich grosse Seltenheiten darstellen und vielleicht geeignet sind, unseren Fall zu ergänzen.

Nothnagel sah einen 24j. Senner ohne jede nachweisbare Ursache an Schmerzanfällen und anscheinend auch Fieber erkranken. Die Schmerzparoxysmen lokalisierten sich anfänglich in der Sternalgegend, verbreiteten sich aber allmählich über den ganzen Rumpf und die Extremitäten. In den letzten Monaten der nach 1½ Jahren tödlich endenden Krankheit beschränkten sie sich auf die oberen Extremitäten. Die Schmerzen waren auf die Knochen zu beziehen und kehrten anfangs nur in mehrwöchentlichen Pausen, später häufiger und intensiver wieder, fast jeden zweiten Tag, meist abends. Die Temperaturkurve zeigte intermittierenden Typus, wie bei einer Malaria, zuweilen mit ganz ausgeprägtem tertianen Typus. Malariaparasiten wurden jedoch nicht gefunden. Während der Kranke sehr blass wurde und stark abmagerte, erfuhren die Knochen eine bedeutende Verdickung, besonders das Sternum und die Extremitätenknochen. „An den Vorderarmen springen die stark aufgetriebenen Epiphysen der Ulna und des Radius sowohl an den Hand- als an den Ellbogengelenken hervor.“ Auch die Epiphysen der Oberarme waren stark aufgetrieben. „Die Beweglichkeit beider Ellenbogengelenke ist sowohl aktiv als passiv eingeschränkt, und erfolgt, wenn aktiv ausgeführt, sehr langsam und behutsam. Versuche, die Gelenke ad maximum zu strecken oder zu beugen, verursachen dem Patienten namhafte Schmerzen.“ Ausserdem bestand eine rechtsseitige exsudative Pleuritis mässigen Grades. Der Blutbefund war folgender: Blut hell, fast serös aussehend. Hämoglobingehalt (Fleischl) 30%. Zahl der roten Blutkörperchen im Kubikmillimeter 1 824 000. Deckglaspräparate, nach Ehrlich gefärbt zeigten „starke Poikilocytose, grosse Unterschiede in den Durchmessern der Erythrocyten, einzelne kernhaltige, rote Blutzellen. Leichte Leukocytose; unter den Leukocyten sind vorwiegend polynukleäre mit neutrophiler Granulation, mässig viele Lymphocyten, spärliche eosinophile Zellen und vereinzelte grosse mononukleäre Leukocyten mit glattem Plasma zu sehen. Die Blutplättchen sind in gewöhnlicher Zahl vorhanden“. Die Milz war mässig vergrössert. Ebenso bestand eine weit verbreitete Lymphdrüsenschwellung, welche die inguinalen, axillaren, clavicularen, retroperitonealen, mesenterialen, trachealen und bronchialen Drüsen betraf. Die Drüsen waren weich, nicht induriert.

Der Sektionsbefund ergab, dass sämtliche Knochen des Rumpfes (Wirbel, Schulterblätter, Schlüsselbeine, Rippen, Brustbein, Beckenknochen), ferner sämtliche lange Röhrenknochen der Extremitäten erkrankt waren. Auch die Mittelhand- und Mittelfussknochen, welche aus äusseren Gründen nicht näher untersucht werden konnten, erschienen ergriffen. Dagegen schienen die Phalangen der Hände und Füsse und die Gesichts-

knochen unverändert zu sein. Die Schädelknochen waren sehr unbedeutend beteiligt, „an der Innenfläche der Stirnbeinschuppe zu beiden Seiten und an den Scheitelbeinen in der Höckergegend von einer zarten, moosartigen Osteophytenschicht überkleidet, welche von einer weichen, leicht sulzigen, weisslichen Gewebsschicht überdeckt ist, die innig an der Dura haftet.“ Auch an den übrigen Knochen bestanden die Veränderungen in Auflagerung dicker, schwammiger Osteophytenmassen, ebenso waren die Markräume ausgefüllt mit einer feinschwammigen, porösen Knochenmasse.

Die mikroskopische Untersuchung ergab, „dass das den Knochen infiltrierende und umwuchernde Gewebe aus Rundzellen besteht, welches im Marke dichter, um die Knochen . . . . lockerer und succulenter erschien, reich durchsetzt von Charcot'schen Krystallen“. Das Mark zeigte sich „infiltriert und grösstenteils substituiert von einem Rundzellengewebe mit einer reichlichen, durchsichtigen, in Hämatoxylin sich etwas bläulich tingierenden Grundsubstanz, mit reichen, weiten, wenig gefüllten Blutgefässen. Die Rundzellen grösstenteils vom Charakter lymphoider Zellen, häufig in lockeren Reihen zwischen zarten Bindegewebsfasern und um die Gefässe angeordnet. Daneben finden sich vereinzelt grosse Rundzellen, Fett enthaltend, oder hyaline Kugeln, dann epitheloide Zellen mit ovalem, blasser gefärbtem Kern, die auch Blutpigment enthalten“. In den periostalen Schichten zeigte das Gewebe einen ausgesprochen lymphoiden Charakter. Mehrkernige Zellen fehlten gänzlich. Die Milz war hyperplastisch und enthielt reichlich Blutpigment. Die Lymphdrüsen zeigten ebenfalls Hyperplasie des follikulären Gewebes neben ziemlichem Blutreichtum.

Hammer beschreibt sehr ausführlich den Fall eines 41j. Müllers, der, abgesehen von einer Herzbeutelentzündung vor 5 Jahren, stets gesund gewesen war. Er erkrankte mit heftigen Schmerzen im Kreuz, denen sich später Kopfschmerzen und stechende Schmerzen auf der Brust zugesellten. Während der 9monatlichen klinischen Beobachtung waren die hauptsächlichsten Symptome ein typisches, recurrierendes Fieber mit durchschnittlich 4tägiger Dauer der Anfälle, heftige Schmerzen in fast sämtlichen Knochen, eine rechtsseitige exsudative Pleuritis und eine Lähmung des M. rectus externus des r. Auges. 10 Monate nach Beginn des Leidens wurden indolente Lymphdrüsenschwellungen in beiden Achselhöhlen, im Nacken, in der Inguinal-, Supraclavicular- und Cubitalgegend bemerkt. „Die wiederholt angestellte Blutuntersuchung ergiebt anfänglich nur eine geringe Poikilocytose, gegen Ende des Leidens noch eine mässige Leukocytose.“ Der Tod erfolgte 13 Mon. nach Beginn des Leidens unter Erscheinungen von Herzschwäche. — Bei der Sektion fanden sich die „Knochen des Schädeldachs gleichmässig verdickt und sklerotisch. Entsprechend dem linken Schädellappen ist zwischen Schädeldach und Dura mater, beiden, aber mehr dem ersteren anhaftend, eine flächenartig sich verbreitende, wenig erhabene Geschwulstmasse eingelagert“. „Aehnliche

Auflagerungen von geringerer Ausdehnung finden sich an der Dura cerebri noch mehr; wo sie vom Knochen abgerissen sind, zeigt sich dieser usuriert. Beide mittlere Schädelgruben sind ebenfalls von solchen flachhöckrigen Tumormassen ausgefüllt." Aehnliche Tumoren waren auch auf der Dura spinalis vorhanden. Ein Knoten sass auch auf der Arachnoidea. „Sämtliche Wirbel zeigen auf dem Durchschnitt eine elfenbeinharte Beschaffenheit ohne andere Veränderungen." Auf der Pleura costalis zahlreiche feste, derbe Knötchen.

Mikroskopisch wurden die Knochen des Schädels, der Wirbelsäule und eine Rippe untersucht, ferner eine etwas vergrösserte retroperitoneale Lymphdrüse, die flächenhaften Auflagerungen am Schädelinneren, die Tumoren an der Dura und an der Pleura sowie die inneren Organe. In den Knochen fand sich allenthalben eine ausgebreitete Sklerose, „grosse Massen kompakten Knochengewebes, unterbrochen von nur spärlichen Markräumen; die kompakte Knochensubstanz wird überall von glatten Rändern begrenzt. Nirgends finden sich Howship'sche Lakunen oder Osteoklasten". „Die noch vorhandenen Markräume sind an Stelle normalen Knochenmarks angefüllt mit einem Gewebe, welches ausschliesslich aus kleinen Rundzellen besteht. Weder Fettzellen oder Fettzellen ähnliche Zellen noch Riesenzellen konnten beobachtet werden." „In den Schnitten von der Rippe kann man an einzelnen Stellen spindelzellenführende Faserzüge zwischen den Zellen beobachten; in noch höherem Masse ist dies an den Schädelknochen der Fall." Die Tumoren der Dura und Pleura „bestehen ebenfalls ausschliesslich aus Rundzellen, welche im Ganzen etwas grösser sind als in dem Knochentumor". Die Auflagerung am Schädel zeigte Rundzellen, dazwischen fibrilläres Gewebe und kleine Leisten kompakten Knochengewebes. Die Lymphdrüse zeigte „neben normalem Drüsengewebe eine starke Vermehrung der Zellen, welche sich von gewöhnlichen Lymphdrüsenzellen mit Sicherheit nicht unterscheiden lassen". Mikroorganismen wurden nicht gefunden.

Hammer deutet diesen Fall als sarkomatöse Ostitis. Diese Deutung wurde jedoch von Baumgarten bestritten, der ihn als myelogene Pseudoleukämie mit Ausgang in Osteosklerose ansieht.

Baumgarten selbst teilt einen Fall mit, für den er ein genau entsprechendes Analogon in der Litteratur nicht aufzufinden vermochte.

Ein 58j. Herr erkrankt im Anschluss an eine heftige Durchnässung plötzlich mit Fieber, grosser Schwäche, Müdigkeit, Hinfälligkeit, grosser Blässe der Haut und über den ganzen Körper verbreiteten Schmerzen in den Knochen. Während des 10monatlichen Krankheitsverlaufs blieben diese Schmerzen in den Knochen das hauptsächlichste und quälendste Symptom. Die Temperatur war fast beständig erhöht, die Kurve war

regellos. Milz etwas vergrössert, Lymphdrüsen ohne Veränderung. „Die Untersuchung des Blutes ergab einen Hämoglobingehalt von 39% nach Fleischl; die Blutkörperchen zeigten einen auffallenden Grössenunterschied, wie auch formale Unterschiede (Poikilocytose)." „Das Verhältnis der roten zu den weissen Blutkörperchen war normal, die Zahl der roten betrug 3 252 000." Eine zweite Blutuntersuchung ergab: „Die roten Blutkörperchen zeigen keine so bedeutende Veränderung ihrer Zahl, dass ohne weiteres aus den mikroskopischen Präparaten auf eine solche geschlossen werden könnte; aber sie sind von sehr verschiedener Grösse: Während eigentliche „Makrocyten" fehlen, zeigen sich viele, die entschieden kleiner sind, als normal, bis herunter zur ausgesprochenen Mikrocytenform. Die Mikrocyten sind zahlreich, aber doch lange nicht so zahlreich, wie in typischen Fällen von „progressiver perniciöser Anämie". „Poikilocyten finden sich ebenfalls, aber in nur mässiger Anzahl." Kernhaltige rote Blutkörperchen wurden nicht gefunden. Die weissen Blutkörperchen erschienen quantitativ und qualitativ unverändert. Grosse mononukleäre, neutrophile Leukocyten (Ehrlich's Myelocyten) wurden nicht gefunden. Mikroorganismen waren im Blut weder mikroskopisch noch kulturell nachweisbar, auch keine Malariaplasmodien. — Nach 10 Monaten endete der Fall tödlich. Die Sektion ergab als Hauptbefund eine über alle untersuchten Knochen verbreitete Osteosklerose, sowie aus lymphoidem Gewebe zusammengesetzte Tumoren in der Dura der Leber und Milz, dagegen fand sich auch jetzt keine Spur einer Schwellung der äusseren Lymphdrüsen. Besonders interessieren uns die Veränderungen am Schädeldach: „Beim Abziehen der weichen Kopfbedeckungen von der Schädeloberfläche zeigt sich, dass sich das Periost nicht, wie gewöhnlich, leicht und glatt von dem knöchernen Schädeldach abschaben lässt, sondern sehr fest am Knochen haftet, so dass es stellenweise in Fetzen an dem Cranium sitzen bleibt. Die vom Periost entblössten Teile des letzteren bieten keine glatte, sondern eine rauhe und unebene Oberfläche dar. Die Rauhigkeiten und grubigen Vertiefungen sind aber nicht durch Defekte der normalen Tela ossea, sondern durch osteoplastische Wucherungen von ungleicher Höhe bedingt, welche, mit dem Knochen fester verbunden als mit dem Periost, beim Abziehen des letzteren an ersterem hängen geblieben sind. Durch diese Osteophytenschicht, welche stellenweise eine Höhe von $^1/_2$ cm und darüber erreicht, ist das Schädeldach im Ganzen mehr oder minder stark verdickt." Ausserdem war die Diploe vollständig verschwunden und durch kompaktes Knochengewebe ersetzt. An der Tabula vitrea fanden sich keine Osteophyten.

Die mikroskopische Untersuchung ergab, dass es sich handelte „in allen Knochen um eine Neubildung typischen Knochengewebes und zwar in den Rumpf- und Schädelknochen um eine fast vollständige Umwandlung des spongiösen Knochengewebes in typisches kompaktes Knochen-

gewebe, in den Röhrenknochen um Substitution des Fettmarkes durch kompaktes oder feinstporiges spongiöses Knochengewebe, zu welchem Process an den Rippen und dem Schädel noch eine Bildung von Osteophyt hinzu kam". In der scheinbar kompakten, die Markräume ausfüllenden Knochenmasse waren jedoch mikroskopisch kleine Hohlräume ausgespart und mit rotem, lymphoidem Knochenmark erfüllt, entsprechend dem jugendlichen Knochenmark.

Baumgarten deutet diesen Fall als „myelogene Pseudoleukämie mit Ausgang in allgemeine Osteosklerose".

Auf die vorstehenden Fälle habe ich geglaubt deshalb hinweisen zu sollen, weil bei allen, wie in den unsrigen, pseudoleukämische Zustände vorlagen, die zum Tode führten, weil ferner in allen periostale Knochenneubildungen nachweisbar sind, weil endlich auch das Knochenmark aufs Schwerste erkrankt gefunden wurde. Es liegt der Verdacht vor, dass auch in unserem Falle mit den periostalen Veränderungen endostale Processe sich kombinierten. Konnten wir dies auch mangels eines Sektionsbefundes nicht direkt sehen, so können wir es doch aus dem Blutbefund schliessen, der mit Bestimmtheit auf eine Aplasie des Knochenmarks hinweist.

Es erübrigt nun noch, der ebenfalls symmetrisch auftretenden Lid- und Orbitaltumoren Erwähnung zu thun. Sie zeichnen sich dadurch aus, dass die Tumoren nicht ausschliesslich in der Gegend der Thränendrüsen lokalisiert, sondern über alle 4 Augenlider verteilt sind mit Bevorzugung der Gegend des inneren Augenwinkels. Eine eingehende Arbeit mit ausführlicher Berücksichtigung der Litteratur ist im Jahre 1900 von Hochheim veröffentlicht worden, so dass ich bezüglich aller Einzelheiten darauf verweisen kann.

Obwohl in ausgesprochenen Fällen das klinische Bild sich wesentlich von den symmetrischen Tumoren der Thränen- und Mundspeicheldrüsen unterscheidet, wie ein Blick auf die von Leber und Hochheim gegebenen Abbildungen einerseits und auf die Abbildungen von v. Mikulicz, Tietze und Kümmel sowie auch auf unsere eigene andererseits lehrt, so giebt es doch auch hier Uebergangsfälle. So hält v. Mikulicz den Fall Becker-Arnold dem seinigen für nahestehend, während ihn Hochheim den Orbitaltumoren zurechnet. Ebenso führt dieser Autor den Fall Gallasch parallel mit dem Leber's an, obgleich im erstgenannten Fall die Tumoren auf die Thränen- und Speicheldrüsen lokalisiert waren, im letzteren nicht. Von den übrigen oben citierten Fällen könnte man bei dem Fall Baas-Wallenfang

im Zweifel sein, ob er nicht richtiger zu den Orbitaltumoren zu stellen sei. Nach der Schilderung nähert sich das klinische Bild, die Herabdrängung der ganzen Augenlider bis zum Verschluss der Lidspalte, sehr dem Hochheim'schen Fall, auch waren multiple Tumoren vorhanden, ein kirschgrosser im l. Oberlid neben einer teigigen Tumormasse, welche den Raum zwischen Oberlid und Augenhöhlendecke ausfüllte, mehrere nebeneinanderliegende Tumoren im r. Oberlid. Auch der histologische Befund zeigt grosse Aehnlichkeit, und Drüsenelemente konnten mikroskopisch nicht nachgewiesen werden.

Um einen Vergleich der Fälle von Orbitaltumoren mit dem unsrigen zu erleichtern, teile ich als ein Beispiel den Fall von Hochheim kurz mit:

79j. Frau. Seit langer Zeit augenleidend, Gefühl von Brennen und Jucken, Thränenfluss. Im Lauf der letzten 3 Jahre haben sich in beiden Unter- und Oberlidern Geschwülste entwickelt, die durch Verschluss der Lidspalte das Sehen verhindern. Milz nicht vergrössert. Keine Lymphdrüsenschwellungen, abgesehen von einem abgeplatteten, kirschgrossen Knoten in Höhe des Zungenbeinhornes. Parotiden nicht vergrössert. Am Dach der Mundhöhle, links von der Mittellinie, auf hartem und weichem Gaumen breitbasig, unverschieblich aufsitzend, eine flache Schwellung von ziemlich derber Konsistenz. Basis etwa markstückgross. Schleimhaut des Mundes trocken, Tonsillen atrophisch, Blut normal. — Die histologische Untersuchung der exstirpierten Tumoren ergab, dass sie aus kleinen runden Zellen bestanden mit grossen Kernen und sehr spärlichem Protoplasma. Zahlreiche Mitosen. Stellenweise Blutungen im Tumor. Dieser war von einer Kapsel umgeben, in welcher die Zellen zu deutlich follikelartigen Gebilden angeordnet waren. In der Hauptmasse des Tumors zwängten sie sich zwischen die einzelnen Bindegewebsfibrillen der Kapsel und Grundsubstanz ein und faserten dieselbe auf, ebenso verhielten sie sich in der Adventitia der Gefässe. Sie drangen auch in das Fettgewebe ein und in die Randpartien der Thränendrüse. „Eine Kompression oder Umwucherung von Thränendrüsenläppchen scheint noch nicht stattgefunden zu haben."

Man sieht wie nahe dieser Fall bei aller Verschiedenheit des klinischen Bildes dem unsrigen besonders in seinem histologischen Verhalten kommt. Hier wie dort zwängen sich Rundzellen mit grossem Kern und wenig Protoplasma zwischen die Bindegewebsfibrillen ein. In beiden Fällen dringen sie bis ins Fettgewebe und bis in die Thränendrüse vor. Immerhin fehlt es auch histologisch nicht an Unterschieden. Während in unserem Fall die Thränen-

drüse im Mittelpunkt stand und schon bei der geringen Grösse des Tumors sehr auffällige Veränderungen zeigte, waren bei den grossen Tumoren des Hochheim'schen Falles eben erst die Randpartien der Thränendrüse in geringem Grade beteiligt, es lag also der Ausgangspunkt auch im Oberlid entfernt von der Thränendrüse, von den Tumoren der Unterlider ganz abgesehen.

Ueber die Fälle von Orbitaltumoren giebt Hochheim tabellarische Uebersichten und teilt sie folgendermassen ein:

1) Einfache Lymphome: Fälle von Becker-Arnold, Bernheimer, Schirmer, Silcock, Gayet (Fall 1), Westhof.

2) Leukämische Tumoren: Fälle von Gallasch, Leber, Osterwald, Birk, Delens, Kerschbaumer, Dunn, Chauvel.

3) Pseudoleukämische Tumoren: Fälle von Axenfeld, Oxlay, Tomasi-Crudeli, Corrado, Boerma, Fröhlich, Reymond, Bronner, Treacher-Collins, Guaita, Panas.

4) Zweifelhafte Fälle von Powell, de Wecker, Gayet, (Fall 2).

Ueber den Gaumentumor seines Falles bemerkt Hochheim: „Der Tumor am harten Gaumen ist wohl den periostalen Tumoren, wie sie am Jochbogen, an der Glabella, der Tibia etc. beschrieben sind, gleich zu stellen." Von den oben genannten Fällen hatten die von Bronner, Delens und Axenfeld ebenfalls Gaumentumoren.

Ferner hebe ich der Knochenveränderungen wegen aus obiger Aufzählung den Fall von Osterwald hervor:

Ein 4j. Knabe mit Leukämie zeigte neben beiderseitigem durch Orbitaltumoren bedingten Exophthalmus flache Auftreibungen in beiden Schläfengegenden. Die Sektion ergab Osteophytenbildungen auf dem Schädeldach. Das orbitale Fettgewebe war in seinen Bindegewebsmaschen von Rundzellen durchsetzt.

Auch bezüglich der Beteiligung des Knochensystems also lassen sich wieder Beziehungen zwischen unserem Fall und den Orbitaltumoren auffinden.

Zusammenfassung.

Wir stehen also vor einer Fülle von Beobachtungen, die neben den mannigfachsten Berührungspunkten doch wieder so grosse Ver-

schiedenheiten aufweisen, dass es bei Betrachtung extremer Fälle fast widersinnig erscheint, sie einem einheitlichen Gesichtspunkt unterzuordnen. Und doch halte ich den Versuch dazu für berechtigt. Das gemeinsame Band kann nur in den Beziehungen zur Leukämie und Pseudoleukämie gefunden werden.

Natürlich hat man sich schon lange bemüht, über diese Beziehungen Klarheit zu gewinnen. Schon v. Mikulicz erwog, ob die von ihm beschriebenen symmetrischen Tumoren der Thränen- und Mundspeicheldrüsen mit den pseudoleukämischen Tumoren auf eine Stufe zu stellen seien. Er hielt diese Annahme an sich wegen des erwiesenen Vorkommens von lymphatischem Gewebe in diesen Drüsen für wohl zulässig, weist sie aber trotzdem zurück wegen des vollständigen Fehlens einer Mitbeteiligung von Lymphdrüsen und Milz. Ihm folgten seine Schüler Tietze und Kümmel, ersterer deshalb, weil wichtige klinische Bedenken gegen eine pseudoleukämische Erkrankung sprächen. Immerhin hält es Tietze für möglich, „dass das lymphatische Gewebe auf verschiedene Reize, in jenen Fällen das leukämische, hier ein anderes Agens, die es trafen, in gleicher oder ähnlicher Weise durch Wucherung etc. reagierte". Dagegen ist er geneigt, histologisch und klinisch die symmetrische Schwellung der Thränen- und Mundspeicheldrüsen auf eine Stufe zu stellen mit den hyperplastischen Vorgängen der Mundregion, also mit der Hyperplasie der Gaumen-, Rachen- und Zungentonsille, den adenoiden Vegetationen des Nasenrachenraumes etc. „Man könnte daher die ganze Krankheit als adenoide Wucherung der Thränen- und Mundspeicheldrüsen bezeichnen".

Kümmel zieht das maligne Lymphom, das Lymphosarkom und die leukämischen Lymphome zum Vergleich heran, besonders die Fälle von Axenfeld und Gallasch. Gegenüber seinen eigenen Fällen konstatiert er zwei Unterschiede: Die Erkrankung war in den Fällen mit Beteiligung der Lymphdrüsen nicht auf die Thränen- und Speicheldrüsen beschränkt und sie führte nur in geringem Masse zur Schädigung der Drüsensubstanz. Diese Unterschiede erklärt Kümmel mit Wahrscheinlichkeit daraus, dass bei Kombination mit malignem Lymphom (Axenfeld) oder leukämischen Infiltraten (Gallasch) das krankmachende Agens die Drüse auf dem Blutwege erreicht, bei isolierter Erkrankung der Thränen- und Speicheldrüsen dagegen vom Ausführungsgang aus eindringt. Ein Hinweis auf die eine oder andere Genese könne vielleicht aus dem histologischen Bild, aus den Lagebeziehungen der Lymphfollike

zu den Acinusresten und zu den Gefässen abgelesen werden. In dem von Kümmel untersuchten Fall machte auch das histologische Bild die Entstehung vom Ausführungsgang aus wahrscheinlich.

Will man nicht etwa von vornherein die Fälle mit gleichzeitigen pseudoleukämischen Symptomen ablehnen, indem man den Begriff der „typischen" Erkrankung eben als „symmetrische Schwellung der Thränen- und Mundspeicheldrüsen ohne Lymphdrüsen- und Milzvergrösserung" definiert, so muss man gestehen, dass die von v. Mikulicz gefühlte Lücke heute kaum mehr ausschlaggebend ins Gewicht fallen kann. Lagen damals nur die nicht ganz eindeutigen Fälle von Reymond und Adler vor, so können wir heute auf den sehr gut beobachteten Fall von Häckel hinweisen, der sich während der klinischen Behandlung entwickelte, zu symmetrischer Schwellung der Thränendrüsen, Parotiden und Submaxillardrüsen, sowie einiger Lippendrüschen führte, daneben aber Schwellung von Inguinaldrüsen und Milz, sowie Hautinfiltrate aufwies.

Die mit Lymphdrüsenschwellungen verbundenen Fälle von Hirsch, Zirm, Osler und Fleischer möchte ich nicht unbedingt zum Beweis für die pseudoleukämische Natur der Erkrankung heranziehen, da sie teils in ihrem histologischen Befund Abweichungen von den Fällen ohne gleichzeitige Lymphdrüsenbeteiligung zeigen, teils diagnostisch nicht ganz einwandsfrei sind (Verdacht auf Lues bei Osler, auf Tuberkulose bei Fleischer).

Dagegen erscheint mir unser Fall beweisend dafür, dass sich zwischen den reinen Fällen von symmetrischer Erkrankung der Thränen- und Mundspeicheldrüsen und denen mit ausgesprochener Pseudoleukämie kein durchgreifender Unterschied aufstellen lässt. Der klinische Befund an Thränen- und Mundspeicheldrüsen war derselbe wie in dem v. Mikulicz'schen Falle, von graduellen Unterschieden abgesehen, wie sie in noch viel höherem Grade gegenüber den Kümmel'schen Fällen zu konstatieren sind. Ferner stimmt der histologische Befund in unserem Falle mit dem des v. Mikulicz'schen genau überein: In beiden Fällen Rundzellen, in eine bindegewebige Grundsubstanz eingebettet, die anscheinend unveränderten Drüsenacini auseinanderdrängend. Auf der anderen Seite ist der Nachweis einer Pseudoleukämie mit Aplasie des Knochenmarkes mit aller wünschenswerten Vollständigkeit geführt.

Gleichzeitig schlägt aber unser Fall auch eine Brücke zu dem Leukämiefall von Gallasch, mit dem er klinisch mancherlei

Aehnlichkeit hat und dem er histologisch ebenso nahe kommt, wie dem von v. Mikulicz.

Freilich lässt sich nicht leugnen, dass sich gegen die Zusammengehörigkeit der unkomplicierten Fälle von symmetrischer Schwellung der Thränen- und Mundspeicheldrüsen mit der Pseudoleukämie gewichtige Bedenken erheben bei Betrachtung der Prognose. Sie ist bei den erstgenannten Fällen in der Regel gut, bei der Pseudoleukämie durchaus schlecht. Indessen wissen wir über das Wesen der Pseudoleukämie doch noch zu wenig, um aus diesem verschiedenen Verlauf allein eine Scheidewand zwischen beiden Erkrankungen zu errichten. Es wäre durchaus denkbar, dass gerade die primäre Lokalisation der noch unbekannten Krankheitsursache der Pseudoleukämie in den Thränen- und Speicheldrüsen einen Unterschied in der Prognose bedingte. Schliesslich giebt es eben, wie oben ausgeführt, die mannigfachsten Uebergänge, und die letzten Glieder der Kette endeten tödlich.

Demnach möchte ich die schon von Wallenfang ausgesprochene Ansicht teilen, dass sich eine kontinuierliche Reihe zwischen isolierter Erkrankung der Thränen- und Mundspeicheldrüsen und allgemeiner Pseudoleukämie nachweisen lässt. Als das eine Ende dieser fortlaufenden Reihe sind die Fälle von symmetrischer Schwellung einer einzelnen Drüsengruppe anzusehen, an das andere sind Fälle wie der von Häckel und wie der unserige zu setzen. Von da ist nur noch ein kleiner Schritt bis zur Leukämie, da die Pseudoleukämie plötzlich in Leukämie übergehen kann, und so stehe ich nicht an, auch den Fall von Gallasch dem meinigen unmittelbar anzureihen. Ebenso wird man kaum umhin können, die nahe Verwandtschaft mit den lymphadenoiden Orbitaltumoren anzuerkennen.

Pathogenetisch begegnet die Auffassung der Drüsentumoren als lymphadenoider Neubildungen insofern keiner Schwierigkeit, als in Thränen- und Mundspeicheldrüsen schon normalerweise lymphadenoides Gewebe vorkommt. In den meisten Fällen, in denen die fraglichen Drüsentumoren untersucht wurden, hat sich auch direkt die Zusammensetzung des pathologischen Gewebes aus Lymphocyten in wechselnder Anordnung nachweisen lassen. Nur wenige Autoren äussern sich in anderem Sinne, besonders Hirsch, Pick, Zirm und Fleischer.

Die Beschreibung der histologischen Bilder von Hirsch stimmt zwar insofern mit der anderer Autoren überein, als auch er das patho-

logische Gewebe aus einer enormen Masse von Rundzellen, die in Zügen oder Knötchen angeordnet waren, zusammengesetzt fand. Wenn er diese Rundzellen nicht als Lymphocyten, sondern als Fibroblasten auffasst, so thut er es, weil er ihre Beteiligung an einer Neubildung von Bindegewebe beobachtet zu haben glaubt. Falls diese Beobachtung zutreffend ist, und es ziemt mir natürlich nicht, daran zu deuteln, so würde dieser Fall isoliert dastehen und man müsste für ihn einen chronisch entzündlichen Vorgang annehmen, um so mehr, als er sich auch klinisch durch die mehr akute Entstehung wenigstens der Parotistumoren von den übrigen unterscheidet. Für möglich halte ich es immerhin, dass neben einer Lymphocyteninfiltration eine reaktive Bindegewebsneubildung als selbständiger Process einhergegangen ist. Wie unendlich schwer es sein kann, bei einem Gemisch mehrerer Zellarten den Anteil zu bestimmen, den eine bestimmte Zellart an der Bindegewebsneubildung hat, weiss jeder, der sich mit derartigen Untersuchungen beschäftigt hat, ich erinnere nur an den Streit darüber, ob aus Serosadeckzellen Bindegewebe entstehen kann oder nicht.

Die Fälle von Pick, Zirm und Fleischer haben das Gemeinsame, dass tuberkelähnliche Knötchen beobachtet wurden, bestehend aus Granulationsgewebe mit teils regressiven, teils progressiven Veränderungen. Letztere bestanden in der Umwandlung in Bindegewebe. Der Nachweis der Tuberkulose ist in keinem Falle vollständig gelungen. Fleischer's Fall, der am ehesten daran denken lässt, ist insofern für unsere Frage nicht ganz stichhaltig, als nur die Knötchen aus der Konjunktivalschleimhaut untersucht wurden. In den übrigen beiden Fällen könnte es sich sehr wohl um ein späteres Stadium der Erkrankung handeln, in dem die Lymphocyteninfiltration durch eine reaktive Bindegewebswucherung zurückgedrängt worden ist.

Die Frage der Aetiologie wird durch die Annahme der pseudoleukämischen Natur der symmetrischen Thränen- und Speicheldrüsenschwellung ihrer Lösung leider um keinen Schritt näher gebracht, da man auch über die Ursachen der Pseudoleukämie selbst noch völlig im Unklaren ist. Bisher sind fast alle Autoren bei der ursprünglichen von v. Mikulicz ausgesprochenen Hypothese geblieben, dass es sich wahrscheinlich „um einen infektiösen oder parasitären Process im weitesten Sinne des Wortes" handele, obgleich nach Bakterien bisher stets vergeblich gesucht wurde. Es liegt auch heute noch kein Grund vor, von dieser Hypothese abzu-

gehen, da eine ähnliche Ursache auch für die Pseudoleukämie durchaus nicht anzuschliessen ist.

Vielleicht trifft Kümmel das Richtige, wenn er es für möglich hält, „dass überhaupt der ganze Unterschied zwischen Pseudoleukämie und der hier besprochenen Drüsenerkrankung auf der Verschiedenheit der Eintrittspforte für den Krankheitsprocess beruhte. dass in unseren Fällen die Erkrankung auf das relativ gut abgeschlossene Organ beschränkt bliebe, bei anderer Eintrittspforte alsbald und ungeschwächt in die blutbereitenden Organe oder in das Blut selbst gelangte und damit zu viel schwereren und allgemeineren Krankheitsprocessen führte". Für die typische Erkrankung, die isolierte Anschwellung der Thränen- und Speicheldrüsen ohne begleitende pseudoleukämische oder leukämische Symptome, sei anzunehmen, „dass das sie erregende Agens von den Schleimhäuten, auf welche die betreffenden Drüsen münden, aus entlang den Ausführungsgängen eindringt".

Unbedingt nötig ist diese Annahme einer Infektion auf dem Wege des Drüsenausführungsganges allerdings wohl nicht, für die Fälle mit gleichzeitiger Schwellung von Lymphdrüsen oder Milz ist sie nicht einmal wahrscheinlich, weil man dann einen doppelten Infektionsmodus vor sich hätte. Es dürften sich wohl die meisten Fälle ebenso leicht durch eine hämatogene Infektion erklären lassen unter der Voraussetzung einer Prädisposition der Thränen- und Mundspeicheldrüsen für die Erkrankung.

Es hat gewiss stets etwas Unbefriedigendes, eine solche mystische Prädisposition zur Erklärung heranziehen zu müssen, indes giebt es so viele Analogien für auffällige und bis jetzt nicht hinreichend erklärbare typische Lokalisationen infektiöser Processe, dass wir ohne diesen Begriff der Prädisposition nicht recht auskommen. als Beispiele nenne ich nur die Lokalisation der Tuberkulose im Nebenhoden, obwohl auch dabei eine hämatogene Infektion die Regel bildet, im Gegensatz dazu die Bevorzugung des Haupthodens durch das syphilitische Virus, ferner die Orchitis im Gefolge der Parotitis. Es ist also wohl gestattet, vorerst auch noch für die symmetrische Schwellung der Thränen- und Mundspeicheldrüsen die Prädisposition zu Hilfe zu nehmen.

Schlusssätze.

1) Der Symptomenkomplex der symmetrischen Schwellung der Thränen- und Mundspeicheldrüsen kommt in klinisch und histolo-

gisch gleicher Weise ohne und mit gleichzeitigen pseudoleukämischen und leukämischen Symptomen vor.

2) Da eine fortlaufende Beobachtungsreihe von den isolierten symmetrischen Schwellungen der Thränen- oder Mundspeicheldrüsen über Fälle mit gleichzeitigen Lymphdrüsen- oder Milzschwellungen bis zu begleitenden Blutveränderungen schwerster Art führt, so liegt kein Grund vor, eine strenge Scheidung dieser nur graduell voneinander unterschiedenen Fälle vorzunehmen.

3) Es ist vielmehr wahrscheinlich, dass die symmetrische Schwellung der Thränen- und Mundspeicheldrüsen mit der Pseudoleukämie eine gemeinsame Ursache hat, deren Natur jedoch noch völlig unbekannt ist.

4) Wahrscheinlich handelt es sich um ein infektiöses Agens, das auf hämatogenem Wege zu den Drüsen gelangt.

Litteratur.

Abadie, Ch., Tumeurs rares symétriques des paupières. Arch. d'ophthalmol. 1881. Bd. 1. S. 432. — Adler, Demonstr. eines Pat. mit Sarkom der Thränendrüse, Wien. klin. Wochenschr. 1889. S. 422. — Axenfeld, Th., Zur Lymphombildung in der Orbita. Arch. f. Ophthalmol. 1891. Bd. 37. Abt. 4. S. 102. — Ders., Bemerkungen zur Anatomie der Orbita. Vortrag im ärztl. Verein zu Marburg 5. VII. 93. (Ref. Berl. klin. Wochenschr. 1894. S. 47.) — Baas, Ein Fall von symmetrischen Geschwülsten der Thränendrüse, der Lider, von Mund- (und Schlund-?) Schleimhaut- (auch Kehlkopf-) Drüsen. Zeitschr. f. Augenheilk. 1903. Bd. 10. — Baumgarten, P., Myelogene Pseudoleukämie mit Ausgang in allgemeine Osteosklerose. Arb. a. d. Gebiete d. pathol. Anat. u. Bakteriol. a. d. pathol. Inst. zu Tübingen, 1899. Bd. 2. S. 499. — Becker, O. und Arnold, J., Doppelseitiges symmetrisch gelegenes Lymphadenom der Orbita. Arch. f. Ophthalmol. 1872. Bd. 18. Abt. 2. S. 56. — Berlin, Zur Pathologie und Anatomie der Thränendrüse. Württembergisches Korrespondenzblatt, 1878. S. 249. — Boerma, Ueber einen Fall von symmetrischen Lymphomen in der Orbita. Arch. f. Ophthalmol. 1894. Bd. 40. Abt. 4. S. 219. — Bronner, Case of lymphoms of eyelids cured by the interne administration of arsenic. Verh. d. internat. Kongr. zu Edinbourgh. 1894. S. 202. (Ref. Centralbl. f. Augenheilk. 1894. Bd. 18. S. 363.) — v. Brunn, W., Die Lymphknoten der Unterkieferspeicheldrüse. Arch. f. klin. Chir. 1903. Bd. 69. — Delens, Observation de tumeurs lymphadéniques des deux orbites. Arch. d'ophthalmol. 1887. Bd. 6. S. 154. — Dunn, Leukaemie with rare lymphoid growths of orbits and parotid glands. Transactions of the College of Physicians of Philadelphia. 1893. (Ref. Centralbl. f. Augenheilk. 1894. Bd. 18. S. 456. — Fleischer, B., Ein Fall von eigentümlicher symmetrischer Thränen- und Ohrspeicheldrüsenschwellung mit Erkrankung der Conjunctiva. Klin. Monatsbl. f. Augenheilk. 1902. 40. Jahrg.

Bd. I. S. 398. — Fuchs, K. K. Ges. d. Aerzte in Wien. 18. XII. 91. (Ref. Wien. med. Presse 1891. S. 1954.) — Ders., Gleichzeitige Erkrankung der Thränendrüsen und der Parotiden. Deutschmann's Beitr. z. Augenheilk. 1891. Bd. 1. S. 208. — Gallasch, F., Ein seltener Befund bei Leukämie im Kindesalter. Jahrb. f. Kinderheilk. 1874. Bd. 7. S. 82. — Gayet, Sur les tumeurs symmétriques des deux orbites et leur caractère symptomatique. Arch. d'ophthalmol. 1887. Bd. 6. S. 15. — Haeckel, Beitrag zur Kenntnis der symmetrischen Erkrankungen der Thränen- und Mundspeicheldrüsen. Arch. f. klin. Chir. 1903. Bd. 69. S. 191. — Haltenhoff, Hyperplasie lymphatique des glandes lacrymales et salivaires. Annales d'oculistique. 1889. Bd. 102. S. 110. (Cit. nach v. Mikulicz.) — Hammer, Ueber primäre sarkomatöse Ostitis mit chronischem Rückfallfieber. Virchow's Arch. 1894. Bd. 137. S. 280. — Heidenhain, Studien des physiol. Instit. zu Breslau. 1868. S. 116. — Hirsch, C., Ein weiterer Beitrag zur Lehre von der symmetrischen Erkrankung der Thränen- und Mundspeicheldrüsen. (v. Mikulicz.) Mitteil. a. d. Grenzgeb. der Med. u. Chir. 1898. Bd. 3. S. 381. — Hochheim, W., Ein Beitrag zur Kenntnis der symmetrischen Lid- und Orbitaltumoren. Arch. f. Ophthalmol. 1900. Bd. 51. S. 347. — v. Jaksch, R., Multiple Periostaffektionen und an myelogene Leukämie mahnender Blutbefund. Prager med. Wochenschr. 1901. S. 2. Fortsetzung: Zeitschr. f. Heilk. 1901. Bd. 22. S. 258. (Interne Med.) — Korn, Klin. Monatsbl. f. Augenheilk. 1868. Bd. 7. S. 181. — Kümmel, W., Weitere Beiträge zur Lehre von der symmetrischen Erkrankung der Thränen- und Mundspeicheldrüsen. (v. Mikulicz.) Mitteil. a. d. Grenzgeb. d. Med. u. Chir. 1897. Bd. 2. S. 111. — De Lapersonne, F., Tuberculose probable de la glande lacrymale. Arch. d'ophthalmol. 1892. Bd. 12. S. 211. — Leber, Th., Ueber einen seltenen Fall von Leukämie mit grossen leukämischen Tumoren an allen vier Augenlidern mit doppelseitigem Exophthalmus. Arch. f. Ophthalmol. 1878. Bd. 24. S. 295. — Markuse, P., Fall von Mikulicz'scher Krankheit. Berl. med. Ges. 3. X. 04. (Ref. Münch. med. Wochenschr. 1904. S. 2028.) — v. Mikulicz, J., Verein f. wissenschaftl. Heilkunde zu Königsberg, 23. I. 88. (Ref. Berlin. klin. Wochenschr. 1888. S. 759.) — Ders., Ueber eine eigenartige symmetrische Erkrankung der Thränen- und Mundspeicheldrüsen. Beiträge zur Chirurgie, Festschrift f. Billroth. Stuttgart, Enke. 1892. S. 610. — Nothnagel, H., Ueber eine eigentümliche perniciöse Knochenerkrankung (Lymphadenia ossium). Festschrift f. Virchow. 1891. Bd. 2. S. 153 und Internat. klin. Rundschau 1891. S. 1753 und Wien. med. Blätter 1892. S. 149. — Osler, Amer. journ. of the med. scienc. 1898. Bd. 115. S. 27. — Osterwald, A., Ein neuer Fall von Leukämie mit doppelseitigem Exophthalmus durch Orbitaltumoren. Arch. f. Ophthalmol. 1881. Bd. 27. Abt. 3. S. 203. — Pick, L., Beiträge zu den Thränendrüsentumoren. Centralbl. f. Augenheilk. 1896. S. 97. — Power, Transactions of the ophthalm. 1887. S. 109. (Cit. nach v. Mikulicz und Tietze.) — Reymond, Lymphômes volumineux développés dans les deux orbites et au-devant des deux oreilles, avec dégénérescence amyloïde des seuls éléments lymphoides. Annali di ottalmologia. 1884. Bd. 12. S. 337. (Ref. Arch. d'ophthalmol. 1887. Bd. 6. S. 23.) — Sporleder, Ueber einen Fall von symmetrischen Lymphomen der Orbita. Diss.

Leipzig 1897. — Tietze, A., Ein Beitrag zur Lehre von der symmetrischen Erkrankung der Thränen- und Mundspeicheldrüsen. Diese Beiträge. 1896. Bd. 16. S. 816. — Wallenfang, Beitrag zur Lehre von der symmetrischen Erkrankung der Thränen- und Mundspeicheldrüsen. Virchow's Arch. 1904 Bd. 176. S. 90. — De Wecker, L. et Masselon, J., Tumeurs symmétriques des glandes lacrymales palpebrales et des parotides. Arch. d'ophthalmol. 1892. Bd. 12. S. 95. — Zirm, E, Ein Fall von gleichzeitiger chronischer Thränendrüsen- und Parotidenschwellung. Vorübergehende Heilung durch interkurrierendes Erysipel. K. K. Ges. d. Aerzte in Wien. 18. XII. 91. (Ref. —Wien. med. Presse 1891. S. 1954 und Deutschmann's Beitr. z. Augenheilk. 1892. Bd. 1. S. 314.)

VIII.

AUS DER

HEIDELBERGER CHIRURGISCHEN KLINIK

DES GEH. RAT PROF. DR. CZERNY, EXC.

Totale Abreissung der Gesichtsmaske.

Von

Dr. **Hermann Kaposi,**

Privatdocent und Assistenzarzt.

(Mit 4 Abbildungen.)

Ausgedehnte Zerstörungen und Verletzungen des Gesichtes infolge von Explosionen, Granatverletzungen u. dergl. sind öfter beschrieben, aber ein Fall von Gesichtsverletzung wie der gleich zu beschreibende stellt in Bezug auf seine Aetiologie und die Art der Läsion ein Unikum in der Verletzungslitteratur dar. Er verdient daher einem grösseren Kreise bekannt zu werden.

Es handelte sich um eine 54j. Frau, welche am 24. I. 04 in Vertretung ihres erkrankten Mannes die Laternen ihres Heimatsdorfes verlöschen wollte. Als sie oben auf der Leiter stand, rutschte diese bei dem herrschenden Glatteis, wahrscheinlich war sie auch mangelhaft eingehakt, aus, und Pat. stürzte herab. Dabei blieb sie mit dem Kinn in dem Haken, welcher der Leiter zum Halt dienen soll, hängen, und durch die Wucht des Falles, verstärkt durch das Eigengewicht der Frau, wurde ihr der ganze Unterkiefer mit der Gesichtsmaske in einem Stück herabgerissen. Die arme Frau blieb kurze Zeit bewusstlos liegen, hatte aber dann noch die Kraft, ohne Hilfe ins Nebenhaus zu wanken, wo ihr von dem rasch herbeigeholten Arzt nach der notwendigsten Blutstillung ein Notverband angelegt wurde. Am anderen Morgen wurde sie in die Klinik gebracht. Die Gesichtsmaske, welche am Laternenhaken hängen ge-

blieben war, wurde uns am nächsten Tag per Post zugeschickt.

Bei der Aufnahme war Pat. bei vollem Bewusstsein, Puls 130, klein, aber gut fühlbar. Der Anblick, welchen die Kranke bot, machte selbst auf uns, an Verletzungen gewöhnte Chirurgen, einen wahrhaft erschreckenden Eindruck. Nur unvollkommen wird die schreckliche Verletzung durch die nebenstehende Fig. 1 wiedergegeben. Der Unterkiefer fehlte vollständig. An seiner Stelle eine am Mundboden beginnende, die ganze mittlere Partie des Gesichtes bis an die Nasenwurzel einnehmende, klaffende Mundhöhle, die sich noch in circa Handtellergrösse auf die Stirn fortsetzt. Die Zungenmuskulatur an der Unterseite durch einen klaffenden Schlitz eröffnet, die Glandulae sublinguales liegen frei. In der Tiefe der Wundhöhle die beiderseits abgerissenen Plicae aryepiglotticae, die

Fig. 1.

Musculi bigastrici und styloglossi beiderseits zum Teil zerfetzt, die beiden Oberkiefer zum grossen Teil vom Periost entblösst, rechterseits der Orbitalfortsatz gebrochen, die Highmorshöhle eröffnet. Die Parotis beiderseits fast völlig abgerissen, die Ductus stenoniani ragen frei in die grosse Wundhöhle, die Zweige des Facialis sind als fächerförmige Stränge ausgezogen. Die Arteriae transversae faciei fangen nach Beginn der Wundreinigung zu spritzen an, werden ligiert. An der Art. maxillaris externa rechts eine grosse Ligatur. Die Weichteile der Nase mit dem Knorpel völlig abgerissen, es steht noch das Knöcherne und ein Teil des knorpeligen Septums. Augenlider, Conjunctivae beiderseits suffundiert, die Augen selbst aber unverletzt. Im Grunde der weiteröffneten Mund-Rachenhöhle lag die bis auf die Unterseite unverletzte Zunge, sie hatte

infolge des fehlenden Unterkiefers stets Neigung nach hinten zu sinken und den Kehlkopfeingang zu verlegen.

Die herausgerissenen Gesichtsteile stellen in ihrer Gesamtheit eine vollkommene Gesichtsmaske dar, sehr schön zeigt dies die Photographie (Fig. 2). In den Weichteilen steckt der ganze Unterkiefer, rechterseits war er aus seinem Gelenk exartikuliert, links aber knapp unter dem Gelenkfortsatz abgebrochen. An der Innenseite des Unterkiefers sieht man die Ansätze der Unterkieferzungenmuskulatur. Die Maske enthält ferner die Weichteile beider Wangen und der Nase und das ganze knorpelige Gerüst derselben. Die bogenförmige Umgrenzung der unteren Orbitalgegenden und der mediale Stirnlappen lassen die Grösse des Defektes sehr genau erkennen.

Fig. 2.

Unsere therapeutischen Aufgaben in vorliegendem Falle waren vielfache — als letzte derselben, an die bei der Aufnahme kaum gedacht werden durfte, kam die kosmetische Deckung des Defektes in Betracht. Zunächst wurde die Blutstillung exakt vollendet, und vor allem durch Vornähen der Zunge, welche stets durch ihr Zurücksinken die Respiration verlegte, für freie Atmung gesorgt. Die übrigen Eingriffe mussten sich auf Glätten der gequetschten und zerfetzten Wundränder und auf Anlegung eines antiseptischen Verbandes beschränken.

Die nächste Zeit galt es vor allem, die Gefahr der Infektion und der Pneumonie zu bekämpfen. Mehrmals tägliche Verbandwechsel, Abspülen der Wunden mit steriler Kochsalzlösung, Abtragen der nekrotisch sich abstossenden Gewebsteile, vertikale Lagerung im Bett, so dass die Wundsekrete gut abfliessen konnten, brachten Pat. über die ersten schweren Wochen hinweg. Die Temperatur betrug ausser in den ersten 4 Tagen 38,5, vom 29. I. ab niemals mehr als 37,5. Nach 8 Wochen waren bereits allenthalben gute Granulationen hervorgespriesst.

Während dieser Zeit war natürlich eine normale Ernährung nicht möglich; sie musste mit der Schlundsonde vorgenommen werden. Die ersten Tage nahm ich die Fütterung selbst vor, dann führte die Schwester alle 2—3 Stunden die Sonde ein, und schliesslich lernte es die Pat. selbst, nicht nur die Sonde in den Magen zu führen, sondern auch selbst die Nahrung einzugiessen.

Nachdem gute Granulationsbildung eingetreten war, und Pat. sich zu

erholen anfing, kam die Frage der Deckung in Betracht. In einer ersten Sitzung wurden zunächst, da eine Plastik oder direkte Naht wegen Mangel an Material nicht ausführbar schien, die Weichteile der Stirn, des noch vorhandenen Nasenrückens und der Wangen durch Transplantation nach Thiersch gedeckt und heilten gut an. Allmählich kam es aber zu einem starken narbigen Ektropium des rechten unteren Augenlides; die infolge mangelhaften Lidschlusses drohende Keratitis zu verhüten, war durch häufige Waschungen mit Borwasser und zeitweiliges Zubinden der Augen gelungen. Das Ektropium wurde nun durch eine typische Fricke'sche Lidplastik von der Schläfe her in zweiter Operation (Narkose) völlig beseitigt.

Sehr störend war ferner die enorme Speichelsekretion, die Glandulae sublinguales, die beiden Parotis, die Submaxillares ergossen ihr Sekret frei in die grosse nach vorne nicht abgeschlossene Höhle und so floss, namentlich zur Zeit der Mahlzeit die ganze Speichelflüssigkeit nach aussen, benetzte den Hals und führte sehr bald zu Ekzem. Die Menge betrug in 24 Stunden 800—1000 ccm. Dabei war die Zunge meist beintrocken. Anfangs gab ich Pat. einen Kautschucksack, ähnlich wie ihn die Zahnärzte beim Plombieren benützen, der Speichel sammelte sich in demselben an, und das Ekzem besserte sich rasch. Eine Erleichterung der Kranken glaubte ich aber nur durch Entfernung der Speicheldrüsen erzielen zu können. Da ja die ganze Flüssigkeit sich nach aussen ergoss, kamen die Drüsen auch für Pat. nicht mehr in Betracht — im Gegenteil der Flüssigkeitsverlust konnte eher von Nachteil sein. Ich exstirpierte daher abermals in Narkose beide Glandulae sublinguales und beide Submaxillares durch einen bogenförmigen Schnitt und nähte dann bei der Naht die Haut an einen weiter vorne gelegenen Teil des Mundbodens, wodurch nicht nur die etwas weit vorgelagerte Zunge mehr nach rückwärts zu liegen kam, sondern auch ein kleiner kosmetischer Effekt erzielt wurde.

Der Erfolg der Operation war ein genügender, indem Pat. jetzt nur mehr einen Gazelappen um den Hals zu tragen brauchte, der Tags über völlig genügte, die jetzt noch secernierte Flüssigkeit aufzusaugen.

Dieser letzte Eingriff, dann die Transplantationen und die Fricke'sche Plastik hatten das Aussehen der Pat. so gebessert, dass sie auf ihre Mitmenschen nicht mehr gar so erschreckend wirkte. Fig. 3 (S. 284) giebt die Photographie kurz vor ihrer Entlassung; im Vergleich zu Fig. 1 ist sicher so viel erzielt worden, als man überhaupt durch Plastik erzielen konnte.

Bevor ich über unsere Ueberlegungen zum Ersatz oder zur Deckung des Unterkieferdefektes berichte, soll noch mit einigen Worten über die Ernährung und dann über die Sprache der Kranken berichtet werden.

Die Ernährung geschah, wie erwähnt, anfangs durch mich,

dann durch die Schwester mit der Schlundsonde. Er war aber natürlich von Anfang an unser Bestreben, auch den natürlichen Schluckakt nach Möglichkeit wieder herzustellen, damit Patientin nicht nur ihr ganzes Leben auf die Sonde und dadurch auf vorwiegend flüssige oder höchstens breiige Nahrung angewiesen blieb. Dass wir einen normalen Schluckakt nicht mehr erzielen konnten, war ja klar, da weder die Zunge ihre normale Beweglichkeit mehr bekommen konnte, noch auch das zum Schlucken so wesentliche Heben des Kehlkopfes, und seine Annäherung an das Zungenbein mit dem Erheben des Mundbodens und der Zungenwurzel bei dem Fehlen der Zungenbein-Unterkiefermuskulatur möglich war. Unsere ersten Bemühungen, mit dem Löffel, der Schnabeltasse u. a. zu ernähren, misslangen daher; Patientin verschluckte sich, damit steigerte sich die Gefahr

Fig. 3.

der Pneumonie; wir gaben es daher bald auf, in dieser Weise zum Ziele zu kommen. Patientin unterstützte uns aber wesentlich in unserer Aufgabe. Wie sich auch bald an der Besserung der Sprache zeigte, passte sie, wie wir in der Pathologie das auf anderen Gebieten ja öfter zu sehen bekommen, ihre Gaumen- und Pharynxmuskulatur den geänderten Verhältnissen rasch an. Zuerst versuchte die Kranke selbst aus einer Kindersaugflasche mit Saughütchen, die sie auf die Zunge legte, sich einige Tropfen gegen die hintere Rachenhöhle zu spritzen und dann die Flüssigkeit zu schlucken. Nach mehrmaligem Verschlucken und Wiederausfliessen der Flüssigkeit aus dem Munde lernte sie es aber sehr rasch, auch grössere Mengen von Flüssigkeiten nach hinten zu bringen und die wulstartig sich kontrahierende Pharynxmuskulatur presste dann die Flüssigkeit ohne

Anstand in den Oesophagus. Allmählich lernte sie es auch mit breiiger Nahrung, und jetzt gelingt es auch mit halbfesten Speisen, so dass sie die Sonde nicht mehr ausschliesslich benutzen muss, ihr Ernährungszustand ist dementsprechend ein recht guter.

Das Gleiche, nämlich die leichte Anpassungsfähigkeit an geänderte anatomische Verhältnisse, lernten wir auch an der Sprache der Kranken kennen. Zu Beginn der Behandlung war eine Verständigung durch die Sprache kaum möglich, und auch durch die Schrift bei der höchst eigentümlichen Orthographie der Patientin recht schwierig. Als sich Patientin besser fühlte, machte sie auch Sprechversuche, die trotz unseres besten Willens nur auf schwaches Verständnis stiessen. Es ist ja begreiflich, dass die Dentalia, die Labialia völlig fehlen mussten, die Gutturalia mangelhaft blieben, und auch die

Fig. 4.

Vokalbildung, bei der Unmöglichkeit die Mundöffnung in ihrer Grösse zu variieren, eine fehlerhafte sein musste. Durch Uebung lernte es aber nicht nur die Umgebung, sie allmählich besser zu verstehen, sondern auch entfernter Stehende, welche zum erstenmal mit ihr zusammentrafen, verstanden sie oft gleich ziemlich gut. G, K, H, Ch, R, zum Teil auch M, N, Ng, letztere mit stark nasalem Beiklang, waren ohne Mühe verständlich, die Vokalbildung gewann sehr bald an Deutlichkeit, da man ja die Vokale, wie man sich an sich selbst überzeugen kann, auch bei weit geöffnetem Mund variieren kann, und so gelingt es Patientin jetzt, sich so ziemlich allen, die ihre Aufmerksamkeit darauf koncentrieren, auch ohne Zuhilfenahme der Schrift verständlich zu machen.

Auf unsere Ueberlegungen, der Kranken womöglich ihren Unterkieferdefekt organisch durch Plastik zu ersetzen, soll nur mit einigen Worten eingegangen werden, da sie von vornherein an der Weigerung der Patientin scheiterten, irgend eine derartige Operation an sich vornehmen zu lassen. Es hätte sich natürlich auch nur um einen kosmetischen Effekt handeln können, denn einen beweglichen ganzen Unterkiefer herzustellen — diese Unmöglichkeit braucht wohl nicht erst betont zu werden. Und um den Ersatz des ganzen Unterkiefers hätte es sich ja in unserem Falle gehandelt. Dass Teile des Unterkiefers ersetzt wurden (Bardenheuer u. A.), und zwar sowohl durch Knochen, der aus dem Unterkiefer selbst geholt wurde, als anderswoher entnommen war, dass man fremdes Material, Elfenbein, Aluminium, Zinn, Silberdraht etc. in den Defekt einheilte — ist allgemein bekannt. Bei unserer Patientin dachten wir daran, einen grossen Brückenlappen aus der Halshaut zu bilden, um daraus Mund und Lippen zu formen, wozu Material genug vorhanden gewesen wäre. Zur Unterfütterung dachten wir entweder die Claviculae oder Rippen benützen zu können. Mehr als über das Stadium des Projektes kam unsere Ueberlegung nicht hinaus, ein regelrechter Operationsplan wurde nicht gemacht. Wir hatten uns auch über die technischen Schwierigkeiten, namentlich die mögliche Einheilung des Knochens an richtiger Stelle, sowie über die Aussicht des zu gewinnenden kosmetischen Resultates keinen Illusionen hingegeben.

Da sich Patientin ohnedies zu nichts verstehen wollte, wir ihr aber die Möglichkeit, wieder ohne allzugrosses Aufsehen unter die Leute zu gehen, verschaffen wollten, so baten wir Herrn Professor Port um seine thätige Mithilfe. Dieser modellierte in sehr kunstvoller Weise aus vulkanisiertem Kautschuk eine Gesichtsmaske, die mit Hilfe eines Brillengestelles an den Ohren, mit einem Gummibändchen am Hals befestigt wird. Die Fig. 4 zeigt Patientin mit angegelegter Maske[1]).

Es gelang also die so schwer verletzte und entstellte Patientin, die sich anfangs selbst den Tod herbeisehnte, nicht nur am Leben zu erhalten, sondern auch ihre Ernährung zu garantieren; sie kann sich wieder durch die Sprache verständlich machen, sie ist soweit als möglich kosmetisch wiederhergestellt und hat auch wieder Lebensmut gewonnen. Patientin ist mit ihrem Zustand ausgesöhnt und zufrieden.

1) Ausführlich von Prof. Port beschrieben in: Deutsche Monatsschr. f. Zahnheilkunde. 1905. H. 2.

IX.

AUS DER

HEIDELBERGER CHIRURGISCHEN KLINIK

DES GEH. RAT PROF. DR. CZERNY, EXC.

Pseudospastische Parese.

Von

Dr. Hermann Kaposi,

Privatdocent und Assistenzarzt.

(Mit 3 Abbildungen.)

Der im Nachstehenden zu beschreibende Fall stellt in manchen Beziehungen ein Unicum dar.

Ein 22j. Schlosser, der vorher stets gesund war, und in dessen Familie keine Nervenleiden vorgekommen sein sollen, erlitt am 4. XII. 02 einen schweren Unfall. Es war eben zur Mittagspause geläutet worden, und Pat. wusch sich vor dem Verlassen der Werkstätte in einem Eimer die Hände. Der hinter ihm stehende noch an der Arbeit beschäftigte Zeugschmied holte eben zu einem kräftigen Schlag aus. Dabei brach der ungefähr 4 Kilogramm schwere Hammer knapp am Stiel ab, und das schwere Eisenstück traf im Schwunge den gebückt stehenden Pat. am Kopf. An welcher Stelle, konnte nicht angegeben werden. Der Getroffene stürzte sofort bewusstlos zu Boden und wurde von Krämpfen am ganzen Körper befallen. Man brachte den Kranken sofort ins Krankenhaus, wo er 1/2 Stunde später Aufnahme fand. Auf dem Wege dorthin soll er erbrochen haben.

Bei der Aufnahme war Pat., ein kräftiger und gesund aussehender junger Mann, noch bewusstlos. Die ganze Körpermuskulatur wurde von Krämpfen durchschüttelt, die mit epileptischen Krämpfen eine gewisse Aehnlichkeit aufwiesen. Es sind klonische Zuckungen sämtlicher

Muskeln des Körpers, sowohl am Kopf als den Extremitäten als am Rumpf. Der Mund wird wie beim Kauen geöffnet und geschlossen, die Gaumen- und Schlundmuskulatur ist in krampfartiger Bewegung; es werden Schluck- und Würgbewegungen gemacht, die sich von Zeit zu Zeit zu Brechbewegungen steigern, wobei aber nur Schleim ausgebrochen wird. Die beiden Unterarme sind stumpfwinkelig gebeugt, die Muskel straff gespannt, passive Streckversuche finden starken Widerstand; die beiden Hände und Finger stehen in Krallenstellung, die Finger befinden sich in fortwährender zuckender Bewegung, die Nägel kratzen auf der Unterlage. Auch die Bauchmuskel und die Muskel der Beine sind straff kontrahiert, bald werden sie angezogen und bald ausgestreckt, der Rumpf bald gehoben, bald gesenkt.

Neben diesen gröberen Zuckungen, deren Zahl ungefähr 1—2 in der Sekunde beträgt, laufen von Zeit zu Zeit fibrilläre Zuckungen über die ganze Muskulatur hinweg. Der klonische Krampf schüttelt den Körper, ohne eine Pause zu machen, doch ist deutlich eine Exacerbation und ein Abklingen der einzelnen Krämpfe zu sehen. Es werden nämlich die Zuckungen allmählich heftiger, grossschlägiger, rascher; zu den Krämpfen der Extremitäten gesellt sich ein von hörbarem Schlucken und Würgen begleiteter Schlundkrampf, der Mund wird aufgerissen und wieder krampfhaft geschlossen, dann folgt eine von Aufschreien begleitete Brechbewegung und endlich klingt diese Art Anfall mit einer auffallend tiefen, röchelnden Inspiration ab, um von den oben beschriebenen weniger heftigen allgemeinen Krämpfen des ganzen Körpers abgelöst zu werden, die ohne Pause andauern. Solche einem kurzen epileptischen Anfall sehr ähnliche Exacerbationen des klonischen Krampfzustandes wiederholen sich in kurzen Intervallen. Sie lassen sich leicht auslösen, wenn man am Kranken manipuliert, die Decke wegzieht, untersucht oder dergl. Die Reflexe (Haut und Sehnen) sind auslösbar, anscheinend gesteigert. Pupillen mittelweit, reagieren. Puls 100. Temperatur nach einstündiger Dauer des Krampfes 37,5. Am Kopf, wo das Trauma angegriffen hat, ist weder eine Wunde noch sonst eine Verletzung, nicht einmal ein Hämatom nachweisbar. Die Kehlkopfmuskulatur scheint an den Krämpfen nicht beteiligt; die Atmung ist frei. Versuch, den Pat. schlucken zu lassen, gelingt nicht.

Circa 2 Stunden nach dem Trauma haben die stärkeren Krampfanfälle an Zahl abgenommen, die klonischen Zuckungen lassen nach, Pat. ist allmählich in etwas unruhigen Schlaf verfallen, hie und da überläuft den ganzen Körper eine Zuckung wie im Fieberschauer, um rasch wieder abzuklingen. 3 Stunden nach dem Trauma erwacht er aus seiner Bewusstlosigkeit, sieht sich im Zimmer um. Auf Fragen nach Namen etc. giebt er Antwort. Ueber den Unfall selbst weiss er gar nichts, weiss aber genau, bei wem er arbeitet, dass er im Krankenhaus liegt, was er heute früh gearbeitet hat, zeigt sich überhaupt orientiert bis zum Momente

des Unfalls. Auf Befragen giebt er an, Schmerzen im Kopf zu haben, sowie auch im Kreuz; objektiv ist an beiden Stellen nichts nachweisbar. Er schluckt auf Aufforderung Flüssigkeiten, entleert spontan Urin. In Ruhe gelassen schläft er ein; angerufen oder berührt überläuft sofort den ganzen Körper eine Reihe von klonischen Zuckungen, einem Schüttelfrost ähnlich.

Am anderen Morgen nach ziemlich gut und ruhig verbrachter Nacht ist Pat. voll bei Bewusstsein, er klagt über Kopf-, Kreuz- und Brustschmerzen, offenbar Muskelschmerzen durch die gestrigen krampfhaften Kontraktionen. Die Sprache ist ungestört, nur etwas langsam. Circa in der Mitte des Schädels ist heute ein 5 Markstück grosses Hämatom zu bemerken. Bei ruhigem Gespräch und sonst in Ruhe gelassen liegt Pat. ohne Krämpfe oder Zuckungen da; bei der leisesten Berührung aber, selbst beim Aufheben der Bettdecke, beim Anstossen an das Bett wird der ganze Körper für einige Minuten von einem Schütteltremor befallen, der langsam wieder abklingt. Hirnnerven sind nicht lädiert. Die Motilität, abgesehen von dem Tremor frei. Sensibilität normal.

In fast unveränderter Weise dauerte dieser Zustand die nächsten Wochen an. Für gewöhnlich lag er ganz ruhig zu Bett, sobald man ihn aber brüsk anredete, aufsetzte, untersuchte, überfiel der Schütteltremor den ganzen Körper. Es bestand ferner zeitweise eine deutliche Hyperästhesie und Hyperalgesie, namentlich an den unteren Extremitäten. Aber auch wenn man ihm nur zart durch die Haare fuhr, klagte er Schmerzen. Sehr allmählich trat eine geringe Besserung ein, indem es gelang, ihn aus dem Bett zu bringen. Erst ging es nur mit Unterstützung zweier kräftiger Leute, wobei der ganze Körper ununterbrochen vom Schütteltremor gerüttelt wurde. Dann lernte er es, von rückwärts gestützt auf zwei Krücken zu gehen, endlich auch allein auf seinen Krücken. Beim Erheben aus dem Stuhl und Einnehmen der aufrechten Stellung stellte sich aber regelmässig noch der allgemeine Schütteltremor ein. Die umstehende Abbildung (Fig. 1) zeigt in etwas unvollkommener, aber doch erkennbarer Weise, wie Pat., sich fest an das Bett klammernd und dabei krampfhaft gebückt (und geschüttelt), sich aufzurichten sucht, die beiden anderen, Fig. 2 und 3 zeigen seinen Gang an zwei Krücken.

Der Tremor stellte sich aber nicht nur ein, wenn er zu stehen oder zu gehen versuchte, sondern fast bei jeder intendierten Bewegung. Wenn er z. B. das Glas zum Munde führte, einen Arm, das Bein hob, sich im Bett aufsetzte, begann sofort das Zittern und Schütteln zuerst in dem aktiv kontrahierten Muskel z. B. einer Extremität, ging aber fast stets auf die ganze Körpermuskulatur über. Psychisch war er hochgradig verstimmt, hatte stets melancholischen Gesichtsausdruck, weinte alle Augenblicke, verzweifelte völlig an seiner Gesundheit. Er lag den grössten Teil des Tages ohne Beschäftigung zu Bett, forderte man ihn auf zu

Fig. 1.

Fig. 2.

Fig. 3.

lesen, so versuchte er es, klagte aber, sein Gedächtnis sei so schwach, dass er nach dem Lesen einer Seite nicht mehr wisse, was er gelesen habe. Kopfrechnen, selbst mit grösseren Zahlen ging merkwürdig gut. Zu schreiben versuchte er oft, aber infolge des rasch sich einstellenden Tremors wurden die Buchstaben ausfahrend und unleserlich.

Während seines Aufenthaltes in der Klinik — er wurde in dem oben geschilderten Zustand von seinen Angehörigen Ende Februar 1903 nach Hause genommen — bekam er nun, und das ist von Wichtigkeit, zweimal (am 20. XII. und am 17. I.) einen Anfall, der dem Zustand, in dem er eingeliefert wurde, völlig glich, d. h. er wurde plötzlich bewusstlos, und es begann der heftige allgemeine Krampfzustand klonischer Natur; dabei war die Pupillenreaktion erloschen. Nach 1 Stunde erwachte er beidemale rasch und war völlig amnestisch, hochgradig abgespannt.

Bei einer jetzt (8. I. 05) vorgenommenen Untersuchung zeigte sich, dass der Zustand des Kranken noch genau derselbe ist. Er ist vollständig arbeitsunfähig, liegt fast den ganzen Tag auf dem Sofa, ohne irgend einer vernünftigen Beschäftigung zugänglich zu sein. Ununterbrochen wird der ganze Körper von einem kleinschlägigen Tremor geschüttelt, der bei jeder intendierten Bewegung grossschlägiger und heftiger wird. Ohne Stock oder Krücken kann er gar nicht gehen. Sein Gesichtsausdruck ist derselbe, stets traurige, er ist immer zum Weinen geneigt. Er hat öfters zu lesen versucht, merkt sich aber gar nichts. Im Laufe der beiden letzten Jahre hatte er jedes Jahr ca. 6 epileptiforme Anfälle von 5 Minuten bis halbstündiger Dauer, wobei er bewusstlos wird, hinschlägt, heftige Krämpfe bekommt, Schaum soll vor den Mund treten, aber er hat sich nie in die Zunge gebissen. Eine deutliche Aura besteht nicht. Er hat übrigens vor $1^1/_2$ Jahren geheiratet, und vor 3 Wochen wurde ihm ein Mädchen geboren. Den Coitus soll er nach Angabe der Frau ausüben können, aber er ist nachher stets fürchterlich erregt und ganz abgespannt.

Der vorstehend beschriebene Fall macht in seiner Deutung grosse Schwierigkeiten. Von einem der erfahrensten Neurologen wurde er als typischer Fall von traumatischer Hysterie erklärt. Und in der That, wenn wir nur den stationär gewordenen Zustand von Schütteltremor in Betracht ziehen, wie er sich von der zweiten Woche ab ausgebildet hatte, und wie er bei jeder späteren von der Anamnese unbeeinflussten Untersuchung stets wieder konstatiert werden konnte, so ähnelt unser Fall ungemein den bei Hysterie vielfach beschriebenen motorischen Störungen, ganz besonders den öfter citierten Fällen von Nonne und Fürstner, welchen sie den Namen „pseudospastische Parese mit Tremor nach Trauma“ gegeben haben. Auch bei ihren

Fällen hatte ein schweres Trauma eingewirkt, das zumeist den Rücken getroffen hatte. Nach häufig schweren, allerdings vorübergehenden Allgemeinerscheinungen hatte sich nach Tagen, Wochen und selbst Monaten nach dem Unfall Schwächegefühl, Zittern und Schütteltremor entwickelt, der die unteren Extremitäten, aber auch den ganzen Körper befiel, dabei zeigten die Muskeln besonders bei Bewegungen, Gehen u. s. w. brettartige Härte. Diese Beschreiung stimmt völlig für unseren Fall. Auch der bei unserem Patienten beobachtete anhaltende Schütteltremor, die Hyperästhesien an den Beinen, die Hyperalgesie bei leiser Berührung der Haare, die psychische Verstimmung, die Weinkrämpfe, die Unfähigkeit zu wollen, der Mangel an Merkfähigkeit würden zu dem Bilde der Hysterie passen.

Wir können uns aber dennoch nicht entschliessen, den Fall als reine traumatische Hysterie, also als funktionelle Neurose aufzufassen, wenn wir die Entstehung des Falles berücksichtigen und das Krankheitsbild, das wir von Anbeginn an beobachten konnten, genau in Betracht ziehen. Gerade darin liegt unseres Erachtens sein grosses Interesse, dass man gleich nach einem sicher nachgewiesenen schweren Kopftrauma, das anfangs eine organische Läsion vermuten liess, im unmittelbaren Anschluss ein Krankheitsbild sich entwickeln sah, das man als traumatische Hysterie ansprechen darf. Gleich nach dem Schlag mit dem schweren Hammer war Patient bewusstlos zusammengestürzt, s o f o r t haben sich die höchst eigentümlichen Krämpfe eingestellt, die nach etwa dreistündiger Bewusstlosigkeit allmählich abklangen; vom anderen Tag ab blieb der nur bis zu einem gewissen Punkt sich bessernde, dann aber stationär bleibende Zustand von Schütteltremor. Zweimal aber stellten sich noch in der Klinik und noch mehrere Male ausserhalb wie epileptiforme Krämpfe aussehende allgemeine Konvulsionen ein, bei denen das Bewusstsein erloschen war, die Pupillen n i c h t reagierten (beides von uns selbst kontrolliert). Einer t y p i s c h e n Commotio cerebri entsprach das Krankheitsbild gleich nach dem Trauma nicht; es bestand zwar Bewusstlosigkeit, aber weder die Krämpfe noch die Pulsbeschleunigung von 100 in der Minute passen in den gewohnten Rahmen. Auch das Erbrechen ist nicht sicher erwiesen. Dennoch wäre es unserer Meinung nach gezwungen, eine organische Läsion im Gehirn ableugnen zu wollen. Wenn auch der im Schwung treffende 4 kg schwere Hammer äusserlich nur ein Hämatom am Schädel gemacht hatte — es haben oft viel geringere Traumen sichere Läsionen im

Inneren des Schädels gemacht —, uns erscheint es durchaus wahrscheinlich, dass auch das Gehirn an der Erschütterung des Schädels teilgenommen hatte, und dass, wenn auch hypothetisch, dabei gerade das Krampfcentrum in der Medulla oblongata am stärksten, sei es durch eine Blutung, sei es durch einen anderen uns nicht näher erklärlichen Reiz getroffen wurde.

Wie immer wir aber den Fall aufzufassen geneigt sind, ob als reine traumatische Hysterie, ob als organisch bedingte Krampfform, sein Interesse wird ein grosses sein. Denn der Zusammenhang des schweren Kopftraumas mit dem unmittelbar sich anschliessenden, hysterischen Schütteltremor ist unbedingt erwiesen, und die unmittelbare Konsequenz aus diesem zeitlichen Zusammenhang ist die schwer zu beantwortende Frage, ob nicht auch in anderen Fällen traumatischer Hysterie mit ähnlichen Krampfsymptomen organische Läsionen mikroskopischer Natur in cerebro vorgelegen haben können, und ob es nicht eine Art chronischer Reizbarkeit des Krampfcentrums giebt, das durch periphere Reize getroffen zu den beschriebenen motorischen Störungen Veranlassung geben kann.

X.

AUS DER

PRAGER CHIRURGISCHEN KLINIK

DES PROF. DR. A. WÖLFLER.

Ueber die Naht des Nervus hypoglossus[1]).

Von

Prof. Dr. **A. Wölfler.**

Obwohl die Naht des Nervus hypoglossus nicht in anderer Weise ausgeführt wird, als die jedes andern motorischen Nerven, so ist der in meiner Klinik beobachtete Fall doch insoferne von Interesse, als er nach den in der Litteratur geschilderten Fällen von Durchtrennung des Nervus hypoglossus der erste ist, in dem überhaupt die Naht desselben und mit Erfolg ausgeführt wurde. Es ist daher über die Durchtrennung desselben schon manches bekannt, aber noch nichts über die Resultate einer solchen Naht. Zunächst möge die Krankengeschichte eines solchen Falles folgen.

Der 38j. ledige Häusler S. F. wurde am 21. XI. 02 in meine Klinik aufgenommen, er hatte sich am 15. VII. des Jahres 1902 in einem Anfalle von Trübsinn mit einem Messer 2 Schnittwunden am Halse und mehrere kleinere an der Brust beigebracht. Deshalb wurde er an die Klinik des Herrn Prof. Dr. Arnold Pick zunächst gebracht und von dort auf dessen Anregung in meine Klinik. Es traten nämlich infolge dieser Verletzung Sprachstörungen auf, und auch das Essen war erschwert, denn er konnte die Bissen im Munde auf die rechte Seite bringen, aber sie blieben dann auf derselben liegen. Auch das Trinken ging schlechter,

1) Zum Teile vorgetragen im „Vereine deutscher Aerzte in Prag" am 3. Februar 1905.

es musste langsamer geschehen, da sonst ein Teil der Flüssigkeit durch Nase und Mund wieder zurückkam; so konnte er in den ersten 3 Wochen überhaupt nur mit dem Schlauche ernährt werden. Die Beschwerden bezüglich des Essens und Trinkens hatten sich in der letzten Zeit etwas gebessert, die Sprachstörungen aber nicht. Vom November des Jahres 1901 bis Juni 1902 litt der Pat. noch an Fieberanfällen, die in Zwischenräumen von 2—3 Wochen auftraten und von 4—5tägiger Dauer gewesen sein sollen. Diese Fieberanfälle gingen mit heftigen Schmerzen im Kopfe und an den Gliedern und mit Appetitlosigkeit und Erbrechen einher. Der letzte derartige Anfall war am 15. VII. eingetreten, an welchem Tage sich Pat. die Verletzung beibrachte. Potus und Infektion werden negiert, der Harn ist normal.

Status: Bei dem gut genährten und gut gebauten Pat., dessen Lunge und Herz normal sind, finden sich unter der rechten Mamilla und in der Regio epigastric. mehrere $^1/_2$—3 cm grosse Hautnarben, welche von Messerschnitten herrühren und am Halse 2 lange Narben, die eine beginnt etwas unterhalb des rechten Kieferwinkels und zieht in einer Länge von 8 cm nach vorne bis nahe zur Mittellinie, die 2. Narbe liegt etwas tiefer parallel zur ersten, geht also auch bis auf die linke Halsseite und reicht bis über den Schildknorpel, sie ist ungefähr 12 cm lang. Die Zunge weicht beim Vorstrecken stark nach rechts, so dass die Spitze fast hakenförmig gebogen erscheint, beim Zurückziehen innerhalb der Mundhöhle nach links. Die rechte Zungenhälfte ist viel kleiner als die linke, Substanz ärmer und weicher anzufühlen, die Oberfläche ist faltig. Diese Atrophie der rechten Zungenhälfte erstreckt sich aber nicht über die ganze rechte Seite, sondern reicht nur etwa bis $1^1/_2$ cm vor die Papillae circumvallatae. Die Sensibilität war ungestört, ebenso der Geschmack. Die Sprachstörung ist demnach eine motorische durch die Atrophie der rechten Zungenmuskulatur bedingt. Die Zischlaute und das R spricht Pat. schlecht aus.

Es handelte sich demnach in diesem Falle um eine Lähmung der rechten Zungenhälfte, bedingt durch eine traumatische Verletzung des rechten Nerv. hypoglossus. Es war deshalb notwendig zu sehen, ob sich nicht eine Restitutio ad integrum wieder herstellen lasse. Zu diesem Zwecke wurde am 3. XII. 02 in allgemeiner Narkose ein Schnitt in die Narbe der rechten Halsseite ausgeführt und das Narbengewebe zunächst excidiert, in demselben findet man alsbald das centrale Ende des Nerv. hypogl. von festem Narbengewebe umgeben, dagegen scheint das periphere Ende stark retrahiert zu sein. Um dasselbe zu finden, wird der M. mylo-hyoid. gespalten, der periphere Teil der Nerven wird nicht daselbst gefunden, sondern tiefer im Narbengewebe eingebettet. Vereinigung der beiden Nervenenden durch 3 Nähte, welche die Substanz des Nerven mitfassen. Ueber den Nerven wird das Gewebe in der nächsten Umgebung vereinigt, hierauf wird der grösste Teil der Wunde bis auf den

medialen Winkel, wo ein Gazestreifen eingelegt wird, geschlossen. Blaubindenverband in einer nach rechts geneigten Kopfhaltung.

Ernährung durch die Nase. Normale Temperatur. Entfernung des Gazestreifens. Ernährung durch den Mund, Pat. vermag nur schlecht zu schlingen, doch bessert sich etwas dieser Zustand. Pat. wird am 12. XII. wieder der Irrenanstalt übergeben.

Im Laufe der Zeit hatte ich Gelegenheit den Kranken immer wieder zu sehen, es besserte sich nach ungefähr einem halben Jahre die Muskulatur der rechten Zungenhälfte, so dass jetzt nur mehr ein geringer Unterschied zu Gunsten der linken Hälfte zu konstatieren ist. Die Sprache hat sich gebessert, ebenso die Bewegungen der Zunge insoferne, als beim Herausstrecken derselben sie fast ihr normales Aussehen hat und man deshalb keinen besonderen Unterschied gegen links wahrnimmt. Befindet sich die Zunge in der Mundhöhle, so bewegt sie sich immer noch etwas nach links, auch kann dieselbe weder nach aufwärts, noch nach rechts in dem Masse bewegt werden, wie die linke Hälfte; auch sind die Zungenbein-Kehlkopfmuskeln, sowie die Unterkiefermuskeln, welche von diesem Nerven versorgt werden, noch nicht so kräftig auf der rechten Seite, wie auf der linken.

In Bezug der elektrischen Erregbarkeit lässt sich sagen, dass auf der rechten Seite der Zunge die faradische und galvanische Erregbarkeit immer noch nicht so kräftig ist, wie links, jedoch keine Entartungsreaktion zeigt. Vom Nerv. hypogl. der rechten Seite aus konnte eine Reaktion der Zungenmuskulatur dieser Seite nicht erzielt werden, doch ist diese Erregung auch an der linken Seite wegen der tiefen Lage dieses Nerven nicht gut möglich. Sensibilität und Geschmack ist auf der rechten Seite so wie auf der linken (Voltär).

Aus den angegebenen Befunden geht hervor, dass nicht bloss die Verwachsung des durchtrennten Nerven gelungen ist, sondern auch, dass die Erregbarkeit desselben sich wieder eingestellt hat. Es beweist dies der Umstand, dass die faradische und galvanische Erregbarkeit sich wieder hergestellt und dass die Zungenmuskulatur sich so wesentlich gebessert hat, aber eine vollständige Herstellung der Zungenmuskulatur ist rechts noch nicht in dem Grade erfolgt, wie links. Es geht demnach die Regeneration nur ganz langsam vor sich.

Es ist schon früher erwähnt worden, dass bisher eine Naht des Nervus hypoglossus nicht unternommen wurde, es können deshalb nur jene Fälle erwähnt werden, in welchem bloss eine Durchtrennung beobachtet wurde und zwar zunächst die durch ein Messer verursachten:

1. Gueterbock[1]). 60j. Geisteskranker, Epileptiker bringt sich am 7. II. 73 mit einem Rasiermesser eine Halswunde bei. Die Zunge weicht nach links ab, die linke Zungenhälfte reagiert auf elektrische Ströme gar nicht, die linke Zunge ist atrophisch, fühlt sich dünner an als rechts; willkürlich vermag Pat. die Zunge nicht in der Mittellinie herabzudrücken, sie bildet einen nach links konkaven Bogen.

2. Bernhard[2]). Bei einem Selbstmordversuch war der linke Nerv. hypogl. verletzt worden. Die linke Zungenhälfte ist schmäler, der Induktionsstrom bewirkte an der kranken Seite nur schwache Zuckungen. Die gelähmte Zungenmuskulatur zeigte deutlich Entartungsreaktion. Der konstante Strom ergab:

Kranke Zungenhälfte.	Gesunde Zungenhälfte.
Ka. S. Z. = 6 E.	Ka. S. Z. = 8 E.
A. S. Z. = 6 E.	A. S. Z. = 10 E.
A. S. Z. grösser als Ao. Z.	Kein Ao. Z.
A. S. Z. = 10 E.	

3. Traumann[3]). „Stichverletzung des Nerv. hypogl. und Nerv. accessor. Willisii unter der Schädelbasis."

23j. Mann wurde mit einem Messer gestochen. Heiserkeit, starke Blutung, rechts unter dem Gehörgange eine 3 cm lange vertikal verlaufende Wunde. Die Sonde dringt $5^1/_2$ cm in die Tiefe. Pat. konnte komplicierte Speisen nur in kleinen Bissen herunterbringen, verschluckte sich und bekam Hustenreiz, Lähmung der rechtsseitigen Zungenbeinmuskeln, Abweichung der Zunge nach rechts, beim Zurückziehen Abweichung der Zunge nach links, bei Berührung des harten Gaumens bleibt die Zungenspitze rechts stets zurück; bei der Palpation fühlt sich die rechte Hälfte schlaff und weich an. Die rechte Hälfte des Schildknorpels tritt am Halse als eine deutliche Prominenz hervor.

Elektrische Untersuchung:

A. Faradische Untersuchung. a) Reizungen des Nervus hypogl. rufen links heftige Kontraktionen hervor, rechts keine. b) Direkte Muskelreizungen: auf der rechten Seite reagiert weder die Innenmuskulatur der Zunge, noch der Musculus genio-glossus, noch der Musculus genio-hyoideus, noch die Unterzungenbein-Muskeln. Setzt man die Elektroden auf den Zungenrücken, so hebt sich die Zunge kahnförmig, die rechte Zungenhälfte wird nur mechanisch mitbewegt, und es bilden sich daselbst Querfalten.

1) Die Verletzungen am Halse. Vierteljahrschr. f. gerichtl. Med. herausg. von Eulenburg. Neue Folge. Bd. IX. S. 57. Berlin 1873.

2) Neuropath. Beobachtungen. Archiv f. klin. Med. 1868. Bd. XXII S. 392.

3) Deutsche Zeitschr. f. Chir. 1893. Bd. XXXVII. S. 167.

B. Galvanische Untersuchung. a) Reizung des rechten Nervus hypogl. giebt keine Spur von Zuckungen. b) Setzt man bei 5—6 Elementen die Elektroden auf die linke, das ist die gelähmte Zungenhälfte, so bleibt dieselbe unerregt.

Wird die gelähmte Zunge im Munde behalten, so bleibt die gelähmte Spitze nach der gesunden Seite gerichtet. Wird dagegen die Zunge herausgestreckt, so bleibt die Spitze nach der gelähmten Seite, gleichzeitig tritt eine Krümmung der Raphe ein, deren Konkavität nach der gelähmten Seite gerichtet ist. Eine Rechtswendung der Zunge ist unmöglich. Die funktionellen Störungen beziehen sich darauf, dass der Kranke die Speisen zwischen den Backenzähnen der gesunden Seite verkleinert und der ganze Kau- und Schluckmechanismus langsamer vor sich geht als beim Genusse fester Speisen. Ferner erscheint bemerkenswert die atrophische Lähmung der Zungenbeinmuskeln, es ist dies ein Beweis, dass die Anastomose des Hypoglossus mit den obern Cervikalnerven stattgefunden hat.

Von Schussverletzungen, welche beide Nervi hypoglossi betroffen hat, ist zu erwähnen:

1. Beobachtung von M. Schüller[1]): Schuss durch den Hals. Lähmung des Hypoglossus (soll heissen der Hypoglossi). Heilung. Beide Schussöffnungen befinden sich dicht hinter den Kieferwinkeln. Die Zunge lag wie ein welkes Blatt, fast unbeweglich und zusammengesunken auf dem Boden der Mundhöhle. Sensibilität und Geschmacksempfindungen waren nur in geringem Grade abgeschwächt. Kauen und Schlucken fester Bissen ist unmöglich, dieselben bleiben in der Mundhöhle liegen. Flüssigkeit wird geschluckt, wenn der Pat. sich dabei nach rückwärts beugt. Sprache unverständlich. Allmählich bessert sich die Lähmung, die Sprache wurde wieder deutlich, der Zungengrund wölbte sich mehr, während gleichzeitig die Spitze ein wenig gehoben werden konnte. Bei der Entlassung 6 Monate nach der Verletzung hatte die Zunge fast ihre volle Bewegung und Leistungsfähigkeit wieder erlangt. Eine besondere Behandlung ist nicht angewendet worden.

Dieser Fall verdient in zweifacher Hinsicht ein aussergewöhnliches Interesse: 1) Dass der Zufall es wollte, dass beide Nervi hypoglossi von der Kugel getroffen wurden; denn nur so kann man sich die vollständige Unbeweglichkeit der Zunge erklären, die Lage des Schusskanals spricht nicht dagegen. 2) Noch merkwürdiger ist der Umstand, dass nach einer solchen Schussverletzung beide Nervi hypoglossi wieder geheilt sein sollen. Nach der gegebenen Beschreibung muss die Verwachsung der durchschossenen Partien an

1) Kriegschirurg. Skizzen aus dem deutsch-franz. Kriege. Hannover 1871. S. 27. Fall 6.

beiden Nerv. hypoglossis wiederum eingetreten sein, denn es heisst darin, dass die Zunge ihre volle Beweglichkeit wieder erlangt habe.

2. Beck[1]) berichtet über eine Schussverletzung des XII. Hirnnervenpaares. Schuss durch den Hals ohne Läsion eines Gefässes oder des Kehlkopfes, die Zunge hing gelähmt aus dem Munde und konnte nicht zurückgezogen werden.

3. In einem Falle von Mitchell[2]) bestand nach einem Schusse halbseitige Lähmung der Zunge. Abweichung derselben beim Hervorstrecken nach der verletzten Seite, auch konnte die Spitze nicht gegen die Oberlippe gebracht werden; keine Sensibilität oder Geschmackstörungen, doch steigende Schwierigkeiten bei der deutlichen Artikulation. Die Zungenhälfte der verletzten Seite atrophierte.

Nachdem wir 3 Schnitt- und 3 Schussverletzungen des Nervus hypoglossus — ohne dass je einmal die Naht versucht wurde — beschrieben haben, scheint es uns noch zweckmässig nach Wollberg 1884 diejenigen Punkte rasch zusammenzufassen, welche sich auf die Naht der Nerven im Allgemeinen beziehen.

Baudens war wohl der erste, welcher im Jahre 1836 mit Erfolg die paraneurotische Naht ausgeführt hat; erst im Jahre 1863 wurde von Nélaton in einem Falle die frühzeitige und in einem andern Falle die späte Nervennaht ausgeführt. Létiévant, der so Vieles und so Gutes zur theoretischen Frage der Nervennaht beigetragen hat, hatte bei der praktischen Ausführung derselben in keinem Falle Erfolg; oder besser gesagt, er beobachtete die Fälle nicht lange genug. Dagegen konnte Jessop im Jahre 1871 noch 9 Jahre nach Durchtrennung des Nerven einen Erfolg durch die Naht beobachten.

Schon im Jahre 1778 hatte Cruikshank mit Hunter den Beweis erbracht, dass bei Tieren die Enden der durchschnittenen Nerven durch ein Gewebe sich vereinigen, welche der Nervensubstanz sehr ähnlich ist, und Flourens hatte im Jahre 1828 schon den Beweis erbracht, dass durch die Vereinigung zweier verschiedener Nerven wieder Beweglichkeit erzielt werden kann; nach der Veröffentlichung Steinrück's 1838 war die Möglichkeit der Nervenregeneration bei Tieren ausser Zweifel gestellt. Wollberg hat im Jahre 1884 gezeigt, dass das periphere Ende des Nerven nach der Durchschneidung desselben degeneriert, dass aber der Achsenzylinder an der Degeneration keinen Anteil nimmt.

1) Fischer, Handbuch der Kriegschirurgie. Deutsche Chirurgie. Lief. 1882. S. 259. 2) Ebendaselbst.

XI.

AUS DER

KÖNIGSBERGER CHIRURGISCHEN KLINIK

DES PROF. DR. GARRÈ.

Ueber Dauerresultate der Colopexie bei hochgradigem Rectumprolaps.

Von

Dr. **F. Pachnio.**

Seit einer Reihe von Jahren ist die Colopexie, d. h. die Annähung der Flexura sigmoidea an das Peritoneum parietale, die von den meisten Chirurgen bei hochgradigen Mastdarmvorfällen angewandte Operation, die man auch als Operation der Wahl bezeichnet hat. Der Grund dafür, dass diese Methode alle andern älteren in den Hintergrund drängte, lag einmal in einer neuen Auffassung von der Pathogenese des Prolapsus recti, den man, wie als bekannt vorausgesetzt werden kann, immer mehr und mehr für eine primäre Hernia perinealis hielt, bei welcher die Vorderwand des Rectums den Bruchsack bildet, eine Ansicht, die Waldeyer in seinem Epoche machenden Werke „Das Becken" aufgestellt hat [1]); dann aber darin, dass die älteren Methoden alle das Leiden nicht an der Wurzel anfassten, weil sie der Anatomie zu wenig Rechnung trugen oder einen zu schweren Eingriff für den Patienten bedeuteten, wie z. B. die Resektion.

Es sei mir nun erlaubt, bevor ich auf die Waldeyer'sche Ansicht und die Colopexie mit ihren Erfolgen eingehe, noch ein-

1) Waldeyer, Das Becken. Topogr. Anatomie mit besonderer Berücksichtigung der Chirurgie und Gynäkologie. 1899.

mal an diese alten und ältesten Methoden zu erinnern.

Schon bei Hippokrates fanden die extern medikamentöse Therapie sowie die Verband- und Apparattherapie ihre Anwendung[1]). Sie wurden dann später immer mehr und mehr ausgebildet; ja man griff sogar zu innerlichen Mitteln und gab bei eminenter Schlaffheit der Sphincteren Nux vomica, während äusserlich Argentum nitricum und Acidum nitricum fumans die meiste Anwendung fanden. Indes erreichte man durch sie nicht viel, und schon im 15. Jahrhundert kamen Leonidas und Aëtius durch die Kauterisation mit dem Glüheisen darauf, dass allein die operative Behandlung massgebend sei. Man hielt sie lange Zeit für die einzige brauchbare Methode, wie dies auch Bérenger in einer seiner Arbeiten 1695 bestätigt: „Le fer est le seul et unique remède, que l'on peut employer utilement". So ist bis zum heutigen Tage die Kauterisation noch nicht ganz verdrängt, wenn man sie auch nur als Nachoperation bei kleinen Mucosaprolapsen anwendet und statt des Glüheisens den Thermokauter benutzt. Als man dann später mit dem Fortschreiten der Wissenschaft auch kühner in der operativen Technik wurde, fasste Hey 1788 den Entschluss, durch Keilexcision die erweiterte Afteröffnung zu verengern und so einem Vorfallen des Darms vorzubeugen; ihm schlossen sich Dupuytren, Dieffenbach und noch viele Andere an. Auf derselben anatomischen Grundlage, dass der erschlaffte Sphinkter und durch ihn die erweiterte Analöffnung der Ursprung des ganzen Leidens sei, ruhte auch die später von Thiersch angegebene Silberdrahtmethode, die ebenfalls jetzt noch in manchen Kliniken bei Prolapsen geringeren Grades mit scheinbar gutem Erfolge angewandt wird. Das modernste Operationsverfahren dieser Art ist wohl die von Roberts angewandte posterior proctectomy, der 1893 drei auf diese Weise geheilte Fälle publiciert[2]).

Der Gedanke, den vorgefallenen Darmteil durch Ligatur ganz zu entfernen, zumal er ja doch vollständig ausser Funktion gestellt war, hat schon in der vorantiseptischen Zeit seinen Ursprung. Das Verdienst, diese Methode weiter ausgebaut zu haben, gebührt Weinlechner, der zur Ligatur elastische Drains anwandte. Man operierte auch hier mit wechselndem Erfolge. Indessen war die Ope-

1) Bakes, Operative Therapie des Mastdarmvorfalls. Deutsche Zeitschr. f. Chir. Bd. 54. 1900.

2) Bakes, Deutsche Zeitschr. f. Chir. Bd. 54. 1900. J. B. Roberts, Annal of Surgery. 1893.

ration absolut nicht ungefährlich und vielen Zufälligkeiten ausgesetzt; so legt ihr v. Mikulicz zur Last, dass sie in keiner Weise das eventuelle Vorhandensein einer Hedrocele berücksichtige[1]). Daher wurde auch sie verlassen und besonders durch die exakte Ausbildung der Technik der Resektion durch v. Mikulicz verdrängt. Dieser Eingriff ist nun bis in die neueste Zeit hinein als der sicherste, wenn auch schwierigste zur Dauerheilung von grossen Mastdarmprolapsen angesehen worden. Man musste sich indes immer gegenwärtig halten, dass an einer Stelle operiert wurde, die sich nie sicher desinficieren liess, was um so gefährlicher war, da gerade an dieser Stelle die Bauchhöhle eröffnet wurde, auch gehörten die sich an die Heilung mitunter anschliessenden Narbenstrikturen, die zuweilen jeder Behandlung trotzten, mit zu den unangenehmsten Komplikationen (Bogdanik).

Man griff aus allen diesen Gründen nur zu gern zu einer neuen Operation, der Colopexie, die weniger gefährlich erschien und die von Jeannel in Toulouse im Jahre 1889 zum ersten Male ausgeführt wurde. Jeannel ging damals schon von der Ansicht aus, dass der Lockerung der oberen Befestigungen des Rectums die weitaus grösste Bedeutung zukäme, und legte auf diese das Hauptgewicht, während er dem Beckenboden nur eine sekundäre Bedeutung beimisst. Zwar hat schon früher 1871 Hutchinson[2]) den Prolaps von einer Laparotomiewunde aus zu reponieren gesucht, aber dennoch gebührt Jeannel das Verdienst, die Methode ausgebaut zu haben[3]). Wenn nun auch die Colopexie in der ersten Zeit noch nicht recht anerkannt wurde, so kam sie mit der neuen Auffassung von der Anatomie des Prolapses immer mehr in Gebrauch, besonders nach dem Erscheinen der Arbeit Waldeyer's.

Und sehen wir nun noch einmal kurz seine Auffassung von der Anatomie und Pathogenese des Mastdarmvorfalles durch, so wird sich uns dabei als Grund, weshalb alle älteren Methoden unzweckmässig waren, ergeben, dass sie alle das Leiden von einer falschen Seite aus bekämpften. Ebenso die Rectopexie, wenn auch diese Methode schon mehr der neuen Ansicht entspricht, so scheinen ihre Vertreter doch von der irrigen Auffassung ausgegangen zu sein,

1) v. Mikulicz, Zur operativen Behandlung des Prolapsus recti et coli invaginati. Arch. f. klin. Chir. Bd. 38. 1889.

2) Hutchinson, Berl. klin. Wochenschr. 1872.

3) Ludloff, Weitere Beiträge zur Pathogenese und Therapie des Rectumprolapses. Langenbeck's Archiv Bd. 60.

dass die lockere Fixierung des Rectums hinten die Hauptursache des Leidens sei, die sie zu beheben suchten.

Nach Waldeyer beginnt nun der Mastdarm erst in der Höhe des 3. Kreuzbeinwirbels und zerfällt in zwei Teile, die Pars pelvina und die Pars perinealis. Diese letztere, als der kürzere Teil, ist eng in dem Diaphragma pelvis eingeschlossen, das die Bauchhöhle ebenso nach unten abschliesst, wie das Zwerchfell nach oben. Die Pars pelvina aber liegt oberhalb der Oeffnung, die für den Durchtritt des Rectums in den Beckenboden eingelassen ist. Sie beginnt in der Höhe des unteren Endes der Prostata, liegt also schon frei in der Bauchhöhle und wird ihr daher naturgemäss eine freiere Bewegung eigen sein, als der Pars perinealis, sie wird alle Exkursionen mehr oder weniger mitmachen können, denen die Abdominalorgane infolge der Wirkung der Bauchpresse überhaupt ausgesetzt sind. An einer zu freien Beweglichkeit hindert sie indes ihr Aufhängeapparat in der Bauchhöhle und nicht zum wenigsten ihre eigene Muskulatur, die sich bei jeder Kompression der Bauchpresse gleichzeitig kontrahiert und das schlaffe Darmrohr in ein versteiftes und muskulöses umwandelt. Der Aufhängeapparat der Pars pelvina aber ist kurz folgender: „Durch die Flexura sacralis schräg nach hinten und oben über dem Diaphragmaschlitz, dessen vorderer Teil durch die Prostata fest verschlossen wird, aufgehängt, wird die Pars pelvina vorn durch ihre Verwachsung mit dem Peritoneum der Excavatio recto-vesicalis und durch die Fascienverbindung mit den Samenblasen und der Prostata an der Blase befestigt. Die Seiten des Rectums sind durch die beiden zum Mesocolon ziehenden Peritonealblätter aufgehängt. Die lockerste Verbindung ist die nach hinten, wo die Pars pelvina an das Kreuzbein angeheftet ist.“ Dort, wo das Rectum nicht von Peritoneum überzogen ist, und dies ist der grösste Teil, wird es von der Fascia recti eingeschlossen, auch eine verhältnismässig lockere Fixierung. Betrachten wir nun diesen Aufhängeapparat, so ersieht man, dass die Befestigung des Rectums in seiner oberen Hälfte am mangelhaftesten ist, da es hier nur an das Peritoneum der Excavatio recto-vesicalis fixiert ist. An dieser Stelle nun wird einer von schräg oben und vorn nach unten wirkenden Kraft kaum Widerstand geleistet werden können, wenn eben nicht normaler Weise die Muskulatur des Mastdarms eine Gegenkraft bildete. Unterstützt wird die Muskulatur ferner durch Fettmassen, die alle Zwischenräume zwischen Nachbarorganen und Rectum ausfüllen und wenn auch vielleicht zum kleinsten Teil durch

den Sphincter ani wie überhaupt durch den Beckenboden. Diesen Verhältnissen im normalen männlichen Becken entsprechen mit kleinen Aenderungen dieselben im kindlichen und weiblichen. Wie kommt es nun zum Prolaps?

Während man früher annahm, dass der Prolapsus recti durch Zug von unten entstehe und ein Prolapsus ani stets der Vorläufer grösserer Prolapse sei, (v. Esmarch, Fischl u. A.), huldigt man auch hierin heute der Ansicht Jeannel's und Waldeyer's, der sich auch Ludloff in seinen Arbeiten anschliesst. Der Prolapsus recti ist nichts anderes als eine Hernie, und zwar eine Hernia perinealis medialis incompleta und completa. Als ursächliches Moment dafür, wird der von verschiedenen Seiten beobachtete abnorme Tiefstand des Douglas'schen Raumes angesehen (Zuckerkandl). Ferner bieten sich durch die Wirkungen der Bauchpresse, wie oben schon kurz angedeutet wurde, in der Bauchhöhle verschiedene Loci minoris resistentiae, an denen die Peritonealblase hervorgepresst werden kann. Einer dieser Loci minoris resistentiae aber ist die Befestigung des Rectums an dem Peritoneum der Excavatio recto-vesicalis. Ist das Peritoneum nun noch anormal und sehr nachgiebig, sind die Patienten selbst mager und in schlechtem Ernährungszustande, so dass der Darm nur durch ein geringes Fettpolster in seiner Lage gehalten wird, ist des Weiteren die Muskulatur des Rectums schwach und schlecht ernährt, so wird durch diese physiologische Hernie, also durch die Peritonealblase, die Vorderwand der Pars pelvina in die Ampulle gemäss der Druckrichtung schräg nach unten vorgebuchtet werden. Je öfter die Bauchpresse nun in Anspruch genommen wird, habituelle Obstipation, Rectalkatarrhe etc. desto mehr und desto häufiger wird natürlich auch die Pars pelvina vorgetrieben. Dadurch wird der Darm immer mehr und mehr gedehnt und die so vorrückende Hernie muss naturgemäss an den übrigen vorherbeschriebenen Verbindungen des Rectums zerren. Diese Einstülpung der Vorderwand des Darms geht ferner Hand in Hand mit der Dehnung des Mesocolons und da die hintere Befestigung des Rectums am Kreuzbein eine sehr lose ist, so wird diese Einstülpung schliesslich die ganze Cirkumferenz des Darms einnehmen. Auf diese Weise entsteht dann allmählich der Prolaps, der ausserdem in seiner vorderen Lippe, wie aus dem Gesagten leicht ersichtlich ist, stets eine Hedrocele bergen wird.

Das ist im Wesentlichen die Ansicht Waldeyer's, bei deren Ausführung ich den Angaben Ludloff's gefolgt bin; auf

eine in die Details gehende Beschreibung der einzelnen Prolapsarten, des Prolapsus ani, ani et recti, recti und coli invaginati verzichte ich, zumal auch hierüber Ludloff ausführlich geschrieben hat. So spielen also, um alles noch einmal kurz zusammenzufassen, bei dem Zustandekommen des Rectumprolapses nach der jetzt herrschenden Auffassung folgende Faktoren eine Rolle:

1) Erschlaffung der Muskulatur des Rectums, des Beckenbodens und des Sphincter ani.

2) Nachgeben der unteren und oberen Aufhängebänder des Mastdarms.

3) Angeborene Disposition.

Auf die Aetiologie des Prolapses wird noch an anderer Stelle näher einzugehen sein.

Die Colopexie war also die Methode, wie schon gesagt, die dieser neuen Auffassung wenigstens zu einem kleinen Teile Rechnung trug. Es ist eben wohl denkbar, dass durch das hinaufgezogene und fixierte Colon die hernienartige Excavatio rectovesicalis eine Stütze erhält und an dem Vordringen nach unten gehindert wird. Man nahm sie daher mit Freuden auf und operierte in einer grossen Anzahl von Fällen mit scheinbar eminenten Erfolgen. Was aber diese Erfolge in Wahrheit bedeuten, wieviel auch die in der Litteratur veröffentlichten und als geheilt bezeichneten Fälle wert sind, das sei der wahre und wesentlichste Stoff meiner Arbeit. Doch wenn wir über die Colopexie, eine bis jetzt so überaus anerkannte und beliebte Methode, ein Urteil fällen wollen, so müssen wir diese Methode selbst noch einmal mit allen ihren Vorteilen und Nachteilen aufs Genaueste prüfen, und es sei mir erlaubt, auch an dieser Stelle noch einmal auf die Colopexie mit Anus praeternaturalis, wie sie von Jeannel angegeben wurde, einzugehen: „Von einer im linken Hypogastrium angelegten Laparotomiewunde aus stülpte Jeannel, indem er einen Zug am Mesorectum und am Mesocolon nach oben ausübte, den reponiblen Mastdarmprolaps der Patientin zurück, fixierte die dadurch heraufgezogene Flexura sigmoidea in der Bauchwunde und eröffnete nach sechs Tagen die fixierte Schlinge, machte also zum Schluss eine gewöhnliche laterale Colostomie. Den Anus praeternaturalis legte er deshalb an, um durch Ausschaltung des Rectums den persistierenden Mastdarmkatarrh, einen wichtigen ätiologischen Faktor, zu heilen. Dies gelang ihm, worauf nach Monaten die artificielle Schliessung des künstlichen Afters erfolgte und Patientin geheilt entlassen wurde" (Bakes).

So berücksichtigt also die Colopexie das eine wesentliche Moment der anatomischen Grundlage jeden Prolapses, nämlich die Lockerung des Aufhängeapparats des Rectums, indem sie denselben so gut wie möglich wiederherzustellen sucht. Es sollen die gebildeten Peritonealadhäsionen das Colon nach oben fixiert halten und dadurch einen neuerlichen Vorfall verhüten. Der angelegte Anus praeternaturalis eignet sich vorzüglich dazu, den bestehenden Rectalkatarrh zur Heilung zu bringen, indem das Rectum ganz ausser Funktion gesetzt wird. Ausserdem begünstigt er in hohem Grade eine dauernde Fixation des Darms an das Bauchfell, die ohne die Anlage einer künstlichen Afteröffnung doch recht viel zu wünschen übrig lässt, wenn auch Ludloff durch Tierexperimente günstige Resultate nachgewiesen hat. Doch muss man hierbei immer bedenken, dass derartig operierte Tiere nie den Insulten ausgesetzt sind, die ein schwerarbeitender Mensch zu überstehen hat und aus diesen Gründen der Wert solcher Erfolge nicht zu hoch angeschlagen werden darf. Denn in Wahrheit ist es oft genug vorgekommen, dass sich der fixierte Darm wieder gelöst hat, ein Umstand aus dem viele Recidive entsprungen sind. Doch trotzdem hat man und wohl mit Recht geglaubt, auf einen Anus praeternaturalis verzichten zu können, weil dadurch die Behandlung wesentlich verlängert wurde und für den Patienten viel zu lästig war. So hatte man dann auch die Indikationsstellung der Colopexie mit Anus praeternaturalis beträchtlich eingeschränkt und wollte sie nur dann angewandt wissen, wenn gleichzeitig mit dem Vorfall ein profuser, eitriger Katarrh vorliegt.

Lässt man nun diesen zweiten Teil der Jeanne l'schen Methode fort (Anus praeternaturalis), so gestaltet sich der Eingriff an und für sich für Arzt und Patienten wesentlich einfacher und bequemer. Ob sich aber die Hoffnung dabei erfüllt hat, dass sich auch ohne Anus praeternaturalis die gedehnten oberen Befestigungen auf ihre ursprüngliche Länge zurückziehen können und so dem Mastdarmvorfall seiner Anatomie gemäss am besten durch gekräftigte und straff gespannte Rectalmuskulatur gesteuert wird, mag dahin gestellt bleiben, ebenso wie die Annahme, dass die unteren Rectalstützen, Levator und Sphincter ani, sich wieder erholen und auch ihrerseits einem Prolaps entgegenarbeiten würden, schwer zu beweisen sein dürfte. Denn es ist gerade dieser letztere Umstand derjenige, welcher den Erwartungen ganz und gar nicht entsprochen hat, und es ist wohl dies der grösste Vorwurf, den man der Colo-

pexie machen muss, dass sie den schlechten Zustand des Beckenbodens in keiner Weise berücksichtigt. Dass die Peritonealadhäsionen auch nicht immer haften oder zum mindesten in günstigeren Fällen bei starkem Gebrauch der Bauchpresse recht erheblich gedehnt werden, wurde schon erwähnt. Doch sind es noch andere Umstände mehr, die bei genauer Betrachtung die Colopexie lange nicht so wertvoll machen, wie man Anfangs dachte.

Schliesst man schon die Möglichkeit einer Ventralhernie aus, denn diese darf bei exakter Fasciennaht bei keiner Laparotomiewunde entstehen, so besteht doch immer noch die Gefahr der Incarceration durch die bestehenden peritonealen Adhäsionen, wenn man auch diese unter Umständen ausschalten kann, indem man den Schnitt und die Fixation so peripher wie möglich macht. Die Bedenken, welche man eine Zeit lang hatte, dass durch die Annähung des Colons Stenosenerscheinungen auftreten könnten, kann man wohl fallen lassen, denn das Darmlumen ist weit, und es ist mir bei Durchsicht der Litteratur kein derartiger Fall aufgestossen. Denn bei dem einen Fall, den v. Eiselsberg erwähnt[1]), handelte es sich nicht um durch die Colonfixation bedingte Stenosenerscheinungen, sondern um Strikturen im Rectum, die nach geeigneter Behandlung wichen. Ein Volvulus des S Romanum könnte in jenen Fällen entstehen, wo die beiden Darmschenkel sehr lang sind, so dass durch das Heben des Rectalschenkels die Fusspunkte des S Romanum zu sehr genähert werden und somit sehr günstige Bedingungen für den Volvulus geschaffen wären. Dieses ist eventuell zu vermeiden, wenn man den Darm auf lange Strecken fixiert. Doch das Schlimmste ist es immer, dass bei allen diesen Gefahren die Colopexie eben auch nicht vor Recidiven sichert, und dass diese vorkommen, ist, wie bewiesen worden, absolut nicht zufällig, sondern in dem Operationsverfahren selbst begründet. Doch man darf die Colopexie nun deswegen nicht gleich fallen lassen, da es immerhin eine sehr beachtenswerte Methode ist, aber man musste auf neue ähnliche Methoden sinnen, durch die einmal die Gefahren beseitigt werden könnten, die zweitens mehr vor Recidiven zu schützen im Stande sind und die drittens noch mehr auf die Pathogenese des ganzen Leidens eingehen mussten, dadurch, dass sie eine intensivere Verwachsung des Darms mit dem Peritoneum herbeizuführen suchen. So sind dann auch eine Reihe von Modifikationen ersonnen, die je

1) v. Eiselsberg, Zur operativen Behandlung grosser Rectumprolapse. Langenbeck's Archiv Bd. 67.

nachdem mehr oder weniger Erfolge aufzuweisen haben und deren Beschreibung hier ihren Platz finden möge.

Um die Gefahr einer Ventralhernie ganz und gar zu beseitigen, verlegte Ewald den Bauchschnitt in die Linea alba, denn hier ist eine exakte Fasciennaht, auf die es hauptsächlich ankommt, technisch am leichtesten ausführbar, auch werden hierbei die Muskulatur und die trophischen Nerven nicht verletzt,

Die weitaus grösste Zahl der Modifikationen aber legt den Hauptwert auf eine feste Verwachsung zwischen Peritoneum viscerale und Peritoneum parietale, was man auf verschiedene Weise zu erlangen suchte. So operierte v. Eiselsberg folgendermassen: „In Beckenhochlagerung machte der auf der linken Seite des Patienten stehende Operateur einen Schrägschnitt ganz so wie zur Anlegung eines Anus praeternaturalis in inguine. Es wurde nach Auseinanderhalten des Peritonealschnitts die Flexur aufgesucht, möglichst stark nach oben gezogen, bis ein von unten her mittelst Finger kontrollierender Assistent angab, dass der Prolaps nicht nur vollkommen reponiert war, sondern dass der After zugleich etwas trichterförmig nach oben zu eingezogen sich erwies; dann wurde die Uebergangsfalte von der Flexur in das Rectum freigelegt und ein verschieden grosses, meist 6—8 cm, auch 12 cm langes Stück der Vorderwand durch eine 2—3fach nebeneinandergelegte Reihe von Nähten an die Bauchwand angenäht, wobei meist getrachtet wurde, dass die mittelst Seide armierten Nadeln nicht nur durch Peritoneum parietale und viscerale allein, sondern auch durch die Darmmuskulatur gestochen wurden. Von dem Peritoneum der lateralen Bauchwandlefze wurde meist ein daumenbreiter Streifen freigelassen, welcher dann nachträglich als deckelartiger Lappen auf das eingenähte elliptische Stück geschlagen und nochmals daselbst befestigt wurde, dann folgte exakter Schluss der Bauchwunde in 3 Schichten". (v. Eiselsberg.) Er machte also ein einseitiges Operculum, aber doch derart, dass zum weitaus grössten Teil Peritoneum parietale auf Peritoneum viscerale lag, das Bauchfell also wieder ganz geschlossen war. Zum Unterschiede von der Bogdanik'schen Methode: Bogdanik vernäht nämlich eine lange ovale Serosafläche mit den beiden Wundlefzen des Peritoneum parietale, nachdem er vorher, zur sicheren Verwachsung, die Serosa noch angeritzt hatte; bei ihm wurde also die gesetzte Bauchfellwunde in sich nicht vernäht, und es verwuchs der Darm direkt mit Muskulatur und Fascie.

Dem Operationsverfahren von v. Eiselsberg folgte man auch an der Königsberger Klinik, doch da man in einigen Fällen sehr bald darauf ein Recidiv bekam, so änderte man dasselbe in etwas ab. In einigen Fällen operierte man ähnlich wie Bogdanik, nur dass bei der Muskelnaht gleichzeitig auch noch einmal die Darmwand und Darmmuskulatur durchstochen wurde und so das oval eingenähte Darmstück eine noch ausgiebigere Verwachsung mit Muskulatur und Fascie eingehen konnte. In wieder anderen Fällen operierte man ähnlich wie v. Eiselsberg, indem man aber nicht einen, sondern gewissermassen zwei Lappen bildete, sowohl aus der medialen als auch aus der lateralen Wundlefze des Bauchfells. Es wurde also auf diese Weise einmal die Darmwand medial und lateral etwa 1 cm entfernt von dem Schnittrande der Peritonealwunde an das Bauchfell fixiert, und dann wurde bei der Vernähung der Peritonealwunde selbst noch einmal Darmwand und Darmmuskulatur mitgefasst. Bei dieser letzteren Methode war die Bauchhöhle in sich also wieder vollständig geschlossen.

Aehnlich wie bei der ersten Methode verfährt Weber, der sich auch dadurch vor Recidiven schützen will, dass er statt der sero-serösen, sero-fibröse Verwachsungen zu bekommen sucht. Von der Darmwand fasst er Serosa und Muscularis, von der Bauchwand Serosa und tiefe Muskelschicht.

Sarfert nähte ausser der Fixation der Darmwand an das Peritoneum parietale noch ein Stück Mesocolon an das dabei nach aussen gestülpte Peritoneum.

Caddy traute ebenfalls dem einfachen Vernähen der Darmserosa mit dem Peritoneum parietale nicht wegen eventueller starker Peristaltik und legte 2 Matratzennähte durch das Gekröse des straff angezogenen Kolons, und zwar am oberen und unteren Wundrand durch Peritoneum und Bauchmuskulatur. Beim Vernähen der Bauchwunde fasste er noch einige Appendices epiploicae in die Naht mit.

Eine andere, etwas sonderbare Operation rührt von Mac Leod her, der dabei von dem Prinzip ausging, ohne Eröffnung der Bauchhöhle zu operieren: „Unter Leitung einer hoch in den Mastdarm bis zur Flexur eingeführten Hand wird letztere gegen die Inguinalgegend vorgestülpt und mit zwei langen durch Bauchdecken und Darm gestossenen Nadeln daselbst angespiesst. Die Nadeln werden 24 Stunden liegen gelassen. Der zweite Akt der Operation besteht in dem Anlegen eines kleinen, zwischen den Nadeln gelegenen

Schnitts. Unter Leitung der wiederum in die Flexur geführten Hand wird der Darm ohne Eröffnung des Peritoneums durch etliche Reihen von Serosanähten an dasselbe fixiert und die Operation nach Entfernung der Nadeln durch Bauchdeckennähte beschlossen.“ (Bakes.) Es braucht wohl nicht weiter erwähnt zu werden, dass dies Verfahren gelegentlich gefährlich, zum mindesten aber sehr unzuverlässig sein muss.

Rotter nähte den Darm in einem Falle nicht an die Bauchwand an, sondern auf eine grosse vom Peritoneum entblösste Fläche der linken Beckenschaufel. Diese Methode wird im Centralblatt für Chirurgie 1903, Nr. 37 sehr empfohlen, da bei ihr die Darmschlinge neben der breiten extraperitonealen Verwachsung in eine bequeme und natürliche Lage kommt und man so auf diese Weise keine Abknickungen zu befürchten hat.

Ferner giebt Ludloff in seiner letzten Arbeit über dieses Gebiet eine Operation an, die allerdings bisher am Menschen noch nie gemacht worden ist, es ist die End- zu Seit-Anastomose des Darms, die er am Hunde mit gutem Erfolg ausgeführt hat. Er will sie bei besonders grossen reponiblen Prolapsen angewandt wissen, die nach gewöhnlicher Colopexie recidiviert sind, und beschreibt die Methode folgendermassen: „Nach Laparotomie wie zum Anus praeternaturalis, wurde die Flexura sigmoidea hervorgezogen, an der Grenze zwischen oberem und unterem Schenkel durchschnitten, nachdem vorher ober und unterhalb ein Jodoformdocht angelegt war. Das untere periphere Ende der Flexur wurde blind abgenäht, darauf das obere Ende seitlich in den unteren Flexurstumpf eingepflanzt. Das blind vernähte Ende wurde ziemlich straff angezogen und so zwischen die Muskulatur der Bauchwand in den Laparotomieschnitt eingenäht, dass der geschlossene Stumpf bis unter die Haut reichte. Darauf Schluss der übrigen Bauchwunde durch Naht in drei Etagen.“

Recht einleuchtend sind jene Vorschläge, welche an die vollführte Colopexie zur Kräftigung der Muskulatur des Darms und des Beckenbodens eine Nachbehandlung anschliessen lassen. So will Bryant eine elektrische Behandlung des Sphinkters und Berg Thure Brand'sche Massage angewandt wissen. Gerade dies letztere Verfahren würde sehr wohl mit der angenommenen Pathogenese des Uebels vereinbar sein, und doch gehört sie, wie Ludloff sagt, zu den am wenigsten erwähnten Massnahmen bei Prolaps. Vielleicht fürchtet man, durch eine derartige Kur die

gesetzten Peritonealadhäsionen zu lösen. Es sieht allerdings Ludloff darin keinen Fehler, setzt jedoch dabei voraus, dass sich unterdessen die Muskulatur des Darms, des Beckenbodens und die Peritonealbefestigungen wieder gekräftigt haben, eine Annahme, die die Resultate der Colopexie nicht bestätigen.

Eine Reihe anderer Methoden berücksichtigt dann noch mehr die Hernien-Natur des Leidens und geht überhaupt weiter auf die Anatomie des Prolapses ein. Hierzu können wir auch jene Operationen rechnen, die ausser der Colopexie noch eine Verengerung des Afters vornehmen. So hat Gérard Marchand vorgeschlagen, die Methode von Napalkoff, welche darin besteht, dass beide Hälften des Levator ani verkürzt und schliesslich mit einander vereinigt werden, mit der Colopexie zu verbinden, was man natürlich ebenso mit der Kauterisation, Keilexcision u. s. w. machen kann.

Am meisten trägt der jetzt herrschenden Auffassung von der Pathogenese wohl die Methode von Bardenheuer Rechnung, der durch Vernähung der Plicae Douglasi die embryonal ausgebliebene Verwachsung der beiden Peritonealblätter ersetzte und so einen vollständigen Verschluss des Douglas'schen Raumes erzielte. Ein zweites Moment, das seine Operation von anderen unterscheidet, ist die wesentliche Verlagerung der Flexura sigmoidea nach rechts in Form einer Schleife, quer vor dem Kreuzbein, um dadurch den Prolaps besser heben zu können. Hinsichtlich der genaueren Beschreibung dieser Methode verweise ich auf das Original[1]).

Am idealsten würde der Prolaps gehoben werden, wenn man ebenso wie bei den Inguinalhernien den ganzen Bruchsack auslösen und die Wunde vernähen könnte, auch würde dadurch, dass die vordere Rectalwand fester mit dem Beckenboden verwächst, der Mastdarm leichter in seiner normalen Stellung festgehalten werden. Diese Operation ist nun aber leider am Lebenden wegen ihrer grossen Schwierigkeit nicht auszuführen. Weber, der sie mehreremale an der Leiche gemacht hat, rät davon dringend ab, wegen der tiefen Lage des ganzen Operationsgebietes, der festen Verwachsung des Peritoneums mit dem darunter liegenden Gewebe und des Reichtums an starken Venengeflechten. Dort also, wo die tiefgehende Peritonealhernie die Hauptursache des Rectalprolapses bildet, wird man sich immer auf das Vernähen des Douglas'schen Raumes nach Bardenheuer beschränken müssen. Bei diesen Modifikationen haben wir einer noch nicht Erwähnung gethan, die von v. Eisels-

1) Centralbl. f. Chir. 1902. Nr. 44.

berg in 2 Fällen angewandt ist, nämlich der Resektion der Flexur, eine Methode, die er überhaupt für Ausnahmefälle empfiehlt, was vielleicht um so mehr Berechtigung hat, da bei allen Fällen, bei denen in der hiesigen Klinik darauf geachtet wurde, die Flexur sich enorm lang erwies. Es schwankte nämlich die Länge des aus der Bauchhöhle herauszuziehenden Teils der Flexur zwischen 40 und 60 cm und mehr.

Diese recht erhebliche Menge von Modifikationen beweist nun schon zur Genüge, dass man im Grund genommen der Colopexie nie recht traute, denn sie alle sind doch nur ersonnen, um den Recidiven zu steuern. Doch was haben nun alle diese Methoden erreicht? Mehr oder weniger angewandt, sind sie mit Ausnahme der Bardenheuer'schen Operation, die meines Wissens nur einmal gemacht wurde, ebenfalls alle nicht frei von Recidiven gewesen, wenn auch die Anzahl der Recidive verschwindend klein schien gegen ihre in der Litteratur verzeichneten Heilungen. Doch wie steht es mit allen diesen geheilten Fällen und wie mit jenen, die die Königsberger Klinik seit April 1901 aufzuweisen hat. Was ergiebt sich uns für ein Resultat bei einer scharfen aber durchaus angemessenen Kritik über die Erfolge der bis jetzt publicierten Fälle von Colopexie?

In der gesammten Litteratur, die mir zugänglich war, habe ich 58 publicierte Fälle gefunden, von denen bei der Beurteilung einer noch wegfällt wegen Tod des Patienten; sie sind alle, was die Art und Weise der Annähung des Colons an das Peritoneum betrifft, nach den verschiedensten Methoden operiert worden, und nur bei denjenigen Fällen, die eine besonders beachtenswerte Operationsmethode aufzuweisen haben, ist diese Modifikation in der nebenstehenden Tabelle angeführt worden.

Wirft man den ersten Blick auf diese Uebersicht, so wird man zunächst an kein schlechtes Resultat denken, denn unter 57 Fällen sind nur 13 Recidive. Lassen wir nun zuerst einmal diesen altgewohnten Massstab gelten: nehmen wir einmal an, die als geheilt bezeichneten Fälle wären trotz der manchmal recht kurzen Beobachtungsdauer, in dem einen Falle nur 14 Tage, wirklich für die Dauer geheilt, so ergeben sich uns nur 22,8% Recidive und wenn auch dies kein glänzender Erfolg ist, so ist er immerhin noch annehmbar. Bedenken wir nun aber, dass sich in etwa 14 Fällen die Zeit der Beobachtung kaum über die Behandlungsdauer erstreckt hat, einer Zeit, wo also die Patienten immer unter klinischer Auf-

In der Litteratur gelten als geheilt, mit einer Beobachtungsdauer von:

Ohne Angabe	1—3 Monaten	3—6 Monaten	6 Monaten bis 1 Jahr	Mehr als 1 Jahr	Mehr als 2 Jahre
1. Jeannel (1).	1. Rogdanik (5) 4 Woch.	1. Berger (2) Schleimhaut-recidiv. (Mehrere Mon.)	1. Sonnenschein (33) (nach Bardenheuer) 1 Jahr.	1. v. Eiselsberg (15) n. 1¾ J.	1. v. Eiselsberg (10) 2½ Jahre.
2. Bogdanik (6).	2. v. Eiselsberg (8) 8 W.	2. Rotter, seine Methode (27) 3 Monate.	2. J. P. Tuttle (56) 9 Mon.	2. v. Eiselsberg (18) n. 1¾ J.	
3. v. Eiselsberg (23).	3. v. Eiselsberg (9) 7 W.	3. Rotter (26) 3 Mon.	3. Bryant (57) 9 Mon.	3. v. Eiselsberg (30) 1¾ J.	
4. John Burg (35).	4. Albert, Wien (11) 5 W.	4. Weber (28) 3 Mon.		4. Borelius (37) ca. 2 J.	
5. John Burg (36).	5. Albert, Wien (12) 4 W.	5. Weber (29) 5 Mon.		5. Poncet (40) 1½ J.	
6. Melbourne (43).	6. Albert, Wien (13) 3 W.	6. Jeannel (38) (Schleim-hautrecidiv) 3 Mon.		6. Lennander (46) 14 Mon.	
7. Melbourne (44).	7. v. Eiselsberg (14) 4 W.	7. Jeannel (39) 3 Mon.		7. Lennander (45) 1½ J.	
8. Caddy (51).	8. v. Eiselsberg (16) 4 W.	8. Berger (52) Mehr. Mon.		8. Erdmann (49) 1½ J.	
	9. v. Eiselsberg (17) 4 W.	9. Erdmann (55) Mehr. M.			
	10. v. Eiselsberg (22) 4 W. (1 cm langer Analprolaps.)	10. T. S. Kirk (58) 4 Mon.			
	11. Boiffin (42) 14 Tage.				
	12. Sonnenburg (7) 2½ M.				
	13. Bogdanik (50) 4 Woch.				
	14. Lennander (47) 2 Mon.				

In der Litteratur gelten als recidiviert:

1. Verneuil (3) trotzt jeder Behandlung.	1. Mac Leod (4) nach 3 Monaten.	1. v. Eiselsberg (19) ¾ J.	1. v. Eiselsberg (25) nach	
2. Borelius (48) sofort.	2. Stewart (54) nach 3 Monaten.	2. v. Eiselsberg (31) ½ J.	1¼ J. (Resect. Flexurae).	
3. v. Eiselsberg (21) nach 2 Monaten.		3. v. Eiselsberg (32) 11 Mon.	2. v. Eiselsberg (20) 1 Jahr.	
		4. John Burg (34) ? Mon.		
		5. Tuffier (41) 7 Monate.		
		6. Erdmann (53) 10 Mon.		

Gehen ab wegen Todes des Patienten während der Behandlung:

Verstorben an Duodenalgeschwür Fall 24 v. Eiselsberg. (Resectio Flexurae.)

sicht standen, keinen Insulten ausgesetzt waren und auch keine schweren Arbeiten zu verrichten hatten; bedenken wir ferner, dass in 8 Fällen überhaupt jede Angabe über die Beobachtungsdauer fehlt, wir also auch hier annehmen müssen, dass sie sich nicht über die Zeit der Behandlung erstreckt hat, so sind unter den 45 als geheilt geltenden Fällen schon 22 vollständig unbrauchbar bei der Zusammenstellung der Resultate eben wegen dieser zu kurzen Zeit der Beobachtung. Rechnen wir diese ab, so haben wir unter 35 Fällen 13 Recidive, das sind aber schon 37,1%, die nicht geheilt sind, ein schon bedeutend schlechteres Ergebnis. Genügt nun aber dieser zuletzt angelegte Massstab und können wir alle jene Fälle, die noch nach 3 Monaten geheilt waren, zu den Dauerheilungen rechnen? Die Antwort darauf kann im vorliegenden Fall leider nur „nein" lauten. Die Erfahrung musste erst zeigen, innerhalb welcher Zeit bei derartigen Patienten nach Rückkehr zur gewohnten Thätigkeit Recidive überhaupt beobachtet werden. Da in unserer Tabelle, abgesehen von den in kürzerer Zeit recidivierten Fällen, Recidive nach mehr als 6 Monaten in 6 Fällen, d. h. aber in 17,1% der überhaupt bis jetzt verwerteten 35 Fälle, nach mehr als 1 Jahr in 2 Fällen, das sind in 5,7%, beobachtet sind, wird die Forderung von Dauerheilung erst nach Ablauf von mindestens einem Jahr zu sprechen, kaum als zu weit gehend erachtet werden dürfen. Wie wichtig es ausserdem ist, sich bei der Aufstellung von Dauerresultaten immer nach der Zeit des am spätesten aufgetretenen Recidivs zu richten, zeigen die Fälle 19, 20 und 21 der Beobachtung v. Eiselsberg's. Er bespricht sie zum ersten Male in seiner Arbeit: „Zur operativen Behandlung grosser Rectumprolapse" [1]) und bezeichnet sie als geheilt nach einer Beobachtungsdauer von 8 Wochen, 7 Monaten und 6 Wochen. Weiss [2]) kommt dann in seiner Arbeit auf zwei derselben zurück, während der dritte schon früher zur wiederholten Publikation kam und hier gelten sie nun alle drei als recidiviert nach $^3/_4$ Jahren, nach 1 Jahr und nach 2 Monaten. Daraus aber können wir einmal schliessen, dass unsere vorhergetroffene Massnahme, jene 22 Fälle, die eine zu kurze Beobachtungsdauer hatten, bei der Zusammenstellung der Resultate wegzulassen, absolut richtig war, und zum zweiten Male, dass wir mehr wie 1 Jahr als den kürzesten Zeitraum der Beobachtung annehmen müssen, um von Dauererfolgen der Colopexie überhaupt reden zu können. Sind wir

1) Arch. f. klin. Chir. Bd. 67.

2) Weitere Erfahrungen über Colopexie. Ibid. Bd. 43. H. 3. XXXV.

uns also darüber im Klaren, so fallen von den bisher verwerteten 35 Fällen nunmehr noch 13 fort. Es kämen also überhaupt nur 22 von den in der Litteratur publicierten Fällen in Betracht, von denen aber 13 recidiviert sind. Das sind nun aber in Procenten ausgedrückt 59% Recidive, ein geradezu klägliches Resultat, wenn man bedenkt, dass mehr als die Hälfte aller Operierten ein Recidiv ihres Leidens zu erwarten haben. Die Resultate der Colopexie sind demnach also durchaus keine hervorragenden, und der Grund dafür, dass sie bisher so ausserordentlich oft angewandt wurde, nämlich wegen der veröffentlichten guten Resultate ist damit eben hinfällig geworden. Die Litteratur sagt zwar von vielen Operateuren, sie operierten mit geradezu glänzenden Erfolgen, und doch haben die betreffenden Patienten bald nach dem Verlassen der Klinik ein vollständiges Recidiv bekommen, denn dies ist in einigen Fällen bewiesen, in andern spricht die grösste Wahrscheinlichkeit nach dem Gesagten dafür.

Als Vergleich mit den Fällen der Litteratur und gewissermassen als Probe und Bestätigung dafür, dass der jetzt von der chirurgischen Universitätsklinik zu Königsberg i. Pr. angelegte Massstab kein zu strenger ist, sei es mir nunmehr erlaubt, die hier seit April 1901 operierten Fälle mit ihren Erfolgen heranzuziehen, die alle eine diesem Massstab entsprechende Beobachtungsdauer haben, und deren Krankengeschichten ich jetzt zunächst folgen lassen will.

1. Ch. T., 25j. Lehrer aus Russland. Bis auf sein jetziges Leiden ist Pat. nie ernstlich krank gewesen, doch schon seit vielen Jahren hat er an Stuhlträgheit gelitten. Vor etwa 4 Jahren stülpte sich beim Stuhlgang ein grosses Stück Darm heraus, das Pat. mit den Fingern zurückdrücken konnte. Schmerzen bestanden nicht, keine Blutung. In der Folge stülpte sich der Darm bei jedem Versuch der Stuhlentleerung heraus, meist musste er mit den Fingern zurückgebracht werden, nur ausnahmsweise zog er sich beim Erheben von selbst zurück. Schmerzen waren dabei nie vorhanden, nie Blutung. Das sich vorstülpende Darmstück soll angeblich nicht grösser geworden sein. Die Defäkation ist sehr erschwert, es gelingt Pat. meist erst nach wiederholten Versuchen, den Stuhl abzusetzen; seit Beginn des Leidens besteht häufiger Urindrang.

Status: Ziemlich kleiner grazil gebauter Patient. Sphincter ani ohne Fissuren, beim Pressen stülpt sich ein etwa 8 cm langer Prolaps heraus, Schleimhaut normal, keine Geschwüre, hinten dringt man zwischen Prolaps und Sphinkter etwa 2, vorne 5—6 cm weit ein. Stuhl o. B. und frei von Blut.

28. VII. 02. Colopexie (Dr. Bunge): Uebliche Vorbereitungen.

Aethernarkose. Beckenhochlagerung. Schnitt links etwa 2 Querfinger breit oberhalb des Poupartischen Bandes parallel demselben etwa der äusseren Hälfte entsprechend. Die Flexur hat kein besonders langes Mesenterium. Am Uebergange ins Rectum wird ein etwa 6 cm langes Stück der Flexur vis-à-vis dem Mesenterialansatz cirkulär mit dem Peritoneum parietale vernäht, dass eine etwa 1 cm breite und 6 cm lange Ellipse entsteht, darüber werden die freien Peritonealränder durch fortlaufende Naht geschlossen. Naht von Muskulatur und Fascie, nachdem durch einen Assistenten durch Rectaluntersuchung festgestellt ist, dass weder Prolaps noch Invagination besteht. Bauchnaht. Verband mit steriler Gaze.

Verlauf fieberfrei, p. p. s. r. Pat. wird nach vier Wochen vollständig geheilt entlassen. Beim Stuhlabsetzen hat Pat. nie Prolaps.

Nach 2½ Monaten kommt Pat. mit einem Recidiv wieder. Nach der Entlassung am 28. VIII. 02 befolgte Pat. nicht den Rat, die Defäkation im Liegen vorzunehmen, nach einigen Tagen drängte sich wieder ein Stück Darm beim Stuhlabsetzen heraus. das von selbst wieder zurücktrat, seitdem trat dasselbe bei jeder Defäkation wieder heraus; ausserdem traten schmerzhafte Tenesmen auf; etwa 10—12mal am Tage Stuhl, derselbe soll nie Blut enthalten haben. Der allgemeine Körperzustand ist entschieden gegenüber der ersten Aufnahme wesentlich gebessert. Bei der Defäkation stülpt sich zunächtst der Anus trichterförmig etwas vor und dann tritt durch denselben ein etwa 5 cm langer Schleimhautprolaps hindurch. Zwischen Prolaps und Anus kann man in der ganzen Cirkumferenz etwa 1 cm weit mit dem Finger eindringen. Der Stuhl ist geformt, enthält keine Beimengungen von Eiter oder Blut. Der Zustand während des klinischen Aufenthalts unverändert. Pat. verweigert die Operation und wird entlassen.

2. H. K., 32j. Feuerwehrmannsfrau. Pat. angeblich aus gesunder Familie stammend hat in der Jugend „viel am Hals gelitten", ist im Uebrigen aber immer gesund gewesen, hat vier Kinder gehabt und mehrere Male abortiert. Der Stuhlgang soll immer regelmässig gewesen sein. Angeblich nach der Geburt des letzten Knaben — grosses Kind — normale Lage, aber lang hingezogene Geburt, bemerkte Pat., dass beim Stuhlgang, besonders, wenn er von harter Beschaffenheit war, der After heraustrat. Anfangs nur wenig mit geringen Beschwerden, dann immer mehr zunehmend mit zunehmenden Beschwerden. Blutbeimengungen beim Stuhl selten und gering, desto mehr Schleimbeimengungen. Stuhldrang vermehrt, besonders in letzter Zeit. Es tritt jetzt angeblich beim Stuhlgang eine faustgrosse Geschwulst am After heraus, die nach dem Stuhlgang von der Pat. zurückgebracht wird.

Status: Uterus etwas vergrössert und herabgesenkt. Pat. kann mühelos einen etwa faustgrossen Tumor aus der schlaffen Analöffnung hervorpressen, dessen Oberfläche sich als Rectalschleimhaut mit reichlichen

Schleimauflagerungen erweist. Keine Erosionen. Der Finger dringt nicht zwischen Prolaps und die blaurote Analöffnung ein. Das Zurückbringen des Prolaps verursacht der Pat. Schmerzen. Bei der Rectaluntersuchung fühlt man oben in der Schleimhaut eine verdickte Falte.

8. X. 02. Colopexie (Dr. Stieda): Uebliche Vorbereitungen. Uebblicher Schnitt. Einnähen eines 4 cm langen und 1 cm breiten Stückes Darmserosa in die Peritonealwunde. Beim Vernähen wird ein Teil der muskulösen Bauchwand mitgefasst. Schluss der Bauchwunde, Naht, Verband, Binde.

Verlauf fieberfrei, p. p. s. r. Pat. verrichtet den Stuhl stets im Liegen. Nach 6wöchentlicher Bettruhe wird sie geheilt entlassen.

Neuerliche Nachforschungen ergaben: 1 Jahr war Pat. vollständig geheilt, dann erfolgte die Geburt eines Knaben, seitdem ein kleines Recidiv, das nur beim Stuhlgang vorkommt. Die Schleimhaut wölbt sich in die recht grosse Afteröffnung kuppelförmig hinein. Der Prolaps geht meistens durch entsprechende muskulöse Bewegungen des Sphinkters und Rectums von selber zurück, muss zuweilen jedoch mit dem Finger reponiert werden. Bei Tätigkeit der Bauchpresse hat Pat. ziehende Schmerzen in der Narbe. Blut befindet sich selten beim Stuhlgang, der hart, aber regelmässig ist. Das Allgemeinbefinden ist recht gut.

3. O. L., 67j. Arbeitersfrau aus Russland. Seit 6 Jahren bemerkte Pat., dass beim Stuhlgang der Mastdarm austritt. Eine genauere Anamnese ist, da Pat. der deutschen Sprache nicht mächtig, nicht zu erheben.

Status: Innere Genitalorgane klein und senil, Uterus anteflektiert in normaler Lage. Bei jedem Stuhlgang tritt aus dem Anus ein 10 cm langes Darmstück hervor. Finger kann zwischen Rand der Analöffnung und Rectum nicht eindringen, Schleimhaut des prolabierten Darmstückes normal rot mit weichem Schleim überzogen. Ausserdem hat Pat. eine Hernia inguinalis externa sinistra.

21. XI. 02. Operation wie bei 2. (Dr. Stieda). Operation der Hernie nach Bassini.

Verlauf fieberfrei, p. p. s. r. Pat. wird nach 4 Wochen geheilt entlassen und angewiesen, mindestens noch ein Jahr lang den Stuhl im Liegen abzusetzen. Neuerliche Nachforschungen ergaben: Nach 1/2 Jahr trat ein kleines Recidiv auf, das sich innerhalb eines Jahres zu einem vollständigen Prolaps entwickelte. Dieser tritt bei jeder Bewegung hervor, wird von Tag zu Tag grösser und zwingt die Pat., wie sie selbst schreibt, immerfort auf einem Fleck zu sitzen. Ihr Stuhlgang ist unregelmässig und dünnflüssig, zuweilen mengt sich ihm Blut bei. Das Allgemeinbefinden ist recht schlecht.

4. J. B., 48j. Handelsmannsfrau. Pat. hat von Kindheit an viel an Durchfällen gelitten. Seit ihrem 30. Lebensjahr aber leidet sie viel an Verstopfung. Pat. hat 5 normale Geburten durchgemacht. Seit 6 Jahren

tritt bei der Pat. beim Stuhlgang, Urin lassen, später bei jeder kleinsten Bewegung, der Mastdarm aus. Deshalb nimmt Pat. die Hilfe der Klinik in Anspruch.

Status: Grazil gebaute Frau. Beim Pressen drängt sich ein beträchtliches Stück Mastdarm aus der weiten Analöffnung hervor. Führt man den Finger in die Vagina und hebt man den Uterus gegen die vordere Bauchwand, so folgt der Mastdarm zum Teile dem Zuge der Genitalien. Bauchdecken ausserordentlich schlaff und welk. Den Finger am Anus zwischen diesem und dem Rectum einzuführen gelingt nicht.

28. XI. 02 Operation wie bei 2 (Dr. Stieda).

Verlauf fieberfrei p. p. s. r. Nach 5 Wochen wird Pat. geheilt entlassen. Der Darm tritt beim Stuhlabsetzen nicht aus.

Neuerliche Nachforschungen ergaben: Nach 3 Monaten bekam Pat. ein kleines Schleimhautrecidiv, das sie in keiner Weise geniert und das nicht grösser geworden ist. Anfangs litt sie an Obstipation, die nach Verordnung von Massage, die Pat. auch heute noch fortsetzt, gehoben wurde. Der Stuhl ist meist fest, Blut mengt sich ihm äusserst selten bei. Das Allgemeinbefinden ist recht gut.

5. H. J., 34j. Dienstmädchen. Pat. will früher stets gesund gewesen sein. Bald nach der Geburt des ersten Kindes (14. II. 90) — Pat. konnte sich kaum 2 Tage schonen — bemerkte sie, dass beim Stuhlgang der Mastdarm austrat, sie konnte denselben meist ohne Hilfe der Hand zurückschlüpfen lassen. Der zu Rate gezogene Arzt — Pat. verheimlichte die Krankheit 13 Jahre lang — sandte Pat. zur Heilung in die hiesige Klinik.

Status: Beim Pressen drängt Pat. ein etwa 8 cm langes Stück Mastdarm aus dem ziemlich schlaffen Analring hervor. Schleimhaut des vorgefallenen Teiles nicht verändert. Man kann mit dem Finger zwischen vorgefallenem Analring und dem Mastdarm rings herum fahren, Prolapsus recti.

10. II. 03. Operation wie bei 2 (Dr. Stieda).

Verlauf fieberfrei, p. p. s. r. Pat. setzt den Stuhl im Liegen ab, der Mastdarm tritt dabei nicht wieder vor. Pat. wird nach 6 Wochen mit Vorschriften für weiteres Verhalten entlassen.

Neuerliche Nachforschungen ergaben: nach 1¼ Jahr findet sich ein faustgrosser Prolaps wieder, der Anfangs etwas kleiner war. Der Stuhl ist dünnflüssig. Das Allgemeinbefinden ist nicht wesentlich gestört.

6. J. K., 38j. Eigenkätner. Pat. will bis auf sein jetziges Leiden nie ernstlich krank gewesen sein. Seit einiger Zeit leidet er etwas an Husten. Vor etwa 10 Jahren, als er an stärkerem Durchfall litt, wölbte sich zum ersten Male Darm zum After hinaus, nach der Stuhlverrichtung ging er von selbst wieder zurück. Seitdem soll er bei jeder Stuhlentleerung etwa fingerlang wieder heraustreten und meist von selbst wieder

zurückgehen. Pat. hat meistens mehrere Male am Tage Stuhl, Blutbeimengungen hat er nicht bemerkt. Wiederholt soll der Darm auch bei schwerer Arbeit vorgefallen sein, dann ging er aber nicht von selber zurück, sondern musste vom Pat. selber zurückgebracht werden. Störungen seitens der Urinentleerung sind nicht aufgetreten.

Status: Sphinkter schlaff. Beim Pressen wölbt sich ein etwa 9 cm langes Darmstück heraus. Schleimhaut intakt. Keine Blutung. Der Vorfall geht überall fast bis an den Sphinkter heran. Nur vorne kann der Finger etwa 1 cm weit zwischen Sphinkter und Prolaps eindringen. Stuhl geformt, frei von pathol. Beimengungen.

15. IV. 03. Colopexie (Dr. Bunge): Uebliche Vorbereitung. Ueblicher Hautschnitt. Eröffnung des Peritoneums, Hervorziehen der Flexur, die nicht besonders lang ist, sie hat an ihrem Mesenterium eine Reihe von Adhäsionen, die zum Teil gelöst werden. Scharfes Anziehen des abführenden Schenkels. Einnähen desselben durch fortlaufende Seidennaht in den Peritonealschlitz, derart, dass ein elliptisches etwa 5 cm langes Darmwandstück eingenäht wird. Die Nähte fassen die Fascie mit. Beim Schluss der Muskulatur wird jedesmal der so extraperitoneal gelagerte Darmteil mitgefasst, zwecks Erzielung festerer Adhäsionen. Hautnaht. Verband mit steriler Gaze. Binde.

Heilung p. p. s. r. Am ersten Tage leicht febril, sonst fieberlos. Nach 4 Wochen wird Pat. geheilt entlassen. Beim Stuhl tritt nie Darm aus.

Neuerliche Nachforschungen ergaben: 3 Monate p. o. findet sich ein apfelgrosses Recidiv wieder, das bei jeder Arbeit vortritt, nach der Stuhlentleerung geht es bei langsamem Aufstehen von selbst zurück. Die Stuhlentleerung ist stets schmerzhaft. Der Stuhl ist dünnflüssig und mengt sich ihm oft Blut bei. Das Allgemeinbefinden ist recht schlecht.

7. A. P., 21 j. Besitzerstochter. Pat. stammt aus gesunder Familie und will früher stets gesund gewesen sein. Pat. bekam ihre Periode erst mit 16½ Jahren. Einmal danach blieb sie für ein ganzes Jahr aus und kam dann von selbst wieder. Jetzt fehlen die Menses wieder seit April vorigen Jahres. Im Juni vorigen Jahres bemerkte Pat. zum ersten Male, dass beim Stuhlgang sich etwas aus dem After vorwölbte, das aber immer von selbst wieder zurückging. Sonstige Beschwerden hat Pat. nicht.

Status: Beim Pressen wölbt sich aus dem After die Rectalschleimhaut in geringer Ausdehnung vor. Die Digitaluntersuchung per vaginam (intaktes Hymen) ergiebt einen sehr schlaffen Beckenboden; Uterus infantil, anteflektiert, etwas mehr wie walnussgross. Die Ovarien sind nicht zu finden.

26. V. 03. Operation wie bei 2 (Dr. Stieda). Flexur sehr lang.

Verlauf fieberlos, p. p. s. r. Nach 4 Wochen wird Pat. geheilt entlassen mit der Weisung stets für guten Stuhl zu sorgen, ein ganzes Jahr den Stuhl stets im Liegen abzusetzen und mindestens ½ Jahr sich vor

schwerer Arbeit zu hüten.

Neuerliche Nachforschungen ergaben: Nach 1½ Jahren recidivfrei. Pat. befindet sich vollkommen wohl.

8. N. M., 40j. Lehrer aus Russland. Pat. will bis auf sein jetziges Leiden nie ernstlich krank gewesen sein. Seit langen Jahren leidet er schon an Stuhlträgheit. Seit etwa 12 Jahren drängt sich bei jeder Stuhlentleerung ein Stück Darm aus dem After heraus, dasselbe soll im Laufe der Jahre nicht grösser geworden sein, gelegentlich kam unbedeutend viel Blut. Häufig war Pat., nachdem der Darm herausgetreten war, nicht im Stande, Stuhl abzusetzen, so dass er ihn mit den Fingern herausnehmen musste. Der Darm ging nie von selbst zurück, sondern musste manuell zurückgebracht werden.

Status: Beim Pressen wölbt sich aus dem After ein etwa 10 cm langes Darmstück heraus, die Umschlagstelle liegt unmittelbar am Sphinkter. Darmschleimhaut bis auf einige kleine unbedeutend blutende Erosionen o. B.

20. VI. 03. Operation (Dr. Bunge) wie bei VI. Flexur ausserordentlich lang (über 60 cm).

Verlauf fieberlos, p. p. s. r. Nach 4 Wochen wird Pat. mit den nötigen Vorschriften geheilt entlassen. Prolaps ist beim Stuhlabsetzen nie wieder aufgetreten.

Neuerliche Nachforschungen ergaben: Im September 1904 stellt sich Pat. wieder vor. Der Darm ist 6 Wochen nach der Operation wieder vorgefallen, nur in geringer Ausdehnung, etwa 2 cm. Die vordere Darmwand wölbt sich beim Pressen kuppelförmig vor, während nach des Pat. Angaben vor der Operation mehr die hintere Darmwand vorgefallen war. Beim Stuhlabsetzen hat Pat. oft Schmerzen in der Bauchnarbe. Meistens schlupft der Prolaps von selbst zurück. Der Stuhl ist regelmässig aber enorm träge. Pat. muss bis zu drei Malen des Morgens zu Stuhl gehen, bis er Kot herausbringt. Oft hat er schmerzhafte Tenesmen, ohne dass er Stuhl absetzen kann. Zuweilen wird es nötig, denselben mit den Fingern herauszubefördern. Das Allgemeinbefinden ist im Ganzen gut. Die Untersuchung ergiebt: Bei starkem Pressen wölbt sich der Darm kleinwallnussgross aus dem After hervor, der untersuchende Finger fühlt nach Hereinschlupfen des Darms diese Vorwölbung an der vorderen Darmwand in der Höhe der Prostata. Sonst ist die Schleimhaut fest und normal. Im Ganzen aber ist der Zustand des Pat. unvergleichlich besser wie vor der Operation.

9. L. G., 31j. Arbeiter. Pat. ist bis auf eine Schädelverletzung nie ernstlich krank gewesen. An Stuhlträgheit will er schon viele Jahre gelitten haben. Seit etwa 12 Jahren wölbt sich bei jeder Stuhlentleerung ein Darmstück aus dem After hervor, das mit der Hand zurückgebracht werden muss. Vermehrter Stuhldrang etwa 4—5 mal am Tage.

ohne dass reichlich Stuhl entleert wurde. Gelegentlich ganz unbedeutende Blutungen. Seit etwa 1 Jahr ist das heraustretende Darmstück grösser geworden und besteht häufiger Urindrang, etwa jede halbe bis ganze Stunde. Am Urin selbst hat Pat. keine Veränderungen bemerkt.

Status: An der Stirn eine mit dem Knochen verwachsene Narbe; mässige Kyphose. Beim Pressen wölbt sich aus dem After ein etwa 10 cm langer Prolaps hervor. Die Umschlagstelle liegt unmittelbar am Anus. Die Schleimhaut zeigt einige kleine Blutungen. Im Uebrigen keine wesentlichen Veränderungen.

20. VI. 03. Operation wie bei 6 (Dr. Simon). Flexur sehr lang (mindestens 40 cm).

Verlauf fieberfrei p. p. s. r. Pat. hat täglich Stuhl ohne Hervortreten von Darm, ohne Schmerzen oder Blutung. Pat. wird naeh 4 Wochen geheilt entlassen mit der Vorschrift, noch einige Zeit leichte Diät zu halten und den Stuhl im Liegen abzusetzen.

Neuerliche Nachforschungen ergaben: Pat. befindet sich bedeutend besser wie vor der Operation. Der Zustand des Pat. entspricht etwa dem des vorher beschriebenen Falles.

10. J. R., 25j. Müller. Seit 8 Jahren leidet Pat. an Verstopfung und Appetitlosigkeit. Pat. musste immer Medicin zum Abführen einnehmen. Vor 3 Jahren begann beim Stuhlgang der Mastdarm auszutreten. Das austretende Stück Darm wurde ständig grösser. Pat. verlor dabei oft viel Blut und ist in letzter Zeit sehr abgemagert.

Status: Beim Pressen drängt Pat. ein ca. 8 cm langes Stück Mastdarm mit normaler Schleimhaut vor. Dabei starker Schleimabgang. Nur an einer Stelle ein etwa 1/2 pfennigstückgrosses Ulcus. Afteröffnung sehr weit, für 3 Finger passierbar. Wenn der Prolaps hervorgepresst ist, stellt sich ein Kranz gestauter Hämorrhoidalvenen ein.

7. V. 04. Operation wie bei 6 (Dr. Delteskamp). Flexur sehr lang.

Verlauf fieberfrei, p. p. s. r. Stuhlgang gut. Am 17. VI. wird Pat. geheilt entlassen. Er hat sich sehr erholt. Anfragen über das weitere Befinden des Pat. blieben trotz wiederholter Bemühungen ohne jedes Resultat.

11. S. S., 24j. Bäckerssohn. Vor 19 Jahren wurde Pat. hier wegen rechtsseitiger Kniegelenkkontraktur mit Gipsverbänden behandelt. Von Kindheit an will er an hartem Leib und trägem Stuhl leiden. Seit 8 Jahren kommt ihm bei starkem Pressen der Mastdarm heraus, der sich selbst nicht zurückzieht, sondern zurückgedrängt werden muss. Vor 6 Jahren Tripperinfektion mit folgender beiderseitiger Epididymitis und Fistelbildung. Nach mehrfachen Operationen in Russland heilten die Fisteln zu. Jetzt klagt Pat. beim Urinieren über Schmerzen. Etwa alle Vierteljahr sollen die Hoden schmerzhaft anschwellen.

Status: Rechtes Kniegelenk frei beweglich und ohne jeden pathologischen Befund. Auf beiden Seiten die Epididymis vergrössert und hart, besonders rechts. Am Scrotum beiderseits vernarbte Fisteln. Bei starkem Pressen wölbt sich die Rectalschleimhaut als über apfelgrosser Tumor vor. Es besteht eine Cystitis geringeren Grades.

28. V. 04. Operation (Dr. Draudt). Ueblicher Schnitt. Rectus sehr breit, so dass derselbe noch in den Schnitt fällt. Eröffnung der hinteren Rectusscheide und des Peritoneums mit medialer Verziehung des Rectus, sonst wie bei 6 operiert. Flexur sehr lang (ca. 60 cm).

Ein ziemlich starkes, subkutanes Emphysem, das bis in das Scrotum geht und die linke Scrotalhälfte bis auf Apfelgrösse vergrössert hat. In der ersten Nacht ist Pat. angeblich wegen heftiger Schmerzen in der Blase und wegen starken Urindrangs aufgestanden. Am 15. VI. 04 tritt der Prolaps in ganzer Grösse wie vor der Operation wieder zu Tage. Am 30. VI. 04 wird Pat. mit unverändertem Prolaps zur Ambulanz entlassen. Er soll nach einem Jahr zu einer zweiten Operation wieder bestellt werden.

12. J. A., 47 j. Waldarbeiter. Pat. stammt aus gesunder Familie und will früher niemals krank gewesen sein. Sein jetziges Leiden begann vor etwa einem Jahr. Damals bemerkte er zum ersten Male, dass ihm beim Pressen zum Stuhlgang, wobei er sich von jeher sehr anstrengen musste, da der Stuhlgang immer träge war, der Mastdarm hervortrat. Dieser Zustand hat sich seither verschlimmert. Pat. muss den Prolaps mit den Fingern zurückbringen. Pat. geht gebückt mit stets zusammengepressten Schenkeln.

Status: Beim Pressen tritt die Rectalschleimhaut in etwa Kindsfaustgrösse, 4 cm weit, aus der Analöffnung vor und geht nicht spontan zurück.

20. VI. 04. Operation wie bei 6 (Dr. Bunge). Flexur sehr lang (ca. 60 cm).

Verlauf fieberfrei, p. p. s. r. Am 6. VIII. 04 wird Pat. geheilt entlassen. Erkundigungen über sein weiteres Befinden ergaben, dass etwa 8 Wochen post operationem der Darm in alter Grösse wieder vorgefallen ist. Am 9. I. 05 kommt Pat. zu neuer Operation in die Klinik und wird am 2. II. 05 nach der Methode von Rehn operiert, das Resultat lässt sich zur Zeit noch nicht übersehen.

Von diesen Fällen dürfen wir nun unter Zugrundelegung des oben erwähnten Zeitmassstabes im günstigsten Falle, als in jeder Hinsicht einwandsfrei nur zwei Fälle bezeichnen, nämlich Fall 4 und 7. Doch mit Rücksicht darauf, dass in drei weiteren Fällen, nämlich Fall 2, 8 und 9 anatomisch eine vollständige Heilung zwar nicht zu konstatieren war, insofern nämlich als kleine, teils innere teils äussere Prolapse noch bestanden, funktionelle Beschwerden aber durchaus fehlten, und unter Berücksichtigung dessen, dass derartig

geheilte Fälle auch in der Litteratur als geheilt angesehen werden, will ich die Konzession machen, dass auch diese Fälle als geheilt gelten dürfen. Eine Konzession, die in Fall 8 allerdings sehr weitgehend ist. An dieser Stelle nun lasse ich die erwähnten 12 Fälle, die die hiesige Klinik seit April 1901 aufzuweisen hat, nach Heilungen und Recidiven geordnet, nochmals kurz folgen:

Geheilte Fälle:

1) A. P. (Fall 7) seit $1^1/_2$ Jahren.
2) L. G. (Fall 9) seit $1^1/_2$ Jahren.
3) N. M. (Fall 8) seit $1^1/_2$ Jahren.
4) H. K. (Fall 2) 1. Jahr ganz geheilt. Nach Geburt eines Knaben kleines Recidiv. Dies seit $1^1/_2$ Jahren.
5) J. B. (Fall 4) seit 2 Jahren.

Recidivierte Fälle:

1) Ch. T. (Fall 1) nach $2^1/_2$ Monaten.
2) S. S. (Fall 11) sehr bald post operationem.
3) J. A. (Fall 12) nach 8 Wochen.
4) J. K. (Fall 6) nach 4 Monaten.
5) O. L. (Fall 3) vollständig nach einem Jahr.
6) H. J. (Fall 5) nach $1^1/_4$ Jahr.

Auf mehrere briefliche Anfragen ohne Antwort geblieben und daher unbrauchbar J. R. (Fall 10).

So haben wir also 11 Fälle mit 5 Heilungen und 6 Recidiven, denn der eine ist, da Auskunft über sein weiteres Schicksal trotz aller Bemühungen nicht zu erlangen war, nicht zu verwenden. Das wären aber in Procenten ausgedrückt 54,5% Recidive, ein Resultat, das dem aus der Litteratur gefundenen ziemlich genau entspricht. Wenn wir aber bei zwei verschiedenen und vollständig von einander unabhängigen Statistiken dasselbe Ergebnis finden, so können wir wohl annehmen, dass dieses Ergebnis auf einer richtigen Grundlage basiert und wohl an allen Kliniken die Colopexie mit demselben zweifelhaften Erfolge ausgeübt worden ist. Man wird nun, wie schon kurz erwähnt wurde, nicht verlangen können, dass grosse Prolapse nach der Operation ganz ohne jede weitere Erscheinung bleiben. Kleine Schleimhautrecidive werden sich hier und da immer wieder einstellen, vielleicht auch einmal ein geringerer Prolapsus ani, diese sind aber schliesslich doch immer durch eine kleine Nachoperation zu beseitigen, und gestattet letztere der Patient nicht, so kann man wohl annehmen, dass er durch derartige Recidive absolut nicht belästigt wird. Die Hauptsache bleibt immer, dass Kontinenz

vorhanden und der eigentliche Vorfall beseitigt ist, dann wird auch immer das Befinden gut sein und der Patient seiner Beschäftigung nachgehen können. Daher können derartig geheilte Fälle wohl mit vollem Recht unter der Rubrik „geheilt" rangieren. Kommt aber der Vorfall wieder in seiner alten Ausdehnung zum Vorschein, stört er den Patienten bei jeder Bewegung und macht sich mangelhafte Kontinenz geltend, so ist der Erfolg der Operation eben gleich Null und leider verhält es sich so in der Mehrzahl der Fälle. Dazu kommt dann noch oft, wie uns einige Patienten mitgeteilt haben, ein recht erheblicher Schmerz in der Bauchnarbe bei jeder Defäkation, der den Zustand nur um so bejammernswerter macht. Was haben also diese Kranken davon gehabt, dass sie sich der Operation unterzogen, wenn zu dem alten Uebel sich noch ein neues gesellte?

Sind nun diese schlechten Resultate ganz allein der Colopexie zur Last zu legen oder sind sie noch durch andere Umstände bedingt? Um diese Frage zu beantworten, muss man kurz noch einmal auf die Aetiologie des Prolapses eingehen.

Es ist bekannt, dass die beiden Hauptmomente, die zum Vorfall disponieren, die Diarrhoe, also der Rectalkatarrh, bei Kindern und die Obstipation bei Erwachsenen sind. Daneben aber finden sich noch andere Ursachen in grosser Anzahl; so beim Manne Leiden des Urogenitalsystems und bei der Frau Geburten und die damit zusammenhängenden Processe. Bei beiden sind dann schliesslich vorhergegangene Infektionskrankheiten wie Typhus abdominalis, Dysenterie, Malaria; Neubildungen, Erkrankungen des Centralnervensystems, besonders Tabes, dann Traumen und schliesslich die Heredität zu nennen. Hämorrhoiden scheinen verhältnismässig selten als prädisponierende Momente vorzukommen. Hauptsächlich sind es aber immer Leute der schwer arbeitenden Klasse, wie Matrosen, Maurer, Handlanger, Sackträger u. s. w., die bedeutende Lasten zu schleppen haben. Die meisten Vorfälle entstehen chronisch, akut entstandene giebt es nur wenige. Häufiges und heftiges Drängen zu Stuhl ist aber unzweifelhaft als die hauptsächlichste Veranlassung zur Entstehung der Mastdarmvorfälle zu betrachten und somit müssen wir immer der Obstipation die grösste Schuld geben. Warum gerade soviele Juden an Vorfällen zu leiden haben, erklärt sich, wie Ludloff sagt, aus demselben Grunde, da sie durch rituelle Vorschriften direkt gehalten sind, auch ohne Bedürfnis des Morgens zu versuchen, den Stuhl abzusetzen, und auf diese Weise

direkt zu einem Abusus der Bauchpresse gezwungen werden. Aus dieser Aetiologie ergiebt sich uns aber des Weiteren in Bezug auf die Operationsmethoden der Colopexie, dass sie alle nicht die eigentliche Ursache der Krankheit angreifen, sie eben einfach nicht angreifen können. Legt man keinen Anus praeternaturalis an, so wird der Rectalkatarrh nur recht selten Gelegenheit haben, sich auszuheilen, denn die Hoffnung, dass sich die gedehnten oberen Befestigungen durch die Operation auf ihre ursprüngliche Länge zurückziehen und so, wie gesagt, den Katarrh zum Schwinden bringen sollen, hat sich immer als trügerisch erwiesen, so zeigt dies Fall 3 der Königsberger Klinik. Die Obstipation kann ebenfalls in keiner Weise durch die Colopexie selbst behoben werden, doch hat die Massagekugel in einigen Fällen an der hiesigen Klinik recht gute Dienste geleistet. Was nützt es also, wenn wir das Colon oben befestigen, das sich noch dabei, wie schon gesagt, in den weitaus meisten Fällen abnorm lang erweist, wenn an diesen und, wie die Erfahrung gezeigt hat, nicht einmal sehr dauerhaften Befestigungen in immer neuer und heftiger Weise bei jedem Versuch zur Defäkation gezerrt wird. Fall 8 der von mir angeführten Fälle leidet z. B., wie er uns selber sagte, auch noch nach der Operation an einer derartig hartnäckigen Obstipation, dass er oft gezwungen ist, den Kot mit seinen Fingern herauszuholen, um ihn überhaupt los zu werden. Man kann sich denken, dass der Mann zu dieser Manipulation nur im äussersten Notfall greifen wird, und sich ein Bild davon machen, wie jeden Tag, und zwar häufiger wegen eines lästigen Gefühls des Stuhldranges, an den künstlichen Fixierungen des Colons gezerrt werden wird. Wenn dieser Patient sich auch vorläufig einer wesentlichen Besserung seines Zustandes erfreut, wie die Krankengeschichte zeigt, und bisher nur ein kaum wallnussgrosses Recidiv der vorderen Rectalwand hat und wir ihn in unserer Tabelle auch noch unter die Rubrik geheilt gerechnet haben, so wird man doch stets eine Rückkehr zu seinem alten Zustand befürchten müssen, ja sie beinahe für unvermeidlich halten. Wollte man auch ihn schon jetzt zu den Recidiven rechnen, so hätten wir unter 11 nur 4 geheilte Fälle, das wären aber 63,6% Recidive. Aehnlich nun wie mit Diarrhoe und Obstipation verhält es sich natürlich mit allen andern ätiologischen Momenten. Dies beweist Fall 2 der Königsberger Klinik. Eine Frau, die sich ein Jahr lang nach der Operation des besten Wohlbefindens erfreute, bekam sofort nach der Geburt eines Knaben ein kleines Recidiv, das nach

weiteren Geburten natürlich grösser werden muss. Ebenso kann beim Manne eine Prostata Hypertrophie oder ein anderes ähnliches Leiden, das eine häufige und heftige Inanspruchnahme der Bauchpresse bedingt, Recidive herbeiführen, gegen die die Colopexie in keiner Weise schützt. Dasselbe ist zu sagen von dem Tragen schwerer Lasten u. s. w. wie es die Fälle 5 und 6 beweisen, die beide zu schwerer Arbeit gezwungen sind. Hebt so die Colopexie einerseits nicht die Ursache der Krankheit weder in Hinsicht auf die Anatomie noch auf die Aetiologie des Prolapses, so ist sie andrerseits eine Operationsmethode, die an den guten Willen und die Intelligenz des Patienten recht bedeutende Anforderungen stellt. Es beweisen dies die Fälle 1, 11 und 12. Die Patienten werden alle angehalten, auch noch nach ihrer Entlassung aus der Klinik, die Defäkation im Liegen vorzunehmen, vorläufig keine schweren Arbeiten zu vollführen, Massage auszuüben und noch manche andere Verhaltungsmassregeln mehr zu beobachten. Die meisten Patienten sind froh, wenn sie endlich die Klinik verlassen können und aus der ärztlichen Aufsicht herauskommen. Wann wird z. B. ein Arbeiter daran denken, seinen Stuhl im Liegen abzusetzen? Schon die häuslichen Verhältnisse gestatten ihm diese Procedur oft nicht. Wie soll er ferner keine schwere Arbeit thun, wenn er aus pekuniären Rücksichten gezwungen ist, die Arbeit sofort nach seiner Entlassung wieder aufzunehmen. Scheitert also so einmal eine exakte Nachbehandlung schon an den socialen Verhältnissen, so scheitert sie zum andern Male nur zu oft an den grossen Anforderungen, die an die Intelligenz der Patienten gestellt werden, die die Anordnungen des Arztes für überflüssig halten, garnicht zu sprechen von bösem Willen. Denn man kann wohl sicher annehmen, dass Leute, die einen Prolaps z. B. infolge eines Traumas acquiriert haben und von einer Versicherung zu einer Operation gezwungen werden, ein Recidiv des Vorfalls mit Freuden begrüssen würden und alles thun werden, um ein solches herbeizuführen, nur um die Versicherungsgelder einziehen zu können. Haben wir nun gesehen, wo es der Colopexie am meisten fehlt, so wird zunächst ihre Indikationsstellung sehr einzuschränken sein und sie wird nicht mehr bedingungslos in allen den Fällen gemacht werden dürfen, bei denen es sich um einen reponiblen und nicht incarcerierten grösseren Mastdarmvorfall handelt. Man wird vielmehr noch auf die Beschäftigung und den Bildungsgrad des Patienten Rücksicht zu nehmen haben. Denn dass die Colopexie immerhin auch gute Resultate zu ver-

zeichnen hat, wenn die Kranken den ärztlichen Anordnungen folgen, körperlich keinen schweren Beruf haben, noch sonstigen schweren Insulten, wie Geburten etc. ausgesetzt sind, wollen wir nicht in Abrede stellen und es beweisen dies auch Fall 4 und 7 der hiesigen Klinik. Das aber sind gerade die beiden Fälle, welche wir oben als einzige für völlig einwandsfreie bezeichnen konnten.

Das eine Mal handelt es sich um eine recht wohlhabende Handelsmannsfrau aus Russland, die nur ein ganz kleines Schleimhautrecidiv hat und an absolut keinen Beschwerden mehr leidet. Sie hat alle ärztlichen Anordnungen pünktlich befolgt und dadurch auch endlich ihre Obstipation zum Schwinden gebracht. Unter anderem schreibt sie uns: „Bis Ende Mai 1904 hat der Darm sehr faul gearbeitet. Ich musste täglich die verordneten Pillen einnehmen und habe mit der Kugel täglich Massage ausgeübt, aber seit Ende Mai 1904 arbeitet der Darm wieder vollständig normal und ohne jedes Abführmittel. Der Stuhl ist fest und regelmässig."

Das zweite Mal ist es eine Wirtin, die durch die Colopexie vollständige Restitutio ad integrum erlangt hat.

So ist also die Colopexie indiciert bei nicht incarcerierten und reponiblen Mastdarmvorfällen, wenn es sich um gebildetere Patienten handelt, die keine körperlich schweren Arbeiten zu leisten haben. Handelt es sich um Frauen, so darf nur bei solchen die Colopexie gemacht werden, die aller Wahrscheinlichkeit nach keine Geburten mehr zu überstehen haben. Wie soll nun aber in andern Fällen operiert werden, die weitaus die Mehrzahl bilden, und wie werden wir am ehesten der Pathogenese und Aetiologie des Mastdarmvorfalls steuern können, indem wir gleichzeitig dem Bildungsgrad und den socialen Verhältnissen des Patienten die nötige Rechnung tragen?

Es ist bereits gesagt, dass man der Anatomie nie wird vollkommen genügen können, und dass man auch die Aetiologie lediglich durch eine Operation kaum beseitigen kann, ist wohl klar. Eine Radikaloperation ist die Colopexie, wie nachgewiesen worden, auch nicht. Darum würde man vielleicht gut thun, sich von ihr abzuwenden und sich neueren Methoden anzuschliessen, wie solche von Rehn und Bier empfohlen sind, die beide gute Erfolge aufzuweisen haben und die auch noch weit besser die Anatomie und Pathogenese des Vorfalls berücksichtigen. Hinsichtlich der genauern Beschreibung dieser Operationen verweise ich auf die Arbeit von Becker[1]) und die jüngst erschienene von Wenzel[2]). Da je-

1) Becker, Ein Beitrag zur operativen Behandlung des Mastdarmvorfalles. Diese Beiträge Bd. 41. I.

2) Wenzel, Zur Pathogenese und Radikaloperation der grossen Mastdarmvorfälle. Deutsche Zeitschr. f. Chir. Bd. 76. I.

doch diese Methoden weitgehenderen Erfahrungen noch ermangeln, so wird auch hier erst die Zukunft lehren können, was für Dauerresultate sie zeitigen werden und inwiefern und inwieweit sie berechtigt sind.

Zum Schlusse lasse ich noch die mir in der Litteratur zugänglich gewesenen Krankengeschichten in aller Kürze folgen.

1. Jeannel (1889): Frau, 57 J., Wäscherin. Keine Diarrhoe, keine Obstipation. 1 Geburt im 25. Jahre. Beim Gehen über die Strasse heftiger Schmerz im Leib. Akut vor 1 Jahr. Sphinkter gelähmt und erweitert. Schwierig zu reponieren, bleibt aber zurück. Von wechselnder Grösse beim Auftreten und Liegen, 10—12 cm lang, 8 cm Durchmesser, kompleter Prolapsus am Rectum. Hedrocele, Perineum konvex, Retroflexio et Prolapsus uteri, Cystocele. Kein Dammriss, Uterus-Reposition ohne Einfluss auf den Prolaps. Pat. abgezehrt. Incontinentia urinae et faec. Schmerzen. Berührung der Schleimhaut löst heftige Tenesmen aus. Kauterisation bis auf den Sphinkter. Colopexie. Colostomie in 2 Zeiten. Elektricität. Geheilt, aber Anus praeternaturalis.

2. Berger (1892): Mann, 27 J. Carcinoma recti, 1890 exstirpiert, Anus sacralis. Hervortreten von Schleimhaut, Schmerzen. Chronisch entstanden. Sphinkter fehlt. Reponibel. Prolapsus ulceriert. Pat. normal. Schmerzen und Inkontinenz. Colopexie und Anus praeternaturalis nach Jeannel, später Schluss des Anus praetern., des Darms in der Bauchhöhle ohne Fixation an den Bauchdecken. Geheilt nach mehreren Monaten. Schleimhautrecidiv. Eröffnung des Anus am 9. Tage.

3. Verneuil (1889): Frau, 26 J. Keine Geburt. Vergrösserung allmählich seit 4 Jahren. Im 10. Jahr. Sphinkter vollständig gelähmt. 5 cm lang. Prolapsus ani et recti. 88 Douchen. Elektricität, Nux vomica. Jetzt Rectopexie, Kauterisation zwischen Rectum und Vagina, Resektion der Vorderwand des Rectums 3 cm lang. Colopexie durch Appendices epiploicae und Mesenterium. Ungeheilt, vollständiges Recidiv nach 8 Monaten, Recidiv nach 1 Monat, Recidiv, Recidiv. Krankes Ovarium. Widersteht also allen Heilungsversuchen.

4. Mac Leod (1890): Mann, 19 J. Dysenterie, chronisch seit 8 Jahren. Sphinkter erschlafft, für die Hand durchgängig, reponibel. Prolaps sehr geschwollen, 13 cm lang, 28 cm im Umfang. Prolapsus ani et recti. Pat. ganz elend. Kauterisation, nach 4 Wochen Reposition und Colopexie nach eigener Methode. Recidiv nach 3 Monaten. Kauterisation über Klemmen. Geheilt, kein Recidiv, kontinent. Pat. hatte das Abreissen des Darms von der Bauchwand beim Stuhlgang selbst bemerkt.

5. Bogdanik (1894): Mädchen, $2^1/_2$ J. Anämie. Durchfall. Chronisch seit 3 Wochen. Sphinkter erschlafft, reponibel. Prolaps ulceriert,

am Afterrand Risse, 8 cm lang. Prolapsus ani et recti. Pat. schlecht ernährt. Schmerzen. Colopexia ant. Geheilt, ohne Recidiv, kontinent. Beobachtungsdauer 4 Wochen. Den nächsten Tag schon schliesst der After spontan, Abscess am Mons veneri.

6. Bogdanik (1895): Knabe, 2½ J. Heftiger Durchfall. Sphinkter erschlafft, reponibel. Prolapsus ani et recti. Pat. sehr schwach. Blut- und Schleimabgänge. Colopexia ant. Geheilt, grosse Unruhe des Pat.

7. Sonnenburg-Sarfert (1895): Frau, 70 J. Bronchitis, Arteriosclerose, Decubitus des Kreuzbeins, Sphinkter erschlafft, für 3 Finger durchgängig, reponibel, 12 cm lang. Prolapsus ani et recti. Prolapsus uteri. Durchfall, Inkontinenz. Colopexie ant. (Mesenterium). Geheilt, ohne Recidiv, kontinent. Beobachtungsdauer 8½ Monate.

8. v. Eiselsberg (1898): Jüdin, 50j. Fuhrhaltersfrau. Diastase der Recti. 12 Geburten. Prolabieren beim Stuhl, seit 3 Jahren, allmählich. Sphinkter erschlafft, klaffend. Reposition, incoercibel. Schleimhaut teils ulceriert, teils epidermisiert. Stumpf, kegelförmig, 10 cm lang. Prolapsus recti. Hedrocele. Perineum konvex. Pat. schwächlich. Prolabieren beim Stuhl, Eiter und Blut. Kauterisation. Colopexie ant. Nach 21 Tagen geheilt, kein Recidiv, kontinent. Striktur an der unteren reponiblen Umschlagstelle. 8 Wochen beobachtet.

9. v. Eiselsberg (1899): Jüdin, 55 J. Oefter Diarrhöen als Kind. 11 Geburten. Chronisch. Sphinkter erschlafft, reponibel. Prolaps nicht ulceriert, 10 cm. Prolapsus ani et recti. Hedrocele. Perineum etwas konvex. Pat. elend. Prolabieren beim Stuhl, Stehen und Gehen. Massage zu kurze Zeit. Colopexie. Nach 21 Tagen geheilt, kein Recidiv, kontinent. Beobachtet 7 Wochen.

10. v. Eiselsberg (1899): Jüdin, 32 J. 2 Geburten. Nach der letzten Entbindung subakut. Sphinkter erschlafft. Reponibel. Prolaps nicht ulceriert, erweiterte Venen, 11 cm. Prolapsus recti. Hedrocele. Sehr beweglicher Uterus. Pat. kräftig. Prolabieren beim Stuhl und Anstrengungen. Massage zu kurze Zeit. Colopexie. Nach 35 Tagen geheilt. Prolaps von Hühnereigrösse, kontinent. Beobachtet 7 Wochen. 2½ Jahre später kein Recidiv.

11. Albert (1895): Nähterin, 44 J. Stuhlentleerung gestört, Blutungen. 15 cm lang. Prolapsus ani et recti. Pat. sehr verfallen, innere Organe normal. Resektion nach v. Mikulicz, nach 3 Monaten Recidiv. Chronisch. 12 cm lang. Colopexie. Abnorme Länge der Flexur und ihres Gekröses. Nach 5 Wochen geheilt entlassen.

12. Albert (1898): 65j. Pfründnerin. Keine Geburten, schwere Arbeit. Prolapsus uteri. Seit mehreren Wochen Mastdarmprolaps, subakut, faustgross. Prolapsus recti, leicht reponibel. Pat. kräftig. Colopexie. Nach 4 Wochen geheilt.

13. Albert (1898): 56 J., Arbeiterin. Schlecht genährt. Vor etwa 1/2 Jahre in Begleitung profuser Diarrhöen ein Mastdarmvorfall, 4 cm lang. Sphinkter schlaff, für 2 Finger durchgängig. Prolapsus recti. Colopexie. Nach 3 Wochen geheilt entlassen.

14. v. Eiselsberg (1899): Frau, 40 J. 9 Geburten. Seit 10 Jahren Beginn, seit 7 Jahren Verschlimmerung des Leidens. Die Geburten haben es nicht wesentlich beeinflusst. Prolapsus ani et recti, über faustgross. Colopexie. Nach üblicher Zeit geheilt entlassen. Keine weiteren Nachrichten.

15. v. Eiselsberg (1900): Mädchen, 23 J. Keine Geburten. Seit 13 Jahren Stuhlbeschwerden. Chronisch. Prolapsus recti. 12 cm lang. Colopexie. Pat. steht nach einem Monat auf, abermals ein ebenso langer Vorfall. Colopexie. Operation ergab ein bei der ersten Operation gemachtes Versehen. Geheilt entlassen mit kleinem Prolapsus ani. Nach 1 3/4 Jahren tritt dieser Prolapsus ani nur auf 1 cm Breite hervor, keine Beschwerden, Stuhlgang normal, geheilt.

16. v. Eiselsberg (1900): Dienstmädchen, 15 J. Seit 1 1/2 Jahren ein Mastdarmvorfall beim Stuhlgang. Chronisch. Prolapsus recti, 5 cm lang. Colopexie. Nach üblicher Zeit geheilt entlassen. Keine weiteren Nachrichten.

17. v. Eiselsberg (1900): Schneider, 18 J. Vorfall chronisch seit 12 Jahren. Prolapsus ani et recti. Colopexie. Nach üblicher Zeit geheilt entlassen. Keine weiteren Nachrichten.

18. v. Eiselsberg (1900): Kindergärtnerin, 53 J. Keine Geburten. Habituelle Obstipation. Vorfall chronisch seit 3 Jahren. Geringer Grad von Inkontinenz. Prolapsus ani et recti, faustgross. Colopexie. Geheilt entlassen. Nach 1 3/4 Jahren kein Recidiv, kontinent, beschwerdefrei.

19. v. Eiselsberg (1901): Schreiber, 60 J. Paranoia. Habituelle Obstipation. Seit 1 1/2 Jahren Anfang eines Vorfalls. Arteriosclerose. Schlaffe Bauchdeckenmuskulatur. Prolapsus ani et recti, faustgross. Schleimhaut zum Teil arrodiert. Colopexie. Nach 8 Wochen geheilt entlassen. Nach 3/4 Jahren ebenso grosses Recidiv.

20. v. Eiselsberg (1901): Frau, 59 J. 1 Geburt. Diarrhoe seit 2 Jahren. Seit 1 Jahr ein Vorfall beim Stuhlgang und beim Gehen. Chronisch. Starke Beschwerden. Pat. sonst gesund. Prolapsus ani et recti, 15 cm lang. Massage zu kurze Zeit. Colopexie. 5 Wochen Bettruhe. Dann beim Aufstehen ein Prolapsus ani 3 cm lang, aber ohne Beschwerden. Nach 7 Monaten ein 1,5 cm langer Mucosaprolaps ohne jegliche Beschwerden. Nach 1 Jahr Vorfall in wieder grösserer Ausdehnung. Schwere Arbeit, also Recidiv. Juli 1903 Pat. gestorben.

21. v. Eiselsberg (1902): Beamter, 30 J. Hat seit der Kindheit an Mastdarmvorfall gelitten, wurde später besser. Zu seiner Militär-

zeit in einem Garnisonlazarett Resektion eines 15,5 cm langen Stückes. Nach 3 Monaten Recidiv. Beschwerden beim Urinieren und Stuhlabsetzen. Ulcus ventriculi. Prolapsus ani et recti, über mannsfaustgross. Colopexie. Nach 6 Wochen entlassen. Mucosaprolaps von 2 cm aber völlig beschwerdefrei. Nach 2 Monaten vollständiges Recidiv. Pat. kommt 1 Jahr nach der ersten Colopexie wieder. Inkontinenz. Grosse Beschwerden beim Stuhl, beim Gehen u. s. f. Prolapsus recti, 2 Mannsfaust gross. Massage ohne Erfolg. Colopexie 1903 nach Rotter. Die alten Adhäsionen haften sehr fest. Fieber und Eiterung, Fistelbildung. Nach 4 Monaten entlassen. Noch eine untere Fistel. Prolaps wieder hühnereigross, fällt beim Gehen und Stuhlabsetzen vor, nicht immer leicht reponibel. Stuhl geht per rectum ab. Pat. steht noch in ambulanter Behandlung.

22. v. Eiselsberg (1902): Bäckerlehrling, 16 J. Seit 8 Jahren nach einer starken Obstipation ein reponibler Vorfall. Seit 1/2 Jahr schwer zu reponieren. Prolapsus ani et recti, 4 Querfinger lang. Massage ohne Erfolg. Colopexie. Geheilt entlassen mit einem 1 cm langen Analprolaps. Soll nach 1 1/2 Jahren als Bierführer gesehen sein.

23. v. Eiselsberg (1901): Frau, 26 J. Vor 2 Jahren wegen Hämorrhoiden operiert. Infolge davon inkontinent geworden und geblieben. Prolaps. Chronisch. Dann Massage ohne Erfolg. Kauterisation. Recidiv. Mastdarmkatarrh. Bauchdecken schlaff und dünn. Beim Pressen Prolapsus ani et recti, 5 cm lang. Sphincter ani nicht zu fühlen. Prolaps zeigt gestreifte Narben, tiefe Ulcerationen schleimig-eitrig belegt. Colopexie mit Anus praeternaturalis nach Jeannel. Die Kranke entzog sich der Behandlung. Keine weiteren Nachrichten.

24. v. Eiselsberg (1900): Händlersfrau, 58 J. Mastdarmprolaps. Chronisch seit 10 Jahren, reponibel, 20 cm lang. Prolapsus ani et recti. Resektion der Flexur wegen enormer Länge und abnormer Nähe ihrer Fusspunkte in einer Ausdehnung von 12,5 cm. Dann Colopexie. Verlauf anfangs ohne Reaktion, dann Tod infolge Verblutung aus einem Ulcus duodeni. Die Sektion ergab vollkommen reaktionslose Heilung der Bauchdecken und der Darmwand.

25. v. Eiselsberg (1900): Krämer, 44 J. Mastdarmvorfall chronisch seit 10 Jahren, einmal Kauterisation ohne Erfolg. Prolapsus ani et recti, 8 cm lang. Sphinkter sehr schlaff. Aus denselben Gründen wie bei Fall 24 Resektion der Flexur mit nachfolgender Colopexie. Verlauf p. p. s. r. Pat. nach 4 Wochen geheilt entlassen. Nach 1 1/4 Jahr ein Prolapsus ani von 3 cm Länge, kontinent, Befinden gut.

26. Rotter: Mann. Prolapsus recti. Colopexie nach eigener Methode. Kleiner Schleimhautprolaps. Kauterisation nach v. Langenbeck. Nach 3 Monaten noch geheilt.

27. Rotter: Mann. Prolapsus recti. Colopexie nach eigener modi-

ficierter Methode. Noch nach 3 Monaten geheilt.

28. Weber (1902): Kleinbürgerin, 59 J. Prolaps nach einer vollständigen Perinealruptur seit 30 Jahren, infolge der ersten Geburt. Prolapsus recti, kindskopfgross. Perinealplastik mit Vernähen des Sphinkters 2mal ohne Erfolg. Inkontinenz. Colopexie mit anschliessender Perinealplastik. Heilung p. p. s. r. Nach 7 Wochen entlassen, nach 3 Monaten kein Recidiv.

29. Weber (1903): Bürgersfrau, 32 J., verheiratet. Pat. kräftig. Geschwister leiden alle an Mastdarmvorfall. Die Eltern sind gesund. Obstipation, Diarrhoen. Seit frühester Kindheit Prolapsus recti, faustgross. Keine Geburten. Resektion vor 7 Jahren ohne Erfolg. Sphinkter sehr schlaff. Colopexie. Massage. Geheilt entlassen nach 5 Wochen. Nach 5 Monaten noch vollständig beschwerdefrei und ohne Recidiv.

30. Weiss (1903): Tagelöhner, 26 J. Pat. kräftig. Vorfall nach einem Trauma, reponibel. Prolapsus recti, mannsfaustgross. Stuhlgang regelmässig. Colopexie. Nach 4 Wochen geheilt entlassen. Kleiner Mucosaprolaps. $1^3/_4$ Jahre post operationem ohne Recidiv (v. Eiselsberg).

31. Weiss (1903): Frau, 53 J. Habituelle Obstipation. Vorfall chronisch seit 15 Jahren. Pat. sonst gesund. Prolapsus recti, mannsfaustgross. Sphinkter sehr weit und schlaff. Massage zu kurze Zeit. Colopexie. 5 Wochen Bettruhe. Komplikation mit Phlebitis, dann entlassen. Fingerbreiter Schleimhautprolaps. Nach $^1/_2$ Jahr Recidiv. Vorfall soll grösser geworden sein (v. Eiselsberg).

32. Weiss (1903): Bürstenbinder, 23 J. Prolaps seit 8 Jahren, chronisch, reponibel. Massage ohne Erfolg. Colopexie. 4 Wochen Bettruhe. Appendicitis. Entlassen nach $2^1/_2$ Monaten mit kleinem Mucosaprolaps. 11 Monate post operationem Prolaps vergrössert, 4—5 cm, fällt beim Stuhlabsetzen und Pressen vor. Kleiner als vor der Operation, in Arbeit weniger behindert als früher, trotzdem ein Recidiv (v. Eiselsberg).

33. Sonnenstein (1901): Mädchen, 17 J. Schwächlich. Tuberkulose der Lungen und Sehnenscheiden. Infantiler Habitus. Kinderfaustgrosse Vorwölbung der vorderen und hinteren Scheidenwand. Retroversio uteri congenita. Prolapsus recti, doppelt faustgross. Colopexie nach Bardenheuer mit Vernähung der Plica douglasi und Verlagerung der Flexur. Dammplastik nach Freund. Heilung p. p. s. r. Kleiner Mucosaprolaps. Silberdrahtmethode nach Thiersch. Geheilt entlassen. Nach einem Jahr beschwerdefrei, ohne Recidiv.

34. John Burg (1892): Colopexie, 1894 im Oktober Recidiv.

35 u. 36. John Burg (1892): Colopexie, geheilt entlassene Pat. Nicht weiter beobachtet.

37. Jaques Borelius (1892): Colopexie, noch im August 94 ohne Recidiv.

38. Jeannel (1893): Colopexie, nach 3 Monaten schon ein geringes Schleimhautrecidiv.

39. Unbekannt: Colopexie, 3 Monate danach noch recidivfrei.

40. Poncet (1893): Colopexie, nach 1½ Jahren noch ohne Recidiv.

41. Tuffier (1893): Colopexie, nach 7 Monaten recidiviert.

42. Boiffin (1893): Colopexie. Beobachtet nur 14 Tage. In dieser Zeit recidivfrei.

43 u. 44. Unbekannt (Melbourne): Macht 1893 2 Colopexien und verzeichnet gute Resultate.

45, 46, 47. Lennander (1893): 3 Colopexien, nach 18, 14 und 2 Monaten keine Recidive in den 3 Fällen.

48. Borelius (1894): Colopexie. Ein geringer Prolaps tritt bei fast jeder Defäkation zu Tage.

49. Erdmann (1894): Colopexie. 18 Monate später stirbt Pat. Bis dahin ohne Recidiv.

50. Bogdanik (1894): Knabe, 2½ J. Diarrhoe. Chronisch seit mehreren Wochen. Prolapsus recti, reponibel. Colopexie ant. Geheilt ohne Recidiv, kontinent. Beobachtungsdauer 4 Wochen.

51. Caddy: Hindu, Hausdiener, 30 J. Chronisch seit 4 Jahren, reponibel. Prolapsus ani et recti, 6 Zoll lang, 11 Zoll im Umfang. Sphinkter atonisch, fällt schon bei geringster Bewegung vor. Schmerzen. Keine Obstipation. Ein Anfall von Dysenterie. Stuhlgang sonst regelmässig. Colopexie. Kein Recidiv, arbeitsfähig.

52. Berger: Mehrere Monate nach einer Colopexie noch kein Recidiv.

53. Erdmann (1895): Colopexie. 8—10 Monate später recidiviert.

54. Stewart (1895): Colopexie. 3 Monate später Recidiv.

55. Erdmann (1895): Colopexie. Mehrere Monate später noch ohne Recidiv.

56. J. P. Tuttle (1896): Colopexie. 9 Monate später ohne Recidiv.

57. Bryant (1896): Colopexie. 9 Monate später kein Recidiv.

58. T. S. Kirk (1900): Knabe, 1 J. Prolapsus ani et recti, 4 Zoll lang. Schleimhaut ulceriert, unter Chloroform reponibel. Sphinkter schlaff. Mit adstringierenden Einspritzungen ohne Erfolg behandelt. Die reponierten Teile fallen immer wieder vor. Colopexie. Geheilt und trotz überstandener Diarrhoe noch kein Recidiv. Beobachtungsdauer 4 Monate.

Zum Schlusse sei es mir gestattet, meinem hochverehrten Lehrer Herrn Geh.-Rat Garrè für die Anregung zu dieser Arbeit und das derselben gütigst geschenkte Interesse, sowie Herrn Privatdocenten Dr. Bunge für die freundliche Unterstützung bei der Ausführung derselben meinen besten Dank auch an dieser Stelle auszusprechen.

Litteratur.

1) A. Weiss, Weitere Erfahrungen über Colopexie. Arch. f. klin. Chir. Bd. 43. H. 3. XXXV. — 2) Bakes, Operative Therapie des Mastdarmvorfalles. Deutsche Zeitschr. f. Chir. Bd. 54. — 3) Becker, Ein Beitrag zur operativen Therapie des Mastdarmprolapses. Diese Beiträge Bd. 41. H. 1. — 4) v. Eiselsberg, Zur operativen Behandlung grosser Rectumprolapse. Langenbeck's Archiv Bd. 67. — 5) Ludloff, Weitere Beiträge zur Pathogenese und Therapie des Rectumprolapses. Langenbeck's Archiv Bd. 59 u. 60. — 6) Rotter, Centralbl. f. Chir. 1903. Nr. 37. — 7) Weber, Deutsche Zeitschr. f. Chir. Bd. 72. 1904. — 8) Uhde, Hedrocele. Langenbeck's Archiv Bd. 9. 1868. — 9) Hohlfeld, Die Behandlung des Prolapsus recti. In.-Diss. Halle a. S. 1896. — 10) Waldeyer, Das Becken. Topogr. Anatomie mit besonderer Berücksichtigung der Chirurgie und Gynäkologie. — 11) Bogdanik, Ueber Colopexia anterior zur Beseitigung hochgradiger Mastdarmvorfälle. Wien. med. Presse. 12. 1895. — 12) Sarfert, Die Colofixation bei Mastdarmprolaps. Wien. med. Blätter. 1895. Nr. 35. — 13) Zuckerkandl, Deutsche Zeitschr. f. Chir. Bd. 31. — 14) Bardenheuer, Siehe Sonnenschein Centralbl. f. Chir. 1902. Nr. 44. — 15) Francke, Zur operativen Behandlung des reponiblen Mastdarmvorfalles. Deutsche Zeitschr. f. Chir. 1899. — 16) v. Mikulicz, Zur operativen Behandlung des Prolapsus recti et coli invaginati. Arch. f. klin. Chir. Bd. 38. 1889. — 17) Glänzer, Zur operativen Behandlung des Mastdarmvorfalles. In.-Diss. Greifswald 1890. — 18) Geck, Zur Aetiologie und Therapie des Rectumvorfalls. In.-Diss. Bonn 1890. — 19) Glaser, Der Mastdarmvorfall und seine operative Behandlung. In.-Diss. Würzburg 1893. — 20) A. Caddy, Complete rectal prolapse treated by ventrofixation of the rectum. Annals of surgery 1895. Februar. — 21) Bryant, Colopexy for the relief of prolapsus of the rectum. Annals of surgery 1897. August. — 22) T. S. Kirk, Complete prolapse of the rectum succesfully treated by intraabdominal fixation. Brit. med. Journ. 1900. Dec. 22. — 23) Delorme, Bull. de la soc. de chir. de Paris. 1901. Nr. 24. — 24) Gérard Marchant, Bull. de la soc. de chir. de Paris. 1902. Nr. 29. — 25) Wenzel, Zur Pathogenese und Radikaloperation der grossen Mastdarmvorfälle. Deutsche Zeitschr. f. Chir. Bd. 76. I.

XII.

AUS DER

HEIDELBERGER CHIRURGISCHEN KLINIK

DES GEH. RAT PROF. DR. CZERNY, EXC.

Kasuistischer Beitrag zur Trepanation bei Meningitis.

Von

Dr. **Georg Hirschel,**
Assistenten der Klinik.

(Hierzu Taf. IX—X.)

Während der letzten 7 Jahre wurde in der hiesigen chirurgischen Klinik nur ein Patient wegen eitriger Meningitis trepaniert. Es handelte sich um einen 62jährigen Mann, der seit 11 Jahren an Stirnhöhlenempyem litt; 4 Tage vor dem Eintritt in die Klinik wurde auswärts die rechte Stirnhöhle durch Trepanation eröffnet. Nach 2 Tagen trat zunehmende Benommenheit ein, weshalb beide Stirnhöhlen breit aufgemeisselt wurden. Da jedoch kein Temperaturabfall erfolgte und die Benommenheit andauerte, wurde eine Trepanation über dem rechten Stirnhirne gemacht. Es zeigte sich eine diffuse eitrige Meningitis. Am nächsten Tage trat der Exitus ein. Der Versuch der Heilung durch operativen Eingriff war hier gerechtfertigt durch die Annahme einer lokalisierten Meningitis über den Stirnhöhlen.

Ein weiterer Fall von Trepanation bei Meningitis im Anschluss an ein Kopferysipel verdient wegen seiner komplicierten ätiologischen Momente und wegen seines eigentümlichen Verlaufes sowie wegen der Seltenheit einer Trepanation bei dieser Krankheit veröffentlicht zu werden. Der Patient wurde von Herrn Dr. Karrillon aus

Weinheim in die Klinik geschickt, wofür wir demselben zu Danke verpflichtet sind.

Die Krankengeschichte mag vorausgeschickt werden.

Es handelte sich um einen 17jährigen Realgymnasiasten aus W., der aus gesunder Familie stammte und immer gesund gewesen sein soll. Am 19. XI. 04 erlitt er eine Kontusion über dem linken Auge. Er stiess sich aus Unvorsichtigkeit in der Eile ziemlich heftig eine Thürkante gegen das linke Stirnbein an. Eine äussere Wunde war nicht vorhanden. nur eine leichte Schwellung, keine Bewusstlosigkeit, kein Schwindel, kein Erbrechen. Der Kontusion wurde keine Bedeutung von Seiten des Pat. und dessen Familie beigemessen. Am andern Tage klagte Pat. über Kopfschmerzen über der ganzen Stirn ohne besondere Lokalisation; gegen Mittag desselben Tages erbrach er einige Male. Den Magen hatte er sich angeblich nicht verdorben. Am 21. XI. 04 verschwanden diese Symptome, Pat. ging wieder bis zum 26. XI. in die Schule und fühlte sich völlig gesund. Am 27. XI. erbrach er wieder einmal, Kopfschmerzen traten nicht ein. Am 28. XI. besuchte er wieder die Schule. Am 29. XI. traten die Kopfschmerzen wieder auf, Erbrechen nicht, der Stuhl war angehalten. Der befragte Arzt beseitigte die Stuhlverstopfung. Pat. blieb von jetzt ab zu Hause und fühlte sich nicht gesund, doch traten keine bestimmte Krankheitserscheinungen auf. Schnupfen oder sonstige katarrhalische Affektionen bestanden nicht. Ungefähr am 3. XII. entstand unter hohem Fieber über 39° Schwellung, Rötung und starke Schmerzhaftigkeit über dem linken Auge. Der befragte Arzt stellte Gesichtsrose fest. Dieselbe erstreckte sich im Laufe des nächsten Tages über den oberen Nasenrücken nach dem rechten Auge, nach der Schläfe und nach oben teilweise auf den behaarten Kopf. Die Nasenflügel waren noch geschwollen, das Innere der Nase blieb frei. Das Erysipel wurde mit feuchten Umschlägen behandelt. Am 9. XII. wurde am rechten äusseren Augenwinkel ein grösserer Abscess vom Arzte incidiert. Der Zustand des Pat. war schon am 8. XII. besorgniserregender geworden, es war Somnolenz und rasch nachher fast völlige Besinnungslosigkeit eingetreten. Die Temperatur war ungefähr 38°, Nahrung wurde nur zeitweise aufgenommen; häufig schrie Pat. ganz unmotiviert laut hinaus. Der Stuhl war angehalten, das Wasser wurde unter sich gelassen. Keine Lähmungserscheinung, keine Krämpfe. Zwei Tage nachher am 10. XII. konnte der rechte Arm nicht mehr bewegt werden, es trat völlige Lähmung desselben ein, mit dem linken Arme wurden Abwehrbewegungen gemacht. Sonst blieb der Zustand derselbe. Am Abend desselben Tages wurde Pat. in die hiesige chirurgische Klinik überführt.

Status: Pat. war völlig bewusstlos, reagierte nicht auf Anrufe und schrie öfters. Puls 120, Temperatur 38°. Während der linke Arm zeitweise zu Abwehrbewegungen gebraucht und auch das linke Bein etwas

bewegt wurde, zeigte sich eine spastische Lähmung der rechtsseitigen Extremitäten. Die Sehnen-, Periost- und Fascienreflexe der rechten oberen Extremität sowie des rechten Beines waren gesteigert, es bestanden Knie- und Fussphänomene. Links waren diese Reflexe normal. Auch waren die Hautreflexe rechts gegen links erloschen. Die Schmerzempfindlichkeitsprüfung gab unsichere Resultate; meist reagierte Pat. nicht, hie und da schien es, als ob die Schmerzempfindung verspätet eintrat. Die Besichtigung und Untersuchung des rasierten Schädels ergab nichts Besonderes. Nackenstarre bestand nicht. Von dem Erysipel an der Stirne und dem behaarten Kopfe war nichts mehr zu sehen, am rechten äusseren Augenwinkel befand sich noch eine kleine, bis aufs Periost führende reaktionslose Wunde. An diesem Auge war das obere Lid noch etwas ödematös, und infolge dessen bestand eine geringe Ptosis. Das linke Auge war halbgeöffnet. Die Pupillen waren beiderseits mittelweit und reagierten gut. Die Bewegungen der Augen liessen auf keine Innervationsstörung schliessen, zeitweise folgten sie dem vorgehaltenen Lichte. Der Augenhintergrund war beiderseits normal. Die Untersuchung der übrigen Hirnnerven ergab keine Parese oder Paralyse, speciell der Facialis war frei. Nasen- und Ohrenbefund waren negativ, die Zunge war stark belegt. Die Brust- und Bauchorgane schienen normal zu sein, der Leib war nicht eingezogen. Im Urin befand sich eine geringe Menge Eiweiss, keine morphologischen Bestandteile. Die vorgenommene Lumbalpunktion ergab keinen erhöhten Druck der Cerebrospinalflüssigkeit. Letztere war klar und enthielt etwas mehr Formelemente als normal. Während der weiteren Beobachtung traten keine Krämpfe auf, zeitweise bestand Cheyne-Stokes'sches Atmen.

Die Diagnose wurde jetzt gestellt auf: Akuter Hirnabscess, subcortikal in der Gegend der linken Centralwindungen, wahrscheinlich mit lokaler eitriger Meningitis verbunden.

Am 11. XII. stieg die Temperatur abends auf 39,2°, der Puls betrug 120. Pat. verweigerte jede Nahrungsaufnahme und schrie sehr häufig. Die Atmung war schnarchend und setzte öfters aus. Wegen dieser Verschlimmerung der Erscheinungen wurde am 12. XII. von Herrn Geh.-Rat Czerny Exc. eine Punktion des Gehirns und der Meningen vorgenommen. Nach Bestimmung der Centralfurche wurde mit einem etwa 3 mm dicken Bohrer ein Loch im Schädel angebracht und mittelst einer Spritze mit langer Nadel punktiert. Die Punktion des Gehirns selbst, also auch der subcortikalen Region war ergebnislos, sobald jedoch die Nadel bis auf etwa 3 cm aus dem Schädel herausgezogen war, also submeningeal, wurden etwa 20 ccm einer blutig serösen Flüssigkeit aspiriert, der sich dann noch 10 ccm mehr trüber seröser Flüssigkeit anschloss. Die Punktion wurde jetzt abgebrochen und ein Druckverband angelegt. Irgend ein besonders günstiger oder ungünstiger Einfluss der Operation auf den Pat. wurde nicht beobachtet. Die Lähmung blieb dieselbe, die Tempe-

ratur fiel abends auf 37.6.

Am andern Tage wurde die Punktion wiederholt und nochmals etwa 30 ccm trüb seröser, etwas blutig tingierter Flüssigkeit entnommen. Auch diesmal war keine Reaktion bei dem Pat. zu beobachten, der Zustand blieb derselbe. Da es sich jetzt als sicher herausstellte, dass es sich um ein cirkumskriptes subdurales Exsudat handelte, wurde am 14. XII. die Trepanation des Schädels vorgenommen, um dem Exsudat Abfluss zu verschaffen. Nach Bildung eines etwa thalergrossen Hautperiostlappens wurde mit einem Handtrepan eine 2markstückgrosse Knochenpartie aus dem Schädel entfernt. Die Dura war etwas vorgebuchtet und verdickt und pulsierte nicht. Nach Spaltung derselben über's Kreuz floss eine reichliche Menge, ca. 60 ccm, mässig dicken gelben Eiters heraus. Das Gehirn kam nicht hervorgequollen, sondern blieb vertieft liegen, etwa 3 cm von der inneren Glaslamelle entfernt, darüber lag ein dicker eitriger Belag. Es wurde ein dünnes Drainrohr in diese Höhle eingeführt, tamponiert und verbunden. Aus diesem jetzt gewonnenen Eiter und aus der früheren mehr blutig serösen Flüssigkeit wurden Reinkulturen von Streptokokken gezüchtet.

Nach der Trepanation ging Abends die Temperatur auf 40° in die Höhe, Puls auf 160, eine weitere Aenderung im Befinden des Pat. war nicht zu konstatieren. Am folgenden Tage war eine sichtliche Besserung zu bemerken. Die Temperatur fiel auf 37.5, während der Puls noch 150 betrug. Auffallend war jetzt die Hebung der rechtsseitigen Extremitätenlähmung, Bein und Arm wurden zeitweise wieder bewegt. Die Teilnahmlosigkeit des Pat. besserte sich, er fixierte öfters und weinte, als ihn Mittags die Eltern besuchten. Auch nahm er wieder mehr Nahrung zu sich. Aus der Wunde wurde nur wenig Eiter ausgeschieden, auch durch vorsichtiges Ausspülen mit 2% Borwasser wurde nicht mehr Eiter erzielt. Bemerkenswert war der Umstand, dass auch jetzt nach völliger Entlastung des Gehirns keine Ausdehnung desselben erfolgte. Dieser sichtlichen Besserung im Befinden des Pat. folgte am 16. XII. ein rascher Umschwung; Pat. wurde wieder somnolenter, der Puls rascher und kleiner, Nahrungsaufnahme verweigert, Temperatur abends 39,5. Der Zustand hielt jetzt an, Excitantien und Kochsalzinfusionen konnten keine Besserung mehr herbeiführen. Pat. verfiel von Stunde zu Stunde, am 18. XII. morgens trat der Exitus ein.

Die vorgenommene Sektion ergab einen interessanten Befund: Ausser kleinen Bronchopneumonien und mässigem Milztumor lag von Seiten der Brust- und Abdominalorgane kein pathologischer Befund vor. Das Schädeldach war normal dick. Bei Eröffnung der Schädelhöhle fand sich zunächst eine ausgedehnte Thrombose des Sinus longitudinalis sup. Dieselbe war in geringerem Masse fortgesetzt auf die pialen und cerebralen Venen der rechten Hemisphäre, ganz besonders aber auf die der linken Hirnseite und zwar über den hinteren Stirn- und Scheitellappen. Es be-

standen hier dicke prall gefüllte Venenräume. In der ganzen Ausdehnung dieser linksseitig thrombosierten Venen bestand ein Eindruck im Gehirn und ein eitriger Belag der weichen Hirnhäute, der etwas nach unten gegen den Temporallappen reichte. Die eitrige Leptomeningitis umfasste eine etwa handtellergrosse Stelle, die rechte Hirnhemisphäre war frei. Auch das übrige Hirn war völlig frei von einer Eiterung, Hirnabscesse waren nicht vorhanden. Der meningitische Eiterherd war also völlig cirkumskript und abgeschlossen.

Auf dem Durchschnitte der Querscheiben zeigte sich ein hübsches pathologisch-anatomisches Bild. Die thrombosierten Venen setzten sich auf die weichen Hirnhäute und die ziemlich kompakte Hirnmasse fort und erstreckten sich hier in die Hirnrinde und teilweise auf die Markstrahlen. In der ganzen Ausdehnung dieser thrombosierten Venen (Taf. IX a) zeigten sich kleine bis stecknadelkopfgrosse rote Fleckchen, die als Hämorrhagien imponierten und die Hirnrinde sowie in geringer Ausdehnung auch das Mark einnahmen (Taf. IX b). Deutlicher wurden diese Hämorrhagien im mikroskopischen Präparate, das ich der Freundlichkeit des Herrn Dr. Schneider vom pathologischen Institute verdanke. Zwischen den Hämorrhagien (Taf. X a) sah man auch in der Hirnrinde einzelne thrombosierte Venen (Taf. X b). Dieser ganze Process der Meningitis, der Thrombosen und Hämorrhagien reichte in der linken Hirnhemisphäre frontal vom Cornu ant. und occipital bis zum Ende des Thalamus opticus und umfasste den Gyrus frontalis medius et inferior, weiter nach hinten den Gyrus frontalis sup., centralis ant. et post. An einzelnen kleinen Stellen der beiden Gyri centrales waren kleine Erweichungsherde makroskopisch und mikroskopisch zu erkennen.

Sehr beachtenswert und zweideutig war in diesem Falle die Aetiologie der Meningitis, d. h. ob letztere primär durch Infektion der Meningen direkt fortgesetzt vom Erysipel entstanden war, oder ob auf dem Boden einer durch das vorhergegangene Trauma, der Kontusion über dem linken Auge, entstandenen Hämorrhagie als Locus minoris resistentiae eine sekundäre Infektion durch die Erysipelkokken stattgefunden hat. Am nächsten musste natürlich angenommen werden, dass hier die Meningitis als direkte eitrige Infektion durch das Erysipel, entweder durch die Orbita oder durch eitrige Thrombose der Hautvenen, fortgesetzt durch die Emissarien in den Sinus longitudinalis und die Dural- und Hirnvenen, entstanden war. Denn es waren die Augen, der Nasenrücken und der behaarte Kopf in grosser Ausdehnung an dem Erysipel beteiligt. Jedoch gegen diese einseitige Auffassung der Aetiologie sprach die Vorgeschichte und teilweise auch der Befund in vivo und post mortem. Patient hatte am 19. XI. bei sonst völliger Gesundheit ein heftiges

Trauma über dem linken Auge durch Anstossen an eine Thüre erlitten. Demselben wäre keine Bedeutung beigemessen worden, wenn nicht am andern Tage starke Kopfschmerzen und mehrmaliges Erbrechen eingetreten wären. Der Magendarmkanal soll völlig in Ordnung gewesen sein, auffallend war den Eltern das plötzlich eingetretene Erbrechen ohne Klagen über vorhergegangenes Uebelsein. Man musste also doch an eine Contusio und Commotio cerebri, vielleicht auch an eine geringe Hämorrhagie denken. Schon am andern Tage nach diesen Erscheinungen ging Patient bei bestem Wohlbefinden 6 Tage lang in die ziemlich weit entfernte Schule. Am 27. XI. trat wieder Erbrechen ein, am 28. XI. wieder Schulbesuch, und am 29. XI. fühlte sich Patient allgemein so unwohl, dass er sich zu Bette legte, am 3. XII. also 14 Tage nach dem erlittenen Trauma trat das Erysipel ein, am 8. XII. also 5 Tage nachher war Patient schon besinnungslos. Bei der ersten Hirnpunktion zeigte sich zunächst ein trüb-serös-blutiges, kein direkt eitriges Exsudat, dasselbe wurde am folgenden Tage schon trüber, und erst bei der Trepanation am 3. Tage wurde dicker Eiter zu Tage gefördert.

Dieser in vivo gemachte Befund sowie der auf dem Sektionstische erhobene, dass das Erysipel auf der linken Seite kleinhandtellergross über dem linken Scheitellappen lokalisiert war, und dass die Hämorrhagien in der Hirnsubstanz über die thrombosierten Venenbezirke bezw. über die meningitische Grenze hinausgingen, sprachen weiterhin für die Annahme, dass eine primäre traumatische Veränderung eines Teils der linken Hirnhemisphäre schon vorgelegen haben musste, ehe das Erysipel entstand, und dass dieser Herd erst sekundär durch die Erysipelkokken zur Meningitis inficiert wurde. Für beide Annahmen waren jedenfalls die Kopfvenen der Weg der Infektion. Dabei konnte dasselbe Trauma an der Haut die Entstehung eines Erysipels begünstigt haben, obwohl keine äussere Verletzung vorgelegen haben soll.

Da keine eigentlichen meningitischen Erscheinungen vorlagen, da weiter keine Reizerscheinungen von Seiten der Hirnrinde, keine Krämpfe vorhanden waren, und da die Lähmung der rechtsseitigen Extremitäten bei Freilassung des Gesichtes auf eine bestimmte linksseitige Lokalisation hinwies, wurde bei der Diagnose an einen subcortikalen Abscess der linken Centralwindungen mit lokalisierter eitriger Beteiligung der Meningen gedacht. Der negative Befund bei der Spinalpunktion sprach auch gegen eine sehr ausgedehnte eitrige Meningitis. Die Therapie war demnach gegeben, durch

Trepanation musste die Eröffnung des angenommenen Hirnabscesses und die Bekämpfung der Meningitis in Angriff genommen werden. Die zuerst gemachte Punktion des Schädels bestätigte die Diagnose, am 3. Tage wurde die Trepanation ausgeführt. Gegen Erwarten dehnte sich das Gehirn nach Eröffnung der Eiterhöhle und nach Entfernung des Exsudates nicht aus, sondern blieb in der Tiefe eingesunken liegen. Es erklärte sich diese Erscheinung aus dem post mortem gemachten Befund der ausgedehnten Thrombosen, Hämorrhagien und teilweise schon vorhandenen, wenn auch sehr kleinen Erweichungsherden. Die Prognose war hierdurch natürlich sehr verschlechtert worden. Wenn man auch der Eiterung Herr geworden war, und wenn sich auch Besserung gezeigt hatte durch Verschwinden der Paralyse der rechtsseitigen Extremitäten, so war doch der Exitus eingetreten, und zwar hauptsächlich infolge dieser Hämorrhagien und Erweichungsherde in den Centralwindungen.

Eine Litteraturübersicht über Hirnabscesse sowie solche mit lokaler Meningitis komplicierte und deren Behandlung liegt nicht im Sinne dieser Mitteilung, da ein Hirnabscess nicht vorgelegen hat, sondern eine ganz für sich bestehende cirkumskripte Meningitis. Ebensowenig brauchen die traumatischen, im Anschlusse an Kopfverletzungen entstandenen, oder die otogenen oder solche im Anschluss an Stirnhöhlenempyem erfolgten eitrigen Meningitiden erwähnt zu werden. Ihre Litteratur ist sehr gross, und die Heilungsresultate nach Trepanation sind in letzter Zeit sehr günstig geworden.

Witzel[1]) berichtet über mehrere günstig verlaufene Fälle von Meningitis nach komplicierten Schädelbrüchen. Er empfiehlt grosse Oeffnungen im Schädeldache anzulegen und die ganze infiltrierte Arachnoidea freizulegen, zu tamponieren und den Lymphstrom nach aussen abzulenken. Auch bei diffuser eitriger Meningitis hat man häufig Versuche gemacht, durch Trepanation und ausgedehnte Craniectomien der Eiterung Herr zu werden, doch, wie aus der Litteratur hervorgeht, ist hier von einer chirurgischen Therapie nichts zu erhoffen.

v. Bergmann[2]) ist der Ansicht, dass es sich bei den Fällen, in welchen man einen günstigen Einfluss der Trepanation auf eine diffuse eitrige Meningitis behauptete, es sich um solche handelte, bei

1) Witzel, Die operative Behandlung der phlegmonösen Meningitis. Mitteil. aus den Grenzgebieten der Med. und Chir. Bd. 8. H. 4 u. 5.

2) v. Bergmann, Die chirurgische Behandlung der Hirnkrankheiten. Berlin 1900.

welchen man eine subdurale von Eiterkörperchen getrübte Cerebrospinalflüssigkeit erhielt, die mit Staph. pyogenes albus, nicht mit Staph. pyog. aureus inficiert war. In solchen Fällen empfiehlt v. Bergmann wiederholte Ventrikelpunktionen, keine breite Eröffnungen des Schädels.

Anderer Ansicht über den chirurgischen Eingriff bei diffuser eitriger Meningitis war Gussenbauer[1]), der sich dahin aussprach, dass die Behandlung der Meningitis für die Zukunft den Chirurgen gehöre. Es dürfte diese Meinung mit Recht wohl kaum allgemeine Geltung finden.

Einen operativ behandelten Fall von eitriger Meningitis im Anschluss an einen eitrig-phlegmonösen Process der linken Schläfengegend veröffentlichte Haberer[2]). Die anfangs diagnosticierte cirkumskripte eitrige Meningitis stellte sich als diffuse heraus. Wenn auch durch die Trepanation keine Heilung erzielt werden konnte, so war doch nach der Operation vorübergehende, bedeutende Besserung eingetreten. Haberer schloss daraus, dass auch in anderen Fällen von diffuser eitriger Meningitis ein operativer Eingriff zu versuchen, wenn möglich eine breite Eröffnung der Schädelkapsel vorzunehmen wäre. Allerdings müssten die betreffenden Fälle nach der Art der Infektion berücksichtigt und ausgesucht werden.

In ähnlichem Sinne sprach sich in der 76. Versammlung deutscher Naturforscher und Aerzte zu Breslau vom 18.—24. September 1904 Hinsberg aus und teilte einen Fall von eitriger Meningitis mit, der nach Incision der Dura und Drainage des Infektionsherdes zur Heilung kam.

Bei unserem hier beschriebenem Falle lagen die Verhältnisse insofern anders und günstiger, als es sich um eine cirkumskripte Meningitis handelte. Ein operativer Eingriff war hier unter allen Umständen indiciert, und wenn einesteils die bestehenden Hirnveränderungen der Thrombose und Erweichungen eine frühzeitige und exaktere Diagnose der Meningitis ermöglichten, haben sie andererseits den nur vorübergehenden Erfolg der Trepanation, der in der Hebung der Hemiplegie bestand, sehr beeinträchtigt und schliesslich den Exitus veranlasst. Vielleicht hätte eine ausgedehntere Aufklappung des Schädeldaches eine gründlichere Desinfektion des

1) Gussenbauer, Sitzung der k. k. Gesellschaft der Aerzte in Wien am 24. Januar 1902.

2) Haberer, Kasuistischer Beitrag zur operativen Behandlung der eitrigen Meningitis. Wien. klin. Wochenschr. Nr. 13. 1903.

1
a
b
b

2

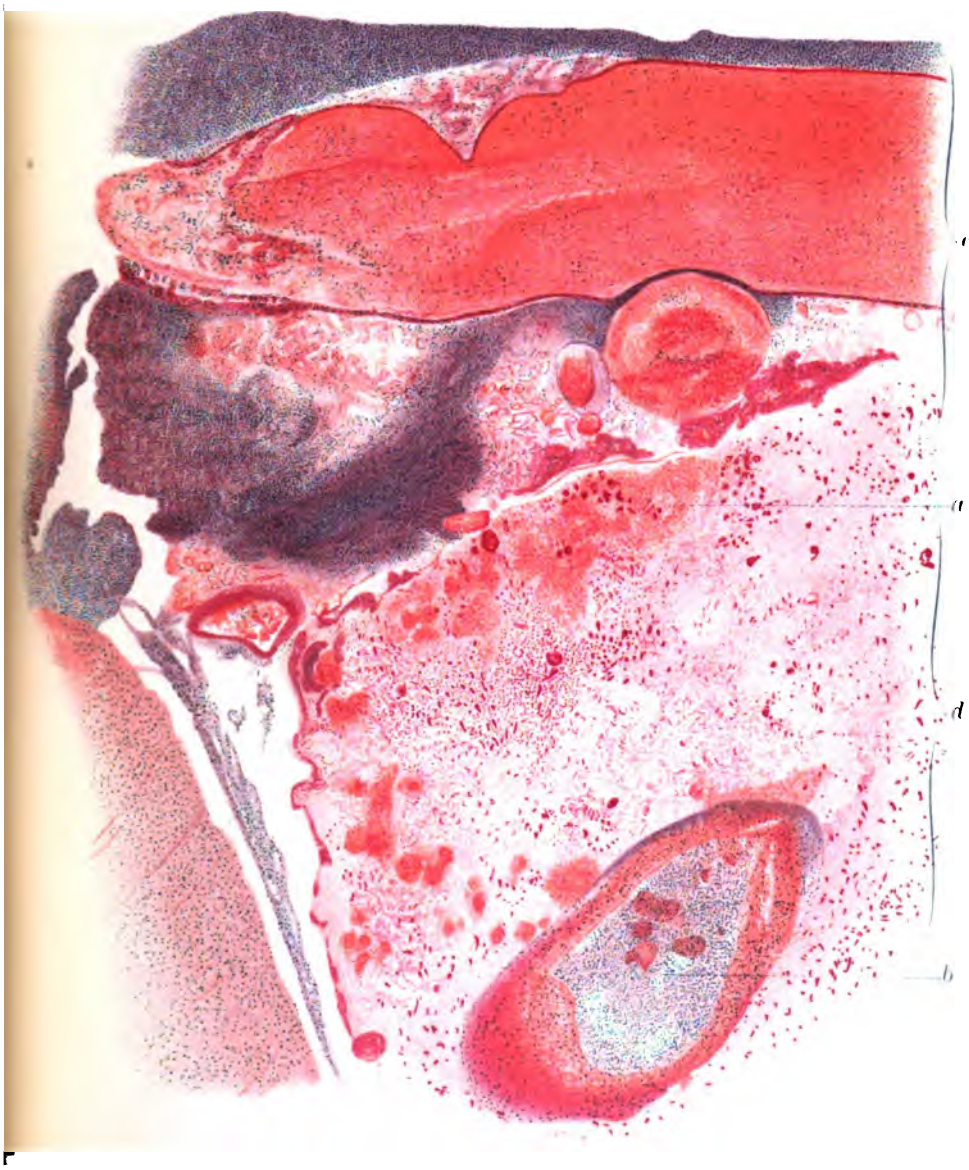

F. Reichhold, Lithogr. Kunstanstalt München.

meningitischen Herdes ermöglicht wenn auch nicht das Eintreten des Todes verhindert.

Meinem hochverehrten Chef, Sr. Excell. Herrn Geheimrat Prof. Dr. Czerny, erlaube ich mir, meinen verbindlichsten Dank für die Ueberlassung des Falles auszusprechen.

Erklärung der Abbildungen
auf Taf. IX—X.

Taf. IX. Querschnitt durch das Gehirn mit den Centralwindungen.
- a) Thrombosierte Vene.
- b) Kleine Hämorrhagien.

Taf. X. Durchschnitt durch weiche Hirnhäute und Hirnrinde.
- a) Hämorrhagien.
- b) Thrombosierte Vene.
- c) Weiche Hirnhäute mit thrombosierten Venen und Eiterherden.
- d) Hirnrinde mit Hämorrhagien und thrombosierten Venen.

XIII.

AUS DER

TÜBINGER CHIRURGISCHEN KLINIK

DES PROF. DR. v. BRUNS.

Coxa vara im Gefolge von Ostitis fibrosa.

Von

Dr. **Max v. Brunn,**
Privatdocent und Assistenzarzt.

(Hierzu 5 Abbildungen und Taf. XI.)

Auf dem Chirurgenkongress 1897 teilte Küster einen Fall von Ostitis fibrosa des Oberschenkels bei einem 17jährigen Mädchen unter Vorlegung der bei der Sektion gewonnenen Präparate mit. Er erörterte dabei kurz die Beziehungen, welche diese eigenartige Erkrankung zu den von Czerny u. A. gesehenen Fällen von umschriebener Ostitis deformans, zu dem von Paget mit demselben Namen belegten Krankheitsbild und zu dem von v. Recklinghausen sehr ausführlich beschriebenen Beobachtungen besitzt. Er gelangte dabei zu dem Ergebnis, dass trotz vielfacher Aehnlichkeiten sein Fall doch eine Sonderstellung einnehme, schon infolge mancher Besonderheiten des histologischen Befundes, besonders aber in klinischer Beziehung. Vor allem betonte er das frühzeitige Auftreten der ersten Krankheitserscheinungen, die bis in das frühe Kindesalter zurückreichten. Zum Schluss sprach er den Gedanken aus, ob nicht in einzelnen Fällen die Ostitis fibrosa in ätiologische Beziehungen zur Coxa vara zu setzen sei.

Vor kurzem kam nun in der v. Bruns'schen Klinik ein Fall zur Beobachtung, der mit dem Küster'schen Falle grosse Aehnlichkeit hat und der durch ausserordentlich hochgradige Deformie-

rungen beider Oberschenkel im Sinne einer Coxa vara geeignet ist, jenen Gedanken von neuem anzuregen.

Die Beobachtung, für deren Ueberlassung ich meinen hochverehrten Chef, Herrn Prof. Dr. v. Bruns zu Dank verpflichtet bin, ist folgende:

Crescentia B., 10 J., aus Oberherrlingen, O.A. Blaubeuren. Ostitis fibrosa beider Oberschenkel. Früher multiple Frakturen. 15. VI. 04.

Eltern gesund. Von 3 Geschwistern sind 2 gesund, ein Bruder leidet an Knochenhautentzündung. Nach Angabe des Vaters fiel Pat. im 4. Lebensjahr hin und erlitt einen Bruch des rechten Oberschenkels. Es wurde ein Pappschienenverband angelegt und nach 10 Wochen konnte das Kind wieder gehen wie vorher. Etwa 1/2 Jahr später fiel Pat. über einen kleinen Graben und soll dabei den linken Oberschenkel gebrochen haben. Unter Pappschienenverband und 8wöchentlicher Bettruhe trat Heilung ein, sodass Pat. wieder wie vorher gehen konnte. 1/4 Jahr später soll der rechte, wieder 1/2 Jahr später der l. Oberschenkel, angeblich infolge einer Quetschung, angeschwollen sein. Das Kind war damals also etwa 5—6 Jahre alt. Im 7. Lebensjahre bemerkte man zuerst, dass Pat. nicht mehr gut gehen konnte. In einer Kinderheilanstalt wurde ihr ein Wasserglasverband am r. Oberschenkel angelegt, der jedoch nur 3 Wochen getragen wurde. Dann wurde 3 Jahre nichts mehr gegen die Krankheit gethan. Vor 1 Jahr sei ein anderes Kind etwa 1,5 m hoch auf den r. Unterschenkel der Pat. hinabgesprungen, was einen Bruch zur Folge gehabt habe. Im Anschluss daran lag Pat. 4 Wochen lang im Gipsverband. Seit dieser Zeit habe sich der jetzige Zustand allmählich herausgebildet. Seit 1 Jahre bereits ist die Periode aufgetreten.

Ihrem Alter entsprechend grosses, aber weit über ihr Alter hinaus entwickeltes, kräftiges Mädchen. Mammae deutlich vorgewölbt, Behaarung am Mons veneris vorhanden. Innere Organe o. B. Wenn Pat. im Bett liegt, so sind bei gerade gestelltem Becken die Beine etwa in der Mitte des Oberschenkels gekreuzt derart, dass das r. Bein über dem l. liegt. Der Winkel zwischen der Verbindungslinie der beiden Spinae anteriores superiores und der Achse des Oberschenkels beträgt r. 52°, l. 70°. Aus dieser Adduktionsstellung ist eine Abduktion ohne Mitbewegung des Beckens nicht ausführbar. Dagegen ist noch eine beträchtliche weitere Adduktionsbewegung möglich. Bei maximaler Adduktion beträgt der Winkel zwischen Körperachse und Oberschenkelachse r. 75°, l. 125°. Die Beugung ist r. so weit ausführbar, dass der Oberschenkel mit seiner Innenfläche die Bauchwand berührt. Das r. Kniegelenk kommt dabei senkrecht über einen 2fingerbreit nach aussen von der l. Spina ant. sup. gelegenen Punkt zu stehen. Linkerseits wird der Beugung des Hüftgelenks ein Ziel gesetzt durch den vorliegenden r. Oberschenkel. Die Bewegung ist hier ausführbar so weit, bis das l. Knie handbreit nach

vorn und unten von der r. Hüftgegend steht. Die Streckung wird rechts durch das dahinter liegende l. Bein behindert. Linkerseits gelingt es, das Bein im Hüftgelenk bis zu einem nach hinten offenen Winkel von 165° zu überstrecken und es lässt sich dann auch das r. Bein in vollständige Streckstellung überführen. Eine Bewegung der Wirbelsäule findet bei den Beuge- und Streckversuchen nicht statt. Die Prüfung der Rotation ergab: Beim ruhigen Liegen steht das r. Bein in einer Mittelstellung zwischen Innen- und Aussenrotation. Es lässt sich nach aussen rotieren bis der äussere Fussrand der Unterlage aufliegt, dagegen ist eine weitere Innenrotation nicht möglich. Linkerseits ist Innen- und Aussenrotation normal.

Beim Stehen wird ebenfalls die geschilderte gekreuzte Stellung der Beine beibehalten (s. Fig. 1 S. 348). Es fällt dabei ferner auf eine sehr starke Aussenrotation des rechten Beines. Die Achse des r. Fusses bildet mit der Sagittalebene einen Winkel von ungefähr 80°. Links beträgt dieser Winkel etwa 45°. Am rechten Bein besteht ferner ein Genu valgo-recurvatum mässigen Grades, während l. die Kniegelenksgegend normale Beschaffenheit zeigt. Beiderseits besteht ein Pes valgus mittleren Grades. Bei maximaler Annäherung beider Füsse beträgt der Abstand der einander zugekehrten äusseren Malleolen 19,5 cm. Der Kreuzungswinkel der beiden Beine misst 64°.

Beim Laufen wird unter watschelnden Bewegungen des ganzen Körpers das r. Bein als Ganzes bei minimaler Bewegung im Kniegelenk nach vorn gesetzt, darauf das l. nachgezogen, ebenfalls nur unter geringer Bewegung des Kniegelenks.

Die Körperlänge beträgt im Ganzen 128 cm. Davon entfallen auf den Rumpf (Scheitelhöhe bis zum oberen Rand der Symphyse) 70 cm. Für die Messung der Beinlänge liess sich das gewöhnliche Mass, die Entfernung von der Spina ant. sup. bis zum Malleolus ext. nicht gut verwerten, weil man dann über die starke Vorwölbung des Oberschenkels hätte messen müssen. Es wurde daher die Entfernung der Spina ant. sup. vom Malleolus internus bestimmt. Sie betrug rechts 64 cm., links 62 cm.

Bei der Palpation fühlt man r. die Spitze des Trochanter maj. etwa $^1/_2$ cm oberhalb der Roser-Nélaton'schen Linie, 7 cm von der Spina ant. sup. entfernt. Nach unten und vorn davon fühlt man am Oberschenkel eine starke Knochenauftreibung, die sich nach abwärts allmählich verjüngt, aber bis in die Mitte des Femur nachweisbar ist. Linkerseits steht der Trochanter in der Roser-Nélaton'schen Linie, 7 cm von der Spina ant. sup. entfernt. Man fühlt hier eine bogenförmige Verkrümmung des oberen Femurdrittels mit einem nach hinten und unten offenen Bogen. Etwa in der Mitte der r. Tibia fühlt man eine geringfügige Knochenauftreibung ebenso an der r. Fibula an einer etwa 2—3 cm höher gelegenen Stelle. Linkerseits erscheinen die Unterschenkelknochen

bei der Palpation normal. Ebensowenig fühlt man an den Knochen der oberen Extremitäten etwas Pathologisches. Schädel von normaler Form, Wirbelsäule nicht verkrümmt (s. Fig. 2).

Fig. 3 zeigt die Stellung, welche die Patientin beim Sitzen einnehmen musste. Die Aufforderung, zu knieen kam sie in der auf Fig. 4 dargestellten Weise nach.

Es wurde beabsichtigt, r. durch Keilosteotomie eine Geradestellung des Beines zu erzielen, l. aber, wo nach dem Befund im Röntgenbild (s. Taf. XI) die Deformierungen des oberen Femurendes stärkere waren, dieses ganze obere Ende zu resecieren. Am 29. VII. 04 sollte zuerst die Osteotomie der r. Seite in Angriff genommen werden. Als Pat. zu diesem Zweck in Narkose auf dem Operationstisch nach l. herumgedreht wird, fühlt man plötzlich ein knackendes Geräusch und konstatiert, dass der l. Schenkelkopf nach hinten luxiert ist. Das Bein lässt sich jetzt gerade stellen, Aussenrotation und Adduktion sind ausgeglichen, Abduktion allerdings noch nicht möglich. Das Bein ist um 3—4 Fingerbreiten verkürzt. Eine Indikation zur Operation dieser Seite lag demnach zur Zeit nicht mehr vor. Es wird daher nur auf der r. Seite durch einen Schnitt über die subtrochantere Vorwölbung der Knochen freigelegt und ein Keil mit einer äusseren vorderen Basis von etwa 1,5 cm ausgemeisselt. Nach möglichster Geradestellung Hautnaht, Trockenverband, Zugverband an beide Beine mit 6 kg Belastung. Der völligen Geradestellung widersetzten sich anfangs die stark gespannten Adduktoren.

3. VIII. Entfernung der Nähte. Prima intentio. — Am 22. VIII. wird l., am 26. VIII. r. der Zugverband abgenommen. — Am 2. IX. verliess die Pat. zum 1. Mal das Bett, im Laufe des September lernte sie wieder laufen unter Benutzung eines Schuhes mit erhöhter Sohle für das verkürzte l. Bein. — Am 13. XI. 04 wurde Pat. entlassen mit folgendem Schlussbefund: Die Entfernung der Spina ant. sup. bis zum Mall. int. beträgt r. 66,0, l. 63,0 cm. Beugung im Hüftgelenk ist r. bis zu einem rechten Winkel ausführbar. Das Knie kommt dabei über die Mitte der Symphyse zu stehen. Am l. Hüftgelenk ist eine Beugung bis 100° möglich. Das Kniegelenk steht dabei über einem etwas lateral und abwärts von der Symphyse gelegenen Punkt. Streckung beiderseits normal. Beide Beine lassen sich spreizen bis zu einem inneren Knieabstand von 9,5 cm und einem Malleolenabstand von 28 cm, dabei ist jedoch in Betracht zu ziehen, dass ein rechtsseitiges Genu valgum mit einem Aussenwinkel von 158° besteht. L. beträgt der Aussenwinkel 169°. Der Abduktionswinkel des Hüftgelenks beträgt r. 95°, l. 85°. Werden die Beine bis zur Berührung der Innenflächen genähert, so beträgt der Winkel zwischen Oberschenkelachsen und der Verbindungslinie der beiden Spinae ant. sup. r. 80°, l. 72°. Bei maximaler Adduktion beträgt dieser Winkel r. 43°, l. 48°. Die Rotation ist r. nach aussen und innen stark und ziemlich gleichmässig behindert. L. ist die Innenrotation völlig frei, so-

Fig. 1.

Fig. 2.

Fig. 3.

Fig. 4.

gar ungewöhnlich ausgiebig, die Aussenrotation dagegen ebenfalls behindert.

Bei ruhiger Rückenlage liegen die Beine parallel nebeneinander. Der l. Fuss steht dabei in der Sagittalebene, der r. ist etwas nach aussen rotiert. Das r. Kniegelenk ist ein Schlottergelenk mässigen Grades. Das Genu recurvatum ist in unveränderter Weise bestehen geblieben. Der nach vorn offene Winkel beträgt 160°.

Beim Laufen werden die Beine in normaler Weise aneinander vorbeigeführt. Pat. läuft ganz gewandt mit einem Stock, macht jedoch nur kleine Schritte. Sie tritt l. nur mit den Zehenballen auf. Die Verkürzung erscheint infolge der mangelhaften Abduktion l. stärker, als im Längenmass zum Ausdruck kommt, lässt sich aber durch einen Schuh mit hoher Sohle einigermassen ausgleichen. Die Ausbiegung des l. Oberschenkels nach vorn ist auch heute noch sehr auffällig. Der l. Trochanter steht ungefähr in der Höhe der Spina. In der Gegend der Glutaealmuskulatur fühlt man nach hinten von der Trochanterspitze eine Knochenmasse, doch ist es fraglich, ob dieselbe dem Kopf oder dem abnorm gestalteten Trochanter angehört. R. fühlt man an der Operationsstelle eine ausserordentlich umfangreiche Callusmasse.

Fig. 5.

Fig. 5 zeigt den Zustand der Patientin bei der Entlassung, der zwar noch manches zu wünschen übrig lässt, aber doch im Vergleich mit Fig. 1 eine bedeutende Verbesserung bedeutet.

Das kurz nach der Aufnahme angefertigte Röntgenbild (Taf. XI) zeigt Folgendes: Rechts steht der Schenkelkopf in der Pfanne. Der Schenkelhals ist in seiner Form und in seiner Stellung zum obersten Teil des Schenkelschaftes, also zur Trochanterpartie, nicht wesentlich verändert. Trotzdem kommt eine starke Verbiegung im Sinne einer Coxa vara dadurch zu Stande, dass der Schaft selbst 3 fingerbreit unterhalb der Spitze des Trochanter major eine Abknickung in einem medialwärts offenen Winkel von etwa 135° erfährt. Es ist das gerade die Stelle, an welcher die Unterfläche des Schenkelhalses in die mediale Fläche des Schenkelschaftes übergeht. Diese beiden Flächen stossen in einem medialwärts offenen spitzen Winkel von etwa 65° zusammen. Die Spitze dieses Winkels wird umgeben von einem sehr dichten Knochenschatten, welcher nahezu die Hälfte des Oberschenkeldurchmessers an dieser Stelle einnimmt und, allmählich sich aufhellend, in die Substanz des Schenkelschaftes auf der einen, in die des Schenkelhalses an seiner

Grenze gegen die Trochanterpartie auf der anderen Seite ausstrahlt. Im Gegensatz zu diesem dichten Knochenschatten ist die äussere Hälfte des Oberschenkelschaftes an der bezeichneten Stelle sowie das ganze Gebiet des Trochanter auffallend hell, besonders in der äusseren Peripherie derart, dass eine kompakte Rindenschicht kaum mehr erkennbar ist. Diese abnorm aufgehellten Bezirke setzen sich auch noch eine Strecke weit in den Schenkelhals fort. Am übrigen Schenkelschaft zeigt nur das untere Drittel das normale Bild eines cylindrischen, helleren Markraumes, der von einer gleichmässig dicken Compacta begrenzt wird. In den oberen $^2/_3$ ist die Markhöhle in ganz unregelmässiger Weise von bald dichteren bald helleren Schatten durchsetzt. Die Begrenzung durch die Compacta ist unscharf, die Compacta selbst von sehr ungleichmässiger Dicke und wechselnder Durchlässigkeit für das Röntgenlicht. Der ganze Schenkelschaft ist etwas nach innen konkav verbogen und von sehr ungleicher Dicke, die nach oben hin zunimmt. Die Masse im Röntgenbild betragen im unteren Drittel 2,7 cm, in der Mitte 3,2 cm, an der dicksten Stelle, der unteren Grenze des Trochanter minor entsprechend, 4.4 cm. — Links steht der Schenkelkopf ebenfalls in der Pfanne, doch so, dass infolge einer maximalen Abduktionsstellung nur noch der obere Teil des Kopfes mit der Pfannenfläche Fühlung hat, während ein grosser Teil seiner unteren Peripherie den Pfannenrand überragt. Fast die Hälfte des Schenkelkopfes berührt die Pfanne nicht mehr, sondern sieht frei nach unten und aussen. Der Schenkelhals zeigt, wie besonders schön im stereoskopischen Bild zu sehen ist, eine Verbiegung im Sinne einer Coxa vara, und zwar ist erstens der Winkel zwischen Schaft und Hals bis auf etwa einen rechten Winkel vermindert, ferner ist zweitens eine Verbiegung in einem nach vorn konkaven Bogen vorhanden. Ausserdem findet sich etwa 3 fingerbreit unterhalb der Trochanterspitze eine stumpfwinklige Abknickung des Oberschenkelschaftes mit nach innen offenem Winkel. Aus diesen Verbiegungen resultiert im Bilde zwischen der Unterfläche des Schenkelhalses und der Innenfläche des Schaftes ein Winkel von 55°. Dazu kommt noch eine leichte medialwärts konkave Verbiegung des ganzen Schaftes. Der l. Oberschenkelschaft besitzt an der Stelle der Verbiegung nur etwa die halbe Dicke im Vergleich mit dem r. Oberschenkel. Die Breite seines Schattens beträgt hier nur 2 cm. In seinem ganzen oberen Drittel giebt der l. Oberschenkelschaft einen sehr gleichmässigen, dichten Schatten mit Ausnahme der Trochanterpartie, welche aufgehellt erscheint.

An der Grenze vom oberen und mittleren Drittel findet sich eine leichte Auftreibung und erst nach abwärts davon erscheint der Schaft bei einer Breite von 2,5 cm normal, Markhöhle und Corticalis sind deutlich unterschieden. — Das Becken erscheint normal. Eine gewisse Schiefheit klärt sich wohl aus der Lage der Patientin zur Platte. Jedenfalls fehlt jede Spur von Kartenherzform nach Art des osteomalacischen Beckens.

Der grösste Querdurchmesser des Beckeneingangs im Röntgenbild beträgt 14,5 cm. Die Form des Beckeneingangs ist queroval. — Der r. Unterschenkel zeigt eine nach aussen konkave Krümmung, die an der Fibula stärker ist als an der Tibia. Etwas oberhalb der Mitte der Tibia und etwas unterhalb der Mitte der Fibula zeigen die Knochen eine gleichmässige, flache Auftreibung. In der unregelmässigen Beschaffenheit des Markraumes und in der unscharfen Begrenzung und ungleichmässigen Dicke der Corticales ähnelt diese Stelle sehr den Befunden am oberen Teil des r. Oberschenkels. Am l. Unterschenkel fällt die geringe Dicke der Knochen auf. Die Tibia misst im Röntgenbild in ihrer Mitte 18 mm, die Fibula 7 mm. — Eine Aufnahme der l. oberen Extremität zeigt an den Knochen nichts Pathologisches.

Ein $3^1/_2$ Wochen nach der Operation angefertigtes Röntgenbild zeigt rechts, dass die Stelle der Osteotomie 8 cm unterhalb der Trochanterspitze, dicht unter den Bereich des dichtesten Knochenschattens liegt. Das untere Fragment ist um 2 Fingerbreiten medialwärts dislociert und steht jetzt fast senkrecht unter dem Kopf. Der Raum zwischen diesem Fragment und der Unterfläche des Schenkelhalses ist zum Teil von Callus ausgefüllt. Der linke Oberschenkel erscheint erheblich nach oben verschoben. Die Pfanne ist leer. Die Umrisse des Kopfes sind nicht deutlich erkennbar. Die Dickenunterschiede des Schaftes sind weit weniger ausgesprochen als im ersten Bilde.

Eine 3. Aufnahme kurz vor der Entlassung, also 11 Wochen nach der Operation, zeigt rechts die vollkommene Konsolidation der Osteotomiestelle. Von der äusseren Begrenzung der Trochantergegend spannt sich eine Callusmasse bogenförmig nach dem unteren Fragment hinüber. Sie bedeckt dessen Bruchfläche mit einer dicken Lage und setzt sich an der Aussenfläche mehrere Zentimeter weit fort. Das ganze obere Fragment sowie die lateralen Teile des Callus sehen auffallend hell aus, während die medialen Teile beider von dichteren Schatten eingenommen sind. Links steht der Kopf wieder in Höhe der Pfanne, fast genau so wie im 1. Bilde. Der Schenkelhals erscheint besonders in seinen oberen Teilen etwas dichter. Der Winkel, den die Unterfläche des Schenkelhalses mit der Innenfläche des Schaftes bildet, ist etwas grösser geworden und beträgt jetzt 63°. Am Schenkelschaft sind Abweichungen gegenüber der 2. Aufnahme nicht zu verzeichnen. —

Zur histologischen Untersuchung wurde der excidierte Knochenkeil in 4%iger Formalinlösung fixiert, mit Phloroglucin-Salpetersäure entkalkt, in steigendem Alkohol gehärtet und in Celloidin eingebettet. Es liessen sich dann Schnitte von 20—25 μ Dicke anfertigen, die mit Hämatoxylin-Eosin und nach van Gieson gefärbt wurden. Die Hämatoxylin-Eosinfärbung gab die besseren Bilder.

Verfolgt man die Veränderungen von der Periostseite aus, so stösst man zunächst auf eine kompakte Rindenschicht, welche aus alter Knochen-

substanz mit lamallärer Schichtung und spärlichen, kleinen Knochenkörperchen besteht. Diese Rindenschicht, an sich schon von geringer Dicke, wird noch erheblich rareficiert dadurch, dass sie von zahlreichen Gefässen verschiedenen Kalibers durchsetzt ist. Jedes dieser Gefässe wird umgeben von einer dicken Lage von jugendlichem kernreichen und fibrillenarmen Bindegewebe.

Je weiter man sich von der Peripherie entfernt, umsomehr nimmt die Knochensubstanz ab, das kernreiche Bindegewebe zu. Letzteres nimmt den weitaus grössten Teil des Querschnitts ein, während die Knochenbälkchen nur als schmächtige Einlagerungen erscheinen. Nichtsdestoweniger bestimmt die Richtung der Knochenbälkchen durchweg den Verlauf der Bindegewebszüge. An den Knochenbälkchen lässt sich eine lamelläre Schichtung in der Regel nicht deutlich erkennen. Die Zahl der Knochenkörperchen und ihr Umfang sind grösser als in der kompakten Rindensubstanz. Vielfach sieht man Bilder von typischer lakunärer Resorption durch Osteoklasten-Riesenzellen. An manchen Stellen, besonders an den Schmalseiten der Bälkchen, hat man den Eindruck, als gehe die Knochensubstanz unter Auffaserung ihrer Grundsubstanz und Umwandelung der Knochenkörperchen zu Fibroblasten unmittelbar in Bindegewebe über. In der Regel jedoch ist die Grenze zwischen Knochenbälkchen und Bindegewebe eine scharfe. An vielen Stellen hat sich das Bindegewebe etwas von den Bälkchen retrahiert. Diesen haftet dann häufig noch eine kontinuierliche Zelllage vom Aussehen der Osteoblastenlager fester an. Auffallend häufig grenzen blutführende Hohlräume an die Knochenbälkchen unmittelbar an.

Von normalem Knochenmark, lymphoidem oder Fettmark, ist nirgends eine Spur zu sehen, vielmehr sind alle Räume zwischen dem Knochenbälkchen ausgefüllt von einer gefässreichen Bindegewebsmasse, die vielfach fast noch auf der Stufe des Granulationsgewebes steht, sofern ihr Kernreichtum sehr gross, die Kerne selbst bläschenförmig und oval sind. Dementsprechend sind Bindegewebsfibrillen erst in geringer Zahl vorhanden und sehr zart. Nur an wenigen Stellen findet sich etwas älteres Bindegewebe mit stärkerem Fibrillenreichtum. Zuweilen ist ein Unterschied derart vorhanden, dass in der nächsten Nähe der Knochenbälkchen kernreicheres, mehr entfernt davon kernärmeres Bindegewebe liegt. Riesenzellen finden sich ausser in nächster Nachbarschaft von Knochenbälkchen nirgends im Bindegewebe. Leukocytenanhäufungen sind nirgends zu sehen.

Kapillaren durchziehen das Bindegewebe in den verschiedensten Richtungen. Stellenweise haben Blutaustritte von geringem Umfang stattgefunden. Residuen älterer Blutextravasate fehlen.

Es handelt sich also um ein aus gesunder Familie stammendes 10jähriges Mädchen, das abgesehen von der Knochenerkrankung

gesund, kräftig und weit über sein Alter hinaus entwickelt war.

Seitens des Knochensystems zeigten sich die ersten Störungen schon im 4. Lebensjahre, in welchem Alter das Kind beim blossen Hinfallen den rechten Oberschenkel brach. Ein halbes Jahr später folgte, ebenfalls infolge einer geringfügigen Gewalteinwirkung, ein Bruch des linken Oberschenkels. Beide Frakturen heilten in Pappschienenverbänden binnen 10 bezw. 8 Wochen. Das Kind konnte danach wieder gut laufen, und die Oberschenkel waren nicht verkrümmt.

Im 5. bis 6. Lebensjahre wurden Anschwellungen beider Oberschenkel bemerkt, und erst im 7. Lebensjahre begannen die Verkrümmungen beider Oberschenkel sich bemerkbar zu machen, um in den folgenden 3 Jahren bis zu einem geradezu monströsen Grade zuzunehmen. Im 9. Lebensjahre erlitt dann Patientin nochmals einen Knochenbruch, den dritten, diesmal am rechten Unterschenkel und anscheinend wiederum infolge einer verhältnismässig geringen Gewalteinwirkung.

Der Zustand, in dem das Mädchen in die Klinik kam, erhellt am besten aus den Abbildungen 1—4 und dem Röntgenbilde auf Taf. XI. Das klinische Bild war das einer ungewöhnlich hochgradigen Coxa vara, doch zeigt das Röntgenbild, dass die Verkrümmungen, welche für die Stellungsanomalien und Bewegungsstörungen verantwortlich zu machen sind, nicht ausschliesslich und nicht hauptsächlich im Schenkelhals, sondern vorwiegend im subtrochanteren Teil des Schenkelschaftes ihren Sitz haben.

Unter den Stellungsanomalien steht die vollständige Ueberkreuzung der Oberschenkel im Vordergrunde. Dazu kommt noch eine mässige Aussenrotation und das rechtsseitige Genu valgorecurvatum. Trotz alledem bewegte sich das Kind ziemlich geschickt und konnte auch ganz gut laufen, wenn auch nur mit kleinen Schritten und unter unschönen watschelnden Bewegungen.

Die Bewegungsstörungen waren am stärksten bei der Abduktion. Die scheinbare Adduktionsstellung, bei der die Oberschenkel sich kreuzten, stellte in Wirklichkeit schon das höchste Mass von Abduktion dar. Dagegen liess sich die Adduktion beiderseits weit über das normale Mass hinaus ausführen, besonders rechts.

Beugung und Streckung waren ungefähr normal, nur hinderten sich die Oberschenkel durch ihre Ueberkreuzung gegenseitig etwas. Von den Rotationsbewegungen war nur die Innenrotation rechts etwas behindert.

Die Behandlung bestand rechts in einer subtrochanteren Osteotomie, durch welche die Geraderichtung des Oberschenkels gelang, allerdings infolge der Verkürzung der Adduktoren unter starker Dislokation des unteren Fragmentes medialwärts. Die Abduktion war auch nach dieser Operation nur bis 95° ausführbar, die Adduktion war aus einer übermässigen zu einer normalen geworden. Die Rotationsbewegungen waren rechts bei der Entlassung eher etwas stärker beschränkt als vorher.

Links erfolgte auf dem Operationstisch die Spontanluxation des Schenkelkopfes, der schon vorher infolge der Verkrümmung des obersten Femurteiles grösstenteils ausser Berührung mit der Pfanne gestanden hatte. Funktionell war dieses Ereignis durchaus nicht ungünstig. Die Abduktion besserte sich dadurch um 15°. Die Adduktion konnte in normaler Weise ausgeführt werden. Beugung war bis 100° möglich. Die Aussenrotation erfuhr eine Einschränkung, doch stand der Fuss in der Sagittalebene. Die Innenrotation wurde ungewöhnlich ausgiebig. Merkwürdigerweise zeigte das Röntgenbild bei der Entlassung den Kopf wieder in Höhe der Pfanne, während er $3^1/_2$ Wochen vorher nach der Operation darüber stand. Es sieht im Bilde sogar aus, als stände der Kopf in der Pfanne, so dass man eine spontane Reposition annehmen müsste.

Das funktionelle Resultat war durchaus befriedigend. Vor allem war die Ueberkreuzung der Beine beseitigt, ein Ausschreiten mit beiden Beinen ermöglicht und der Gang wesentlich gebessert, besonders wenn die reelle und virtuelle Verkürzung des linken Beines durch eine hohe Sohle ausgeglichen wurden.

Die Deutung des Falles blieb unklar, bis die histologische Untersuchung des bei der Operation gewonnenen Materiales Aufschluss lieferte. Sie zeigte, dass auf dem Querschnitt die Hauptmasse des Gewebes aus Bindgewebe bestand, in welches Knochenbälkchen eingelagert waren. Leider wurde die Untersuchung unentkalkter Stücke verabsäumt, so dass es dahingestellt bleiben muss, ob es sich dabei um fertige Knochenbälkchen oder etwa teilweise um osteoide Substanz handelt. Jedenfalls war die Compacta hart und kalkhaltig, erwies sich aber auf Schnitten als stark verdünnt und rareficiert.

Das Bindgewebe war ziemlich gleichartig und von jugendlichem Charakter, kernreich und fibrillenarm. An den Knochenbälkchen waren Resorptions- und Appositionsvorgänge an vielen Stellen zu

erkennen und wichen nicht wesentlich von den Bildern ab, die man auch am normalen Knochen sieht.

Es kann nicht meine Aufgabe sein, auf die Pathogenese der Ostitis fibrosa, besonders auf die Beziehungen des pathologisch angehäuften Bindegewebes zu der Knochensubstanz näher einzugehen. Mein histologisches Material ist dazu ein viel zu kleines und verschwindet völlig vor dem anderer Autoren, welche es, wie v. Recklinghausen und Küster auf dem Sektionstische gewannen.

Auch darüber vermag ich nichts Sicheres auszusagen, ob der pathologische Knochen überall die Beschaffenheit zeigte, wie in dem excidierten Knochenkeil. Das Röntgenbild gibt darüber nur unvollkommenen Aufschluss, zum mindesten gestattet es nicht, fibröses Gewebe von etwaigen knorpeligen Einsprengungen zu unterscheiden. Immerhin ist es wohl erlaubt, aus dem Röntgenbefund zu schliessen, dass die Veränderungen am linken Oberschenkel, wenn sie auch wohl gleicher Art sind, doch in einem anderen Entwicklungsstadium sich befinden, als auf der rechten Seite. Darauf weist schon die sehr verschiedene Dicke der beiden Oberschenkel hin, die sich nicht etwa, wie man vielleicht argwöhnen könnte, aus der durch die Ueberkreuzung der Beine bedingten verschiedenen Entfernung von der photographischen Platte erklären lässt, denn sie ist in nahezu gleicher Weise auch auf den späteren Bildern vorhanden, bei deren Anfertigung die Beine parallel nebeneinander gelegen haben. Aber auch abgesehen von den Dickenunterschieden weist der linke Oberschenkel trotz seiner sehr starken Verkrümmungen eine viel dichtere Struktur auf als der rechte.

Alle Untersucher, welche sich bisher mit den Knochenerkrankungen aus dem grossen Gebiete der Osteomalacie beschäftigt haben, — und unter den Begriff der Osteomalacie im weitesten Wortsinne dürfen wir auch die Ostitis fibrosa rechnen — stimmen darin überein, dass neben einer starken Knochenresorption stets auch eine sehr lebhafte Knochenneubildung einhergeht. Wenn solche Processe zur Ausheilung neigen, kann es infolgedessen trotz der anfänglichen Erweichungen und Deformierungen der Knochen sogar zu Sklerosierung kommen. Es scheint, als hätten wir es auf der linken Seite mit einem solchen bereits sklerotisch gewordenen Knochen zu thun.

Die Durchsicht der Litteratur, auf welche ich ausführlicher nicht eingehen will, hat mir gezeigt, dass kaum ein Fall dem uns-

rigen direkt vergleichbar ist, ausser den bereits eingangs erwähnten von Küster. Diese Beobachtung sei daher kurz referiert.

Ein 17 j. Mädchen brach im Alter von 5 Jahren zweimal hintereinander den r. Oberschenkel, einmal dadurch, dass ein Handkarren auf sie fiel, das 2. Mal infolge eines Fusstrittes. Seitdem hinkender Gang. Am Tage vor der Aufnahme brach sie zum 3. Mal den r. Oberschenkel etwas oberhalb der Mitte, als sie beim Ueberschreiten eines kleinen Grabens in diesem stecken blieb und zur Erde fiel. Das wenig entwickelte, schwächliche Mädchen hatte gesunde innere Organe, zeigte nirgends eine Spur von Rachitis und keine Abnormitäten abgesehen vom r. Bein. Dieses „war stark verkürzt und stand in Flexion, Adduktion und Rotation nach innen. Die Hüfte erschien eigentümlich difform, stark vorspringend, abgerundet, der Trochanter erheblich höher stehend". Die Fraktur sass 15 cm unterhalb der Trochanterspitze. Eine genauere Untersuchung des r. Hüftgelenks in Aethernarkose ergab, dass die Spitze des Trochanter major 5 cm über der Roser-Nélaton'schen Linie stand. Der Schenkelkopf war nicht durchzufühlen, die Beweglichkeit des Gelenks etwas eingeschränkt. Es wurde danach eine veraltete traumatische Luxation nach hinten und oben mit konsekutiven Veränderungen in der Form der Gelenkkörper als das Wahrscheinlichste angenommen. — Obgleich die Narkose nur einige Minuten gedauert hatte, starb das Mädchen schon am folgenden Tage an einer Pneumonie des l. Unterlappens. So gelangte Küster in den Besitz des Präparates vom r. Hüftgelenk und Oberschenkel. Letzterer bot abgesehen von der frischen Fraktur und den Residuen der beiden früheren Frakturen oberhalb und unterhalb der frischen Frakturstelle folgende Verhältnisse: „Der obere Teil des Femur ist in Form eines Hirtenstabes in weitem Bogen gekrümmt; zugleich ist Schenkelhals wie Kopf so stark nach abwärts gebogen, dass beide mit dem Schaft einen sehr spitzen Winkel bilden und der Kopf den tiefsten Punkt, die Aussenseite des grossen Rollhügels aber den höchsten Punkt der Abweichung einnehmen". Der in der Kapsel gut bewegliche Kopf war verkleinert, von Knorpel grösstenteils entblösst. Zwischen dem Darmbein und der ihm zugekehrten Seite des Schenkelhalses hatte sich oberhalb der Gelenkpfanne eine Art zweites Gelenk gebildet. Auch die Pfanne war verkleinert, die ganze r. Beckenhälfte um 2,5 cm niedriger als die l. Am macerierten Becken fand sich im Sitzbein eine vormals offenbar von Knorpel oder Bindegewebe ausgefüllt gewesene Höhle. Auch an der Knorpelfläche des r. Kniegelenks fand sich ein Defekt. Der ganze r. Oberschenkelschaft war von aussen nach innen stark zusammengedrückt, so dass bei einer grössten Breite von 2 cm der grösste Durchmesser von vorn nach hinten 5 cm betrug. Er war von einem verdickten, speckartigen Periost überzogen. Nach Durchsägung zeigte sich, dass die obere Epiphyse sowie die Apophysenlinie vollkommen geschwunden waren,

während die untere Epiphysenlinie erhalten war. „Unterhalb der Apophyse und an diese wenigstens mit einem Ausläufer heranreichend bis in die Gegend der Epiphysenlinie zieht sich eine unregelmässig lappige Knorpelmasse durch den oberen Teil des Schaftes und durch den Schenkelhals; sie wird durch eine weissliche Zone verkalkten Gewebes von der Umgebung abgegrenzt. Die ganze übrige Schnittfläche fällt dadurch auf, dass man mit blossem Auge kein Fettmark zu erkennen vermag. An seine Stelle tritt eine sehr dicht sklerotische Knochensubstanz, welche in die Compacta meist ohne Grenze übergeht. An einigen Stellen ist sie elfenbeinhart; so ist die Gegend des Winkels zwischen Schaft und Hals, dort, wo der Knochen offenbar die stärkste Belastung zu ertragen hatte, von einem auf dem Durchschnitt glänzend harten Keil eingenommen. An anderen Stellen liegen scharf abgegrenzte, mehr graue Flecke, von denen einer sich auch in der untern Epiphyse findet, und endlich sieht man ein ebenfalls gut begrenztes, weisses, fibröses Gewebe, in welchem man aber auch schon mit unbewaffnetem Auge und mit dem Finger Knochenbälkchen zu erkennen vermag. Innerhalb des grössten Fleckes dieser Art liegt eine kirschengrosse Cyste mit glatter, etwas geröteter Wand.“ Der l. Oberschenkel erwies sich als ungewöhnlich fest.

Die histologische Untersuchung des r. Oberschenkels ergab, dass die Compacta erheblich verschmälert, die Spongiosa ungewöhnlich dicht war. Die Verdickung war zum Teil durch die vermehrte Zahl der Knochenbälkchen bedingt, zum Teil aber auch durch die Beschaffenheit des Markes, das grossenteils aus einem sehr dichten, feinfaserigen Gewebe mit zahlreichen rundlichen oder spindelförmigen Zellen bestand. Inmitten der bindegewebigen Masse liess sich an vielen Stellen eine Neubildung von Knochenbälkchen erkennen. Die Knochenneubildung geschah ohne Vermittelung von Osteoblasten durch direkte Umwandlung von Bindegewebe in Knochengrundsubstanz. Ferner liessen sich an verschiedenen Stellen des Oberschenkels Uebergänge des Bindegewebes im Knorpel nachweisen. Daneben fand eine Resorption alter und neugebildeter Knochenbälkchen durch Riesenzellen statt.

Viel weniger ähnelt unser Fall dem von Franke als „Ostitis fibroplastica“ beschriebenen. Schon Alter und Geschlecht unterscheiden diesen Fall (52jähriger Arbeiter) von dem unsrigen, ferner der Sitz im unteren Drittel des rechten Oberschenkels und die starke Beteiligung des Kniegelenks. Die Störungen in der Funktion dieses Gelenkes standen klinisch im Vordergrunde. Das Knochengewebe, das die Konsistenz der Zwischenwirbelscheiben angenommen hatte, bestand aus Bindegewebe mit spärlich eingelagerten Knochenbälkchen. Der Krankheitsverlauf umfasste nur wenige Monate. Franke selbst stellt es als fraglich hin, ob der Fall mit den Be-

obachtungen von Küster, v. Recklinghausen und Paget zusammengehört. „Die Krankheit bot wirklich das Bild einer Entzündung, nicht bloss klinisch, sondern auch pathologisch-anatomisch."

Dass unser Fall mit der „Osteitis deformans", für welche Paget's bekannte Beobachtungen grundlegend geworden sind, enger zusammengehört, erscheint mir nicht wahrscheinlich. Zum Wesen der Osteitis deformans gehört das Auftreten im späteren Alter. Ihre Entwicklung erstreckt sich über Jahrzehnte und das bei unserem Fall unversehrte Kopf- und Rumpfskelett ist stark und in charakteristischer Weise beteiligt.

Die Beobachtungen von v. Recklinghausen stehen denen von Paget nahe und haben besonders das mit ihnen gemeinsam, dass sie durchweg ältere Personen betreffen.

Allerdings macht Goldmann darauf aufmerksam, dass in 70% der Fälle von Ostitis deformans eine Verlängerung der langen Röhrenknochen erwähnt sei, und bekämpft daher die Ansicht, dass man es dabei mit einer Erkrankung ausschliesslich des höheren Alters zu tun habe. Die Verlängerung deute darauf hin, dass ihr Beginn bis in die Periode des epiphysären Längenwachstums zurückreiche, wenn auch der Höhepunkt erst in der zweiten Lebenshälfte erreicht werde.

Zum Schlusse sei noch erwähnt, dass Schlange in der Diskussion über den Küster'schen Fall Zweifel darüber aussprach, dass es sich dabei um eine Ostitis fibrosa handele. Diese Zweifel gründet er auf die Beobachtung eines Knochenleidens, welchem das von Küster vorgelegte Präparat genau entsprach. Es handelte sich stets um jugendliche Individuen, bei denen scheinbar spontan und ganz allmählich eine eigentümliche Affektion der Oberschenkel sich herausgebildet hatte, „die darin bestand, dass etwa eine Hand breit unter der Trochanterspitze eine Verkrümmung bei mässiger Verdickung des Oberschenkels entstand. Diese Stelle war mehr oder minder druckempfindlich. Die Verkrümmung nahm langsam zu und erreichte ausserordentlich hohe Grade, so dass es schliesslich aussah, als wenn man es mit sehr schlecht geheilten Oberschenkelfrakturen zu tun hätte." Bei der Operation solcher Fälle fand sich stets ein Tumor von fibrös-knorpliger Beschaffenheit. „Ausgezeichnet waren diese Tumoren dadurch, dass an einer oder mehreren Stellen Erweichungscysten vorhanden waren, und gerade hier zeigte sich die Hauptverkrümmung." Als wahrscheinlicher Ausgangspunkt dieser

Beiträge zur klinischen Chirurgie. XLV.

H. Laupp'sche Buchhandlung in Tübingen.

Tumoren wird der Epiphysenknorpel oder versprengte Teile davon angesehen.

In unserem Fall war keine Druckempfindlichkeit der verkrümmten Knochenabschnitte vorhanden. Das Röntgenbild lässt von cystenartigen Bildungen nichts erkennen, und bei der Operation fand sich am rechten Oberschenkel keine Cyste. Das klinische Bild war durchaus nicht das eines Knochentumors, gegen den sich wohl auch die multiple Lokalisation an symmetrischen Stellen beider Oberschenkel und am rechten Unterschenkel ins Feld führen lässt.

Demnach halte ich die Annahme eines Knochentumors in unsrem Falle für ausgeschlossen und neige mehr dazu, ihn den chronisch entzündlichen Processen anzureihen. Für eine zuverlässige Deutung in ätiologischer Beziehung fehlt allerdings auch in diesem Falle jeder Anhaltspunkt, was indessen nicht überraschen kann, da ja auch die Ursachen der Osteomalacie und der Ostitis deformans noch in völliges Dunkel gehüllt sind.

Litteratur.

Czerny, Ueber lokale Malacie des Unterschenkels. Wien. med. Wochenschr. 1873. S. 895. — Franke, F., Ueber Ostitis fibroplastica. Verh. der deutschen Gesellsch. f. Chir. 1899 und Arch. f. klin. Chir. Bd. 59. 1899. S. 186. — Goldmann, Ueber Ostitis deformans und verwandte Erkrankungen des Knochensystems. Münch. med. Wochenschr. 1902. S. 1438. — Küster, Ueber fibröse Ostitis mit Demonstration. Verh. der deutschen Gesellsch. f. Chir. 1897 und Arch. f. klin. Chir. Bd. 55. 1897. S. 594. — Paget, J., On a form of chronic inflammation of bones (osteitis deformans). Medico-chir. Transact. Bd. 60 u. 65 s. auch Lancet 1876. II. S. 714. — v. Recklinghausen, F., Die fibröse oder deformierende Ostitis, die Osteomalacie und die osteoplastische Carcinose in ihren gegenseitigen Beziehungen. Festschr., R. Virchow zu seinem 71. Geburtstage gewidmet. Berlin, Reimer 1891. — Schlange, Diskuss. zum Vortrag von Küster, Verh. der deutschen Gesellsch. f. Chir. 1897. S. 134. — Ders., Beitrag zur anatomischen und klinischen Kenntnis der Cysten in den langen Röhrenknochen. Festschr., zur Feier seines 70. Geburtstages F. v. Esmarch überreicht, 1893. S. 429. — Ders., Zur Diagnose der solitären Knochencyste. Verh. der deutschen Gesellsch. f. Chir. 1893. — Stilling, Ueber Ostitis deformans. Virchow's Archiv Bd. 119. 1890. S. 542. — Ziegler, E., Ueber Proliferation, Metaplasie und Resorption des Knochengewebes. Virchow's Archiv Bd. 73. 1878. S. 355.

XIV.

AUS DER

TÜBINGER CHIRURGISCHEN KLINIK

DES PROF. DR. v. BRUNS.

Ueber die Luxatio pedis sub talo.

Von

Dr. **Trendel,**

Stabsarzt im Infanterie-Regiment Nr. 121, kommandiert zur Klinik.

(Mit 1 Abbildung.)

Gelten seit jeher die Verrenkungen des Fusses für äusserst selten, so hat neuerdings die Röntgenuntersuchung ergeben, dass dieselben sogar in der überwiegenden Mehrzahl der Fälle keine reinen Luxationen darstellen, sondern mit Knochenbrüchen kompliciert sind.

Im Bereiche des Fussgelenks kommen folgende Verrenkungen vor:

1) Verrenkung im Talocruralgelenk.

2) Verrenkung des Talus sowohl im Talocrural- wie im Talotarsalgelenk, die isolierte Luxation des Talus.

3) Verrenkung sub talo, d. h. der Talus bleibt im Zusammenhang mit Tibia und Fibula, die übrigen Knochen des Fusses werden insgesamt luxiert.

Diese letztere Luxation, deren Kenntnis wir vor allem den Untersuchungen von Broca und Henke verdanken, stellt fraglos die seltenste Form dar. In der v. Bruns'schen Klinik wurde sie bei einem sehr grossen Material von Frakturen und Luxationen nur einmal im Verlaufe der letzten Jahrzehnte beobachtet; in etwa 30 Jahrgängen der Sanitätsberichte für das deutsche Heer wird sie nur einmal beschrieben (im Jahre 1877); in statistischen Zusammenstellungen

über die Häufigkeit der einzelnen Luxationen wird ihrer überhaupt nicht Erwähnung gethan.

Eine Erklärung für dies so überaus seltene Vorkommen bieten die anatomischen Verhältnisse. Ich schliesse mich hier der Darstellung Henke's, Gegenbaur's und Brösike's an.

Die Bewegungen des Fusses gegen den Unterschenkel erfolgen in mehreren dicht beieinander liegenden Gelenken, die vom Talus einerseits mit den Knochen des Unterschenkels, andererseits mit den folgenden Knochen der Fusswurzel gebildet werden. Zunächst ist zwischen Unterschenkel und Talus die Articulatio talocruralis, das obere Sprunggelenk vorhanden. Die durch straffe Faserzüge miteinander verbundenen distalen Enden der Unterschenkelknochen umfassen von beiden Seiten her den Talus, der sich und mit ihm der Fuss in der Malleolengabel wie in einem Charniergelenk bewegt. Die Gelenkkapsel entspringt an der Gelenkfläche der Tibia und des Malleolus externus und zieht, vorne und hinten schlaff, seitlich straff zum Talus. Vorne verbindet sie sich mit dem Halse des Talus, hinten dicht an der Grenze des Gelenkknorpels mit dem Knochen.

An den Seiten wird die straffe Kapsel noch durch Ränder verstärkt. Medial findet sich das Ligamentum deltoideum. Es entspringt breit vom Malleolus internus, verbreitet sich abwärts mit divergenten Faserzügen und inseriert so an der medialen Seite des Talus, dann über den Talus hinab am Sustentaculum tali des Calcaneus und vorwärts bis zum Os naviculare. Diesem einen Bande an der Innenseite entsprechen an der lateralen Seite 3 völlig gesonderte Bänder. Das Ligamentum talofibulare anticum geht vom Vorderrande des Malleolus externus medial und vorwärts und befestigt sich am Körper des Talus. Das Ligamentum calcaneofibulare geht von der Spitze des Malleolus abwärts zur Seite des Calcaneus. Hinter der Gelenkfläche der Fibula entspringt das Ligamentum talofibulare posticum und verläuft transversal einwärts zum Talus, an dessen hinterer Fläche er sich befestigt.

In diesem Gelenk vollziehen sich nur Beugung und Streckung, d. h. der Fuss geht mit der Spitze auf und nieder, oder der Unterschenkel über ihm vor und zurück. Da der vordere Teil der Talusrolle etwas breiter als der hintere ist, muss sich die Malleolengabel etwas erweitern, wenn der vordere Teil des Talus in sie eintritt, d. h. wenn der Fuss gebeugt wird. Beim Senken der Fussspitze gleitet die Malleolengabel auf den hinteren schmäleren Teil des Talus, weshalb dann geringe seitliche Bewegungen möglich sind.

Beim Aufrechtstehen ist die Verbindung somit eine festere, der Fuss schliesst sich den Unterschenkelknochen unmittelbar an, während beim Heben des Unterschenkels, wie es beim Gehen stattfindet, die dann grössere Beweglichkeit des Fusses eine Folge der Minderung jenes festen Anschliessens ist.

Die Verbindung zwischen Talus einerseits und den peripher davon gelegenen anderen Fusswurzelknochen andererseits, die Articulatio talocalcaneonavicularis, das untere Sprunggelenk, repräsentiert einen Komplex von einzelnen Gelenken, welche zusammen eine funktionelle Einheit bilden. Die einzelnen Gelenke sind die Articulatio talocalcanea und die Articulatio talonavicularis.

Die Articulatio talocalcanea zerfällt in zwei, durch den schräg nach vorn aussen verlaufenden und mit Bändern erfüllten Canalis tarsi getrennte Abschnitte, einen vorderen und einen hinteren. Der erste kleinere, welcher von dem Sustentaculum tali und einem Stück Unterseite des Talus auf der Grenze von Körper und Kopf gebildet wird, kommuniciert nach vorne mit dem Gelenke zwischen Taluskopf und Os naviculare, indem die glatten Flächen auf der unteren und vorderen Seite des Taluskopfes ununterbrochen ineinander übergehen und der untere Rand des Naviculare mit dem vorderen des Sustentaculum tali durch ein sehr starkes Band, das Ligamentum calcaneonaviculare, verbunden ist, welches den Taluskopf ebenfalls mit glatter Oberfläche berührt. So entsteht eine kombinierte Pfanne um die Vorder- und Unterseite des Taluskopfes herum, in der er bei Aufstellung des Fusses auf einer ebenen Unterlage in der Höhe der Wölbung des medialen Fussrandes ruht und frei über dem Boden getragen wird.

An dem hinteren grösseren Abschnitte beteiligen sich die hinteren Gelenkflächen beider Knochen. Die konvexe obere Gelenkfläche des Calcaneus gleitet in der auf der Unterfläche des Taluskörpers befindlichen breiten und schräg gerichteten Rinne.

Die besonders hinten und lateral schlaffere Gelenkkapsel ist an der Peripherie der Gelenkflächen befestigt und besitzt ein laterales Verstärkungsband, das Ligamentum talocalcaneum laterale. Es steht an seiner Befestigungsstelle am Fersenbein mit dem Ligamentum calcaneofibulare im Zusammenhang, divergiert aber von diesem vor- und medialwärts, und befestigt sich unterhalb der lateralen Gelenkfläche des Talus, wo es meist mit dem Ligamentum talofibulare anticum zusammenfliesst.

Ein vorderes Verstärkungsband ist durch das den Sinus tarsi

durchsetzende Ligamentum talocalcaneum interosseum gebildet. Dieser Bandapparat bewirkt eine feste Vereinigung der Knochen, ist aber derart gelagert, dass er die Beweglichkeit nicht ausschliesst. Er bildet selten in seinem hinteren, in der Tiefe des Sulcus interosseus befindlichen Abschnitte einen einzigen Strang, meist besteht er aus einem äusseren oberflächlichen und einem inneren, diesen kreuzenden Abschnitte. Der hintere Abschnitt entspringt vom Calcaneus und verläuft schräg vor- und aufwärts zur lateralen Fläche des Caput tali. Er wird von einem zweiten gekreuzt. welcher lateral vom vorigen unmittelbar am Vorderrande der Gelenkfläche des Calcaneus entspringt und schräg medianwärts aufsteigend, sich vor der Gelenkfläche des Talus befestigt. Der äussere Abschnitt des Bandkomplexes wird durch mehrere breite vom Calcaneus am Eingang in den Sinus entspringende Bänder gebildet, welche nach der lateralen Seite des Caput tali konvergieren und hier hinter dem Talonaviculargelenk befestigt sind. Die hinteren Züge verlaufen schräg nach vorne, die vorderen mehr in querer Richtung. Der schräge Verlauf dieser Bänder begünstigt die Drehbewegungen im unteren Sprunggelenk.

Ein hinteres Verstärkungsband bildet das Ligamentum talocalcaneum posticum, welches von einem Vorsprunge des Talus lateral vom Sulcus flexoris hallucis longi zum Calcaneus sich erstreckt. Das Ligamentum talocalcaneum mediale ist ein schwacher vom hinteren Ende des Sustentaculum tali zum Talus verlaufender teilweise den Sulcus flexoris hallucis longi begrenzender Strang. Das Ligamentum talocalcaneum dorsale besteht aus starken in mehreren Schichten geordneten Faserzügen, welche den Sinus tarsi schräg nach vorn durchsetzen. Sie entspringen von der oberen Fläche des Calcaneus und sind an der Seitenfläche des Caput tali häufig divergierend inseriert.

Das Ligamentum talonaviculare dorsale erstreckt sich von der lateralen Fläche des Caput tali schräg zur oberen Fläche des Naviculare.

Im Talocalcaneonavicular-Gelenke, dessen Achse schräg verläuft, bewirkt Beugung (Dorsalflexion) des Fusses Abduktion und Pronation, während die Streckung Adduktion und Supination zur Folge hat. Bei diesen Bewegungen ist die Articulatio calcaneocuboidea in ergänzender Weise beteiligt, indem bei der Supination und Adduktion das Cuboid an dem Calcaneus abwärts gleitet und bei der Pronation und Abduktion sich aufwärts bewegt.

So finden sich an allen Gelenken der Fusswurzelknochen, in welchen sich diese Bewegungen vollziehen, nur wenig Spielraum gebende straffe und noch dazu durch eine Reihe derber Bänder verstärkte Gelenkkapseln, welche die einzelnen Knochen fest zusammenhalten.

Eine besondere Festigkeit verleiht das Ligamentum talocalcaneum interosseum, das wohl immer zerrissen oder wenigstens eingerissen sein muss, wenn eine Verrenkung zwischen Talus und Calcaneus zu Stande kommen soll. Die Verbindung der Knochen im Talotarsalgelenk ist eine viel festere als in dem Talocruralgelenk, es kommt deshalb auch eher noch im letzteren zu Luxationen und Malleolenfrakturen mit seitlichen Verschiebungen des Fusses. Es ist so leicht zu verstehen, dass eine auf den Fuss einwirkende Gewalt nur selten und auch nur unter besonderen begünstigenden Umständen, ausserdem meist zusammen mit sonstigen Verletzungen, wie Knochenbrüchen, eine Verrenkung zur Folge haben wird. Diese Umstände sind vor allem ein besonders schweres Trauma und dann eine dem Entstehen der Verrenkung günstige Stellung des Fusses im Augenblicke der Verletzung. In der Regel kommt die einwirkende Gewalt erst weiter oben zur Geltung und bringt eine Fraktur entweder der Knöchel infolge des Zuges der fest anhaftenden Bänder oder noch weiter oben am Unter- oder Oberschenkel zu Stande.

Einen weiteren Grund für die seltene Erwähnung der Verletzung in der Litteratur mag die Schwierigkeit einer sicheren Diagnose abgeben. Die starke Schwellung der Weichteile, welche sehr bald nach der Verletzung sich einstellt, kann eine sichere Entscheidung in einer Gegend, welche so zahlreiche dicht nebeneinanderliegende grössere und kleinere Gelenke und Knochen aufweist, so gut wie unmöglich machen, wenn nicht das Röntgenbild Klarheit bringt.

Darauf ist es auch wohl zurückzuführen, wenn in der deutschen Litteratur im Verlaufe mehrerer Jahrzehnte nur 13 Fälle veröffentlicht sind, zum Teil unter falscher Bezeichnung, während aus den wenigen Jahren seit Einführung der Röntgenphotographie allein in Deutschland schon über 12 Fälle berichtet wurde.

Erschwert wurde die richtige Erkenntnis der Verletzung wohl auch lange Zeit durch die Art der Bezeichnung. Eine Reihe französischer Autoren, Malgaigne, Anger, Quénu, von den Engländern Cooper betont, dass der Talus seine Verbindung mit übrigen Fusswurzelknochen aufgegeben hat, und bezeichnet die Verletzung nach der Seite, nach welcher der Talus vorspringt.

In Deutschland und England wird dagegen, ebenso wie von der

Mehrzahl der neueren französischen Autoren, der periphere Skelettteil als der luxierte bezeichnet. Auf diese Weise würde eine Luxation sous-astragalienne antérieure Malgaigne's unserer Luxatio pedis sub talo nach hinten entsprechen.

Von anderen Autoren, z. B. Bertin, Mayrhofer, Langguth, wird die Verletzung nur als (inkomplete) Luxation des Talus bezeichnet. —

Die grosse Seltenheit der Verletzung rechtfertigt die Veröffentlichung einer einzelnen Beobachtung, welche vor kurzem in der v. Bruns'schen Klinik gemacht wurde, zumal da sie in mehrfacher Hinsicht bemerkenswerte Einzelheiten darbot, welche durch Röntgenbild wie Operationsbefund festgestellt wurden. Für die gütige Ueberlassung des Falles spreche ich meinem hochverehrten Chef, Herrn Professor Dr. v. Bruns, auch an dieser Stelle den ergebensten Dank aus.

Die 42 Jahre alte Arbeitersfrau L. L. von Tübingen fiel am 15. VIII. 04 etwa 4 Meter hoch von einer Leiter herab, welche von einer anderen Frau aus Versehen umgestossen wurde. Sie stürzte auf ebenem Boden auf das rechte Bein herab und zwar zuerst auf den Fuss. An der Leiter war eine Sprosse gebrochen; es erscheint möglich, dass der rechte Unterschenkel zwischen die Sprossen der auf ihn fallenden Leiter geriet und so gequetscht wurde, doch konnte die Frau bei der Schnelligkeit, mit welcher der ganze Unfall erfolgte, dies nicht als sicher angeben. Nach dem Falle konnte die Frau wohl wieder aufstehen, aber nicht mehr gehen. In der Gegend des äusseren Knöchels war eine Wunde zu Stande gekommen. Die Verletzte wurde sofort in die Klinik überführt.

Die mittelgrosse und in mittlerem Ernährungszustande befindliche Frau klagte über starke Schmerzen im rechten Fusse. Dieser war stark medial dislociert und abnorm stark supiniert; es bestand sehr feste Fixation in der Adduktions- und Supinationsstellung. Der Spitze des Malleolus externus entsprechend fand sich eine quer verlaufende Wunde von etwa 2 cm Länge mit unregelmässig zerrissenen Rändern, in deren Tiefe ein mit dem Periost bedecktes Stück Fibula zu Tage lag. Medial und nach vorne von diesem Fibulastück fühlte man eine Knochenkante, welche sich gegenüber der Fibula nicht verschieben liess. Am Malleolus internus war eine Verletzung nicht nachzuweisen, Krepitation nicht zu fühlen. Nach diesem Befund konnte man an eine Malleolenfraktur mit starker Dislokation des Fusses nach innen denken.

Das Röntgenbild ergab folgenden Befund: Tibia und Fibula, insbesondere beide Malleolen, waren vollständig intakt. In der Malleolengabel stand der Talus, seine oberen Partien waren etwas nach aussen gedreht. Der übrige Fuss war in toto von der unteren Talusfläche ab schräg nach

innen zu verschoben, so dass die untere Gelenkfläche des Talus in ihren äusseren $^4/_5$ etwa frei nach unten sah. Die vordere Partie des Talus vor der Gelenkfläche mit der Tibia war defekt, das Caput tali offenbar mit den übrigen Fusswurzelknochen verschoben. Die peripher vom Talus

Luxatio pedis sub talo, kompliciert mit Fraktur des Collum tali.

gelegenen Fusswurzelknochen standen schräg in einem Innenwinkel von 130° unterhalb des Malleolus internus und des am meisten medial gelegenen Teiles des Talus.

In tiefer Narkose wurde die Reposition vorgenommen. Dieselbe gelang zunächst nicht, schliesslich erfolgte sie jedoch durch Gegenzug im Sinne der Adduktion, durch starke Extension, Abduktion und Pronation und zwar allmählich, ohne besonderes Repositionsgeräusch. Die Wunde am äusseren Knöchel wurde durch einen aseptischen Deckverband abgeschlossen, das Bein in eine v. Bruns'sche Lagerungsschiene gebracht und der Fuss in überkorrigierter Stellung mittelst Laschen fixiert. Ein am 17. VIII. in der Schiene aufgenommenes Röntgenbild zeigte, dass die Reposition keine ganz vollständige war. Von Seiten der Wunde keine Störung.

Am 22. VIII. wurde der Verband abgenommen. Die Stellung des Fusses erschien befriedigend, doch wurde mit Rücksicht auf das letzte Röntgenbild eine weitere Verbesserung der Stellung versucht. Ein Repositionsgeräusch wurde auch diesmal nicht vernommen. In normal erscheinender Stellung wurde ein Gipsverband angelegt. Am 27. VIII. Entlassung mit Gipsverband in ambulante Behandlung. Temperatursteigerung oder sonstige auf die Weichteilwunde zurückzuführende Störungen waren nie aufgetreten.

In der Folgezeit trat, besonders nachdem kein Gipsverband mehr getragen wurde, allmählich wenn auch in geringerem Masse die alte Adduktionsstellung wieder ein. Die Frau konnte nur unter Schmerzen auftreten, hatte immer Sorge, dass der Fuss völlig nach einwärts umknicken könne.

Am 16. I. 05 deshalb von neuem Aufnahme in die Klinik. Der Fuss fand sich derart medianwärts abgewichen, dass die Achse der Tibia über die 4. Zehe verlief. Der Malleolus externus sprang sehr stark vor, während sich der Malleolus internus fast gar nicht markierte. Der Talus war an normaler Stelle fühlbar. Beugung im Fussgelenke etwas vermindert, Streckung ebenso weit möglich wie am gesunden Fusse, Pro- und Supination fast ganz aufgehoben.

Am 4. II. wurde zur Beseitigung der Deformität die Exstirpation des Talus vorgenommen. In Aethernarkose Freilegung des Talus durch einen von der Spitze des Malleolus externus bogenförmig zum Fussrücken verlaufenden Schnitt. Man fand nun die Talusrolle in der Malleolengabel stehend, etwas nach aussen rotiert und ausserdem noch den Talushals schräg von oben vorne nach unten hinten frakturiert. An der Bruchstelle war ziemlich reichliche Kallusbildung vorhanden. Der Taluskopf stand in fester Verbindung mit dem Os naviculare. Der so in zwei Teile gebrochene Talus wurde exstirpiert, auch an seiner unteren Gelenkfläche fanden sich kleine Abschürfungen. Die Malleolengabel wurde durch Abmeisselung der Knorpelflächen erweitert, der Fuss in rechtwinkliger Haltung zum Unterschenkel eingepasst, die Wunde genäht und mit Xeroformpaste und trockenem Verbande abgeschlossen.

Der weitere Verlauf war vollständig aseptisch und fieberlos. Nach 10 Tagen erster Verbandwechsel und Entfernung der Nähte von der primär geheilten Wunde. Der Fuss in Mittelstellung zwischen Pro- und Supination. Fusssohle gut gewölbt, Fuss in rechtwinkliger Stellung zum Unterschenkel. Zur Zeit geht Pat. herum und wird massiert.

Es handelte sich also um eine komplicierte Luxatio pedis sub talo nach innen, zugleich um Fraktur des Collum tali und eine leichte Rotation des centralen Bruchstückes des Talus nach aussen. Die Reposition gelang zwar, doch stellte sich durch den Gebrauch des Fusses die fehlerhafte Stellung allmählich wieder ein. Durch Totalexstirpation des Talus wurde die Deformität beseitigt. —

Bevor ich auf die weitere Besprechung des Krankheitsbildes eingehe, lasse ich die in der Litteratur beschriebenen Fälle von Luxatio pedis sub talo folgen.

Die Einteilung der Luxationen erfolgt am einfachsten in

I. Luxationen in seitlicher Richtung (laterale Luxationen)
   a) nach innen (Adduktionsluxationen),
   b) nach aussen (Abduktionsluxationen);
II. Luxationen in sagittaler Richtung (sagittale Luxationen)
   a) nach vorne,
   b) nach hinten.

Wie im Folgenden dargestellt werden soll, erfolgt die Verrenkung, entsprechend der einwirkenden Kraft, öfters nicht in einer Richtung, sondern schräg, so dass damit Uebergänge zwischen sagittaler und lateraler Richtung gegeben sind.

I. Luxationen in seitlicher Richtung.

a) Nach innen (Adduktionsluxationen).

1. Beobachtung der v. Bruns'schen Klinik s. o.

2. Judcy (bei Broca): 18j. Jüngling; komplicierte Luxation des Fusses nach innen, dabei Verbindungen des Talus mit Tibia und Fibula nicht zerstört. Arteria tibialis antica zerrissen; aus den zerrissenen Weichteilen sah der Talus hervor. Reposition. Heilung mit guter Gebrauchsfähigkeit des Fusses.

3. Cooper: 24j. Mann, von einem sehr schweren Stein gegen die Fersengegend getroffen. Von der Tibia bis zum Malleolus externus reichend über dem Fussgelenk eine breit klaffende Wunde, aus welcher Taluskopf und untere Gelenkfläche des Talus hervorragten. Verbindungen zwischen dem Talus und Unterschenkel erhalten. Fuss nach einwärts gedreht, Zehen gegen den gesunden Fuss zu gerichtet. Reduktion unter Extension und Rotation des Fusses nach aussen. Nach 6 Monaten Gehen mit Stock.

4. Curassus: 26j. Mann. Fall von einem hohen Baume, zunächst auf den rechten Fuss, dann nach hinten über. Fusssohle nach innen, der Fussrücken nach aussen, der innere Fussrand nach oben, der äussere nach unten gewandt. Fuss in Extensionsstellung fixiert. 8 cm lange Wunde mit unregelmässig zerfetzten Rändern unterhalb des äusseren Knöchels, aus welcher der Taluskopf hervorragte, unten die untere Gelenkfläche sichtbar. Reposition durch starke Extension und Rotation von innen nach aussen, dabei Druck von hinten her gegen den Taluskopf. Gelenkvereiterung, Amputation nach 4 Wochen, Tod nach weiteren 16 Tagen.

5. Hancock: Luxatio sub talo nach innen mit 4 Daumen breiter Wunde. Reposition, Naht der Wunde. In der Folge Nekrose des Talus, Fisteleiterung. 4 Monate nach dem Unfalle mit Fistel entlassen.

6. Verneuil: 53j. Mann, Fall beim Herabsteigen von einer Leiter, Anstossen der Fussspitze gegen eine Sprosse. Luxatio sub talo nach innen mit Zerreissung der Weichteile über dem Taluskopfe, der einen

Vorsprung nach aussen zu bildete. Nach 3 Tagen Repositionsversuche ohne Erfolg. 17 Tage nach dem Unfalle vollständige Gangrän der Weichteile über dem Taluskopfe. Resektion der äusseren Taluspartien. Nach 2 Jahren Wunde noch nicht geschlossen. Bei Gehversuchen starke entzündliche Anschwellung des Fusses. Exstirpation des Talus; Heilung nach weiteren 9 Monaten.

7. Letenneur: 49j., etwas angetrunkener Mann, beim Versuch, ein Pferd zu besteigen, Hinüberfallen auf die rechte Seite. Rechter Fuss nach einwärts, der innere Rand nach oben gedreht, innerer Knöchel dadurch verdeckt. Aus grosser von der Aussenseite des Calcaneus bis zur Mitte des Fussrückens reichender Wunde sahen hervor: 1. der ganze Taluskopf, 2. der Malleolus externus und die intakten Bänder zwischen Unterschenkel und Talus, 3. die hintere für den Calcaneus bestimmte Gelenkfläche des Talus, die 3 cm oberhalb der entsprechenden Gelenkfläche des Calcaneus lag. Extensorensehnen der Zehen an die Innenseite des Taluskopfes verschoben. Wiederholte Repositionsversuche erfolglos. Am nächsten Tage Extraktion des Talus, dabei Feststellung, dass am Malleolus externus keine Fraktur. Reposition nun leicht möglich. Nach 6 Monaten feste Ankylose zwischen Tibia und Calcaneus; nur 1 cm Verkürzung; sehr geringe Deformität.

8. Letenneur: 14j. Jüngling, Fall eines beträchtlichen Gewichtes auf Fuss und Unterschenkel. Innerer Fussrand nach oben, äusserer nach unten gedreht. Zehen höher als die Ferse, Haltung des Fusses klumpfussähnlich. Im Niveau des Malleolus externus 8 cm lange horizontal verlaufende Wunde, aus welcher Malleolus externus, Taluskopf und dessen untere Gelenkfläche hervortraten. Aeussere Partien des Ligamentum interosseum zerrissen. Reposition unmöglich; deshalb Talusexstirpation ohne besondere Mühe. Reposition nun leicht. Nach 6 Monaten Ankylose des Fussgelenks, 1 cm Verkürzung.

9. u. 10. Malgaigne: 2 Fälle von unkomplizierter Verrenkung. Ursache in dem einen heftiger Fall auf die äussere Fersengegend, im anderen Fall eines Karrens gegen die äussere Seite des Unterschenkels. Fuss nach innen umgekehrt, innerer Rand erhoben, Fusssohle nach innen hinsehend, Spitze nach derselben Seite gedreht. Taluskopf nach oben und aussen auf dem Würfelbeine als Vorsprung sichtbar, Körper des Talus mit dem äusseren Knöchel nach auswärts getreten. Keine Malleolenfraktur, doch in einem Falle wahrscheinlich ein Bruch im hinteren Teile des Talus. Darunter eine Vertiefung, von dem Abweichen des Fersenbeines nach innen herrührend. Innerer Knöchel nicht fühlbar, unter ihm ein länglicher Vorsprung, der innere Rand des Fersenbeines. Fussbeuge demgemäss verbreitert. Innerer Fussrand ausgehöhlt, der äussere stumpfer Winkel, Spitze dem äusseren Knöchel entsprechend. Alle aktiven Bewegungen, Streckung, Beugung und Adduktion passiv möglich, Abduktion dagegen unmöglich. — Dislokation verschieden hochgradig. In dem einen

Falle Taluskopf nach aussen, oben und vorn an dem hinteren und inneren Teil des Würfelbeines, im anderen aussen und vorn davon. In einem Falle, der 24 Stunden nach dem Unfalle in Behandlung kam, Reposition in Narkose ohne Mühe durch Zug am Unterschenkel, Gegenzug an der Ferse und am Vorderfusse, zugleich Druck gegen den Taluskopf nach innen, hinten und unten, dabei Heben des äusseren Fussrandes. Nach 3½ Monaten Gang so gut wie zuvor, nur geringe Schwäche und zeitweises Stechen in den zwei letzten Zehen.

11. Pollock (Fall 2): 43j. Mann hatte sich in einem Anfall von Delirium tremens zum Fenster im zweiten Stock herabgestürzt. Neben vielfachen Kontusionen 2 Kopfwunden und eine zerrissene Wunde auf der Rückseite des linken Unterschenkels von der Kniekehle bis über die Wade herab. An diesem Beine vor dem Malleolus externus Taluskopf unter der stark gespannten Haut vorragend. Talus selbst von der Gelenkfläche des Kahn- und Fersenbeines luxiert. Linker Fuss sehr stark nach innen gedreht, äusserer Rand nach unten, die Sohle einwärts gewandt. Innerer Knöchel nicht fühlbar, äusserer stark hervorstehend, ebenso die gespannte und etwas nach innen gekrümmte Achillessehne. Fussrücken verkürzt. Mehrfache vergebliche Repositionsversuche. In Narkose Tenotomie der Gastrocnemiussehne, worauf die Reposition sofort erfolgte. Tod am 4. Tage im Delirium. Sektion: Knochen in ihrer natürlichen Lage, besonders Talus mit Tibia und Fibula im Zusammenhang, Taluskopf etwas mehr nach aussen vorragend als normal. Die geringste Gewalt reichte indessen hin, das Os naviculare und den Calcaneus vom Talus zu verschieben, sodass der Fuss sich mit vertikaler Sohle nach innen drehte. Ligamentum interosseum zwischen Talus und Calcaneus gespannt, aber nicht zerrissen. Das fibröse Gewebe um die Knochen an der Aussenseite bis auf einen schmalen Streifen am Talushalse zerrissen. Knorpel an der hinteren Fläche des Calcaneus leicht gequetscht. Ligamentum laterale externum fast ganz vom Unterschenkel abgerissen, Ligamentum laterale internum unverletzt. Vom hinteren, unteren und inneren Rande des Talus kleines Stück abgebrochen, ebenso das damit artikulierende Ende des Calcaneus. Knöchel intakt, nur der äussere da, wo das Seitenband abgerissen, etwas rauh. Talocruralgelenk intakt.

12. Pollock (Fall 3): Mann. Sturz von 12 Fuss Höhe auf den Boden; linker Fuss dabei angeblich adduciert gehalten. Linker Fuss in mässig starker Adduktionsstellung fixiert. Taluskopf an der Aussenseite des Fussrückens vorragend, Haut darüber gespannt. Reposition unter Beugung des Knies, Extension des Fusses und Druck auf denselben in wenigen Sekunden. Völlige Heilung nach 3 Wochen.

13. Pollock (Fall 4): 40j. Mann stürzte sehr hoch herab auf die Füsse. Talus in normaler Verbindung mit Tibia und Fibula, die Weichteile über ihm mässig stark gespannt. Fuss vollständig nach innen gedreht, Achse rechter Winkel mit der des Beines. Keine Verletzung an

Tibia und Fibula, besonders Malleolen intakt. Reposition leicht. Unter Beugung des Knies fasste die eine Hand am Mittelfusse, die andere an der Ferse, dann starke Extension und Druck nach aussen. Einrichtung unter deutlichem Einschnappen. Ungestörte Heilung.

14. Pollock (Fall 7): Mann, Alter nicht angegeben, fiel zu Boden. Linker Fuss stark adduciert, Spitze des Malleolus internus nicht fühlbar, Malleolus externus stark vorragend, vor ihm eine runde Prominenz. Geringe Schwellung, leichte Verkürzung des Fusses. Tibia und Fibula intakt. Durch mehrfach angewandte Extension Dislokation nicht völlig beseitigt, jedoch Stellung sehr verbessert. Bei der Entlassung Fuss noch leicht adduciert.

15. Hutchinson: Junges Dienstmädchen. Ausrutschen beim Herabsteigen von der Treppe und Umknicken des linken Fusses. Fuss nach innen gedreht, innerer Fussrand sehr gekrümmt, äusserer Fussrand gesenkt, äusserer Knöchel vorspringend. Dicht vor dem Fussgelenk nach innen Vertiefung, vor dem äusseren Knöchel Taluskopf fühlbar. Einrichtung leicht. Nach 8 Tagen Auftreten möglich.

16. Richet: 51j. Mann fiel beim Fortschaffen von Schutt zu Boden, während sein linker Fuss zwischen Trümmern feststeckte und dabei stark einwärts gedreht wurde. — Fuss stark nach innen gedreht, Fusssohle nach innen sehend, die einwärts gewandte Partie etwa 2 cm unterhalb der Malleolen beginnend. Fussrücken nach aussen konvexer, Fusssohle nach innen konkaver Bogen. Auf der Dorsalseite direkt unter der Haut Taluskopf unbeweglich fest fixiert. Bewegungen im Talocruralgelenk kaum behindert. Nirgends Krepitation. Os scaphoideum tiefer als normal stehend. An Stelle des Taluskopfes und inneren Randes des Calcaneus ausgesprochene Vertiefung, in welche die Haut faltenförmig hineingezogen. Vorderer Rand des Malleolus internus sichtbar. Entfernung von der grossen Zehe zum Malleolus internus der gesunden Seite 18, auf der kranken 17 cm. Reposition in Narkose nach $^1/_2$ Stunde gelungen: Zug an Ferse und Mittelfuss, Rotation, zugleich Flexion und Extension, dabei Druck gegen den luxierten Teil.

17. Gosselin: Mann, Fall von der zweiten Wagenstufe eines Omnibus aufs Trottoir. Rechter Fuss beim Auffallen stark nach einwärts verdreht. Aufstehen nicht möglich. Fuss in der adducierten Haltung fest fixiert, Innenrand höher als der Aussenrand. An der Aussenseite anormaler runder Vorsprung, davor eine ausgesprochene Vertiefung; an der Innenseite von vorne nach hinten verlaufende Vertiefung, in deren Grunde Malleolus internus. Keine Fraktur. In tiefer Narkose Reposition ohne Schwierigkeit.

18. Sinnigen: Frau, Sturz von einer ausgleitenden Leiter von $1^1/_2$ Klafter Höhe herab auf beide Füsse. Nach 5 Monaten Fusssohle

stark nach innen gewandt. Auftreten nur mit dem äusseren Fussrande. Gang äusserst mangelhaft. Vor dem äusseren Knöchel zwei Knochenvorsprünge, von denen der vordere der vom Kahnbein nach aussen luxierte Taluskopf, der hintere die äussere und hintere Kante der unteren grossen Gelenkfläche des Talus war, welche die entsprechende Gelenkfläche des Calcaneus zur Hälfte verlassen hatte. — Reposition unmöglich, deshalb Resektion des Fussgelenks. Hautschnitt über den äusseren Knöchel nach abwärts, dann bogenförmig nach vorne; Resektion des äusseren Knöchels, Entfernung des Talus in zwei Stücken, offenbar einer mangelhaft konsolidierten Fraktur des Talus entsprechend. Drainage, Naht. Gipsverband. In der Folgezeit Pyämie; beim Abschlusse des Berichtes der Tod zu erwarten.

19. Desprès: 49j. Kutscher wurde aus einem Wagen geschleudert, dessen Pferde durchgingen. Fuss nach einwärts gedreht, Gegend des inneren Knöchels verstrichen, Collum tali unter der Haut fühlbar, während Talusrolle einen Vorsprung unter der Tibia bildete. Obere Gelenkfläche des Kahnbeins vorspringend unter der stark gespannten Haut. Repositionsversuche in Narkose ohne Erfolg. Nach 4 Tagen Weichteilgangrän über der vorspringenden Gelenkfläche von Talus mit Kahnbein. Am 17. Tage nach der Verletzung Exitus an Pyämie und Tetanus. — Sektion: Talus in Verbindung mit den Unterschenkelknochen. Keine Fraktur. Alle Sehnen intakt, nur der Musc. extensor digit. brevis zerrissen. Repositionshindernis durch Interposition der Sehne des Musc. tibialis anticus und der Extensoren der Zehen zwischen Talus und Scaphoideum gebildet.

20 u. 21. In der an den vorhergehenden Fall sich anschliessenden Diskussion gab Guéniot an, er habe bei Chassaignac eine nicht komplicierte Luxatio sub talo nach innen gesehen, deren Einzelheiten dem Falle von Desprès entsprachen. Auch hier später Gangrän der Weichteile und Infektion. Le Fort hatte ebenfalls eine Luxation nach innen nach Sturz vom Pferde behandelt; Reposition leicht.

22. Mac Cormac (Fall 1): 25j. Steinmetz, Fall von einer Leiter 10 Fuss hoch auf den Boden herab. Unterwegs mit dem rechten Fusse in den Sprossen hängen geblieben, dabei Fuss stark eingeklemmt. Rechter Fuss im Taloscaphoid- und Talocalcaneusgelenk vollständig vom Talus getrennt, Talus intakt zwischen den Malleolen. Fuss stark adduciert in Klumpfussstellung. Fusssohle nach innen gewandt nahezu vertikal gestellt, Aussenseite des Fusses gegen den Fussboden zu gerichtet. Innerer Fussrand etwas verkürzt und mehr konkav, äusserer mehr konvex als normal und zugleich scheinbar verlängert. Malleolus externus stark prominierend, innerer Knöchel nicht fühlbar. Keine Malleolenfraktur. Taluskopf vom Os scaphoideum völlig dislociert subkutan oberhalb des Calcaneocuboidgelenkes. Seine Prominenz etwas verdeckt durch die Schwellung in der Umgebung; Haut über ihm stark bis zum Zerreissen gespannt.

Ligamentum interosseum zerrissen. Bewegungen des Fusses sehr eingeschränkt, Extension, Flexion und Adduktion nur in geringem Masse, Abduktion überhaupt nicht möglich. — In Narkose Beugung im Knie- und Hüftgelenk. Mässige Extension am Fusse, die eine Hand an der Ferse, die andere am Fussrücken, dabei Druck gegen den Taluskopf. Unter deutlichem Einschnappen beim zweiten Versuche Reposition von Erfolg. Nach 1 Monat Fuss wieder völlig gebrauchsfähig.

23. Mac Cormac (Fall 2): 45j. Mann, Fall von einer Leiter einige 30 Fuss hoch. Während des Falles linker Fuss in den Sprossen eingeklemmt, dabei an der Aussenseite stechender Schmerz. Deformität der im vorhergehenden Falle entsprechend, nur Fuss nicht ganz so stark supiniert. An der Aussenseite Hervorragen von Malleolus externus und Taluskopf, über denen die Haut sehr stark gespannt. Malleolen intakt. Repositionsversuche erfolglos. Dann Gangrän der Weichteile über dem vorspringenden Teile des Talus. Infektion, zahlreiche Abscesse, Vereiterung des Fussgelenks. Einen Monat nach der Verletzung Exstirpation des Talus, zugleich Resektion der anstossenden Gelenkfläche. Starke Eiterung, dann Besserung. Nach $2^1/_2$ Monaten mit Hilfe einer Krücke Gehen möglich. Fibröse Ankylose zwischen Unterschenkelknochen und Calcaneus. Später Gang ziemlich gut.

24. Mac Cormac (Fall 3): 52j. betrunkener Mann, keine Angaben über die näheren Umstände des Falles. Fuss stark adduciert und invertiert. An der Aussenseite vorne und aussen der Taluskopf vorragend, über demselben die Haut stark angespannt. Keine Malleolenfraktur. Luxation nach innen weniger ausgesprochen wie in den beiden ersten Fällen. Repositionsversuche erfolglos. Am nächsten Tage schweres Delirium tremens. Nach 3 Wochen Gangrän der Weichteile über dem Taluskopfe an der Aussenseite. 7 Wochen nach dem Unfalle Exstirpation des Talus ohne Schwierigkeiten. Die Verbindungen des Talus mit Calcaneus und Os scaphoideum vollständig zerrissen, Talocruralgelenk unverletzt. Auch nach der Exstirpatio tali Neigung zur Rückkehr in die Adduktionsstellung. Im weiteren Verlaufe Thrombose der Vena saphena, Kniegelenksvereiterung, Erysipel. Tod 4 Monate nach dem Unfall. Sektion: zwischen Tibia und Fibula einerseits und Calcaneus und Os cuboideum anderseits fibröse Vereinigung.

25. Mac Cormac (Fall 4): 46j. Mann wurde von scheuendem Pferd mit aller Gewalt auf die Strasse geschleudert. Fall auf einen Steinhaufen, dabei vorderer Teil des rechten Fusses zwischen zwei Steine eingeklemmt, während der Körper nach links herüberfiel. Rechter Fuss sehr stark nach einwärts gedreht und adduciert, sodass er einen rechten Winkel mit dem Unterschenkel bildete; Talushals gebrochen, Kopf in seiner Verbindung mit dem Os scaphoideum, ebenso der übrige Teil des Talus in der Malleolengabel; keine Malleolenfraktur. An der Aussen-

seite des Gelenks grosse zerfetzte Wunde, aus welcher Malleolus externus und untere Fläche des Taluskörpers hervorragten. Exstirpation des gebrochenen Talus ohne Mühe, dann Reposition. Schwere Eiterung. Trotzdem Heilung nach 16 Wochen mit fester Ankylose im Gelenk; Fuss sonst gut gebrauchsfähig.

26. Sanitäts-Bericht über die Königlich Preussische Armee und das XIII. (K. W.) Armeekorps für 1874/78. Berlin 1880. S. 60.

Soldat fiel durch Ausgleiten der Leiter ungefähr 6 Meter hoch auf den harten Boden herab, mit dem linken Fusse voran. Am äusseren Knöchel mehrfach gelappte etwa 6 cm lange Weichteilwunde, darunter untere Fussgelenkskapsel samt Ligamentum calcaneofibulare vollständig zerrissen. Das Talocalcaneusgelenk weit eröffnet. Fuss war unterhalb des Talus, welcher mit den Unterschenkelknochen in intakter Verbindung geblieben, stark nach innen luxiert und supiniert, so dass die Plantarfläche nach oben sah. Untere Epiphyse der Tibia und Fibula in Verbindung mit dem Talus als eine stumpfe Knochenmasse etwa 8 cm weit aus der Hautwunde hervorragend, welche die Knochen eng umfasste. Keine Fraktur. In Narkose Reposition, Erweiterung der Weichteilwunde. Auswaschen des Gelenks mit Carbollösung, Drainage, teilweise Naht der Wunde. 5 Monate nach dem Unfall äusserer Fussrand etwas tiefer als normal, Auftreten ohne Schmerzen möglich. Im Tibiotarsalgelenk aktiv und passiv geringe Beweglichkeit, im Tarsometatarsalgelenk keine aktive, mässige passive Beweglichkeit.

27. Jackson. Kutscher, dessen rechter Fuss amputiert war, der aber trotzdem bei seinem Berufe blieb, verdrehte sich beim Herabspringen vom Bock den linken Fuss. Fuss stark nach einwärts gedreht, unten und vor dem äussern Knöchel eine Wunde, aus welcher der Taluskopf hervorragte. Talus war in normaler Verbindung mit den Unterschenkelknochen, seine Beziehungen zum Calcaneus nicht gänzlich zerstört, jedoch war der Tarsus nach innen dislociert. In Narkose Reposition, Auswaschen der Wunde mit Carbol. Geringe Eiterung, dann ungestörte Genesung.

28. Höppner. 48j. Mann wurde aus einem umfallenden Wagen geworfen, wobei der linke Fuss ins Rad geriet. Wunde am äusseren Knöchel angeblich beim Auftreten mit dem luxierten Fusse entstanden. Linker Fuss sehr stark nach innen adduciert und supiniert. Spitze des Malleolus externus aus einer 1 Zoll langen senkrechten Wunde hervorragend. Vor dem äusseren Knöchel der auswärts gerichtete Taluskopf sichtbar. Reposition ziemlich leicht. In der Folgezeit Eiterung und Pneumonie. 6 Wochen nach der Verletzung Extraktion des nun beweglichen Talus aus der Wunde. 1 Jahr nach der Verletzung Gang mit Stock möglich. Keine Schmerzen im Fussgelenk, das fast ebenso gut wie das gesunde beweglich. Linkes Bein um $^1/_2$ Zoll verkürzt.

29. Raffa: 23j. Mann, Herabspringen von einem Wagen. Linker Fuss in typischer Varusstellung, auf dem Fussrücken Taluskopf stark vorspringend, seine konvexe Fläche unter der Haut fühlbar. Talocruralgelenk frei. Resektion des Kopfes und Halses vom Talus 3 cm hinter dem Gelenk zwischen Talus und Os scaphoideum. Geradestellung nun leicht. Heilung per primam, schliessliche Gebrauchsfähigkeit gut.

30. Suin de Boutemard (Fall 1): 25jähriges Mädchen sprang von einer hohen Treppe zur Erde herab, erreichte jedoch nur die untersten Stufen, an denen sie mit dem hinteren Teil des rechten Fusses aufstiess und dann niederfiel. — Rechter Fuss nach innen gedreht; innerer Rand erhoben. Sohle nach innen gewandt. Durch bedeutendes Blutextravasat die prominenten Knochenteile verdeckt. Nach Beseitigung desselben durch Massage an der äusseren Seite der Fusswurzel das Caput tali, das die Verbindung mit dem Os naviculare verlassen hatte, unter dem Malleolus internus das Sustentaculum tali fühlbar. Haut nicht perforiert, nur stark angespannt. — In Narkose Reposition: Unter Fixation des Unterschenkels stärkere Adduktion und Supination des Fusses, dann starke Abduktion und Pronation, dabei Unterschenkel stark nach innen gedrängt. Der Fuss schnappte gleich beim ersten Versuche in seine richtige Stellung zurück. Weiterer Verlauf günstig, völlige Restitution zu erwarten.

31. Huth: 50j. Schreiber wollte von einem in Fahrt begriffenen Omnibus abspringen, glitt auf dem schlüpfrigen Pflaster aus und hielt sich an der Leiter des Omnibus fest. Wurde so 6—8 Schritte mitgeschleift. Dann Fall auf die linke Seite. Rechte Fussspitze einwärts rotiert, innerer Rand der Fusssohle stark konkav und gehoben, Fuss in Varusstellung. Vor dem etwas prominierenden Malleolus externus dicht unter der Haut der stark hervorspringende Taluskopf; Haut zwischen Malleolus externus und Taluskopfe und über diesem straff gespannt und blutleer. Calcaneus unter dem Malleolus externus nicht, unter dem Malleolus internus sein Innenrand zu fühlen. — In Narkose Reposition ohne Mühe: zunächst Erhöhung der Varusstellung des Fusses, dann Extension und Rotation nach aussen. In der Folgezeit oberflächliche Hautgangrän über dem Malleolus externus. Nach $2^1/_2$ Monaten Fuss in normaler Stellung. Festes Auftreten ohne Schmerzen möglich, bei grösseren Anstrengungen geringes Anschwellen des Fusses, Gehen ohne Stock. —

32. Bouvart (Fall 2): 45j. Maurer. Fall aus einer Höhe von etwa 7 Meter. Rechter Fuss in leichter Extensionsstellung, zugleich rechtwinklige Adduktion und Rotation nach innen. 4—5 cm vor dem stärker als normal vorspringenden Malleolus externus Taluskopf von geröteter Haut bedeckt. Wegen starker Schwellung Durchfühlen der Knochen und Gelenke unmöglich. — Links Kompressionsfraktur des Calcaneus. 10 Tage nach der Verletzung Incision auf den Talus, sein vor-

derer Teil frakturiert; Exstirpation dieses Stücks. Rest des Knochens an Ort und Stelle gelassen. Nach 6 Wochen Gehen mit Krücken.

33. Hopkins (Fall 1): 36j. kräftigem Manne rollte schwerer Ballen beim Ausladen aus dem Eisenbahnwagen gegen beide Unterschenkel. Komplicierte Fraktur des linken Unterschenkels. Rechter Fuss schwer deformiert. Auffallende Prominenz des Taluskopfes vor dem äussern Knöchel, über welchem die Haut stark angespannt. Fuss nach einwärts gedreht. In Aethernarkose Feststellung, dass der Talus in der Malleolengabel fest stand, aber dass Calcaneus und Scaphoideum in Verbindung mit dem übrigen Fusse nach innen dislociert waren. Keine Fraktur. Unter starker Extension des Fusses und Druck gegen den Taluskopf Reposition.

34. Hopkins (Fall 2): 48j. Mann war 30 Fuss hoch vom Schiffsmast aufs Verdeck abgestürzt und auf die Füsse aufgefallen. Am linken Fusse gleiche Deformität wie im vorhergehenden Falle, nur die Prominenz des Taluskopfes und die Einwärtsdrehung des Fusses nicht so deutlich ausgesprochen. Keine Fraktur. Talocruralgelenk nicht verletzt. In Aethernarkose Reposition ohne Mühe auf die gleiche Weise. Heilung.

35. Hildebrand (Fall 1): 38j. Monteur rutschte bei der Arbeit die Leiter aus, gleichzeitig brach die Sprosse, auf welcher er stand. Er fuhr mit beiden Beinen durch die Leiter und fiel mit dieser zur Erde. Hier fiel die schwere Leiter auf den rechten Fuss und klemmte ihn fest. Pat. selbst fiel nach rechts aussen. Keine Reposition. Befund nach 1 Jahr: Rechter Fuss in leichter Supinationsstellung, gleichzeitig Rotation nach innen. Innerer Fussrand stärker konkav gekrümmt als links. Unterhalb des inneren Knöchels seichte Grube, Talus nur undeutlich abzutasten. Entfernung zwischen innerem Knöchel und Os naviculare um 1 cm kleiner als am gesunden Fuss. Os naviculare weit vorspringend. Auf der äusseren Seite des Fussrückens starker knöcherner Vorsprung (untere Gelenkfläche des Talus). Beugung und Streckung etwas, Pronation und Supination ganz erheblich behindert. Röntgenbild: Gelenkflächen des Os naviculare und Talus vollständig von einander getrennt; Gelenkfläche des Os naviculare frei am inneren Fussrand, des Taluskopfes über dem Os cuboideum. Am Taluskopfe kleine Rauhigkeiten, an der Gelenkfläche des Os naviculare kleines vom Taluskopfe abgerissenes Stückchen hängend. — Behandlung: Stahlsohle als Stütze für den kranken Fuss. Resektion des Taluskopfes und Reposition vom Pat. abgelehnt.

36. Adler: 32j. Mann mit frischer Luxatio pedis sub talo nach innen. Reposition, Gipsverband. Geheilt entlassen nach 3 Wochen.

37. Deutschmann (Fall 3): 65j. korpulenter Fleischer trat auf einen Hackklotz, der mit seiner Cylinderfläche dem Boden auflag. Der Klotz kam etwas ins Rollen, Pat. glitt herunter und kam auf den linken Fuss zu stehen, der nach innen umknickte. Linker Fuss Equinovarusähnlich in extremer Supinationsstellung, innerer Fussrand fast senkrecht

nach oben sehend. Malleolus externus abnorm stark gegen die Haut andrängend. Fraktur nicht nachweisbar. Bewegungen im Talocruralgelenk möglich. — In Narkose Reposition unter Anwendung beträchtlicher Gewalt. Dabei Verletzung mit Sicherheit als Luxation im Talotarsalgelenk zu erkennen. Nach 15 Monaten Gehen mehrere Stunden lang ohne Stock möglich.

38. Deutschmann (Fall 4): 29 j. Ingenieur glitt beim Aufsteigen auf einen Strassenbahnwagen aus, kam vor den Räumer des zweiten Wagens zu liegen, durch den er zur Seite geschleudert wurde. Linker Fuss in Talonavicular- und Talocalcanealgelenk nach innen luxiert; Taluskopf deutlich frei unter der Haut fühlbar. Achse des Unterschenkels am Aussenrande des Fusses vorbeigehend. In Narkose Reposition leicht durch Zug und Druck auf den Talus. Nach 3 Wochen Gang leidlich.

39. Monod: 40j. Mann, welchem wegen einer 3 Monate alten Luxatio sub talo nach innen der Talus und ein abgebrochenes Stück vom äusseren Knöchel entfernt worden war. Guter funktioneller Erfolg.

40. Wendel: Vorläufige Mitteilung. Luxatio pedis sin. sub talo nach innen. Das Caput tali hatte den M. extensor digitorum brevis durchbohrt und wurde von ihm eng umschnürt gehalten. Blutige Reposition ohne Schwierigkeit nach Erweiterung des Muskelschlitzes. Heilung mit vollkommener Herstellung der Funktion.

Insgesamt konnte ich also 40 Fälle von Luxation nach innen zusammenstellen. Unter den 82 Fällen von Luxatio pedis sub talo kommt danach diese Form der Verrenkung am häufigsten vor. sie findet sich in etwa 49 % aller Fälle.

Die Luxatio pedis sub talo nach innen entsteht durch forcierte Supination, wie sie meist durch einen heftigen Fall auf den äusseren Fussrand, wobei der Fuss nach innen umknickt, veranlasst wird. Eine derartige Veranlassung ist mit Sicherheit angegeben im Fall 7 (Sturz vom Pferde mit grosser Wucht auf die Aussenseite des Fusses), Fall 9 (Sturz gegen die äussere Fersengegend), Fall 12 (Sturz aus einer Höhe von 12 Fuss unter Adduktionsstellung des Fusses), Fall 17 (Sturz vom Wagen aufs Trottoir, Fuss beim Auffallen nach einwärts gedreht).

In einer Reihe weiterer Fälle, besonders bei einem Sturze aus der Höhe (Fall 1, 4, 6, 11, 17, 18, 25, 27, 29, 30, 31, 32, 34, 37) ist diese Entstehungsart der Luxation mit grosser Wahrscheinlichkeit anzunehmen.

Seltener kommt die Verletzung dadurch zu Stande, dass der

Fuss eingeklemmt und dadurch fest fixiert ist und nun der ganze Körper nach der Seite herüberfällt. So wird bei Fall 16 berichtet, dass der Fuss eines Arbeiters zwischen Trümmern und Schutt feststeckte, während der übrige Körper zu Boden fiel, in Fall 22 und 23 fiel ein Arbeiter von einer Leiter herab, unterwegs blieb er mit dem Fusse zwischen den Sprossen hängen, sodass der Fuss hier eingeklemmt und, als dann der übrige Körper weiter herabfiel, abgeknickt wurde. Diese Entstehungsart ist auch im Fall 25 wahrscheinlich, wo ein Reiter vom Pferd geschleudert wurde und der rechte Fuss zwischen 2 Steinen eingeklemmt wurde, während der Körper nach links herüberfiel. Aehnlich war der Vorgang in Fall 28, wo der Fuss zwischen den Speichen eines umfallenden Wagens festgeklemmt gehalten wurde.

Recht selten nur hat die die Verrenkung herbeiführende Gewalt auf die Aussenseite des Fusses direkt eingewirkt und so den Fuss unterhalb des Talus nach einwärts dislociert. So wurde (Fall 3) ein Mann von einem sehr schweren Stein gegen die Fersengegend getroffen, in andern Fällen (Fall 8 und 33) fiel ein beträchtliches Gewicht gegen Fuss und Unterschenkel. Trifft diese Gewalt gegen die Aussenseite des Unterschenkels allein, so wird natürlich eher eine Luxatio sub talo nach aussen infolge der Verschiebung des Unterschenkels und Talus nach innen zu Stande kommen.

Bei einer Luxatio sub talo nach innen wird nach der Beschreibung von H e n k e und L o s s e n das Hypomochlion, um das die Verrenkung erfolgt, durch den hinteren Rand des Sustentaculum tali dargestellt, gegen welchen sich die hintere mediale Ecke des Taluskörpers anstemmt; die Gelenkspalte zwischen Talus und Calcaneus klafft nach aussen, der Taluskopf tritt aus der Pfanne des Os naviculare, das Ligamentum interosseum zerreisst, der Talus wird dann von dem Unterschenkel über den Calcaneus hinweggeschoben.

Von dem Grade der einwirkenden Gewalt hängt es nun ab, wie weit der Talus nach aussen rückt, bezw. wie weit der übrige Fuss adduciert und supiniert wird. Der Talus kann sich gegen den Processus anterior des Calcaneus anstemmen oder ihn ganz nach vorn überragen oder bis an die obere Gelenkfacette nach aussen gleiten. — Als der höchste Grad wäre die Dislokation zu bezeichnen, wo der äussere Rand des Calcaneus neben dem Malleolus internus liegt. Ein solcher Fall ist bisher nicht beschrieben worden, das Zustandekommen dieses höchsten Grades der Dislokation ist auch nicht zu erwarten, da der ganze Talus vorher über die hohe obere Kante des

Calcaneus hinübergleiten müsste, die einen so gut wie unüberschreitbaren Wall darstellt.

Damit die Luxation zu Stande kommen kann, müssen die Bänder an der Aussenseite des Talotarsalgelenkes zerreissen. Wenn dann die luxierende Gewalt weiter einwirkt, wird in der Regel auch das Ligamentum interosseum zerreissen, und zwar zuerst die äusseren Fasern, welche dem stärksten Drucke ausgesetzt sind. Nur einmal (Fall 9) war das Ligament nur stark gespannt, nicht zerrissen. Als begünstigend für sein Zerreissen führt Henke den Umstand an, dass es unmittelbar neben dem Hypomochlion inseriert, wodurch die auf den Schwerpunkt des Körpers wirkende Gewalt mit einem sehr langen Hebelarm angreift, während der Hebelarm zum Gegenwirken dem starken Ligamente genommen ist.

Im Hinblick auf die bei dem Falle der v. Bruns'schen Klinik vorgefundene gleichzeitige Fraktur des Talus wurden die Krankengeschichten daraufhin durchgesehen. In der Mehrzahl derselben ist der Nachweis, ob gleichzeitig eine Fraktur vorlag, nicht zu führen, da eben nur der äussere Befund beschrieben wird und bei der Weichteilschwellung die Erkennung einer Fraktur so gut wie ausgeschlossen ist. Aber auch bei den durch Röntgenbild festgestellten Luxationen ist, wie der Fall der v. Bruns'schen Klinik beweist, damit über das eventuelle Vorhandensein einer Fraktur noch keine Sicherheit vorhanden. Wurde doch in unserem Falle die Fraktur genauer erst bei der Operation festgestellt, während das nur von vorne her aufgenommene Bild eine solche nicht sicher erkennen liess. Sicherheit darüber kann deshalb nur die Aufnahme in zwei Ebenen bringen.

Für die Entscheidung dieser Frage kommen deshalb nur 14 durch Operation, Sektion oder Röntgenbild kontrollierte Fälle in Betracht.

In 6 derselben findet sich keine Angabe über das Vorhandensein einer Fraktur; ausserdem ist einmal (10) das Vorhandensein eines Bruches im hinteren Teile des Talus als wahrscheinlich bezeichnet. — Eine Fraktur des äusseren Knöchels ist einmal (Fall 39) angegeben, ebenso einmal (Fall 11) eine Fraktur im hinteren Teile des Talus und Calcaneus.

Fünfmal wurde eine Fraktur im Bereiche des Talushalses bezw. Kopfes nachgewiesen, also immerhin in einem recht beträchtlichen Prozentsatze der kontrollierten Fälle.

Die Fraktur des Talus kann zu Stande kommen entweder im

Moment des Auffallens, dann wäre jedoch eher eine Komminutivfraktur zu erwarten, oder, was wahrscheinlicher ist, erst im Augenblicke des Zustandekommens der Luxatio sub talo. Der Calcaneus gleitet nach innen, der Talus bleibt in der Malleolengabel stehen und hat so die ganze Last des noch weiter auf ihn drückenden Körpergewichts zu tragen, während zugleich von unten her das kräftige Ligamentum talocalcaneum einen starken Zug nach der Innenseite zu ausübt und so den Taluskörper, wie in dem Falle der v. Bruns'schen Klinik und im Fall 11 und 28 mit Sicherheit, in einer Reihe weiterer Fälle mit Wahrscheinlichkeit, etwas nach aussen dreht, ohne ihn jedoch aus der Malleolengabel zu luxieren. Der Taluskopf wird in seinen Verbindungen mit dem Os naviculare festgehalten, und so bricht der Talus, dessen Kopf fixiert ist, dessen hinterer Teil nach unten und aussen gedrückt wird, an seiner schwächsten Stelle, dem Halse, in querer Richtung ab. Nur einmal (Fall 35) trat die Fraktur am vorderen Teile des Taluskopfes ein.

Eine Fraktur wird wohl dann nicht erfolgen, wenn das Ligamentum interosseum schon in den ersten Augenblicken des Zustandekommens der Luxation zerreisst. Bei seiner Stärke wird dies jedoch wohl selten der Fall sein, und so ist mit Sicherheit anzunehmen, dass auch bei einer weiteren Anzahl von Luxationen gleichzeitig eine Fraktur des Talus vorhanden war.

Die Stellung des Fusses hat bei einer Luxation nach innen Aehnlichkeit mit einem Pes varus: der Fuss ist mehr oder minder nach innen gekehrt, der innere Fussrand erhoben, der äussere gesenkt, die Fusssohle sieht nach der Innenseite zu. Der innere Fussrand erscheint dabei etwas verkürzt und mehr konkav, der äussere mehr verlängert und konvex. An der medialen Seite springt die Tuberositas ossis navicularis viel weiter hervor als in normalem Zustande, der innere Knöchel ist, zumal bei stärkerer Schwellung, kaum nachzuweisen oder jedenfalls nur wenig hervortretend. Der Raum zwischen dem Sustentaculum tali, das deutlich abzutasten ist, und dem Os naviculare wird von einer unregelmässig tiefen Furche eingenommen, in welche die Haut faltenförmig eingezogen ist, wenn keine stärkere Schwellung vorhanden. An der äusseren Seite springt dagegen der äussere Knöchel umso stärker vor, unter ihm lässt sich die äussere Fläche des Talus palpieren, und zwar steht der Kopf auf dem Processus anterior calcanei. Die Bewegungsfähigkeit im Talocruralgelenk ist in mässigem Masse vorhanden, das Talotarsalgelenk befindet sich in federnder Adduktionsstellung, irgendwie be-

trächtliche Abduktion oder Pronation sind nicht möglich.

Bei dem starken Vorspringen des spitzen äusseren Knöchels und der Aussenseite des Taluskopfes kann eine Weichteilverletzung daselbst leicht zu Stande kommen, und damit das Krankheitsbild unverhältnismässig verschlimmert werden. Wenn unter der Einwirkung der luxierenden Gewalt die Dislokation sehr stark, das Klaffen an der Aussenseite recht hochgradig ist, wird zunächst die Haut über der vorspringenden Knochenkante stark angespannt und gedehnt und kann so platzen. Wenn dann das Trauma noch stärker einwirkt, können auch die unter der Haut liegenden Weichteile zerreissen. Ebenso können jedoch die von innen vordrängenden Knochenkanten, ähnlich wie die spitzen Knochenenden bei einer Durchstechungsfraktur, zuerst die Weichteile und dann die Haut von innen her durchbohren.

23 mal sind unter den vorher genannten Fällen die Weichteile intakt geblieben, wenn auch so gut wie in jeder Beschreibung die starke Spannung derselben über Taluskopf bezw. äussererem Knöchel erwähnt wird.

11 mal kam es im Augenblicke der Verletzung zu einer Zerreissung der Weichteile an der Aussenseite; der Wucht der luxierenden Gewalt entspricht auch die Grösse der infolge des Platzens meist unregelmässig zerrissenen Wunde.

6 mal ist eine mehr oder weniger schwere Gangrän der Weichteile erst einige Zeit nach der Verletzung zu Stande gekommen. Der Zeitpunkt dafür wechselt sehr. So soll (Fall 28) das Auftreten mit dem luxierten Fuss direkt nach dem Zustandekommen der Luxation zur Perforation der Weichteile geführt haben, also eine Verstärkung der pathologischen Stellung, in anderen Fällen erfolgte erst nach Tagen oder Wochen die Gangrän. Es ist hier durch den nur kurze Zeit einwirkenden Druck der Knochenkanten doch zu erheblichen Ernährungsstörungen der Gewebe gekommen, welche (Fall 31) wohl auch nur an der am meisten gedehnten Stelle, der Haut, in Erscheinung treten können.

Ein ähnliches Bild wie die direkte Luxation nach innen bietet die Luxatio sub talo nach innen und hinten, welche Quénu als eine Unterart der Luxation nach innen auffasst. In der Litteratur finden sich folgende Fälle verzeichnet:

1. Streubel: 28j. Mann. Beim Abspringen vom Pferde Aufstossen mit dem vorderen Teil des Aussenrandes vom linken Fusse auf den Boden,

Umknicken des Fusses nach innen. Vorfuss verkürzt, nach innen gedreht, innerer Fussrand sehr ausgeschweift. Sohle nach innen, äusserer Fussrand nach unten gewandt. Haut über dem äusseren Knöchel sehr stark gespannt, von der Spitze durchbohrt. Dicht vor dem vorderen Rande des Knöchels Taluskopf fühlbar. Am inneren Fussrande dicht vor dem Fussgelenk eine Vertiefung und weiter abwärts die leere, exkavierte Fläche des Kahnbeins fühlbar. Ferse etwas stärker nach hinten vorspringend, Achillessehne gespannt. — Unter Beugung im Knie und Kontraextension in der Mitte des Unterschenkels Extension und Aussenrotation des Fusses, zugleich Druck gegen die Aussenseite des Taluskopfes. Reposition nach wenigen Minuten. Nach 3 Monaten Gang leicht und schnell, doch Beugung und Streckung nicht der Norm entsprechend möglich.

2. Mayrhofer: 17j. Mann fiel bei einem Sprunge aus 4 Fuss Höhe mit dem rechten Fuss auf einen festelastischen Baumwollballen derart, dass er den Ballen mit dem Vorfuss tangierend an der Fusshöhlung einen heftigen Gegenstoss erlitt und nach rückwärts geworfen wurde. — Rechter Fuss in klumpfussähnlicher Stellung, gestreckt und adduziert, innerer Fussrand höher als der äussere, dabei Vorfuss verkürzt, Ferse nach hinten vorragend, ihre hintere Fläche in stark einspringendem Winkel mit der Hinterfläche des Unterschenkels. Achillessehne stark gespannt. Fussrücken stärker gewölbt, an der oberen Fläche des Kahnbeins Taluskopf sichtbar. Abstand zwischen Malleolus internus und Capitulum metatarsi I 13 cm gegen 15 links; zwischen Malleolus externus und Capitulum metatarsi V 14 cm gegen 14½ links. Keine Malleolenfraktur. Im Sprunggelenk passive und geringe aktive Bewegung möglich. Bei Ab- und Adduktionsbewegungen starker Schmerz. — In tiefer Narkose Reposition leicht: Beugung im Knie, bei fixiertem Unterschenkel starke Extension am Fusse, zugleich Druck von vorne her gegen den Taluskopf. Gipsverband. Nach 5 Wochen vollkommen freie Bewegung im Sprunggelenk.

3. Bertin: 46j. Frau liess sich vom hinteren Teile eines Wagens herabgleiten; als die Füsse beinahe den Boden berührten, stiess die rechte Ferse gegen ein Hindernis und der Fuss wurde nach einwärts gedreht. Infolge des heftigen Schmerzes Fall auf den Boden. Rechter Fuss in klumpfussähnlicher Stellung, verkürzt und adduciert, dabei die Ferse nach hinten und etwas nach aussen, Fussspitze nach einwärts gewandt. Vor dem Malleolus externus Vorsprung, vom Taluskopf gebildet, über welchem die Haut stark gespannt und blass. — In Narkose Reposition unter Beugung in Knie und Hüfte: Beugung des Fusses gegen den Unterschenkel, zugleich Zug nach vorne und aussen. Nach 11 Tagen Weichteilgangrän über dem Taluskopf. 4 Wochen nach dem Unfall Heilung. Fuss gut beweglich.

4. Suin de Boutemard (Fall 2): 28j. Mann, Fall von einem Dache mit ausgestreckten Beinen. Rechte Ferse auf der dorsalen, medialen und lateralen Seite von einem grossen Blutextravasat angeschwollen. Rechter Fuss in Supination und Adduktion, der vor der Tibia gelegene Teil des Fusses gegenüber dem gesunden Fuss stark verkürzt, bedeutende Prominenz der Ferse nach hinten. Haut über der Gegend des Taluskopfes aufs äusserste gespannt. Taluskopf und äussere Gelenkfläche des Talus gut durchzufühlen. Verbindungen des Talus mit Tibia und Fibula nicht gestört. — In Narkose bei gebeugtem Knie und fixiertem Unterschenkel Reposition. Fuss am Fussrücken und Ferse mit beiden Händen gefasst, in stärkste Supination und Adduktion gebracht, dann nach aussen abduziert und proniert. Zugleich Ausgleichung der Verschiebung des Fusses nach hinten durch Zug von hinten nach vorn. Am 2. Tage oberflächliche Hautnekrose über dem Taluskopf. Später völlige Wiederherstellung.

5. Quénu: Alte Verletzung, Demonstration des Sektionspräparats. 50j. Mann. Linker Fuss in Varusstellung. Bewegungen im Tibiatarsalgelenk möglich. Talus in Verbindung mit dem Unterschenkel, auffallend die Extensionsstellung des Fusses. Ferse verlängert, Achillessehne 4 cm hinter der Tibia. Talus nach vorn und aussen von den übrigen Fusswurzelknochen verschoben. Seine Achse kreuzt die Achse des Fusses schräg von hinten nach vorn und von innen nach aussen. Taluskopf über dem Gelenk zwischen Calcaneus und Cuboid. Hinterer Rand des Talus in der Vertiefung des Calcaneus durch feste fibröse Verbindungen fixiert. Die untere Spitze der hinteren Talusfläche abgebrochen und mit ihr die Talusrolle. Dies Fragment beweglich, verbunden sowohl mit der hinteren Gelenkfläche der Tibia, wie mit Calcaneus. Malleolen intakt. Sehnen der Musculi peronei aus ihrer Rinne luxiert, liegen $1^1/_2$ cm von der Fibula entfernt. Rinne durch Bindegewebe ausgefüllt.

6. Quénu: 63j. Frau stürzte aus einem auf die Seite fallenden Wagen herab, dabei blieb der rechte Fuss zwischen zwei Speichen hängen. Erhebliche Weichteilverletzung, Fuss in starker Adduktion und Extension, Fussspitze nash innen gewandt. Flexion möglich. In Höhe des Malleolus internus leichte Vertiefung, aussen vor und unter dem Malleolus externus unter stark gespannter Haut Talus fühlbar, über ihm Haut schwarz verfärbt. — In Narkose starke Extension, dabei Druck gegen den Taluskopf. Kein Erfolg. Incision auf den Talus: Extensoren- und Peroneisehnen an normaler Stelle. Ligamentum talo-fibulare intakt. Exstirpation des Talus; vor dem hinteren Drittel der Talusrolle verlief eine Fraktur, eine zweite an der hinteren Fläche des Corpus tali. Weiterer Verlauf nicht angegeben.

7. Graff: 24j. Mann kippte mit dem rechten Fusse nach innen um, kam dann mit dem Körper auf den Fuss zu liegen. Rechter Fuss

in extremer Supinationsstellung von etwa 45°, mit der Spitze nach innen gerichtet, äusserer Fussrand dadurch leicht konvex, innerer ziemlich stark konkav, in der Gegend des Os naviculare leicht geknickt. Geringe Spitzfussstellung, Ferse stärker als normal nach hinten vortretend, Achillessehne schlaff und hohl. Haut über der Aussenseite stark gespannt und bretthart, über der Innenseite schlaff und faltenreich. Unter dem äusseren Knöchel Calcaneus nicht, unter dem inneren Sustentaculum tali fühlbar. Am Anfangsteil des Fussrückens Taluskopf scharf gegen den tiefer stehenden Mittelfuss abgesetzt zu fühlen. Geringe Beuge- und Streckbewegungen möglich. Röntgenbild: Luxatio sub talo nach innen und hinten. Talus in der Malleolengabel etwas nach unten gedreht. Taluskopf aus seiner Verbindung mit Os naviculare gelöst, weit nach vorne vortretend, oberer Rand des Os naviculare in Mittelhöhe, lateraler Rand in der sagittalen Mitte des Taluskopfes. Würfelbein in seiner Verbindung mit Calcaneus, dieser mit dem Talus beträchtlich gelockert und etwas verschoben. — Nach Injektion von 2 cg Morphium Reposition leicht ohne Narkose. Beugung in Hüft- und Kniegelenk, zuerst Verstärkung der Supination und Adduktion des Fusses, dann Extension und unter Druck auf den Taluskopf Adduktion. Nach 15 Tagen vollständige Wiederherstellung.

8. Deutschmann (Fall 6): 32j. Kaufmann fiel in einen Graben. Nach 3 Tagen: Linkes Fussgelenk stark geschwollen, keine aktive Beweglichkeit, passiv Beugung, Streckung, Adduktion möglich, Abduktion unmöglich. Fuss supiniert und einwärts rotiert, innerer Fussrand verkürzt. Malleolus lateralis stark prominierend, unter ihm fehlt der Calcaneus, Malleolus medialis nicht zu fühlen. Taluskopf unter der Haut fühlbar, umgebende Haut straff gespannt, gerötet, teilweise brandig. Röntgenaufnahme: Luxatio sub talo nach innen und hinten. — Repositionsversuche erfolglos, antiseptischer Verband. 10 Tage nach der Verletzung Exstirpatio tali, 3 Monate später Abmeisselung eines Teiles des Malleolus lateralis. 6 Monate nach der Verletzung Heilung mit völliger Ankylose des Fussgelenkes.

9. Bertelsmann: 21j. Mann machte am Reck einen Riesenschwung. Da das Turngerät zusammenzubrechen drohte, Vollendung des Abschwunges mit grosser Schnelligkeit. Dadurch trafen die Fussspitzen auf den Boden ausserordentlich heftig auf, und zwar der rechte Fuss mit der Rückseite der Zehen und der den Zehen zunächst gelegenen Partie des Fussrückens. Fussspitze und Aussenseite des Fusses trafen auf die Holzdielen auf, während Innenseite und Ferse durch die Kante einer dicken Matte festgehalten wurden. Nach 12 Stunden: Fussgelenksgegend rechts leicht geschwollen; nur geringe aktive Beweglichkeit, Supinations- und mässige Spitzfussstellung. Aeusserer Fussrand leicht konvex, innerer leicht konkav. Aeusserer Knöchel scharf hervortretend, innerer nicht palpabel. Ferse auffallend verlängert, Achillessehne in nach hinten offe-

nem Bogen verlaufend. Auf dem stärker als normal gewölbten Fussrücken Taluskopf fühlbar, dem lateralen Teile der Oberfläche des Os naviculare aufliegend. Im Talocruralgelenk mässige passive Beweglichkeit; beim Versuche, die Supinationsstellung auszugleichen, federnder Widerstand und heftige Schmerzen. Röntgenbild: Keine Fraktur. Verbindung des Talus mit Tibia und Fibula intakt, Rest der Fusswurzelknochen unter dem Talus nach innen und hinten geschoben. Der am weitesten nach hinten und aussen gelegene Teil der Talusgelenkfläche auf dem vorderen Teile des Calcaneuskörpers auf einer aussen seitlich vom Sustentaculum tali gelegenen Stelle. Processus lateralis steht ganz nach aussen, ohne Berührung mit einem Knochen des Fusses. — In tiefer Narkose Reposition durch Verstärkung der Plantarflexion, dann kräftiger Zug am Fusse in der Richtung der Unterschenkelachse. Restitutio ad integrum.

Die Luxation nach innen und hinten steht mit 9 Fällen (11%) an dritter Stelle der Häufigkeit nach. Zählt man sie den Luxationen direkt nach innen zu, so bilden die 49 nahezu $^2/_3$ aller beschriebenen Fälle.

Das klinische Bild entspricht im Allgemeinen dem der Luxation nach innen, nur ist gleichzeitig ausser der Adduktion auch eine Vorlagerung des Fusses nach hinten zu vorhanden. Wenn diese letztere die stärkere Dislokation darstellt, ist die Luxation als eine Abart der direkten Verrenkung nach hinten zu bezeichnen. Bei einer Luxation nach innen und hinten steht der Fuss adduciert, der hintere Teil erscheint ausserdem durch das stärkere Vorspringen der Fersengegend verlängert, der vordere Teil ist verkürzt. Extension und Flexion sind in mässigem Umfange möglich.

Ueber das Zustandekommen der Luxation finden sich in einigen unserer Krankengeschichten Angaben. Am deutlichsten ist die Art der Entstehung aus der Beschreibung Bertelsmann's zu erkennen. Bei einem mit grosser Wucht erfolgtem Abschwunge vom Reck stiess der rechte Fuss ausserordentlich heftig auf den Boden auf, und zwar traf die Rückseite der Zehen und der ihr benachbarte Teil des Fussrückens auf die Holzdiele, während die Innenseite des Fusses und die Ferse auf eine dicke Matte aufschlug. Der Fuss erlitt also eine heftige Plantarflexion und zugleich einen kräftigen Schub nach hinten und innen. In den übrigen Fällen lassen die Angaben das Einwirken der luxierenden Gewalt auf den vorderen und äusseren Teil des Fusses erkennen, wodurch der Fuss nach innen und hinten luxiert wird.

Das Hypomochlion der luxierenden Gewalt wird nach den Angaben von Henke und Lossen auch hier durch die hintere Ecke des Sustentaculum tali des Calcaneus gegeben, der Gelenkspalt zwischen Talus und Calcaneus klafft auseinander, wobei das Ligamentum interosseum zerreisst und der Taluskopf seine Pfanne verlässt. Der Fuss wird nun mehr oder weniger weit nach hinten und innen geschoben. Auch hier kann, wie es in Graff's Falle betont wird, der Talus nach auswärts gedreht werden. Für die Entscheidung der Frage, ob ausserdem gleichzeitig eine Fraktur vorhanden war, liegen unter 9 Fällen von zwei Operations- bezw. Sektionsbefund, von zwei Röntgenbefund und von einem Fall Röntgen- und Operationsbefund vor.

In jedem der beiden ersten von Quénu beschriebenen Fällen wurde eine Fraktur im Bereiche des Talus gefunden, während in dem durch Röntgenbild und Operation kontrollierten Falle (Deutschmann) eine Fraktur nicht gefunden wurde. Auch die beiden nur durch Röntgenbild bestätigten Fälle enthalten keine Angaben über das Vorhandensein einer Fraktur, doch ist daraus aus den oben angegebenen Gründen noch nicht sicher die Abwesenheit einer solchen zu folgern.

Eine primäre perforierende Weichteilverletzung endlich war nur einmal vorhanden, während zweimal in der Folgezeit oberflächliche Weichteilgangrän eintrat.

b) Luxationen nach aussen (Abduktionsluxationen).

1. Anonym (The Lancet 1825 Vol VII S. 254 u. S. 282). Matrose, Sturz aus 40 Fuss Höhe auf den Bordrand und von da ins Wasser. An der Innenseite des linken Fussgelenks von der Ferse bis zum inneren Knöchel reichende Weichteilzerreissung, aus welcher der Talus hervorragte. Verbindung des Talus mit Unterschenkel unversehrt, an der Innenseite Zerreissung von Gelenkkapsel und Bändern mit Calcaneus und Naviculare. Calcaneus zersplittert, Talus gebrochen, auch im Os cuboideum Fraktur fühlbar, Fuss nach aussen gedreht. Tibia und Fibula in der Mitte gebrochen. Amputatio cruris. Heilung.

2. Nélaton: Demonstration eines Präparates: Malleolus externus frakturiert. Talus etwas nach vorne und innen zu gedreht, so dass sein Kopf auf der inneren Fläche des Os scaphoideum ruhte, sonst in normaler Verbindung mit dem Unterschenkel. Calcaneus und Os scaphoideum mit dem übrigen Fusse nach aussen luxiert; Ligamentum interosseum, deltoideum und taloscaphoideum zerrissen.

3. Arnott: 32j. Mann, Sturz 3 Fuss hoch in einen Keller. An

der Innenseite des rechten Fusses 3½ Zoll lange Wunde, vom Mittelfuss bis zur Fersengegend reichend, aus welcher die vordere Gelenkfläche des Talus hervorsah. Taluskopf nach vorne und einwärts gerichtet; Fuss nach aussen gewandt, die äussere Kante nach oben stehend. Verbindungen des Talus mit Tibia intakt. Fibula dicht am Fussgelenk gebrochen. — Repositionsversuche ohne Erfolg. Nachmittags Talusexstirpation; der Knochen wurde in einzelnen Stücken entfernt. Reposition nun möglich. Nach schwerer Eiterung und Erysipel Heilung nach ½ Jahr. Im Fussgelenk Bewegung möglich.

4. Hancock: 24j. Bauer, Fall vom Speicher. Fibula 3 Zoll überm Gelenk gebrochen. Fuss nach aussen dislociert, Zehen nach aussen, Fussrücken nach oben gerichtet. An der Innenseite Malleolus medialis und Taluskopf stark prominierend, über diesem Haut stark gespannt, mit Blasen bedeckt. Extension und Flexion im Fussgelenk noch möglich. — Unter Beugung in Knie und Hüfte, Kontraextension am Unterschenkel, Zug am Fusse mit Druck auf den Talus allmählich Reposition. Nach 3 Tagen Weichteilgangrän über dem Taluskopfe; Resektion des Kopfes. 7 Monate nach der Verletzung Heilung. Befund 17 Monate nach dem Unfall: Gang wie vor dem Unfalle. Fussgelenksgegend verdickt. Normale Stellung des Fusses und der Malleolen.

5. Hancock (Fall 2): Alter Mann fiel und verrenkte seinen Fuss. Fuss nach aussen dislociert, Fibula gebrochen, innere Bänder des Fussgelenks zerrissen. Keine Reposition. Nach 2 Jahren Exitus. Sektion: Talus mit Tibia und Fibula zusammen nach innen dislociert, unterer und hinterer Teil des Malleolus lateralis in Verbindung mit dem Calcaneus. Tibia, Fibula, Talus und Calcaneus in fester Ankylose.

6. Anonym (The Lancet 1847 T. I. S. 133): Jungem Manne war schwerer Ballen gegen die Aussenseite des Fussgelenks gefallen. Taluskopf nach innen und oben zu dislociert, Fraktur des Talushalses, Splitterbrüche an der unteren Talus- und oberen Calcaneusfläche. Fuss nach aussen dislociert, Fusssohle nicht verdreht. Talus fest zwischen Tibia und Fibula fixiert. Keine Fraktur der Fibula. Reposition sehr leicht: Beugung im Knie, Adduktion des Fusses, Druck gegen Innenseite des Talus.

7. Estevenet: 20j. Erdarbeiter, der mit vorgestrecktem rechtem Fusse arbeitete, wurde von herabstürzendem Erdreich gegen die Aussenseite dieses Beines getroffen, sodass bei fest stehendem Fusse der Körper nach links umgeworfen wurde. Rechter Fuss nach aussen verdreht, äusserer Fussrand nach oben, innerer nach unten gewandt. Aus einer 8 cm langen Wunde an der Innenseite Taluskopf hervorragend. Talus aus seiner Verbindung mit Kahn- und Fersenbein herausgerissen, normale Verbindung mit dem Unterschenkel erhalten. Reposition unmöglich, deshalb Talusexstirpation mühelos, da Bänder zwischen Talus und Calcaneus

grösstenteils zerrissen. Reposition nun leicht. Zunächst Eiterung, später Heilung unter fester Ankylose zwischen Fuss und Unterschenkel in geringer Plattfussstellung.

8. Malgaigne: 20j. Mann, schwere Quetschung beider Unterschenkel zwischen Holzstämmen. Linker Fuss ganz nach aussen gedreht, innen vom Fussrücken bis zur Achillessehne reichende Wunde, aus der Talus mit Tibia zusammen vorragten. Peripher davon gelegener Teil des Fusses luxiert, mehrfache Brüche dieser Knochen. Extraktion dieser Fragmente, Reposition, Heilung mit Ankylose des Fussgelenks.

9. Malgaigne: Mann fiel von 10 Fuss hoher Mauer, Umdrehung des Fusses durch den Fall. Zu gleicher Zeit Fall eines grossen von der Mauer abgelösten Steines gegen den unteren und äusseren Teil des Unterschenkels. Befund nach 13 Jahren: Sprungbein etwas nach vorne gedreht. Starke Plattfussstellung, Verkürzung des Unterschenkels um sieben Linien, im Uebrigen Erscheinungen den von Hancock beschriebenen Fällen ähnlich.

10. Waeckerling: 42j. Arbeiter fiel aus Brusthöhe eine mehrere Zentner schwere Last auf den rechten Oberschenkel dicht oberhalb des flektierten Knies. Er fiel zu Boden, bemerkte dass der Fuss nach aussen verdreht und der innere Fussrand nach unten gerichtet war. Beim unter kräftigen Traktionen erfolgenden Ausziehen des Stiefels richtete sich der Fuss unter hörbarem Geräusch wieder gerade. Befund: Rechter Fuss in normaler Stellung, im Sprunggelenk normale Extension und Flexion. An der Innenseite vom Fussrücken bis zur Achillessehne reichende Wunde, Gelenk zwischen Talus und Calcaneus breitklaffend geöffnet. Fraktur nirgends nachzuweisen. Tod nach 10 Tagen an Pyämie. Sektion: Gelenk zwischen Talus und Calcaneus an der Innenseite eröffnet, Bänder zerrissen. Gelenk zwischen Os naviculare und Talus nicht eröffnet. An der äusseren Seite des Talus zwei Frakturen, verlaufend durch die nach aussen reichende obere Gelenkfläche des Talus; zwei kleine Fragmente völlig losgelöst, dadurch auch indirekt Eröffnung des Sprunggelenkes.

11. Schinzinger: 39j. Holzmacher. Fall eines schweren Baumwipfels gegen die Aussenseite des rechten Unterschenkels. Aeusserer Fussrand etwas nach oben gekehrt, Fussspitze abwärts sehend, aus einer vom Innenrande des Fusses gegen den Fussrücken verlaufenden Weichteilwunde ragte das Caput tali vor, vollständig aus der Konkavität des Os naviculare herausgehoben, und auf der Dorsalseite dieses Knochens mit leichter Innendrehung liegend. Ueber dem Talushals straff gespannte Sehne des Musculus tibialis posticus. Ferse beiderseits gleich lang, Fussgelenk nicht eröffnet, Tibia und Fibula nicht gebrochen. Reposition nicht möglich. Deshalb Resektion des Taluskopfes, Verbindungen des Talus mit Unterschenkel und Ligamentum talocalcaneum intakt; Talus nur vom Os naviculare und von der kleinen Gelenkfacette des seitlichen Cal-

caneusfortsatzes dislociert. Nach Resektion des Kopfes Reposition leicht unter Extension, verstärkter Adduktion des Fusses und Druck gegen den Talus. Mehrfach Abscesse. 6 Monate nach dem Unfalle Nekrose des nun in allen seinen Verbindungen gelockerten Talus, Extraktion desselben. Nach 4 Monaten feste Verwachsung zwischen Tibia und Calcaneus. Pat. konnte an Krücken gehen.

12. Gelly: 25j. Mann, Umkippen des rechten Fusses nach aussen beim Treppensteigen. Fuss stark nach aussen gerückt, sodass seine Achse nicht mehr in die des Unterschenkels fiel; äusserer Knöchel dadurch verdeckt. Haut über dem stark vorspringenden Malleolus internus eingerissen. Keine Zeichen von Fraktur. Reposition durch Extension und Druck gegen die Aussenseite des Fusses.

13. Langguth: 21j. Bergmann stürzten Felsmassen gegen den Unterschenkel. An der Innenseite des Fussgelenks Wunde, welche den Taluskopf knopflochartig umschloss. Os naviculare und cuboideum frakturiert, Gelenkverbindungen zwischen Talus und Unterschenkel leicht zerstört. Entfernung von Splittern vom Os cuboideum und naviculare, Resektion des Taluskopfes. Reposition nun leicht. Später Gang etwas hinkend, im Fussgelenk gute Beweglichkeit.

14. Pick: Keine Angaben über Entstehung. Talus in Kontakt mit Tibia und Fibula, der ganze übrige Fuss nach auswärts dislociert. Reposition nach 1/4 Minute: Starke Extension des Fusses unter seitlichen Bewegungen. Glatte Genesung.

15. Bouvart: 60j. Anstreicher fiel aus einer Höhe von nahezu 3 Metern von der ausgleitenden Leiter aufs Trottoir herab. Rechter Fuss abduciert, nur wenig proniert. An der Innenseite grosse Weichteilwunde, aus der Talus im Zusammenhang mit Malleolus internus vorragte. Untere Gelenkfläche des Talus abzutasten. Ligamentum deltoideum und interosseum und extensor hallucis longus zerrissen, Taluskopf zwischen die stark gespannten Sehnen des M. tibialis anticus und posticus eingeklemmt. Talusexstirpation: der Talushals zeigte eine vertikale Infraktion. Heilung mit 2 cm Verkürzung.

16. Deutschmann (Fall 5): 51j. Maurer, Fall aus der 2. Etage auf die Strasse, dabei Umkippen des linken Fusses nach aussen. — Linker Fuss im Talotarsalgelenk nach aussen umgekippt. Innerer Knöchel oberhalb der Spitze gebrochen, unterhalb derselben handtellergrosse Quetschwunde, aus welcher Taluskopf nach innen vorragte. Aeusserer Knöchel weiter oben gebrochen. Alle Sehnen an der Innenseite des Fussgelenkes und Arteria tibialis posterior zerrissen, Calcaneus und Os naviculare in mehrere Stücke gebrochen. Entfernung der Stücke. Reposition. Wegen Eiterung nach 26 Tagen Amputation nach Gritti. Keine Beschreibung des Präparats.

Die direkte Luxation nach aussen steht mit 16 Fällen (19%) der Häufigkeit nach wohl an zweiter Stelle, die Luxation nach innen ist ihr jedoch mit 40 Fällen $2^1/_2$ mal überlegen. Dies seltenere Vorkommen der Luxatio sub talo nach aussen hat wohl darin seinen Grund, dass die luxierende Gewalt auch auf die dünne Fibula einwirkt, welche leichter als die Tibia bezw. Malleolus internus einknickt, und dass es so zu einer Abduktionsfraktur der Fibula, resp. der Malleolen, oder zu einem Verrenkungsbruch im Talocruralgelenk kommt.

Die Luxatio sub talo nach aussen kommt zu Stande durch forcierte Abduktion bezw. Pronation des auf den Boden fixierten Fusses. Unter den 14 Fällen, welche Angaben über die Entstehung der Verletzung enthalten, wird als Ursache 7 mal ein Fall aus mehr oder minder grosser Höhe gegen die Innenseite des Fusses angegeben, durch den dann der Fuss nach aussen dislociert wurde. 5 mal wurde die Verrenkung hervorgerufen durch den Fall eines beträchtlichen Gewichtes gegen die Aussenseite des Unterschenkels, während der Fuss fest auf den Boden aufgesetzt war, eines schweren Ballens, grossen Steines, Erdreichmassen und dergl. mehr. Einmal endlich traf die luxierende Gewalt auf den unteren Teil des Oberschenkels bei flektiertem Knie- und Fussgelenk und kam erst unterhalb des Talus zur Wirkung.

Die Luxation erfolgt (Henke, Lossen) dadurch, dass infolge der übermässig forcierten Abduktion des Fusses der vordere äussere Rand der unteren Gelenkfläche der Talus sich gegen die obere Fläche des Processus anterior Calcanei anstemmt, wodurch das Ligamentum interosseum und an der Innenseite die Bänder zwischen Talus und Calcaneus zerreissen und das Gelenk zum Klaffen gebracht wird. Wenn dann die dislocierende Gewalt weiter einwirkt, wird der Talus über den Calcaneus und das Os naviculare nach innen, der Fuss nach aussen verschoben. Dabei wird häufig die Spitze des Malleolus externus, gegen die sich der nach aussen andrängende Calcaneus anstemmt, abgebrochen werden.

Die Dislokation ist verschieden hochgradig nach der Stärke der luxierenden Gewalt. In leichteren Fällen kommt der Talus auf das Sustentaculum tali des Calcaneus zu stehen, seine äussere untere Kante ist dann im Sulcus calcanei fixiert. Wenn eine stärkere Gewalt einwirkt und der Talus noch weiter nach innen abweicht, liegt der Fuss ganz auf der Aussenseite des Malleolus externus.

Für die Entscheidung der Frage, ob gleichzeitig mit der Luxa-

tion auch eine Fraktur zu Stande kommt, ist der Befund von 12 Fällen zu verwerten. Nur in einem derselben (Fall 7), wo der Talus exstirpiert wurde, findet sich keine Angabe über das gleichzeitige Vorhandensein einer Fraktur. In allen übrigen 11 Fällen wurde durch den äusseren Befund, Operation oder Sektion ein Knochenbruch festgestellt, und wir dürfen deshalb mit aller Bestimmtheit die Luxatio sub talo nach aussen als Verrenkungsbruch bezeichnen.

Eine Fraktur der Fibula entsteht entweder dadurch, dass durch das Abweichen der Tibia nach innen die ganze Körperlast auf die schwache Fibula zu ruhen kommt und diese nun bricht, oder an der Spitze des Knöchels durch das Anstemmen des nach aussen weichenden Calcaneus. Fibulafrakturen finden sich 5mal verzeichnet. Eben so oft ist der Talus gebrochen, auf den die ganze Last des Körpers nach dem seitlichen Abweichen des Calcaneus zu fallen kommt, wodurch auch eine mässige Drehung des Talus nach der Innenseite zu erfolgen kann, und zwar entsteht der Bruch entweder im Halse oder an den seitlichen und unteren Partien, die durch den unter ihnen liegenden inneren Calcaneusrand eine besonders starke Abknickung erfahren. Bei sehr starker Dislokation wird ausser der Knickung der Fibula auch noch die Spitze des Malleolus internus abgerissen (Fracture per arrachement). Ausser diesen Verletzungen sind wiederholt mehrfache Brüche im Bereiche der übrigen Fusswurzelknochen festgestellt worden.

Die Symptome, welche ein sub talo nach aussen dislocierter Fuss darbietet, verhalten sich umgekehrt wie bei der Luxation nach innen. Der Fuss befindet sich in ausgesprochener Plattfussstellung, sein innerer Rand steht tiefer als der äussere, nur der erstere berührt den Boden. Der Malleolus internus ist dem Boden genähert, vor ihm springt auf dem Fussrücken der Taluskopf vor, auch das Os naviculare ist gut fühlbar. Auf der Aussenseite ragen Calcaneus und Os cuboideum stärker vor, über ihnen sieht man an Stelle des durch den Malleolus externus und das Os cuboideum gebildeten Vorsprungs eine Vertiefung. Dabei sind die Bewegungen im Talocruralgelenk frei oder nur wenig behindert, Abduktion und besonders Adduktion dagegen kaum möglich.

Bei dem starken Vorspringen des Talus an der Innenseite des Fussrückens wird hier leicht eine Zerreissung der Weichteile zu Stande kommen. Im Augenblicke der Verletzung kam sie unter den 16 Fällen 10mal zu Stande, 1 mal nach 3 Tagen.

Als Uebergang zu der Luxation nach hinten finden sich wenige Fälle in der Litteratur verzeichnet, bei denen der Fuss nach aussen und hinten abgewichen war. Es folgen die Krankengeschichten:

1. Anonym (Clinique de Marseille 1842): 63 j. Mann, Fall aus 3 Meter Höhe. Linker Fuss in schräger Stellung, Zehen nach auswärts, Ferse nach innen gewandt. An der Innenseite des Fusses winklige Abknickung, deren Spitze Taluskopf bildete. Dieser aus einer vom Fussrücken bis zur Achillessehne reichenden Wunde vorragend. Fuss nach aussen und etwas nach hinten dislociert. Spitze des Malleolus externus abgebrochen. Reposition. Am 5. Tage Exitus an Pyämie. Sektion: Talus an normaler Stelle, Ligamentum interosseum mit Ausnahme der äusseren Fasern zerrissen, Bänder zwischen Calcaneus, os scaphoideum und cuboideum unversehrt.

2. Pollock (Fall 1): 42 j. Mann. Sturz aus einem Wagen, dessen Pferde durchgingen. Fusssohle etwas nach aussen gedreht, an der Innenseite Prominieren des Taluskopfes, der nach einwärts und vorne dislociert. Nur geringe Bewegungen des Fusses unter starken Schmerzen möglich. Reposition unmöglich. Nach 7 Tagen Gangrän der Weichteile über dem Talus, Gelenkvereiterung, Amputation. Tod 2 Monate nach dem Unfall. Präparat: Talus in normalem Zusammenhange mit Tibia und Fibula, nach vorne und innen vom Calcaneus und Os scaphoideum dislociert, Spitze des Malleolus externus abgebrochen.

3. Bouvart (Fall 1): 35 j. Mann stürzte beim Reiten und kam mit dem linken Fusse unter das Pferd zu liegen. Achse der Tibia nach vorne und innen, Fuss stark nach aussen verschoben, dabei Fusssohle in normaler Stellung. Keine Malleolenfraktur. Verkürzung der vorderen Fusspartieen. An der Innenseite starkes Vorspringen des inneren Knöchels, vor und unter ihm der Taluskopf fühlbar. Nach 16 Tagen Reposition erst nach Resektion des Taluskopfes möglich.

4. Hildebrand (Fall 2): 57 j. Mann, Luxation im 1. Lebensjahr durch Fall entstanden. Rechter Fuss nach hinten und etwas nach aussen verschoben. Fersengegend nach aussen verbogen und stärker vorspringend, vorderer Abschnitt des Fusses verkürzt. Auf dem Fussrücken Taluskopf nicht prominierend. Hochgradige Plattfussstellung. Beugung und Streckung frei, Supination und Pronation über die normale Grenze möglich. Röntgenbild: Fuss unterhalb des Talus nach hinten luxiert, Talus vor dem Calcaneus und so stark nach unten geneigt, dass sein Kopf auf der oberen Fläche des Os naviculare etwas nach aussen stand.

Diesen 4 Fällen schliesst sich die folgende Beobachtung Kaufmann's an, bei der das Kahnbein in Verbindung mit dem Taluskopfe geblieben war. Die Luxation kam also zu Stande zwischen

Talus samt Kahnbein einerseits und Calcaneus und Keilbeinen andererseits.

5. Kaufmann: 20j. Mann, im Stehen von Erdmassen verschüttet. Befund nach 9 Monaten: Rechter Fuss sehr difform. Ferse verlängert, Achillessehne stärker vorspringend, Entfernung des inneren Knöchels vom Ansatz der Achillessehne um $2^1/_2$ cm grösser als links. Fuss in einem Winkel von 110° zum Unterschenkel; aktiv und passiv nur geringe Bewegungen im Sprunggelenk möglich. Vor dem Fussgelenk eine Knochenmasse $2^1/_2$ cm über dem Fussrücken nach oben und $3^1/_2$ cm nach vorne vorragend. Fuss proniert und stark abduciert. Aussenseite wie beim Plattfuss konfiguriert. Innerer Knöchel stark vortretend, mehr nach vorne stehend als links. Operation: Exstirpation des Os naviculare, dessen Verbindung mit dem Taluskopf intakt geblieben, Abmeisselung der Gelenkfläche des Talus, um den Fuss in rechtwinklige Stellung zum Unterschenkel zu bringen. Luxatio sub talo nicht reponibel. Naht. Später gute Funktion des Fusses.

Mit 5 Fällen (6% der Gesamtzahl) stellt die Luxation nach aussen und hinten neben der nach vorne die seltenste Form dar. Die klinischen Erscheinungen der Luxatio sub talo nach aussen und hinten entsprechen im Allgemeinen der nach aussen, nur ist ausserdem noch der Fuss nach hinten abgewichen. Der Fuss steht also nach aussen und hinten dislociert, die Fersengegend erscheint verlängert, der vor dem Malleolus liegende Teil des Fusses verkürzt. Der Talus springt auf dem Fussrücken nach vorne und innen vor. Extension und Flexion sind in mässigem Grade möglich. — Ueber das Entstehen der Verrenkung finden sich in keinem Falle bestimmte Angaben, doch muss eine Einwirkung der luxierenden Gewalt auf die inneren und vorderen Partien des Fusses angenommen werden. Der Fuss wird dadurch nach hinten und aussen, der Talus nach einwärts und vorne auf das Os naviculare getrieben, die Bänder an der Innenseite und das Ligamentum interosseum werden zerrissen.

Auch bei dieser Luxation besteht natürlich für die Fibula, gegen deren Spitze der Calcaneus sich anstemmt, die Gefahr einer Fraktur. Erwähnt wird das Vorhandensein einer Fraktur des Malleolus externus jedoch nur zweimal unter den 5 Fällen.

Interessant ist ferner die Stellung des Talus, auf die Hildebrand in seinem Falle hinweist. Nach dem Röntgenbild stand der Taluskopf so stark nach unten geneigt, dass bei geringer Beugung des Fusses seine Achse mit der der Tibia zusammenfiel. Auf diese Weise berührte der hintere Rand des Talus fast den Calcaneus. Mit

dem Gelenkkopf ruhte der Talus der oberen und äusseren Fläche des Kahnbeins auf, während die Gelenkfläche des Kahnbeins frei nach hinten ragte. Der Talus war also mit Tibia und Fibula in fester Verbindung geblieben, war aber unter Drehung um seine Längsachse nach vorne vom Calcaneus und auf die obere Fläche des Os naviculare getreten. Klinisch machte sich dies dadurch bemerkbar, dass an Stelle einer Vorwölbung, die bei einer Luxatio sub talo nach hinten der Taluskopf auf dem Fussrücken bildet, hier eine Vertiefung vorhanden war. Bei dem 57jährigen Kranken war die Verletzung im ersten Lebensjahre erfolgt, und es ist deshalb anzunehmen, dass die Fusswurzelknochen sich später den neuen Verhältnissen angepasst haben.

Von den 5 Fällen war der erste primär kompliciert, während beim zweiten nach 7 Tagen die Weichteile über dem prominierenden Taluskopfe gangränös wurden.

II. Luxationen in sagittaler Richtung.

a) Luxationen nach vorne.

1. Parise: 23j. Soldat, Verschüttung durch Erdmassen. Rücken dabei gegen die umfallende Wand gerichtet, Fall nach vorne, linker Fuss auf einem Steinblock etwas erhöht und vor dem rechten Fuss stehend. — Starke Schwellung des linken Fusses und Unterschenkels, Haut stark gespannt, Bewegungen nicht möglich. Ferse nicht prominierend, Verlängerung der Achse des Unterschenkels auf den hinteren Calcaneusrand treffend. Keine Fraktur. Bei der starken Schwellung bestimmte Diagnose nicht möglich. Keine Reposition. — Befund nach 9 Monaten: Geringe Weichteilschwellung in der Fussgelenksgegend. Linker Fuss in rechtwinkliger Stellung gegen den Unterschenkel. Von vorne her scheinbare Verlängerung, von hinten her Ferse scheinbar verschwunden. Keine Drehung nach innen oder aussen. Keine Fraktur. Im Talocruralgelenk geringe Beweglichkeit. Auftreten nur mit der Ferse. — Reposition unmöglich.

2. Petit: 42j. Mann, 5 Fuss hoher Sturz auf die Fersen von einer ausgleitenden Leiter. Starke Schwellung der rechten Fusswurzelgegend. Geringe Deformität, keine seitliche Abweichung, keine abnorme Beweglichkeit. Keine Fraktur. Entfernung von Malleolus internus zur Grosszehe um 1 cm grösser als auf der gesunden Seite, vom Knöchel zur Achillessehne um 1 cm kleiner. In Narkose Reposition ohne Mühe durch Hyperextension, dann Zug nach hinten. Heilung.

3. Planteau: 42j. Mann sprang von ausrutschender Leiter 1½ Meter herab, kam mit der rechten Ferse auf den Boden. Beträchtliche Schwel-

lung der Fussgelenksgegend. Keine Fraktur oder seitliches Abweichen. Vor den Malleolen gelegener Teil des Fusses um 1—1½ cm länger als auf der gesunden Seite, hinter dieser Linie liegender Teil ebenso verkürzt. Konkavität der Achillessehne verschwunden. In tiefer Narkose Reposition leicht durch starken Druck gegen den Fuss nach hinten und zugleich Flexions- und Extensionsbewegungen. Heilung.

4. Güngerich: 33 j. Zimmermann, 5 Meter hoher Fall von einem Gerüst auf beide Füsse. Nach ½ Jahr rechter Fuss um 2 cm verkürzt, bedingt durch Plantarflexion der Zehen und Hohlfussstellung. Taluskörper verdickt. Fersenhöcker weniger nach hinten prominierend; zugleich Fuss etwas nach aussen verschoben. Röntgenbild: 1. Fraktur des Talushalses, Bruchstücke auseinander gerückt, zugleich Kopf lateral verschoben. 2. Luxatio sub talo nach vorne. Exstirpation des Talus, der durch Callusbildung und feste Adhäsion mit den Bändern fest fixiert und stückweise herausgemeisselt wird. Später gute Funktion des Fusses.

5. Deetz: 17 j. Knecht, Fall auf die linke Seite, Verschüttung des rechten Fusses von aussen her durch Erdmassen. Sehr mühsames Herausziehen des Fusses aus denselben. Fuss in Varus-Malleolarisstellung. Fersengegend nach vorne abgeflacht, Ausbiegung der Achillessehne verschwunden. Entfernung vom Malleolus medialis zur Grosszehe um 1,2 cm verlängert. Röntgenbild: Unterschenkel intakt. Talus im Zusammenhang mit Tibia und Fibula. Taluskopf im Zusammenhange mit dem Naviculare, eine Bruchlinie am Hals schräg von oben aussen nach hinten unten verlaufend, z. T. schon mit Callusbildung. Luxatio sub talo nach vorn. — Blutige Reposition: Lig. calcaneofibulare am Calcaneus abgerissen, ein Teil noch am Malleolus externus hängend. Lig. talocalcaneum interosseum am oberen Teile zerrissen und unregelmässig infiltriert, Talushals in querer Richtung von oben nach hinten unten gebrochen. Nach Durchtrennung einzelner Synechieen unter Dorsalflexion des Fusses Zurückbringen von Talus und Calcaneus in richtige Lage. Naht. Funktionelles Resultat gut.

Deetz, welcher an Hand seines Falles auf das gleichzeitige Vorkommen von Talusfrakturen bei der Luxation nach vorne aufmerksam macht, führt 2 weitere Fälle von Sick und Mailland als Talusfrakturen mit Luxatio sub talo nach vorne an; ich möchte diese Fälle als horizontale bezw. schräge Frakturen des Talus mit Verschiebung des peripheren Bruchstücks samt Fuss nach vorne auffassen.

Die Luxation nach vorne ist neben der Luxation nach aussen und hinten die seltenste Form, die 5 Fälle bilden nur 6% aller beschriebenen. Sie entstand in allen Fällen durch das Einwirken einer beträchtlichen Gewalt gegen die auf dem Boden fixierte Fersengegend, während zugleich der Fuss gebeugt gehalten wurde.

Dreimal war die Ursache ein Fall von der Leiter bezw. einem Gerüst gegen die Ferse, zweimal eine von hinten her erfolgende Verschüttung durch Erdmassen.

Die Verletzung kommt dadurch zu Stande, dass bei fixiertem Fusse durch die von der Ferse her einwirkende Gewalt eine gewaltsame Dorsalflexion erfolgt, durch welche der Taluskörper unter Zerreissung des Ligamentum interosseum über die Gelenkfläche des Calcaneus hinübergehoben wird. Sobald der Talus abgelöst ist, tritt er zusammen mit dem Unterschenkel nach hinten.

Diese Form der Luxation ist sehr selten, weil zunächst nur selten eine Gewalt auf die hintere Fersengegend einwirken wird und dann besonders, weil die übermässige Beugung viel eher eine Luxation im Talocruralgelenk bezw. Malleolenfraktur mit Dislokation des Fusses nach vorne erzeugen wird.

Die Erscheinungen sind: Verkürzung der Fersengegend, der Fersenbeinhöcker tritt weniger vor als normal, die Achillessehne verläuft nicht nach hinten konkav, sondern gerade. Entsprechend dem Grade der Verkürzung Verlängerung des Vorfusses. Die Achse des Unterschenkels fällt auf den hinteren Teil des Fersenbeins. Es empfiehlt sich, da es sich in allen beschriebenen Fällen nur um relativ geringe Unterschiede handelt (1 bis $1^1/_2$ cm), die bei einer stärkeren Weichteilschwellung wenig auffallen, diese Bestimmungen nicht nach dem Augenmasse, sondern durch Messen zu machen, und zwar wird die Entfernung des Malleolus medialis einerseits zur Spitze der Grosszehe, andererseits zum Fersenhöcker gemessen und mit der gesunden Seite verglichen. Beugung und Streckung des Fusses möglich.

In den beiden Fällen, welche den klinischen Befund durch Röntgenbild und Operationsbefund ergänzten, lag zugleich eine Fraktur des Talushalses vor.

Entsprechend dem geringen Grade der Verschiebung sind sämtliche Luxationen nach vorn durch Weichteilverletzungen nicht kompliciert.

b) Luxationen nach hinten.

Die Verrenkung kann direkt nach hinten erfolgen, es ist jedoch auch zugleich geringes seitliches Abweichen nach innen (Fall 7) oder aussen möglich.

Es finden sich folgende Fälle:

1 u. 2. Turner (bei Sinnigen citiert): 2 Fälle von Luxation nach

hinten, bei denen Einrichtung nicht möglich. In einem Falle nur Deformität auf dem Fussrücken, im anderen wegen Beschwerden teilweise Resektion des Talus. Ziemlich guter Erfolg.

3. Macdonnell: Der Mann ritt in scharfem Trabe, als das Pferd stürzte. Um nicht nach vorne über zu fallen, warf er sich im Sattel nach hinten und streckte zugleich den Unterschenkel und Fuss stark nach vorn und stiess, während die Plantarfläche des Fusses nach auswärts gedreht war, mit dem Capitulum Metatarsi I auf den Boden. Fuss in leichter Supinationsstellung. Taluskopf, über dem die Haut des Fussrückens stark angespannt, auf der oberen Fläche des Kahnbeins und der Keilbeine prominierend, Talushals unmittelbar vor der Tibia fühlbar. Malleolen um 1 Zoll nach vorne gerückt. Ferse verlängert, Achillessehne stärker konkav als normal. Keine Fraktur. Beugung und Streckung des Fusses unter Schmerzen möglich. Reposition auch durch Ziehen mit einem Flaschenzug nicht gelungen, erfolgte plötzlich bei einer krampfhaften Bewegung des Kranken. Völlige Heilung.

4. Thierry (bei Sinnigen beschrieben): 22 j. Mann, Fall auf die Fussspitze. Taluskopf prominent auf dem Fussrücken, dieser verkürzt, Ferse verlängert. Keine seitliche Abweichung. Reposition unmöglich.

5. Hulke: 33 j. Mann wurde von einem Wagen zu Boden geworfen. Linker Fuss in Equinusstellung fixiert, Zehen gestreckt, Ferse unnatürlich lang, Vorfuss entsprechend verkürzt. Talus fest in der Malleolengabel, vordere Gelenkfläche des Kopfes stark vorspringend. Reposition durch Extension, zugleich Druck gegen den Taluskopf. Nach 2 Monaten nur noch geringe Versteifung.

6. Destot: 50 j. Mann, beim Absteigen vom Wagen Krachen im Fuss. Fuss nach hinten verlängert. Keine seitliche Abweichung. Talus zwischen den Malleolen, Kopf oberhalb des Os scaphoideum prominierend. Befund durch Röntgenbild bestätigt. In Narkose Reposition leicht durch Extension und Druck auf den Taluskopf.

7. Bryant (bei Hoffa citiert): Fuss des Pat. von Lokomotive erfasst, während der Körper nach aussen umfiel. Komplicierte Luxation. Fuss nach einwärts gedreht und verkürzt. Vor dem Malleolus externus abgebrochenes Stück des Calcaneus. Amputation. Präparat: Talus in normaler Stellung zur Malleolengabel, Kopf auf dem Os naviculare, Spitze des Malleolus externus abgebrochen. An der Aussenseite des Fusses das abgebrochene vordere Drittel des Calcaneus auf dem Os cuboideum. Peronealsehnen sehr gespannt.

Die Luxation nach hinten steht mit 7 Fällen (8%) der Häufigkeit nach an 4. Stelle.

Sie entsteht durch forcierte Plantarflexion, indem ein starker

Druck auf die vorderen Partien des gebeugten Fusses ausgeübt wird. Am deutlichsten ist dies Zustandekommen bei dem Falle Macdonnell's ausgesprochen, wo die Spitze des Mittelfusses fest gegen den Boden aufgestossen wurde. Das Hypomochlion wird gebildet durch den hinteren Rand der Gelenkfacette des Calcaneus, gegen den sich der Talus anstemmt. Das Gelenk klafft nach hinten auseinander.

Der Taluskopf wird aus seiner Verbindung mit dem Os naviculare nach vorne und oben getrieben, so dass er entweder auf die Oberfläche des Os naviculare oder noch weiter nach vorne auf die Keilbeine zu stehen kommt. Der Taluskörper gleitet mit dem Unterschenkel über den Calcaneus nach vorne. Der Fuss wird dadurch nach hinten dislociert; die Ferse springt stärker vor als normal, der vordere Teil des Fusses ist verkürzt, auf dem Fussrücken springt der Taluskopf stark vor. Im Talocruralgelenk sind Beugung und Streckung noch möglich.

Nur in den zwei letzten Fällen ist ein Urteil über das gleichzeitige Vorhandensein eines Knochenbruches möglich. Bei Destot's Falle liess das Röntgenbild eine Fraktur nicht erkennen, in Bryant's Falle war der Calcaneus frakturiert. Dies war auch die einzige komplicierte Luxation.

Fasse ich unser gesamtes Material nochmals kurz zusammen, so verteilen sich die insgesamt 82 Luxationen folgendermassen:

nach innen	40	Fälle
nach aussen	16	„
nach innen und hinten	9	„
nach hinten	7	„
nach vorne	5	„
nach aussen und hinten	5	„

Am häufigsten kamen also die Luxationen in seitlicher Richtung zur Beobachtung, und von diesen wieder die Luxation nach innen $2^1/_2$ mal so oft als die nach aussen, seltener sind die schrägen, und am seltensten die sagittalen Luxationen.

Dem Alter nach verteilen sich die Kranken folgendermassen, soweit Angaben darüber vorhanden sind:

1.— 9. Lebensjahr	1	Fall	(1. Lebensjahr)
10.—19. „	4	Fälle	
20.—29. „	19	„	

30.—39.	Lebensjahr	9	Fälle
40.—49.	„	16	„
50.—59.	„	6	„
60.—69.	„	4	„

Der jüngste Kranke zog sich die Verletzung im 1. Lebensjahre zu, in grossem Abstande kommt der nächste im 14. Lebensjahr. Ueber 60 Jahre alt waren nur 4 Kranke, der älteste stand im 65. Jahre. Die überwiegende Mehrzahl der Kranken stand demnach zwischen dem 20. und 60. Jahre, der Zeit, in welcher der Körper den grössten beruflichen Schädigungen ausgesetzt ist.

Naturgemäss müssen aber auch, wie dies v. Bruns für die Frakturen, Krönlein für die Luxationen nachgewiesen hat, für die höheren Lebensalter die Zahlen kleiner werden, da eben relativ weniger Menschen dies Alter erreichen.

Von 70 Kranken, bei welchen das Geschlecht angegeben ist, waren nur 6 weiblich, die übrigen 64 männlich. Auf 11 Männer kommt demnach erst 1 Luxation bei einer Frau. Während im Allgemeinen nach Malgaigne Luxationen bei Männern 3 mal, nach Krönlein's Statistik etwa 5 mal so häufig als bei Frauen beobachtet werden, trifft dies für die Luxatio pedis sub talo nicht zu. Es ist dies dadurch zu erklären, dass die Frau viel seltener als der Mann den schweren zu dieser Verletzung führenden Traumen ausgesetzt ist.

In der überwiegenden Mehrzahl der Fälle waren es, wenn wir die Angaben darüber durchsehen, recht schwere Schädigungen, welche die Luxation zu Stande brachten. Ein Fall aus mehr oder weniger grosser, meist jedoch beträchtlicher Höhe lag in etwa $^2/_3$ der Fälle (50) vor. Von diesen entstanden nicht weniger als 9, darunter auch die Beobachtung der v. Bruns'schen Klinik, durch Fall von einer ausrutschenden Leiter, die dann in einigen Fällen noch auf das Bein zu fallen kam. Die Verletzung kommt deshalb relativ oft bei Leuten vor, die durch ihren Beruf der Möglichkeit eines Falles aus grosser Höhe ausgesetzt sind, wie Maurer, Anstreicher, Matrosen. Dass andererseits die Beschäftigung mit Fuhrwerken und die dadurch bedingte Einwirkung einer torquierenden Gewalt relativ häufig Spiralfrakturen im Bereiche des Unterschenkels zu Stande bringt, konnte v. Brunn an dem Material der v. Bruns'schen Klinik nachweisen.

Der Fall eines schweren Gewichtes, wie schwerer Ballen, Erdmassen, Steine, gegen Unterschenkel oder Fuss gab in 9 Fällen An-

lass zur Entstehung der Verletzung. 2 mal wirkte bei gebeugtem Knie- und Fussgelenk die Gewalt auf den unteren Teil des Oberschenkels ein und kam erst unterhalb des Talus zur Geltung.

In seltenen Fällen entstand die Luxation bei fest fixiertem Fusse durch Fall auf die Seite. Eine torquierende Gewalt, wie sie durch Einklemmen des Fusses in die Radspeichen eines Wagens oder durch Quetschung des Fusses zwischen Baumstämmen gegeben wird, lag in vereinzelten Fällen vor.

Dass ein grosser Teil der Luxationen sub talo, soweit sich nach Lage der Verhältnisse der Beweis dafür bringen lässt, mit Frakturen kompliciert sind, ist oben bei den einzelnen Formen der Verrenkung angeführt. Bei der Luxation nach aussen sind so gut wie ausnahmslos Knochenbrüche zugegen. Aber auch bei den übrigen Formen der Verrenkung ist wohl in der überwiegenden Mehrzahl der Fälle ein Knochenbruch vorhanden, es handelt sich dann also nicht um typische Luxationen, sondern um Verrenkungsbrüche, wie dies für die Luxationen im Talocruralgelenk die Erfahrungen der letzten Jahre (Ebel, Pels-Leusden) bewiesen haben.

Die Behandlung der frischen unkomplicierten Luxation besteht in der baldmöglichst vorzunehmenden Reposition. Dabei empfiehlt es sich, wie es von Mac Cormac zuerst vorgeschlagen wurde, die Extremität in Knie und Hüfte beugen zu lassen, um eine bessere Entspannung zu erzielen. Tiefe Narkose wird zum gleichen Zwecke wohl kaum zu entbehren sein. Man wird bei fixiertem Unterschenkel zunächst die fehlerhafte Stellung des Fusses durch leicht pendelnde Bewegungen noch vermehren, dann den Fuss wieder in seine normale Lage durch den Kapselriss hindurch mittelst der Luxationsstellung entgegenstehende Bewegungen zurückbringen, also bei einer Luxation nach aussen, z. B. durch starken Zug nach innen. Zu gleicher Zeit wird von der Gegenseite her kräftiger Druck gegen den Talus ausgeübt. Die Nachbehandlung erfolgt zunächst durch fixierenden Verband, später durch Massage, aktive und passive Bewegungen, Bäder u. dgl.

In einer Reihe von Fällen gelang so die Reposition überraschend schnell, es trat später, den Berichten nach zu urteilen, völlige Restitutio ad integrum ein. Störungen in der Funktion des Gelenks, die freilich nur gering sein können, werden jedoch wohl in der Mehrzahl der Fälle zurückbleiben, da die Knorpelflächen von Calcaneus und Talus beim Zustandekommen der Luxation geschädigt werden. Ebenso entstehen, wenn eine Fraktur gleichzeitig mit der

Luxation zu Stande kam, durch Callusbildung Störungen im Gelenk.

In anderen Fällen erfolgte jedoch die Reposition entweder gar nicht oder nur unvollkommen. Die Hindernisse, die sich der Reposition entgegenstellen, sind verschiedener Art. In erster Linie ist es der Widerstand, den die unversehrt gebliebenen Teile der Gelenkkapsel und die Muskeln, besonders die Streckmuskeln, leisten. Diese Muskeln umschliessen, wie die Abbildungen mehrerer Veröffentlichungen erkennen lassen, knopflochartig den Taluskopf und machen so die Reposition unmöglich. Auch der hintere Rand des Talus, der sich in die Vertiefung auf der dorsalen Gelenkfläche des Calcaneus einklemmt, kann ein Repositionshindernis bilden; von Nélaton ist gelegentlich der Demonstration seines Falles darauf aufmerksam gemacht worden.

Gelingt die unblutige Reposition nicht, oder tritt, wie in dem Falle der v. Bruns'schen Klinik, die pathologische Stellung wieder ein, wie auch bei veralteten Fällen ist ein blutiger Eingriff zur Beseitigung der Difformität angezeigt. Unter Blutleere wird die Luxationsstelle freigelegt. Je nach dem Befunde ist das Vorgehen dann verschieden. Besonders in frischen Fällen wird es öfter gelingen, das Repositionshindernis zu beseitigen. Bei längerer Dauer der Difformität jedoch wird, da sich zahlreiche Verwachsungen mit der Umgebung und eine neue Gelenkpfanne gebildet haben, dies kaum mehr möglich sein. Hier ist dann die partielle oder, wie in dem Falle der v. Bruns'schen Klinik, die totale Entfernung des Talus angezeigt. Um den breiten Calcaneus aufnehmen zu können, muss die Knorpelfläche der Malleolengabel abgetragen werden. Die funktionellen Erfolge dieses Verfahrens sind, wie die oben mitgeteilten Fälle zeigen, recht befriedigend.

Wenn die Luxation durch Weichteilverletzung kompliciert ist — nach den oben gegebenen Zahlen sind von den lateralen Luxationen die nach aussen recht häufig, die nach innen seltener, die sagittalen Luxationen sehr selten kompliciert —, so hängt die Behandlung von der Ausdehnung dieser Wunde ab.

Die Reposition muss unter allen Umständen vorgenommen werden. Bei einer kleinen Wunde wird dann, wie bei einer Durchstechungsfraktur, ein die Wunde abschliessender Verband angelegt, unter dem die Heilung meist ungestört erfolgen wird. Bei einer grösseren Weichteilwunde kann der Versuch mit diesem abwartenden Verfahren gemacht werden; sobald jedoch Erscheinungen von Wundinfektion auftreten, ist energisches Vorgehen angezeigt. Ist

ja doch die Luxation, zumal in den schweren mit grossen Weichteilwunden verbundenen Fällen, in der Regel durch Fraktur besonders des Talus kompliciert und damit durch die Spalte im Talus hindurch die Infektion des Talocruralgelenks ermöglicht. Hier ist Talusexstirpation und eventuell auch Resektion der Malleolen indiciert. Aber wie bei allen Fussgelenksvereiterungen ist auch dann noch die Aussicht auf Erhaltung des Gliedes zweifelhaft; die Eiterung kann die Amputation nötig machen.

In den vorhergehenden Zeilen ist auch die Prognose enthalten. Mag sie kompliciert sein oder nicht, die Luxatio pedis sub talo stellt, zumal da es sich selten um reine Luxationen, in der Regel gleichzeitig um Knochenbrüche handelt, eine ernste Verletzung dar.

Litteratur.

Adler, Statistische Zusammenstellung der in der Münchener chirurg. Klinik in den Jahren 1893 bis 1900 zur Beobachtung und Behandlung gekommenen traumatischen Luxationen. Dissert. München 1902. — Anger, Traité iconographique des maladies chirurgicales. Paris 1865. — Arnott, Case of compound dislocation of the astragalus with excision of that bone. (London med. Gazette Vol. XX. 1837.) — Bertelsmann, Ueber einen Fall von Luxatio pedis sub talo nach hinten und innen. (Deutsche Zeitschr. f. Chir. Bd. 69.) — Bertin, Luxation incomplète de l'astragale en haut et en dehors. (Bullet. et mém. de la société de chirurgie de Paris. 1875. S. 768. — Bouvart, Diagnostic et traitement des luxations sous-astragaliennes recentes. Thèse de Paris 1898. — Broca, De l'exstirpation de l'astragale. (Gaz. des hôp. 1852. Nr. 82, 86, 93.) — Ders., Mémoire sur les luxations sous-astragaliennes. (Mém. de la soc. de chir. de Paris. 1853.) — Brösike, Lehrbuch der normalen Anatomie des menschlichen Körpers. — v. Brunn, Ueber Spiralbrüche an den langen Röhrenknochen der unteren Extremität. (Diese Beiträge Bd. 44.) — v. Bruns, Die Lehre von den Knochenbrüchen. Deutsche Chirurgie. Lief. 27. — Cooper, Treatise on dislocations and fractures of joints. London 1826. — Deetz, Ueber Luxatio sub talo nach vorn mit Talusfraktur. (Deutsche Zeitschr. f. Chir. Bd. 74.) — Dehoey, Traitement des luxations sous-astragaliennes compliquées de plaie. Thèse de Lyon 1894. — Després, Luxation sous-astragalienne en dedans. (Gaz. des hôp. 1872. Nr. 90.) — Destot, Radiographie d'un pied montrant une luxation sous-astragalienne typique en avant. (Lyon médical 1897. S. 447.) — Deutschmann, Luxationen im Bereiche des Talus. Diss. Leipzig 1902. — Ebel, Ueber traumatische Luxationen im Talocruralgelenk. (Diese Beiträge Bd. 44.) — Gegenbaur, Lehrbuch der Anatomie des Menschen. — Gelly, Ein Fall von unvollständiger Verrenkung der unteren Astragalusfläche. (L'Union 1858. Ref. Schmidt's Jahrbücher Bd. 147. S. 198.) — Gos-

selin, Luxation sous-astragalienne du pied droit en dedans. (Gaz. des hôp. 1872. Nr. 17.) — Graff, Seltene Luxationen des Fusses und Kniegelenks. (Diese Beiträge Bd. 21.) — Güngerich, Ein Fall von Talusfraktur. Diss. Marburg 1901. — Hancock, On dislocation of the astragalus with the lower ends of the tibia and fibula inwards. (The Lancet 1844. Vol. II.) — Henke, Die Luxationen der Fusswurzel. (Zeitschr. f. rationelle Medicin. 1858. III. Reihe. 2. Bd.) — Ders., Handbuch der Anatomie und Mechanik der Gelenke. 1863. — Ders., Handatlas der Anatomie des Menschen. 1888. — Hoffa, Lehrbuch der Frakturen und Luxationen. — Höppner, Ein Fall von Luxatio pedis (subtal. exter.) complicata. (St. Petersburger med. Wochenschr. 1881. Nr. 24.) — Hopkins, Dislocation of the os calcis and scaphoid from the astragalus. (Annals of surgery 1899. S. 645.) — Hulke, Dislocation of the foot backwards, with fracture of the fibula. (Medical Times and Gaz. 1876. Vol. II. p. 461.) — Hutchinson, (Medical Times and Gaz. 1860. Ref. Schmidt's Jahrbücher Bd. 109. 1861. S. 199.) — Huth, Ueber Luxatio sub talo. Diss. Berlin 1888. — Kaufmann, Veraltete Luxation des rechten Fusses nach hinten aussen in den Gelenken zwischen Talus und Calcaneus und zwischen Naviculare und den Keilbeinen. (Centralbl. f. Chir. 1888. Nr. 25.) — Krönlein, Die Lehre von den Luxationen. Deutsche Chirurgie. Lief. 26. — Langguth, Komplicierte Luxation des Astragalus. (Arch. f. klin. Chir. 1869. Bd. 10.) — Lossen, Deutsche Chirurgie. Bd. 65. — Mardonell, Simple and complete dislocation of the astragalus from the os calcis and naviculare bone. (Dublin quarterly journ. of med. science 1838.) — Mac Cormac, On subastragaloid dislocation of the foot. (St. Thomas Hospital Reports. Vol. III. London 1873.). — Mailland, Fracture horizontale de l'astragale avec luxation du pied en avant. (Gaz. des hôp. 1900. Nr. 144.) — Malgaigne, Die Verrenkungen der Knochen. Deutsch von Burger. 1856. — Mayrhofer, Zur Kasuistik der inkompleten Luxationen des Sprungbeins, Luxatio subastragalea nach Broca. (Wien. med. Presse. 1872. Nr. 9.) — Monod, (Bull. et mém. de la soc. de chir. de Paris 1902. S. 198.) — Nélaton, Eléments de pathologie chirurgicale 1847/48. 4 II. — Parise, (Annales de la chirurgie française et étrangère. 1845. p. 467.) — Pels-Leusden, Ueber Verrenkungen und Verrenkungsbrüche im Talocruralgelenk. (Berl. klin. Wochenschr. 1905. Nr. 5 u. 6.) — Petit, Luxation sous-astragalienne en avant. (Gaz. hebdom. de méd. et de chir. 1874. Nr. 20.) — Pick, A case of subastragaloid dislocation etc. (Medical Times and Gaz. 1880. S. 161.) — Planteau, Note sur un cas de luxation sous-astragalienne en avant. (Gaz. méd. de Paris. 1879. Nr. 20.) — Poinsot, De l'intervention chirurgicale dans les luxations compliquées du cou de pied. Paris 1877. — Pollock, Cases of dislocation of the os calcis and scaphoid from the astragalus. (Med. chir. Transact. Vol. 42. 1859.) — Quénu, Luxation sous-astragalienne en avant et en dehors. (Progrès méd. 1883. Nr. 10.) — Ders., Étude sur les luxations sous-astragaliennes en avant et en dehors. (Progrès méd. 1894. Nr. 22.) — Ders., Luxations sous-astragaliennes. (Gaz. méd. de Paris. 1894. Nr. 22.) — Raffa, Veraltete Luxatio sub talo. (Ref. Centralbl. f. Chir. 1885. S. 211.) — Richet, (Gaz. des hôp. 1871. Nr. 58.) — Rivington, Subastragaloid dislocation of the right fout outwards, with displacement of the astragalus; removal of the astragalus. (Lancet 1887.

Vol. II. S. 15.) — Sanitätsbericht über die Königlich Preussische Armee und das XIII. (K. W.) Armeekorps für 1874/78. Berlin 1880. S. 60. — Sick, Zur Kasuistik der Verletzungen des Talus. (Berl. klin. Wochenschr. 1892. Nr. 24.) — Sinnigen, Ueber Luxatio sub talo. Diss. Berlin 1872. — Streubel, Schmidt's Jahrbücher. Bd. 109. Jahrg. 1861. S. 200. — Suin de Boutemard, Ueber die Luxatio pedis sub talo. Diss. Greifswald 1885. — Thierry, L'expérience. Juli 1840. VI. Beschrieben bei Sinnigen. — Waeckerling, Zur Kasuistik interessanter Frakturen. (Arch. f. klin. Chir. 1861. Bd. I. S. 482.) — Ohne Namensnennung sind Mitteilungen veröffentlicht in The Lancet. Vol. VII. 1825. p. 254 u. 282. — The Lancet 1847. T. 1. p. 133.

XV.

AUS DER

TÜBINGER CHIRURGISCHEN KLINIK

DES PROF. DR. v. BRUNS.

Ein mehrteiliger Tupferbehälter für den Dampfsterilisator.

Von

Dr. **C. Blauel,**
Privatdocent und Assistenzarzt.

(Mit 3 Abbildungen.)

Seit mehreren Jahren ist an der Tübinger chirurgischen Klinik ein von Herrn Professor v. Bruns angegebener mehrteiliger Behälter zum Sterilisieren der Tupfer im Dampfsterilisator im Gebrauch, welcher sich ausserordentlich bewährt hat. Besucher unserer Klinik schenkten dem einfachen Apparate vielfach ihre besondere Aufmerksamkeit und liessen sich einen solchen zu eigener Verwendung anfertigen. Es dürfte also zweckmässig sein, an der Hand der beigegebenen Abbildungen eine kurze Beschreibung des Behälters zu liefern und denselben dadurch weiteren Kreisen bekannt zu machen.

Der leitende Gedanke bei der Herstellung unserer Vorrichtung war der, für jede Operation eines Tages, für die erste, wie für die letzte, sicher steriles Tupfermaterial bequem zur Verfügung zu haben. Dieser Forderung wird am besten genügt, wenn für jede Operation ein vollständig frischer Tupferbehälter bereit steht. Die einzelnen Tupferbehälter müssen dann so eingerichtet sein, dass sie sich bequem zu einem Ganzen vereinigen, als Einsatz im Dampfsterilisator sterilisieren und zum

Gebrauch wieder ebenso leicht trennen lassen. Diese Ansprüche erfüllt unser Apparat in jeder Hinsicht.

Fig. 1 zeigt den Einsatz in zusammengesetztem Zustande. Auf einem kreisrunden tellerförmigen Untersatze mit aufgebogenem Rande stehen 6 sektorenförmig angeordnete Kästchen aus vernickeltem Messing. In der Mitte des Untersatzes ist ein senkrechter Stab mit ringförmigem, umlegbarem Griff angebracht, an welchem der Einsatz bequem in den Autoklav eingesetzt und aus demselben herausgehoben werden kann. Jedes Kästchen, von 10 cm Höhe, hat einen

Fig. 1.

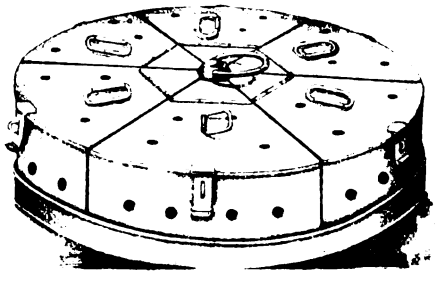

Fig. 2.



Charnierdeckel und soliden Boden; die Seitenwände und der Deckel sind mit zahlreichen Löchern für die Dampfdurchströmung versehen. Das Innere des Kästchens ist mit einem Säckchen aus grober Leinewand ausgekleidet. Ein umlegbarer Griff lässt jeden Kasten bequem aus dem Untersatz herausnehmen (Fig. 2).

Der Inhalt eines Kastens deckt den Bedarf an Tupfern für eine Operation von mittlerer Dauer. Der Apparat, wie ihn Fig. 1 und 2 darstellt, liefert also Tupfer für 6 Operationen, womit den durchschnittlichen Ansprüchen eines Tages Genüge geleistet wird.

Für grösseren Bedarf von Tupfern benützen wir den in Fig. 3 wiedergegebenen Behälter. Statt 6 sind hier 12 einzelne Tupferkästchen vereinigt und zwar in 2 Etagen übereinander angeordnet. Der Rand des Untersatzes ist um so viel höher, um auch der oberen Reihe noch Halt zu gewähren. Im Uebrigen bestehen die gleichen Masse und die nämliche Einrichtung wie bei dem kleineren Modell.

Seit 5 Jahren ist die beschriebene Vorrichtung bei uns im Gebrauche. Trotz täglicher Benützung haben sich die einzelnen Teile sehr gut gehalten, so dass Reparaturen nicht nötig waren.

Fig. 3.



Gefertigt wird der Apparat in der Flaschnerei von W. Dinkel-Tübingen. Der Preis eines 6 teiligen Einsatzes beträgt 75 Mark, eines 12 teiligen 130 Mark. Wesentlich billiger ist die Herstellung aus verzinktem Blech und Drahtgeflecht, wodurch sich die Kosten eines 6 teiligen Behälters auf 25 Mark, eines 12 teiligen auf 40 Mark erniedrigen. Nach unseren Erfahrungen ist dem vernickelten Messingblech wegen seiner unbedingten Haltbarkeit bei weitem der Vorzug zu geben. Notwendig ist es natürlich bei Bestellung den Durchmesser des betreffenden Dampfsterilisators anzugeben, für welchen der Einsatz bestimmt ist. Bei unseren Sterilisatoren hat die Lichtung 50 cm Durchmesser.

XVI.

AUS DER

BRESLAUER CHIRURGISCHEN KLINIK

DES PROF. DR. v. MIKULICZ.

Ueber Behandlung und Dauerergebnisse bei Verletzungen und Verengerungen der männlichen Harnröhre[1]).

Von

Stabsarzt Dr. **Georg Schmidt.**

Der altbegründeten Lehre von den Verletzungen und Verengerungen der männlichen Harnröhre neue Gesichtspunkte abzugewinnen, dürfte zur Zeit, wo die Aenderungen meist nur technischer Art sind, schwierig sein. Ferner giebt das Material, wie es einer chirurgischen Klinik zugeht — meist schwere, oft schon lange, vielfach vergeblich, manchmal auch in recht unzweckmässiger Weise behandelte Fälle — kaum ein getreues Bild des gesamten Gebietes dieses Leidens. Nachforschungen nach dem späteren Schicksale der Behandelten sind sehr erschwert, hauptsächlich wegen der heiklen Art der Krankheit, an die mancher ungern erinnert sein mag, und die auch Nachbarn und Bekannten gegenüber nicht so zum Ausdruck kommt, dass diese im Falle des Wegzuges oder Todes des früheren Patienten verlässlichen Bescheid erteilen könnten. Dazu kommt, dass viele der Klienten der Breslauer Klinik, aus dem an Schlesien grenzenden Ausland stammend, später nur mit Mühe oder überhaupt

1) Auszugsweise vorgetragen am 9. I. 05 in der Freien Vereinigung der Chirurgen Berlins.

nicht wieder aufzufinden sind, oder sich wegen Sprachschwierigkeiten nicht zur Auskunftserteilung und wegen des Kostenpunktes und der Reiseumstände nicht zur Wiedervorstellung bestimmen lassen. Schliesslich hängen die Endergebnisse gerade bei diesem Leiden häufig mehr von der Ausdauer und Willenskraft des Kranken, mit welcher er die klinisch eingeleitete Kur Jahre hindurch zu Hause regelmässig fortsetzt, ab, als von dem besonderen Behandlungsverfahren.

Immerhin dürfte sowohl für den Chirurgen und Urologen — behufs Abgrenzung ihrer Wirkungsweise — wie für den praktischen Arzt, welcher die Kranken der Klinik überweist, ein Rechenschaftsbericht darüber, was die heutige Chirurgie bei der Behandlung dieses so häufigen Leidens leistet oder noch schuldig bleibt, von Interesse sein, wenn er sich auf ein grosses, Jahre hindurch nach den gleichen Grundsätzen behandeltes, zum grössten Teil nachgeprüftes und kritisch gesichtetes Material stützt.

Von diesen Gesichtspunkten aus habe ich auf Anregung des Herrn Geheimrats v. Mikulicz die in der Breslauer chirurgischen Klinik von 1890 bis Juli 1904 an Verletzungen und organischen Verengerungen [1]) der männlichen Harnröhre gemachten Beobachtungen gesammelt und die Endergebnisse nach dem bei der persönlichen Vorstellung erhobenen Befund (Besichtigung, Sondierung, Urinuntersuchung), sonst nach den Auskünften der ehemaligen Patienten selbst oder ihrer Umgebung vergleichend zusammengestellt.

Martens [2]) hat vor kurzem hervorgehoben, dass grössere Uebersichten über die Erfahrungen einer Klinik kaum vorhanden sind. Seiner Besprechung des Franz König'schen Materiales sollen die von uns gewonnenen Anschauungen an die Seite gestellt werden. Martens' ausführliche neuere Monographie erspart mir die Aufgabe, aus der Litteratur die gegenwärtig geltenden Anschauungen zusammenfassend darzulegen, und ermöglicht die Beschränkung auf die Hervorhebung bemerkenswerter und abweichender Befunde. Wer seltener Harnröhrenzerreissungen oder Verengerungen zu beobachten Gelegenheit hat und sich mit allen Einzelheiten ver-

1) Die Verengerungen des Orif. ext. allein sind ausgeschieden worden.

2) M. Martens, Verletzungen und Verengerungen der Harnröhre und ihre Behandlung. Auf Grund des König'schen Materiales von 1875—1900. Bibliothek v. Coler-Schjerning Bd. 12. 1900. — Litteratur daselbst sowie bei Dittel, Deutsche Chirurgie. Lief. 49. 1880; Haegler, Deutsche Zeitschr. f. Chir. Bd. 29; M. A. Wasiliew, Die Traumen der männlichen Harnröhre. Berlin 1901.

traut machen will, findet dazu in den Krankengeschichtsauszügen Gelegenheit und wird daraus entnehmen, wie vielseitig das Krankheitsbild ist, und wie kompliziert sich oft Ursprung, Verlauf und Endergebnis gestalten.

Zunächst ist die Kenntnis der Entstehungsursache von grösster Bedeutung, insofern, als danach Befund, einzuschlagende Behandlung, Vorhersage, Dauererfolg abgeschätzt werden müssen. Wenn man von den seltenen angebornen oder tuberkulösen Strikturen absieht, so überwiegt in der Aetiologie der chirurgische Hilfe erfordernden Harnröhrenleiden das Trauma und die Gonorrhoe. Zwar war nicht immer Gewissheit über die zu Grunde liegende Veranlassung aus den Angaben der Kranken zu erlangen. Bei manchem spielte die Erkältung immer noch eine Rolle. Es ist ja auch erklärlich, dass sich hin und wieder ältere Leute scheuten, die frühere Geschlechtskrankheit einzugestehen; andere mögen thatsächlich den Tripper der Jugendjahre völlig vergessen oder auch gar nicht beachtet haben. Ueber die Natur ihres Leidens bestand aber nach dem ganzen Krankheitsbild und Verlauf sowie nach dem Fehlen anderer ätiologisch verwendbarer Anzeichen, z. B. für Tuberkulose, für kongenitale Anlage, gar kein Zweifel. Solche, höchst wahrscheinlich gonorrhoische Fälle sind demnach den sicher gonorrhoischen in den zusammenfassenden Uebersichten zugezählt. Anderseits gehören zur traumatischen Klasse 6 Patienten, bei denen neben der Verletzung auch der Tripper in der Vorgeschichte erwähnt wird. Tritt er erst zu der sich ausbildenden traumatischen Striktur hinzu (Fall 45), so hat er höchstens einen verschlimmernden Einfluss. Bei 5 Kranken ging aber die Gonorrhoe dem Trauma voraus (Nr. 30, 31, 46, 47, 111). 4 davon erlitten eine Quetschung vom Damme her[1]); bei dem 5. Falle (Nr. 46) ist der Vorgang nicht genau beschrieben. Der Tripper war meist sehr lange, 12—19 Jahre vorher aufgetreten und z. T. in kürzerer Zeit, in 2—8 Wochen (Nr. 30, 31, 45, 47, 111), teils erst nach Monaten (Nr. 46) ausgeheilt. Die Entwicklung der Striktur bot keinerlei Abweichung gegen den sonstigen Verlauf. Daraus lässt sich der naheliegende Schluss kaum stützen, dass eine durch die Gonorrhoe pathologisch veränderte Harnröhre einem Trauma leichter nachgebe. Vielmehr ist in Rechnung zu setzen, dass der Tripper doch viel zu weit verbreitet ist, als dass

1) Ferner wird unter den 8 Fällen frischer Harnröhrenzerreissung bei Erwachsenen einmal Gonorrhoe in der Vorgeschichte erwähnt (Fall 5). Auch hier lag eine Quetschung vom Damm her vor.

er sich nicht gelegentlich in der Vorgeschichte einer traumatischen Striktur finden sollte. Auch hatte unter allen gonorrhoisch verengten Harnröhren, die doch häufig infolge drohender oder gänzlicher Urinverhaltung und krampfhafter Entleerungsversuche unter sehr starken Druck gesetzt wurden, nur eine (Fall 13) ihm so wenig Stand gehalten, dass ein beträchtlicher Substanzdefekt und Urininfiltration auftrat. Häufiger gab die gonorrhoisch strikturierte Harnröhre dem von vorn her andringenden, unverständig gehandhabten Instrumente nach. „Falsche Wege", mehr oder minder ausgedehnte Durchlöcherungen der Harnröhre, ja gänzliche Abreissungen wurden bei der Operation mehrfach entdeckt (Fall 11, 12, 21, 23, 47, 53, 63).

Fasse ich nach diesen Gesichtspunkten die traumatische und die gonorrhoische Hauptgruppe zusammen, so gehören zu letzterer 88 Behandlungsfälle, zu ersterer nur die Hälfte, 43, nämlich 10 frische Verletzungen durch äussere Gewalt und 33 ausgebildete Strikturen. Bei einzelnen Kranken waren wiederholte Kuren, z. T. verschiedener Art nötig (Fall 1/76, 5/111, 15, 29, 32/50, 63/113, 84/100)[1]). Einmal folgte der operativen Eröffnung und Wiedervernähung der Harnröhre wegen eines Steines eine Striktur nach (Nr. 39/138). Nach Abrechnung dieses Falles und unter Berücksichtigung der mehrmals Behandelten entsprechen 39 Unfallverletzten 83, die ihr Leiden nur dem Tripper verdankten. In Wirklichkeit ist deren Zahl wohl erheblich grösser, nämlich um die nicht unbeträchtliche Menge derer, die — meist wegen weniger hochgradigen Erscheinungen — die Hilfe des Urologen in Anspruch nehmen und dem Chirurgen gar nicht zu Gesicht kommen. Wenn demnach gegenüber den traumatischen Harnröhrenleiden die gonorrhoischen Strikturen mehr als doppelt so häufig sind, so erscheint ihre Gesamtzahl doch gar nicht gross, sofern man nur die allgemeine Verbreitung des Trippers in Rechnung stellt, und berechtigt jedenfalls nicht zu der Annahme, dass dieser immer eine Harnröhrenverengerung zur Folge hat. Dagegen sind Harnröhrenverletzungen unvergleichlich viel spärlicher, und doch liefern sie dem Chirurgen eine stattliche Schar von Strikturen. Daraus darf mit hoher Wahrscheinlichkeit geschlossen werden, dass der überwiegende Teil der Harnröhrenverletzungen zur Verengerung und ihren Folgeerscheinungen führt.

1) Ausserdem erforderte eine Striktur zweifelhaften Ursprungs (Nr. 70) mehrfache Behandlung; und ein Knabe (Nr. 138) musste wegen wiederholter Steinbildung zweimal von aussen urethrotomiert werden.

Von den 39 Unfallverletzten waren nur 10 kurz nach dem Trauma in die Klinik eingeliefert worden. Bei den übrigen 29 konnten die anfänglichen Störungen durch den erst behandelnden Arzt oder auch den Kranken selbst genügend bekämpft werden. Aber die Spätfolgen machten auch bei ihnen klinische Behandlung nötig. — Mit ganz wenigen Ausnahmen waren fast alle diese Strikturkranken kurz nach der Verletzung in ärztliche Behandlung gekommen. Dass gleichwohl so oft die Ausbildung der Striktur nicht verhütet wurde, daran hatte sicherlich der Arzt, auch der gewissenhafte Arzt, keine Schuld. Gewöhnlich verflüchtigen sich seine Vorhersagen und Mahnungen alsbald aus dem Gedächtnis des Kranken, der so oft nach Wiederherstellung der Wegsamkeit seiner Harnröhre und nach dem Schwinden der Schwellung und des Blutgehaltes des Urins befriedigt die Sonde bei Seite legt. Auch von 7 unserer kurz nach der Verletzung aufgenommenen Patienten waren 3 der späteren Verengerung nicht entgangen. Die 4 übrigen günstigen Befunde entstammen erst kürzerer Beobachtungszeit (Reihe 1).

Reihe 1.

Frische Harnröhrenverletzungen durch äussere Gewalt [1]).

Behandlung:	Insgesamt behandelt:	† später ohne spez. Nachricht:	Ergebnis bekannt:
Abwartend:	1	—	*1 r*
Nur katheterisiert:	3	1	*2 h*
Perineotomie:	4	—	*4* { *h 2* / *r 2*
Perineotomie und Harnröhrennaht:	2	—	—
Zusammen:	10	1	*7* { *h 4* / *r 3*

1) Hier wie in den folgenden Reihen sind die Behandlungsfälle, bei denen das Endergebnis bekannt wurde, durch schräge Ziffern gekennzeichnet. h = dauernd geheilt; d. h. der Urin wird schmerzlos, normal häufig, im starken Strahl, ohne Pressen entleert. Operationswunden sind vernarbt. Stärkere Sonden gehen durch (soweit darüber Gewissheit zu erlangen war). — b = gebessert; d. h. erhebliche Besserung gegen den Zustand vor der Behandlung; es bestehen noch irgendwelche geringere Beschwerden, z. B. bei guter Wegsamkeit der Harnröhre eine kleine Dammfistel oder das Bedürfnis, beim Urinieren etwas mehr zu pressen, wie normalerweise und dergl. — r = rückfällig (bei Reihe 1 = traumatische Striktur); d. h. der Kranke uriniert häufig, unter starkem Pressen mit Schmerzen und im verdünnten Strahl; es besteht eine Fistel; der Zustand erforderte bereits ein erneutes Kurverfahren.

Die die Harnröhre schädigenden Gewalten sind seltener Beckenbrüche (11 mal) — meist verursacht durch Zusammenpressen des Körpers zwischen einer schweren Last, z. B. einem Stein, Wagen, und einer festen Unterlage, dem Fussboden, einer Mauer —, viel häufiger Quetschungen vom Damm her. Zweimal war diese auf scharfe Gegenstände zu beziehen, auf das Eindringen eines spitzen Pfahles (Fall 77) und auf eine behufs Entfernung eines Steines vorgenommene Urethrot. ext. (Fall 138). In den übrigen verwertbaren 26 Fällen wirkte stumpfe Gewalt ein. Am häufigsten wird Auffallen mit dem Damm auf eine Brettkante, Fahrradstange, Leitersprosse u. s. w. erwähnt. Besondere Beachtung verdient wegen ihrer Seltenheit eine nicht durch ein einmaliges Trauma, sondern durch den mehrstündigen Druck eines Eisenrades gegen den Damm des darauf sitzenden Arbeiters entstandene Quetschung der Harnröhre, die zur Striktur führte (Fall 81). Einmal trat eine Urinfistel nach einer Quetschung durch Hufschlag an ungewöhnlicher Stelle, nämlich an der symphysären Wand der Harnröhre, an der Peniswurzel auf (Fall 80).

Was die gonorrhoischen Fälle anlangt, so liess sich eine Beziehung der Striktur zur Schwere und Dauer des Grundleidens, zur Art und Gründlichkeit seiner Behandlung, zur Länge der Latenzzeit nicht ermitteln. Ein Kranker (136) gab an, dass sich die Harnverhaltung unmittelbar an eine „scharfe Einspritzung", durch die der Arzt die Harnröhre wegsam machen wollte, angeschlossen habe.

Frische, durch äussere Gewalt bewirkte Harnröhrenverletzungen werden in der Breslauer chirurgischen Klinik zunächst abwartend behandelt. Bei Urinverhaltung katheterisiert man vorsichtig mit starkem Metallkatheter. Gelingt dies, genügt es aber nicht zur dauernden Wiederherstellung des Urinabflusses, so wird ein Nélatonkatheter, sonst ein elastischer, nur in Ausnahme- und Notfällen und für kurze Zeit ein Metallkatheter als Dauerkatheter eingelegt. Führt dieser Versuch nicht zum Ziele, oder ist schon bei der Einlieferung Schwellung am Damm und Urininfiltration vorhanden, so wird — wenn nötig, nach alsbaldiger Beseitigung der Retention durch Blasenpunktion — die Wundstelle in Narkose durch Einschnitt vom Damm her freigelegt, ins centrale Harnröhrenende ein zum Damm herausgeleiteter Dauerkatheter eingeschoben und, wenn möglich, die Harnröhrennaht [1]) — unter günstigen Verhältnissen sofort, sonst nach einigen Tagen bei abgelaufener Reaktion — ausgeführt. Ergiebige

1) Die specielle operative Technik wird bei den Strikturen besprochen.

Tamponade der Wundhöhle sorgt für guten Abfluss der Wundabsonderung; regelmässige und häufige Blasenspülung (Borsäure 1—3%, Arg. nitr. 0,1—0,25%) verhindert eine stärkere Cystitis. Gute Erfolge sahen wir auch von der Zurücklassung geringer Mengen einer Jodoform- oder Jodoanisolemulsion in der Blase. Nach einigen Tagen wird der Dauerkatheter durch den Penis eingelegt, möglichst bald aber durch regelmässige Bougierung ersetzt. Hat sie der Kranke selbst erlernt, und ist die etwaige Dammwunde grösstenteils geschlossen, so wird er aus der klinischen Behandlung mit der dringenden Mahnung entlassen, sich mindestens noch 1 Jahr, besser 2 Jahre lang regelmässig zu bougieren.

Dass solche ernste Vorsichtsmassregeln gerade bei den Harnröhrentraumen nötig sind, erläutern auch unsere Fälle wieder. Die kurz nach der Verletzung gut wegsame Harnröhre des einen Kranken (Fall 1) erwies sich bereits nach 2 Monaten als hochgradig verengt. Ein anderer Kranker, welcher der Klinik erst zuging, als seine zerrissene Harnröhre durch mehrtägige Katheterisierungsversuche von Arztes- und Laienhand übel zugerichtet war, der aber dem bereits drohenden Verhängnis durch Perineotomie und Bougierung noch entrissen werden konnte, versäumte trotz alledem höchst leichtfertig die Nachbehandlung. Er musste sich nach 4 Monaten dem inneren Harnröhrenschnitt unterziehen (Nr. 5). Auch dieser brachte ihm infolge seines unverständigen Verhaltens keinen dauernden Nutzen. Ferner war bei der gänzlichen Abreissung der Harnröhre eines Knaben (Nr. 6) ein Misserfolg zu verzeichnen. Allerdings war der Patient in den ersten 3 Wochen nach dem Unfall vom Arzt und schliesslich in einem Krankenhaus trotz der offensichtlich dringenden Indikation mit hinhaltenden Mitteln behandelt worden, und infolge der Versäumnis rechtzeitigen selbständigen operativen Eingreifens oder mindestens der früheren Ueberweisung an fachmännische Hilfe hatten sich Urinfisteln gebildet und die Harnröhrenenden, als sie endlich operativ freigelegt wurden, soweit zurückgezogen, dass eine Vereinigung durch die Naht nicht möglich war. Die Behandlung mit dem Dauerkatheter genügte nicht, da eine Bougierkur nicht angeschlossen werden konnte. Zwei andere Kranke (Nr. 7 u. 8), deren klinische Beobachtung allerdings erst kurze Zeit zurückliegt, und die beide noch bougieren, haben diesem Umstande und der noch rechtzeitig ausgeführten Perineotomie ihr Leben zu verdanken, das durch jauchige Dammphlegmone bereits arg gefährdet war. Beide befanden sich mehrere Tage vor der Aufnahme in die Klinik auswärts

in ärztlicher, einer sogar in spitalärztlicher Behandlung, die in fruchtlosen, vermutlich schmerzhaften Katheterisierungsversuchen, aber trotz der bedrohlichen Erscheinungen leider nicht in dem doch so einfachen und so segensreichen Dammschnitt bestanden. — Das Endergebnis der zweimal ausgeführten Naht der frisch verletzten Harnröhre (Nr. 9 u. 10) konnte leider nicht ermittelt werden. Von einem andern, unblutig behandelten Kranken (Nr. 2) wurde nur in Erfahrung gebracht, dass er 8 Jahre später verstorben war. — Als Heilung sind weiter zwei — allerdings ebenfalls erst wenige Monate zurückliegende —, nur mit Bougierung und Katheterisierung behandelte Fälle (Nr. 3 u. 4) zu verzeichnen. Der eine von diesen Kranken hat bis jetzt wie die andern beiden geheilten (Nr. 7 u. 8) die ihm bei der Entlassung gegebenen Weisungen befolgt. Dem stehen die erwähnten 3 Fälle gegenüber, bei welchen die Ausbildung der Striktur nicht verhütet werden konnte. Im Ganzen ist demnach die Prognose der frischen Harnröhrenverletzung sehr mit Vorsicht zu stellen. Um so mehr muss verlangt werden, dass nicht der Arzt die Aussichten durch hinhaltende, unsichere Massnahmen noch verschlimmert. Vorsichtige Katheterisierung, u. U. baldiger Einschnitt am Damm, um dem Urin Abfluss zu verschaffen und die Phlegmone zu verhüten, und rechtzeitige Ueberweisung zur Weiterbehandlung an sachverständige Hilfe sind unerlässliche Forderungen.

Auch bei den organischen Harnröhrenverengerungen hielt das ärztliche Handeln leider recht oft einer mit den Verhältnissen vertrauten Kritik nicht Stand. Abgesehen von den groben Verletzungen, die der verengten Harnröhre von der den Katheter oder die Sonde einführenden Laienhand beigebracht wurden (Nr. 5, 7, 16, 139), finden sich auch bei zahlreichen, nur von Aerzten behandelten Fällen in der Anamnese wie in der Operationsgeschichte deutliche Merkzeichen vorheriger unvernünftiger Eingriffe. So wird häufig erwähnt, dass den ärztlichen Sondierungen beträchtliche Blutungen (Fall 12, 35, 53) und Dammphlegmonen (Fall 12, 16) folgten. Bei der Operation wurden alsdann die Harnröhrendurchlöcherungen und falschen Wege entdeckt (Fall 21, 23, 47, 63). Zweimal war „der Katheterismus erzwungen", d. h. mit solch roher Gewalt vorgegangen worden (Fall 11, 53), dass die Harnröhre ganz abriss. Bei einem dieser unglücklichen Kranken verstrichen nach diesem beklagenswerten Eingriff nahezu 3 Wochen, bis er in klinische Behandlung kam. Der jetzt erst vorgenommene Dammschnitt konnte die bereits voll entwickelte Sepsis nicht mehr aufhalten. Ein anderer

Patient (Nr. 54) war 4 Wochen lang fast täglich Katheterisierungsversuchen unterworfen worden. Die Widersinnigkeit dieses Verfahrens beleuchtete der Operationsbefund: in 3 cm Ausdehnung fand sich überhaupt keine Schleimhaut, nur abscediertes Gewebe vor. Ein Arzt, dem mehrtägige Bougierungsversuche misslangen, half sich mit der Sectio alta (Fall 97); ein anderer punktierte seinen Klienten 6 Wochen lang (Fall 27). Demnach ist eine zweckmässige Behandlungsweise der Harnröhrenverengerungen durchaus noch nicht Gemeingut aller Aerzte!

In der Breslauer chirurgischen Klinik werden die organischen Urethralstrikturen unter Benutzung aller technischen Neuerungen wenn möglich der vorsichtigen Dehnung mittelst Sonden unterzogen, sofern keine Anzeigen für einen sofortigen ernsteren operativen Eingriff vorliegen: Urininfiltration, schwere septische Zustände u. dgl. Da bei unversehrter Blase die solide Sonde dem hohlen, leicht Infektionsstoffe aufnehmenden und weiter verschleppenden Katheter vorzuziehen ist, so wird stets zuerst vorsichtig versucht, starke Metallbougies gewöhnlicher Krümmung einzuführen. Musste ein Metallkatheter gewählt werden, so blieb er, falls seine Einbringung glückte, in seltenen Fällen als Dauerkather liegen (Fall 75). Misslingen diese vorsichtigen Versuche, so kommen alle möglichen anderen Instrumente an die Reihe, solche mit Mercierkrümmung, elastische, auch weiche (Nélaton-)Sonden und -Katheter, letztere mit und ohne den Dittel'schen Führer. Die Krankengeschichten enthalten Beispiele dafür, dass unter schwierigen Verhältnissen bald das eine, bald das andere Verfahren zum Ziele führte. Schliesslich wurden, besonders in neuerer Zeit, filiforme Bougies angewandt, unter Zuhilfenahme aller hierbei empfohlenen Kunstgriffe, subkutanen Morphiumeinspritzungen, Einführung bei verschiedener Lagerung des Kranken, auch bei Beckenhochlagerung, im warmen Bade oder zu mehreren auf einmal u. dgl. Während von der Allgemeinnarkose bei lediglich intraurethralen Massnahmen möglichst nur in der Form der Bromäthylbetäubung und von örtlicher Anästhesierung in Gestalt der Cocainisierung wenig, bei erstmaligen Sondierungen fast gar kein Gebrauch gemacht wurde, bewährte sich vielfach in neuerer Zeit in ganz vorzüglicher Weise die Adrenalinlösung, die mittelst Guyon-Spritze unmittelbar an den Krankheitsherd herangebracht wurde. Es wurden dazu 4—10 Tropfen des 1‰igen Präparates mit 2—5 ccm Aq. dest. oder 1—2%iger, selten stärkerer Cocainlösung vermengt (Fall 6, 66, 74, 105, 121, 129). Die Giftig-

keit des Cocains, die sich auch bei einem unserer Fälle (Nr. 115) unliebsam bemerkbar machte, wurde dadurch erheblich herabgesetzt, wenn auch nicht ganz aufgehoben. Sicherlich steigert sich aber seine örtlich anästhesierende Wirkung infolge der dem Adrenalin zu dankenden Verzögerung der Resorption. Dazu kommt eine schnelle Abschwellung der entzündlich gereizten Gewebe, so dass ganz mechanisch der strikturierte Weg der Sonde besser zugänglich wird. Half auch dieser Kunstgriff nicht, so gab man zunächst, sofern der Kranke noch hinreichend urinieren konnte und keine beunruhigenden Erscheinungen darbot, weitere Versuche als schädlich und zwecklos auf und verringerte während einer Ruhepause von 1—3 Tagen nach Möglichkeit durch Diät (Thee, Milch), Bettruhe, warme Dauerbäder, heisse Einpackungen, Urotropin- und Vichysalzverabeichung die örtlichen Entzündungserscheinungen. Der darnach vorgenommene Bougierungsversuch führte manchmal zum Ziele.

War eine filiforme Bougie durchgedrungen, so bot nur in seltenen Fällen (Nr. 34, 35, 65) die weitere Dehnung mit Hilfe angeschraubter Le Fort'scher Metallsonden Schwierigkeiten, die daran denken liessen, dass die Leitsonde vielleicht in einem falschen Wege lag. War Grund zu der Annahme vorhanden, dass sich nur die Festigkeit der Narbe stärkeren Instrumenten hindernd entgegenstellte, so wurde manchmal der Ausweg benutzt, die filiforme Bougie zur Erweichung des Callus einige Zeit liegen zu lassen (Fall 5, 12, 65). Der Kranke urinierte dann an der Sonde vorbei. Meist liessen sich aber die Metallsonden in steigender Stärke ohne besondere Mühe einführen. Es folgte alsbald mittelst des metallnen Führungsstabes die Einlegung eines endgelochten Seidenkatheters mässiger Dicke, welcher zwischen den sich alle 2—3 Tage wiederholenden, vorsichtig gesteigerten Dehnungen dauernd liegen blieb und zu regelmässigen Blasenspülungen benutzt wurde. Nur 1 mal, im Jahre 1900, wurde aus socialen Gründen versucht (Fall 19), durch forcierte Dilatation in Chloroformnarkose den Heilungsverlauf zu beschleunigen. Das Ergebnis verlockte nicht zu Wiederholungen: es trat Fieber, Urethritis, Epididymitis, Abscedierung ein, so dass bereits 11 Tage später in erneuter Chloroformnarkose die Urethrot. ext. ausgeführt werden musste. In allen andern Fällen wurde die Dehnung langsam gesteigert. Meist erübrigte sich in kurzem die Führung der Sonde durch die fadenförmige Bougie. Möglichst bald wurde dann der elastische durch einen weichen Dauerkatheter ersetzt. Nach 10 bis 14 Tagen blieb auch dieser weg, um regelmässiger Bougierung

Platz zu machen. Wir bevorzugen dabei die gut sterilisierbaren Metallsonden und steigen womöglich bis zur Nr. 28 des Charrière'schen Messblattes. Dem Kranken selbst werden indessen nur die ganz ungefährlichen, mit Schrot gefüllten, geknöpften elastischen Bougies in die Hand gegeben. Hat er die Technik erlernt, so erhält er den dringenden Rat, die Bougierkur zu Haus zunächst täglich, später in grösseren Zwischenräumen, im Ganzen 2 Jahre regelmässig fortzusetzen. Zur Einfettung der Sonden dient, da die längere Verwendung von Vaselin die Gefahr einer Ansammlung und Zusammenballung dieses Stoffes in der Blase in sich birgt, sterilisiertes Glycerin oder in neuerer Zeit zu allseitiger Zufriedenheit die auch von Casper[1]) empfohlene Guyon-Kraus'sche Gleitmasse.

Der Erwähnung bedarf noch als zeitweiliges Auskunftsmittel zur sofortigen Beseitigung der Harnverhaltung und ihrer schädlichen Folgen die einmal oder wiederholt vorzunehmende Blasenpunktion, die nur selten mit der Spritze (Fall 12, 41), meist mit einem nicht zu starken Trokart ausgeführt wurde. Ausnahmsweise bleibt die Trokarthülse selbst als Dauerdrain liegen (Fall 46, 56, 88). Meist wurde durch letztere ein weicher oder elastischer Katheter in die Blase eingeschoben (Fall 10, 18, 54, 69, 98). Auch nach diesem vorläufigen Eingriff gelang in einzelnen Fällen die vorher vergeblich versuchte Bougierung. Natürlich darf über dem palliativen Mittel der Punktion der rechtzeitige Augenblick für den operativen Eingriff nicht verpasst werden. Einer unserer Patienten (Nr. 27) war 6 Wochen lang auswärts punktiert, dann erst der Klinik überwiesen worden. Bei der Operation zeigte das Perineum in der Tiefe einen Zustand hochgradiger narbiger Schrumpfung; das centrale Harnröhrenende war darin nicht zu finden.

Das radikale und souveräne Heilmittel bleibt schliesslich die Operation vom Damm her. Ausser in Fällen vitaler Indikation, wo sie noch manches anscheinend schon dem Untergang verfallene Leben rettete (Fall 12, 37), und ausser bei völliger Undurchgängigkeit der Striktur wurde die Operation in der Breslauer Klinik auch dann an Stelle der oft langwierigen unblutigen Behandlung vorgenommen oder vorgeschlagen, wenn die Arbeitsfähigkeit möglichst bald wieder hergestellt werden sollte, wenn zahlreiche Fisteln und falsche Gänge vorhanden waren, wenn die Striktur nur fadenförmige, aber keine stärkeren Sonden durchliess, überhaupt, wenn sich die Dehnung der Verengerung sehr schwierig oder sehr schmerzhaft gestaltete und

1) Deutsche med. Wochenschr. 1903. S. 846.

die Gefahr brachte, dass sich der Patient deshalb der weiteren Behandlung gänzlich entzog, wenn nach vielfachen mechanischen Dilatationskuren immer wieder Rückfälle eintraten (Fall 55, 62, 63). Die Operation gewährt dem Auge einen offenen Einblick in die Art und die Ausdehnung der krankhaften Veränderungen, während man beim Sondierverfahren, wie die vielen falschen Wege zeigen, doch sehr oft im Dunklen tappt. Sie eröffnet den inficierten Gewebssäften wie dem zersetzten Urin sofortigen und andauernden guten Abfluss. Sie schafft — richtig ausgeführt — mit einem Schlage die etwaigen Fisteln sowie die hindernden Falten, Buchten, Knickungen und Narbenmassen weg, so dass die postoperative prophylaktische Bougierkur ein ganz anderes Feld vorfindet wie das mühselige, mechanische, primäre Dehnungsverfahren. Der Kreis derer, bei welchen die Operation nicht in Frage kommt, wie z. B. infolge zu grosser Ausdehnung der Striktur, oder wegen elendesten Allgemeinzustandes (Nr. 108, 130, 136) muss möglichst eingeschränkt werden, auf die Gefahr hin, dass zu weit vorgeschrittene Fälle den Sterblichkeitsdurchschnitt aller Operierten erhöhen. Manchmal gelingt es doch noch, das gefährdete Leben zu retten (Nr. 12, 37). Keinesfalls darf auch bei zunächst glücklicher Bougierung einem Princip oder der erklärlichen Scheu vor dem Messer zu Liebe oder aus einseitigem Vertrauen auf die unbedingte Zuverlässigkeit der neueren, technisch vervollkommneten unblutigen Methoden die Radikalhilfe der Operation für unnötig gehalten oder so lange hinausgeschoben werden, bis sich durch langwierige Bougierungsversuche örtliche wie allgemeine Schädigungen ausgebildet haben. Die üblen Folgen solcher Verschleppungen, wie wir sie mehrfach beobachteten (Fall 21, 22, 24), bilden ein warnendes Beispiel. Lehrreich für Fanatiker der unblutigen Dehnung sollten auch die Operationsbefunde sein. Manchmal konnte sogar in der resecierten Striktur ein Weg nicht entdeckt werden (Nr. 37, 52, 54). Bei einem Kranken (Nr. 70) wurde diese Erfahrung sogar jedesmal bei der wiederholten Operation gemacht.

Zu diesen allgemeinen Operationsindikationen kommen noch einige besondere, die sich auf die anatomische Gestaltung der ätiologisch verschiedenartigen Strikturen aufbauen. So erstrecken sich traumatische Veränderungen nur ausnahmsweise (Fall 28) auf weitere Strecken. Da sie oft zu sehr schwerer Narbenverziehung führen und überwiegend bei jugendlicheren, arbeitenden und daher Verletzungen leicht ausgesetzten Männern auftreten, sich schnell entwickeln und verschlimmern und nun die ganze übrige Lebenszeit trüben, so er-

scheint gerade bei ihnen von vornherein die radikale Entfernung zweckmässig und aussichtsreich. Im Gegensatz dazu wird es bei manchen der so weit ausgedehnten gonorrhoischen, aber auch bei tuberkulösen und angeborenen Engigkeiten, wie ganz besonders auch bei Mischformen davon (z. B. Nr. 66) unausführbar oder mindestens sehr schwierig sein, mit dem Messer wirklich alles Kranke zu entfernen. Bei Tripperstrikturen gerät ausserdem das Operationsergebnis in Gefahr, wenn, was nicht immer sicher auszuschliessen ist, noch Reste virulenter Gonokokken irgendwo zurückgeblieben sind und erneute Entzündungserscheinungen verursachen.

Was nun die bei uns geübte specielle operative Technik anlangt, so sei zunächst kurz die Frage der Narkose gestreift. Leider reicht beim Vorgehen vom Damm her die örtliche Anästhesierung nicht aus; die Infiltration der Gewebe würde auch die ohnehin schwierige Orientierung noch mehr in Frage stellen. Ob Bier's Lumbalanästhesie bei den oft schon sehr mitgenommenen Strikturkranken ohne Schaden angewandt werden kann, bedarf noch der Entscheidung. Wir sahen anlässlich einer von v. Mikulicz ausgeführten perinealen Prostatektomie [1]) der subkutanen Morphium- und lumbalen Tropacocaineinspritzung (Kader) nicht nur völlige Anästhesie des Operationsgebietes, sondern auch eine bedrohliche, sich bis zur Somnolenz und zur Apnoe steigernde Lähmung der höheren nervösen Centren folgen. Man ist also vorläufig noch bei jedem ernsteren Eingriffe vom Damm her auf die Allgemeinnarkose angewiesen. Natürlich erübrigt sie sich bei Patienten, die im septischen Coma liegen. Von Guyon [2]) u. A. wird am Chloroform festgehalten. Auch wir haben es in der ersten Hälfte des Berichtszeitraumes ausschliesslich benützt, sind aber seit der grundsätzlichen Einführung des Aethers in die Klinik diesem treu geblieben. Bisher nahm man an, dass Aether die Nieren nicht beeinträchtigt (Roux, Fueter, Wunderlich), wohl aber Chloroform (Israël). Neuerdings hat nun B. Müller [3]) nachgewiesen, dass alle Narkotika die Zellen lebenswichtiger Organe zu akuter Verfettung bringen, dass aber der Grad der Zerstörung in geradem Verhältnis zur narkotischen Kraft

1) Mitgeteilt von Münnich, Zur operativen Behandlung der Prostatahypertrophie. Diese Beiträge Bd, 44. H. 2. 1904.

2) Guyon, Krankheiten der Harnwege. Wien 1897.

3) Ueber Fettmetamorphose in den innern parenchymatösen lebenswichtigen Organen nach einfachen und Mischnarkosen. Arch. f. klin. Chir. Bd. 75. S. 896. 1905.

steht. Offergeld[1]) fand, dass das Chloroform von allen Körperorganen mit zuerst die Nieren lädiert. Demnach ist auch in Zukunft der Aether besonders bei den häufig schon durch ihr chronisches Harnleiden an den inneren Organen schwer geschädigten Strikturkranken bei weitem dem Chloroform vorzuziehen, zumal wenn man zur Fortschaffung der etwa gefürchteten Absonderungen der Luftwege mit der Steinschnittstellung eine mässige Beckenhochlagerung verbindet. Es verdient Erwähnung, dass bei mehreren unserer chloroformierten Strikturkranken während der Narkose Gesichtscyanose oder Asphyxie auftrat (Fall 15, 69). Von den 9 in der Klinik nach der Operation gestorbenen Strikturkranken bedurfte einer (Nr. 22), im Coma liegend, keines Betäubungsmittels. 6 wurden chloroformiert (Nr. 17, 21, 23, 24, 48, 53); davon starb einer (Nr. 21) an Peritonitis, der sich zuletzt eine Pneumonie zugesellt hatte; ein anderer (Nr. 23) erlag am 17. Tage nach der Operation einer Lungenentzündung, nachdem sich die Körperwärme vom 7.—12. Tage bereits in normalen Grenzen gehalten hatte. Allen übrigen Operationen folgte niemals eine Lungenentzündung. Mit Aether waren 2 (Nr. 42, 43) von den operierten und im Anschluss daran gestorbenen Kranken betäubt worden. Der eine (42), der schon jahrelang an Strikturbeschwerden litt, liess sich anfangs schwer in Narkose bringen; nach Beendigung der Operation stellten sich beim Anlegen des Verbandes bläuliche Verfärbung des Gesichtes, sowie — bei noch gutem Pulsschlag — oberflächliche Atmung und trotz sofortigen Eingreifens nach mehreren Minuten Atmungs- und Herzstillstand ein. Die Sektion ergab eine Erweiterung der Blase und beider Harnleiter, sonst keine Abweichung. Dass hier der Aether als solcher den üblen Ausgang verschuldete, ist nicht erwiesen. Wahrscheinlich hätte Chloroform erst recht deletär gewirkt. Der andere mit Aether betäubte Patient (43) ging zweifellos trotz der Operation an den Folgen seines weit vorgeschrittenen Harnleidens zu Grunde.

Im Einzelnen gestaltet sich der perineale Eingriff, welcher in der Regel die Resektion des narbig geschrumpften Harnröhrenstückes und die primäre Vernähung der beiden Stümpfe zum Ziele hat, folgendermassen:

Nach subkutaner Morphiumeinspritzung (0,01) Einleitung der Aethertropfnarkose und nochmaliger Sondierungsversuch. Steinschnittlage. Durch das Orific. ext., das man, falls es zu eng ist,

1) Experimenteller Beitrag zur toxischen Wirkung des Chloroforms auf die Nieren. Arch. f. klin. Chir. Bd. 75. H. 3.

nach unten zu spaltet, wird eine dicke Metallsonde bis zur Striktur hin eingeführt, die Spitze gegen den Damm vorgedrückt, auf sie eingeschnitten. Nun wird die Metallsonde durch einen Nélatonkatheter ersetzt, dessen Spitze zur Dammwunde herausgedrängt, nach dem Orif. ext. zurückgeschlagen und an das dort herausragende Katheterende angeklemmt wird. An dieser Nélatonschlinge zieht ein Assistent Penis und Hodensack nach dem Bauch zu. Die Wunde wird nun nach vorn und hinten zu erweitert. Etwaige Fisteln und Abscesse werden gespalten. Die Blutung lässt sich, falls nicht der Bulbus urethrae in grösserem Umfange verletzt ist (Fall 29), fast immer durch Tamponade, Spülung mit eiskalter Borsäurelösung, Betupfung mit Adrenalin ohne besondere Schwierigkeiten beherrschen (Fall 59, 69). Das weitere Vorgehen gestaltet sich sehr einfach, wenn es gelingt, von der peripher eröffneten Harnröhrenlichtung aus in und durch den verengten Kanal eine Sonde nach der Blase zu einzuführen, auf dieser das Narbengewebe bis in die gesunde Harnröhre hinein zu spalten und, wenn möglich, die Resektion anzuschliessen. Im andern Falle wird der strikturierte Harnröhrenteil samt den umgebenden Narbenmassen im Ganzen möglichst allseitig lospräpariert, dann central quer abgeschnitten und nach dem Penis zu zurückgeschlagen. Es liegt nun fast immer in der Tiefe die gewöhnlich erweiterte vesikale Harnröhre so klar vor, dass man sie ohne die geringste Schwierigkeit auffindet. In sie und in die Blase dringt nun eine Rinnensonde und — u. U. nach Dehnung durch eine Kornzange — ein dicker weicher Katheter ein. Nun wird der Narbenstrang auch peripher von der gesunden Harnröhre quer losgetrennt. Beide Stümpfe werden etwas mobilisiert — nach demselben Princip, das neuerdings B e c k für die Hypospadieoperation anwandte. Dann wird durch sie unter Entgegendrängung der Pars pendula, auch unter Streckung der Beine im Hüftgelenk an der symphysären Wand unter breiter Mitfassung des submucösen Gewebes ein starker Silberdraht durchgestochen, aber noch nicht geknüpft. Erst nachdem auch die beiden seitlichen Harnröhrenwände durch je 2 gleiche Drähte gefasst sind, werden die zusammengehörigen Enden in ein für alle Mal verabredeter Weise zugedreht, nämlich durch 5malige Umschlingung je um 180° im Sinne des Uhrzeigers, und lang gelassen. Der perineale Harnröhrenspalt dient dem Dauerkatheter zum Durchtritt nach dem Damm zu. Nach Spülung mit Kochsalzwasser und Ausreibung mit Jodoformbrei wird die Wunde durch je eine Drahtnaht am analen und scrotalen Ende

etwas verkleinert, im übrigen breit mit Jodoform- oder Jodoanisolgaze ausgestopft. Eine weitere Naht befestigt den Katheter am Hautrand. Er wird nochmals durch Einguss auf seine Durchgängigkeit geprüft und später durch ein entsprechendes Ansatzstück mit einem auf dem Fussboden stehenden, etwas Karbolwasser enthaltenden Glase in Verbindung gesetzt. Die Anlegung eines Kissen-Heftpflaster-Tuchverbandes beschliesst die Operation.

Dieser normale Verlauf erlitt in seltenen Fällen nach dem Gutdünken des Operierenden Abänderungen. So wurde einmal die Harnröhre cirkulär vereinigt (Nr. 60) mit längere Zeit anhaltendem, zuletzt aber wieder in Frage gestelltem Erfolg, ein ander Mal ein Teil der gespaltenen Harnröhre nach Art der Pyloroplastik vernäht (Nr. 71), endlich einmal statt des Drahtes Seide zur Naht verwandt (Nr. 48). Häufiger zwangen nicht unbeträchtliche Schwierigkeiten zu Abweichungen. So misslang manchmal die Herauspräparierung der Striktur als Ganzes. Dann begnügte man sich damit, nach und nach scheibenförmige Stücke der Narbenmasse wegzuschneiden, bis die erweiterte retrostrikturale Harnröhre eröffnet war. Wenn diese nicht gefunden wurde, wie es besonders innerhalb des morschen Gewebes bei Urininfiltration vorkam, dann half man sich durch Druck auf die Blase oder durch die Sectio alta mit retrogradem Katheterismus. Letzterer fand einmal (Nr. 29) Anwendung, brachte aber nicht ohne weiteres den von Andern ihm nachgesagten unbedingten Erfolg. Die von der Blase her in die centrale Harnröhre eingeführte Sonde kam nämlich nirgends in der Dammwunde zum Vorschein; sie musste schliesslich durchgestossen werden [1]). Auch Eigenbrodt sah sich genötigt, in gleicher Weise vorzugehen [2]). Einfacher ist es, sich in solchen Lagen mit der breiten Ausstopfung der Wundhöhle zu begnügen, in der Erwartung, dass in sie der Urin alsbald oder zum mindesten nach ein- oder mehrmaliger Blasenpunktion (Fall 12, 27) austreten werde. In den folgenden Tagen wurde dann in der sich reinigenden Wunde das centrale Ende gesucht und meist unschwer gefunden (Fall 12, 13). Da durch dieses abwartende Verhalten der komplicierende Eingriff des hohen Blasenschnittes vermieden wird, so verdient es Berücksichtigung. Man nimmt allerdings manchmal in Kauf, dass sich das erst spät entdeckte hintere

1) In einem andern Falle (97) war die Sectio alta auswärts vorgenommen worden. Die Blasenwunde diente bei der klinischen Bougierkur zur rückläufigen Sondierung, ohne Erfolg.

2) Deutsche Zeitschr. f. Chir. Bd. 28. S. 129. 1888.

Ende bereits stark zurückgezogen haben kann. Ganz besondere Verhältnisse nötigten in einem Falle (Nr. 27) zu völlig abweichendem Vorgehen. Der an hochgradigen Strikturerscheinungen leidende Kranke war 6 Wochen lang auswärts täglich punktiert worden. Als in der Klinik bei der Boutonnière die centrale Harnröhrenöffnung nicht gefunden wurde, zog man es vor, statt die bereits so lange bearbeitete suprapubische Gegend zum Felde einer neuen Operation zu machen, die Sonde gegen die Blase zu durchstossen und den so gebildeten Weg gangbar zu erhalten.

Die exakte Naht ist auch bei weitem Abstand der Enden und starker Spannung (Fall 47, 59, 69) zu versuchen. Sie glückte noch bei 3,5 cm (Fall 70), einmal sogar bei 7,5 cm (Fall 58) Diastase; obwohl hier vorher Eiterung vorhanden war, trat rasche Verklebung der Harnröhrenenden ein, und der Erfolg war noch 9 Jahre später von Bestand. Auch schon eine erhebliche Annäherung der Stümpfe durch mehrere das umliegende Gewebe breit fassende Drähte ist von Vorteil. Auch dann darf meist noch auf Erfolg gerechnet werden, wenn einzelne (Nr. 59, 69) oder sogar alle Nähte durchschneiden und die Schleimhautenden auseinanderweichen (Fall 44). Man sichert sich davor wie vor dem Reissen beim Zu- und späteren Wiederaufdrehen durch die Wahl stärkeren Silberdrahtes. Aluminiumbroncedraht kann nur dann angewandt werden, wenn alles Sublimat, das ihn brüchig macht, der Wunde fern bleibt. Gelingt aber die Nahtvereinigung nicht, so ist es nach den bisher vorliegenden günstigen Erfahrungen [1]) sicherlich angezeigt, eine primäre oder sekundäre Schleimhauteinpflanzung zu versuchen. Pringle [2]) verwendete dazu in neuester Zeit sogar Ochsenharnröhrenschleimhaut mit wenigstens teilweisem günstigem Erfolg. In einem unserer Fälle (30) heilte das dem inneren Blatte des Präputiums entnommene, in die grosse Harnröhrenlücke eingesetzte Stück anstandslos an. 3 Wochen später konnte der Kranke mit für eine starke Sonde bequem durchgängiger Harnröhre entlassen werden und ist jetzt — 7 Jahre später — noch gesund.

Sind die Wundverhältnisse sehr ungünstig, oder drängt der schwer angegriffene Allgemeinzustand des Kranken zu möglichster Abkürzung des operativen Eingriffs, so begnügt man sich mit der Spaltung der Striktur oder doch mit der Resektion. Auch dann noch vereinigen sich häufig die Stümpfe dadurch, dass ihr Epithel

1) Reichel, Deutsche Zeitschr. f. Chir. Bd. 75. H. 5. — Wölfler, Arch. f. klin. Chir. Bd. 37. S. 709. 2) Ann. of surgery. September 1904.

am Dauerkatheter entlang wächst.

Was den postoperativen Verlauf anlangt, so wird die Cystitis durch Urotropinverabreichung und häufige Blasenspülungen bekämpft. In neuerer Zeit dienten dazu Jodoanisoleinläufe (Nr. 81). Von wesentlicher Bedeutung ist auch die Sicherung guten Urinabflusses durch das Einlegen eines Dauerkatheters und Offenlassen der perinealen Harnröhrenwand. Nur bei einem Tuberkulösen, dessen gonorrhoisch strikturierte Harnröhre reseciert und genäht worden war, zwangen Störungen in der Urinentleerung dazu, 7 Tage später den hohen Blasenschnitt vorzunehmen (Fall 61). Blasenwand und umliegendes Gewebe waren starr infiltriert. Dass diese vorgeschrittenen Veränderungen für den komplicierten Verlauf verantwortlich zu machen waren, ist sehr wahrscheinlich. — In früheren Jahren wurde häufig mehrere Tage lang Opium gereicht, um einer Verschmutzung der Wunde durch Stuhl vorzubeugen. — Nach 8—12 Tagen erfolgt der erste grössere Verbandwechsel. Der Dauerkatheter wird aus der Dammwunde herausgezogen und, u. U. unter Leitung des in sie eingeführten Fingers, durch den Penis eingelegt, wenn dies nicht bereits bei der Operation geschehen war (Fall 65, 66). Die zusammengehörigen Drahtenden werden im umgekehrten Sinne wie bei der Operation aufgedreht und vorsichtig herausgezogen, was fast immer ohne Schwierigkeiten gelingt. Die Drähte von vornherein abzuschneiden und liegen zu lassen, empfiehlt sich nicht, weil sie alsdann sicherlich in dem an sich schon zur narbigen Verhärtung neigenden Gewebe einen fördernden Reiz in diesem Sinne ausüben. Wenigstens glauben wir bei einem Falle (50) den Misserfolg der ersten Harnröhrenresektion und Naht darauf zurückführen zu müssen; in der erneut aufgetretenen, zum 2. Male resecierten umfangreichen narbigen Striktur fanden sich die Silberdrähte der früheren Operation. Mehrfach zeigte die resecierte Harnröhre die Neigung zu ausserordentlich schneller Verklebung und Verheilung (Fall 56, 62), was bei einem zur Sektion kommenden Kranken (43) auch anatomisch nachgewiesen werden konnte. Einmal wurde ausnahmsweise $4^1/_2$ Wochen nach der Resektion der perineale Harnröhrenschlitz in Chloroformnarkose sekundär genäht (Fall 38). — Nach im Ganzen 2—3 Wochen bleibt der Katheter nur noch während der Nacht liegen (Nr. 54, 58) oder ganz weg. Dafür setzt sofort eine vorsichtige Bougierkur ein. Gewöhnlich gleiten alsbald ohne Schwierigkeit die stärksten Nummern hinein (Nr. 24—28 des Charrière'schen Messblattes). Die Dammwunde schliesst sich zusehends, zu-

mal wenn sie, wie in einer grossen Anzahl von Fällen, 1—3 Wochen nach der Operation durch sekundäre Drahtnaht erheblich verkleinert oder durch Thiersch'sche Ueberpflanzung (Fall 11) in der Ueberhäutung unterstützt worden war. Eine kleine Fistel hindert nicht, dass der Kranke in häusliche Nachbehandlung entlassen wird. Verzögert sich die Heilung der Fistel, kleidet sie sich mit Epithel aus, so sind Kauterisationen angebracht (Nr. 13, 16, vgl. auch 87). Immerhin ist vor zu eingreifenden Massnahmen zu warnen; wenigstens waren einige Kranke geneigt, den vom Arzt ausgeführten Aetzungen und Jodpinselungen eine Verschlimmerung des Zustandes zuzuschreiben (Fall 40, 55, 85). Wichtig ist das regelmässige Bougieren, das der Genesende selbst erlernt und nach der ihm gegebenen ernsten Vorhaltung 2 Jahre lang, auch trotz des sich bald wieder normal gestaltenden Urinlassens, fortsetzen soll. Von denen, die es ganz vernachlässigten, heilten nur wenige aus; die Mehrzahl erlitt Rückfälle, ein Teil musste erneut operiert werden (Nr. 15, 29, 70). Auch dann trat alsbald eine Verschlimmerung ein, wenn eine bereits richtig eingeleitete Nachbehandlung durch irgendwelches Missgeschick, Erkrankungen anderer Organe, örtliche Verletzungen, die sich der Kranke beibrachte, eine Unterbrechung erfuhr (Nr. 35, 63). Viele Patienten beobachteten selbst die Neigung zur Wiederverengerung, sobald sie die Sonde für längere Zeit bei Seite legten (Nr. 19, 34, 47, 49, 59, 73). Ganz und voll zufrieden mit dem Ergebnis sprachen sich in der Regel diejenigen aus, die sich am längsten und regelmässigsten bougiert hatten.

Es ist sicherlich ein schöner Erfolg, wenn Kranke mit rebellischen Strikturen, denen wiederholte und monatelange fachmännische und mit grossen Kosten und Beschwerden verknüpfte Sondenbehandlung gar keinen Erfolg oder höchstens eine mässige und immer noch stark zu erneuter Verengerung neigende Dehnung der Harnröhre brachte, kurze Zeit nach der Operation einen für dickste Bougies bequem gangbaren Urinweg besitzen (Fall 19, 35, 62). Auch fällt die sofortige und gründliche Entlastung der Blase und der Nieren sehr ins Gewicht.

Immerhin hat die Operation doch auch manchmal gewisse Unannehmlichkeiten im Gefolge. Die Gefahren der Narkose, der längeren Bettruhe, der postoperativen Lungenentzündung sind bereits auf ihr richtiges Mass zurückgeführt worden. Nachblutungen kommen vor (Fall 70), werden sich aber wohl immer beherrschen lassen. Einmal wurde Thrombose der Saphena beobachtet (Nr. 62). Auf

den operativen Eingriff zu beziehende Infektionen haben wir nie gesehen. Sie sind wohl am besten durch die offene Wundbehandlung zu verhüten. Ein Fall ging zwar an Peritonitis zu Grunde (Nr. 21); doch war diese nicht durch die Spaltung der Striktur, sondern durch die bereits vorher bestehende eitrige Infiltration der tieferen Dammschichten und die Pyelonephritis verschuldet. Manche Störungen bereitet u. U. der Dauerkatheter: Urethritis, Epididymitis u. s. w. Nötigenfalls wird er vorübergehend wieder von der Dammwunde aus eingeführt (Nr. 24, 34, 43). In einem nicht perineal operierten Falle wurde er so schlecht vertragen, dass die Blase immer wieder durch die von der Punktion herrührende obere Bauchfistel drainiert werden musste (Nr. 97). Ihn ganz wegzulassen, wie Franz König rät, dazu haben wir uns im Hinblick auf die dadurch gewährleistete zweckmässige Richtung der Narbenbildung und Epithelisierung, den gesicherten Urinabfluss und die Leichtigkeit des Blasenspülens nicht entschliessen können. Seine erneute Einführung schien sogar hin und wieder sowohl bei operierten wie unblutig dilatierten Fällen von Nutzen, wenn die Bougierung aus irgendwelchen Gründen unterbrochen werden musste (Nr. 17, 18, 54, 99, 105). Ernstere Sorgen entstehen, wenn sich ausser der vom Damm her resecierten Striktur noch peripherwärts weitere Hindernisse finden. Meist gelingt es, sie auf unblutigem, rückläufigem Wege zu überwinden (Nr. 12). In einem Falle indessen (Nr. 15) blieb nichts anderes übrig, als das die von vorn und von hinten her eingeführten Sonden trennende Zwischenstück scharf zu durchstossen. An eine heftige Reaktion schloss sich vorübergehend ein günstiger Erfolg an. Indessen erforderte bald ein Recidiv eine erneute ausgiebige Resektion und Bougier-Nachbehandlung. Nicht minder unerfreulich waren die Ergebnisse in allen andern Fällen, wo notgedrungen von dem bewährten Grundsatz der vorsichtigen Anwendung und langsamen Steigerung der therapeutischen Massnahmen abgegangen wurde, so einmal bei der „forcierten Dilatation" (Nr. 19) und zweimal bei der Durchbohrung des völlig undurchgängigen hinteren Teiles der Harnröhre von der eröffneten Blase aus (Nr. 29) oder von der Dammwunde her bei einem Kranken, den man auswärts bereits 6 Wochen lang punktiert hatte (Nr. 27).

Der innere Harnröhrenschnitt, der sich u. U. schwierig gestaltet (Nr. 20, 112), unsicher in der Wirkung ist (Nr. 112, 118), deshalb wiederholt oder wegen schlimmer Folgezustände, Fieber, Nachblutung, entzündlicher Schwellung (Nr. 112, 115, 117, 118)

Reihe 2. Strikturen. Aetiologie.

Behandlungsart:	Insgesamt: Zahl.	davon: † in der Klinik.	davon: † später, ohne spez. Nachricht.	Ergebnis bekannt.	Rein traumatisch: Zahl.	davon: † in der Klinik.	Ergebnis bekannt.
Perineotomie (Urininfiltration).	3			*1 h*			
Bougier- Urethrot. ext.:	13	5	1	6 { *h 3, b 1, r 2*	1		
verfahren Resektion:	11			8 { *h 5, r 3*	5		3 { *h 1, r 2*
nach: Resektion und Harnröhrennaht:	37	4	1	26 { *h 14, b 6, r 6*	9	2	5 { *h 3, b 2*
Urethrot. ext. auswärts:	3			3 { *h 1, b 2*	2		*2 b*
Insgesamt perineale Operationen:	67	9	2	44 { *h 24, b 9, r 11*	17	2	10 { *h 4, b 2, r 2*
Reines Bougierverfahren:	38		2	28 { *h 12, b 8, r 8*	8		7 { *h 3, b 3, r 1*
Bougierverfahren nach Urethrot. int.	9		1	6 { *h 4, r 2*			
Zusammen:	114	9	5	78 { *h 40, b 17, r 21*	25	2	17 { *h 7, b 7, r 3*
Zu kurze Zeit behandelt, in extremis aufgen.:	17	1	1		2		
Ueberhaupt:	131	10	6		27	2	
Urethrot. ext. und Naht (Fremdkörper):	4	*h 2, r 1*					
Perineotomie (Carc. urethrae):	1						

Reihe 3. Procentuale Verteilung aller Fälle und der ätiologischen Unterarten auf die Behandlungsart.

Behandlungsart:	von allen 114:	von 31 traumatischen:	von 76 genorrhoischen:	von 7 zweifelhaften:
Perineale Operation:	67 = 59%	22 = 71%	39 = 51%	6 = 86%
Reines Bougierverfahren:	38 = 33%	8 = 26%	30 = 40%	—
Bougierverfahren nach Urethrot. int.:	9 = 8%	1 = 3%	7 = 9%	1 = 14%

durch den äusseren Harnröhrenschnitt ergänzt werden muss, wurde nur unter besonderen Verhältnissen angewendet, so, wenn die Strik-

Behandlungsart. Endergebnisse.

Traumatisch, kompliz. Gonorrhoe.		Sicher gonorrhoisch:				Wahrscheinlich gonorrhoisch:			Zweifelhaft (tuberkulös, kongenital?):			
			davon				davon			davon		
Zahl.	Ergebnis bekannt.	Zahl.	† in der Klinik.	† später, ohne spez. Nachricht.	Ergebnis bekannt.	Zahl.	† in der Klinik.	Ergebnis bekannt.	Zahl.	† in der Klinik.	† später, ohne spez. Nachricht.	Ergebnis bekannt.
		3			*1 h*							
		7	1	1	*5* { *h 3* / *r 2*	2	2		3	2		*1 b*
2	*2 h*	4			*3* { *h 2* / *r 1*							
3	*3 h*	19	2		*13* { *h 7* / *b 1* / *r 5*	3		*3* { *h 1* / *b 2*	3		1	*2* { *b 1* / *r 1*
		1			*1 h*							
5	*5 h*	34	3	1	*23* { *h 14* / *b 1* / *r 8*	5	2	*3* { *h 1* / *b 2*	6	2	1	*3* { *b 2* / *r 1*
		27		2	*20* { *h 8* / *b 5* / *r 7*	3		*1 h*				
1	*1 r*	6		1	*3 h*	1		*1 h*	1			*1 r*
6	*6* { *h 5* / *r 1*	67	3	4	*46* { *h 25* / *b 6* / *r 15*	9	2	*5* { *h 3* / *b 2*	7	2	1	*4* { *b 2* / *r 2*
		8		1		4	1		3			
6		75	3	5		13	3		10	2	1	

tur der Dehnung starken Widerstand leistete, der Kranke aber die vorgeschlagene Radikaloperation vom Damm her ablehnte.

Einmal wurde der Versuch gemacht, durch Thiosinamineinspritzungen das undurchgängige Narbengewebe aufzulockern, da der Kranke den operativen Eingriff ablehnte (Nr. 121). Ueber das Endergebnis ist nichts bekannt geworden.

Nach diesen allgemeinen Bemerkungen wenden wir uns einer zusammenfassenden Betrachtung unseres Materiales zu.

Nach Ausscheidung der alleinigen Verengerungen des Orif. ext. kamen organische Harnröhrenstrikturen 131 mal in Behandlung: 27 rein traumatische, 6 bedingt traumatische, bei denen Gonorrhoe der Verletzung vorausgegangen war (5 mal) oder sich während der Ausbildung der Striktur hinzugesellt hatte (1 mal); 75 sicher, 13

höchstwahrscheinlich gonorrhoische; endlich 10 zweifelhafte, z. T. wohl tuberkulösen oder kongenitalen Ursprungs. (Reihe 2). Rechnet man 17 Fälle ab, die nur kurz beobachtet, gar nicht oder nur ganz vorübergehend behandelt (Nr. 120—129, 131—136) oder im vorgeschrittensten, einen Eingriff nicht mehr erlaubenden Stadium befindlich eingeliefert (Nr. 130) wurden, so verbleiben 114 genauer verfolgte und behandelte Fälle, 31 traumatischen, 76 gonorrhoischen, 7 zweifelhaften (tuberkulösen, kongenitalen) Urprungs. (Reihe 3). Nur in $^1/_3$ der Fälle, 38 mal wurde das reine Bougierverfahren angewandt; 9 mal (= 8%) schloss es sich an die Urethrot. int. an. Die überwiegende Zahl, 67 = 59%, stellen perineale Operationen dar, nämlich (Reihe 2) 3 Perineotomien bei Urininfiltration, 13 Urethrot. ext., 11 Resektionen, 37 Resektionen mit Harnröhrennaht[1]). 3 mal wurde die Boutonnière auswärts, die daran anschliessende Nachbehandlung und Bougierung in der Klinik durchgeführt. — Während von den 7 zweifelhaften (Reihe 3) 6 = 86%, von den 31 traumatischen 22 = 71% vom Damm her operiert wurden, geschah dies unter 76 gonorrhoischen Behandlungsfällen nur 39 mal (= 51%). Insbesondere wurde die Resektion mit oder ohne Harnröhrennaht bei 19 (= 61,3%) von 31 traumatischen, dagegen nur bei 26 (= 34,2%) von 76 gonorrhoischen Fällen vorgenommen. Umgekehrt fand das reine Bougierverfahren niemals bei zweifelhafter, in 26% bei traumatischer, in 40% bei gonorrhoischer Aetiologie Anwendung. Wenn also die perineale Operation und insbesondere die Resektion überhaupt gegenüber dem unblutigen Verfahren bevorzugt wurde, so gilt dies vornehmlich für die traumatischen Fälle.

Die Zahl der perinealen Operationen würde noch grösser sein, wenn nicht in den letzten Jahren die unblutige Dehnung mehr in Aufnahme gekommen wäre, wie Reihe 4 — Verteilung der Behandlungsarten auf die einzelnen Jahre — deutlich zeigt.

Bis zum Jahre 1898 einschl. wurden mit Ausnahme eines Falles, der bougiert wurde (im J. 1890), alle traumatischen Fälle neben zahlreichen gonorrhoischen der Operation vom Damm her unterworfen. In den folgenden Jahren nahm die Zahl der Operationen ab, die der Bougierkuren erheblich zu; letztere fand nunmehr auch bei mehreren traumatischen Fällen Anwendung. So kamen z. B.

1) Ausserdem wurde 4mal die Urethrot. ext. und Urethrorrhaphie wegen Fremdkörpers, 1mal die Urethrot. ext. wegen Carc. urethrae ausgeführt.

Reihe 4. Verteilung der Behandlungsarten auf die Jahre.

		1890	91	92	93	94	95	96	97	98	99	1900	01	02	03	bis Juli 04	Zus.
Bougier-verfahren nach:	Perineotomie:		1										1	1			3
	Urethrot. ext.:		1	1	3	1			2		2	2	1[1]		[2]		13[3]
	Resektion:	2	1	1	1			1	2				1	1		1	11
	Resektion und Harnröhrennaht:		2	5	3	3	8	1	5	2	4	1		1		2	37
Ingesamt perineale Operationen:		2	5	7	7	4	8	2	9	2	6	3	3[1]	3	[2]	3	64[3]
davon traumatische:		2	2	3	2	2	2		3		1	1	1[1]	1			20[1]
Reines Bougierverfahren:		2	1	4	3		1	1		1	3	4	1	3	6	8	38
davon traumatische:		1										2		1	1	3	8
Bougierverfahren nach Urethrot. int.:						1			2	2	1			2	1		9
davon traumat. Fälle:											1						1
Zusammen:		4	6	11	10	5	9	3	11	5	10	7	4[1]	8	7[2]	11	111[3]

[1] Hierzu 2 auswärts operierte, in der Klinik nachbehandelte Fälle.

[2] Hierzu 1 Fall wie bei [1].

[3] Hierzu 3 Fälle wie bei [1].

im J. 1897 ausser 2 Kranken, die sich der Urethrot. int. unterzogen, alle übrigen (9) zur perinealen Operation, während im 1. Halbjahr 1904 von 11 Kranken nur 3 operiert, dagegen 8 bougiert wurden. Dieser Wechsel in der Indikationsstellung beruhte in der Hauptsache auf der Vervollkommnung der instrumentellen Bougiertechnik, z. T. auch auf der Einführung des so ausserordentlich nützlichen Adrenalins. Es war von hohem Interesse, nachzuforschen, ob das Abgehen von den bisherigen Grundsätzen durch die seitdem beobachteten Erfolge gerechtfertigt wird.

Bevor auf sie eingegangen wird, sei noch kurz die Mortalität beleuchtet. Von den 114 eingehender beobachteten und behandelten Fällen starben 9 in der Klinik. Zweier Todesfälle (23 u. 42), bei denen ein ursächlicher Zusammenhang mit der Narkose nicht auszuschliessen war, wurde bereits gedacht. Die übrigen erlagen trotz der Operation ihrem bereits weit vorgeschrittenen Harnleiden (Nr. 17, 21, 22, 24, 43, 48, 53) [1]). Von 5 weiteren ehemaligen Patienten lief bei der Nachforschung nur die Todesanzeige ein, ohne dass über den späteren Zustand ihrer Harnwege etwas Näheres ermittelt werden konnte. Von dem Rest von 100 Behandlungsfällen wurden die Endergebnisse bei 78 bekannt. (Reihe 2). Darunter befanden sich noch 2 Todesfälle anscheinend infolge erneuter Verschlimmerung

1) Ausserdem starb ein im hoffnungslosen Zustand Eingelieferter, ohne dass noch ein Eingreifen möglich war (Nr. 130).

Reihe 5. Endergebnisse der Strikturen.

Behandlungsart:		Aetiologie:	1890	91	92	93	94	95	96	97
Perineotomie:		gonorrh.								
Bougierverfahren nach:	Urethrot. ext.[1]):	traum.								
		gonorrh.		1r		1r			1h	
		zus.		1r		1r			1h	
	Resektion:	traum.	1r	1h	1r				1h	
		gonorrh.							1h	
		zus.	1r	1h	1r				2h	
	Resektion u. Harnröhrennaht:	traum.			2h	1h	1h	1b	1h	1b
		gonorrh.			1h	2r 1h		2h 1b	1r 1h	2r
		zweifelh.					1r			
		zus.			3h	2r 2h	1h	1r 2h 2b	1r 2h	1b 2r
Alle perinealen Operationen:		traum.	1r	1h	2h	1r 1h	1h	1b	2h	1b
		gonorrh.		1r	1h	2r 1h	1r	2h 1b	1r 3h	2r
		zweifelh.					1r			
		zus.	1r	1h 1r	3h	3r 2h	1r	1h 1r 2h 2b	1r 5h	1b 2r
Reines Bougierverfahren:		traum.								
		gonorrh.	1r	1r	1h 1b	1h 1b		1h	1r	
		zus.	1r	1r	1h 1b	1h 1b		1h	1r	
Bougierverfahren nach Urethrot. int.:		traum.								
		gonorrh.					1h			
		zweifelh.								
		zus.					1h			
Bei allen Behandlungsarten zusammen:		traum.	1r	1h	2h 1r	1h	1h	1b	2h	1b
		gonorrh.	1r	2r	2h 1b 2r	2h 1b 1r	1h	3h 1b	2r 3h	2r
		zweifelh.					1r			
		zus.	2r	1h 2r	4h 1b 3r	3h 1b 1r	2h 1r	3h 2b	2r 5h	1b 2r

des Harnleidens (Nr. 16, 27). Berücksichtigt man ausserdem die oben erwähnten Doppelzählungen bei mehrfach Behandelten, so starben von 107 in die Klinik eingelieferten und hier behandelten Strikturkranken früh oder später an den Folgen ihres Leidens mindestens 9 = 8,4%. Wahrscheinlich ist dies Verhältnis noch ungünstiger, da ja nur von etwa $^3/_4$ der früheren Patienten eingehende Nachrichten vorliegen. Für diese allein ergiebt sich eine auf das Urinleiden zurückzuführende Sterblichkeit von 10,6% (9 : 85). Demnach ging trotz klinischer Behandlung, die allerdings häufig zu spät kam, etwa jeder 10. Strikturkranke an

1) Darunter die 3 Fälle, bei denen die Urethrot. ext. auswärts und die Nachbehandlung in der Klinik erfolgte.

Behandlungsart, Aetiologie, Beobachtungsfrist.

98	99	1890—99	1900	1901	1902	1890—1902	03	Jan. bis Juli 04	1890 bis Juli 04
				1h		1h			1h
		1h 2r	2h	2b 1b		3h 2b 1b 2r	1h		4h 2b 1b 2r
		1h 2r	2h	3b		3h 3b 2r	1h		4h 3b 2r
		2h 2r		1h		3h 2r			3h 2r
		1h			1h	2h		1r	2h 1r
		3h 2r		1h	1h	5h 2r		1r	5h 3r
		5h 2b			1h	6h 2b			6h 2b
1h 1b	1h	7h 2b 5r				7h 2b 5r		1h 1b	8h 3b 5r
	1b	1b 1r				1b 1r			1b 1r
1h 1b	1h 1b	12h 5b 6r			1h	13h 5b 6r		1h 1b	14h 6b 6r
		7h 2b 2r		1h 2b	1h	9h 4b 2r			9h 4b 8r
1h 1b	1h	9h 2b 7r	2h	1h 1b	1h	13h 3b 7r		1h 1b 1r	14h 4b 8r
	1b	1b 1r				1b 1r	1h		1h 1b 1r
1h 1b	1h 1b	16h 5b 10r	2h	2h 3b	2h	22h 8b 10r	1h	1h 1b 1r	24h 9b 11r
			1h 1b		1b	1h 2b	1h	1h 1b 1r	3h 3b 1r
	1h 1b 1r	4h 3b 4r	1h 1b		1r	5h 4b 5r	2h 1r	2h 1b 1r	9h 5b 7r
	1h 1b 1r	4h 3b 4r	2h 2b		1b 1r	6h 6b 5r	3h 1r	3h 2b 2r	12h 8b 8r
	1r	1r				1r			1r
	1h				2h	3h	1h		4h
	1r	1r				1r			1r
	1r 1r	1h 2r			2h	3h 2r	1h		4h 2r
	1r	7h 2b 3r	1h 1b	1h 2b	1h 1b	10h 6b 3r	1h	1h 1b 1r	12h 7b 4r
1h 1b	2h 1b 1r	14h 5b 11r	3h 1b	1h 1b	3h 1r	21h 7b 12r	3h 1r	3h 2b 2r	27h 9b 15r
	1r 1b	1b 2r				1b 2r	1h		1h 1b 2r
1h 1b 1r	2h 2b 2r	21h 8b 16r	4h 2b	2h 3b	4h 1b 1r	31h 14b 17r	5h 1r	4h 3b 3r	40h 17b 21r

seinem Leiden zu Grunde. Bei längerer Beobachtungsfrist wird sich diese hohe Zahl sicherlich durch Zuwachs aus der Schar der als rückfällig verzeichneten, aber bisher am Leben befindlichen Patienten noch steigern. Für die Verallgemeinerung muss die gewiss nicht unbeträchtliche Menge derer hinzugerechnet werden, welche mangels jeder oder infolge unzureichender Behandlung den verderblichen Folgen ihrer Erkrankung erliegen und gar nicht in klinische Beobachtung kommen.

Auf die sich der Feststellung der Endergebnisse (Reihe 2, 5 und 6) entgegensetzenden Schwierigkeiten wurde schon oben hingewiesen. Wenn auch nicht die anatomische Ausheilung durch die Endoskopie, wie es einige fordern, geprüft wurde, so konnte doch

Reihe 6. Rückfälle in %, nach Behandlungsart, Entstehungsursache und Länge der Beobachtungszeit.

Behandlungsart:	1890–99				1890 bis 1902	1890 bis Mitte 1904			
	von allen Fällen	von den traum.	von den gonorrh.	von den zweifelh.	von allen Fällen	von allen Fällen	von den traum.	von den gonorrh.	von den zweifelh.
Bei allen perinealen Operationen:	32,2	18,2	38,9	50	25	25	13,3	30,7	33,3
Beim reinen Bougierverfahren:	36,4	—	36,4	—	29,4	28,6	14,3	33,3	—
Beim Bougierverfahren nach Urethrot. int.:	66,6	100	0	100	40	33,3	100	0	100
Zusammen:	35,5	25	36,7	66,7	27,4	26,9	17,4	29,4	50
Heilungen:	46,7				50,0	51,3			

ein ausreichend sicherer Aufschluss über den funktionellen Erfolg durch die sonstige Nachuntersuchung bei der Wiedervorstellung der Kranken gewonnen werden. Wenn eine solche nicht möglich war, so wurden sehr eingehende Fragebogen, häufig mehrmals versandt, auch die Hilfe der Angehörigen, Nachbarn, Standesämter, Polizeiorgane, behandelnden Aerzte erbeten. Bei den meisten der brieflichen Nachrichten liess sich vermöge der Beantwortung der vorgedruckten Fragen eine ziemlich weitgehende Gewissheit über Grad und Dauer des Heilergebnisses oder über die Grenzen und den zeitlichen Verlauf des Misserfolges gewinnen. So wird man sicherlich eine funktionelle Heilung („h") annehmen können, wenn Leute, die s. Zt. in herabgekommenem Allgemeinzustand und mit den schmerzhaftesten Harnbeschwerden hier eingeliefert wurden, jetzt nach Jahren berichten, dass sie den Urin in starkem Strahl, normal häufig, ohne stärkeres Pressen, ohne Schmerzen entleeren, dass sich eine etwaige Fistel geschlossen und nicht wieder geöffnet hat, dass sie sich noch immer stärkere Sonden ohne Mühe einführen können. Bestehen noch irgendwelche geringere Beschwerden, z. B. bei guter Wegsamkeit der Harnröhre eine kleine Dammfistel oder das Bedürfnis, beim Urinieren etwas mehr zu pressen als normalerweise u. dgl., so wurde nur Besserung („b") angenommen. Waren die Symptome erheblicher oder hatten sie bereits eine erneute ernstere Behandlung erfordert oder gar inzwischen zu einem tödlichen Blasenleiden ge-

führt, so galt das als Rückfall („r“)[1]). — Die Ergebnisse nach der Länge der Beobachtungszeit zu bewerten, gestatten Reihe 5 u. 6. Leider lässt sich die Anzahl der klinischen Behandlungstage oder die insgesamt bis zur völligen Genesung verstrichene Zeit nicht annähernd genau vergleichen, da vielfach die Kranken schon vorher auswärts behandelt worden waren oder frühzeitig wider ärztlichen Rat die Klinik verliessen oder die so wichtige Nachkur ganz oder teilweise vernachlässigten.

Nach diesen Gesichtspunkten entfielen auf alle 78 Endergebnisse 40 Heilungen (= 51,3%), 17 wesentliche Besserungen (= 21,8%), 21 Rückfälle (= 26,9%). Fasst man nur die Ausgänge der Fälle ins Auge, deren Behandlung etwa 2 Jahre und darüber zurückliegt, also die 62 Fälle aus den Jahren 1890—1902 einschliesslich, so ergeben sich nur wenig davon verschiedene Zahlen, nämlich 31 Heilungen (50%), 14 Besserungen (= 22,6%), 17 Rückfälle (= 27,4%). Dehnt man aber die Probezeit noch weiter, auf etwa $4^1/_2$ Jahre und darüber, aus, so entfallen auf 45 Fälle (der Jahre 1890—99) nur 21 Heilungen (= 46,7%) und 8 Besserungen, dagegen 16 Rückfälle (= 35,5%). Je kürzer die Beobachtungsfrist, desto günstiger die Endergebnisse.

Diese Regel gilt in annähernd gleicher Weise für die Gesamtheit der Fälle wie für ihre nach der Entstehungsart oder nach dem Behandlungsverfahren gesonderten Unterabteilungen (Reihe 5 u. 6).

Von allen 23 traumatischen Fällen (1890 bis Mitte 1904) wurden 12 geheilt, 7 gebessert, 4 (= 17,4%) rückfällig. Von den 12 traumatischen Fällen aus den Jahren 1890—99 wurden 7 geheilt, 2 gebessert, 3 (= 25%) rückfällig.

Unter allen 51 gonorrhoischen Fällen (1890 bis Mitte 1904) waren 27 Heilungen, 9 Besserungen, 15 (= 29,4%) Rückfälle. Unter 30 gonorrhoischen Fällen der Jahre 1890—99 befanden sich 14 Heilungen, 5 Besserungen, 11 (= 36,7%) Rückfälle.

Von den bis 1899 behandelten 3 Fällen zweifelhaften Ursprungs wurden 2 (= 66,7%) rückfällig. Aus dem Jahre 1903 tritt dann noch ein bisher geheilt gebliebener Fall hinzu (1890 bis Mitte 1904: 50% Rückfälle).

Fasst man demnach alle Entstehungsweisen zu-

1) Erwähnenswert ist, dass ein Patient (44) etwa 2 Jahre nach der Resektion seiner Striktur als einziges Warnungszeichen ein Verengerungsgefühl bei der Ejakulation meldete.

sammen, so bleiben unter dem Durchschnitt von 26,9% bei kürzerer und 35,5% bei längerer Beobachtungsfrist nur die traumatischen Strikturfälle (17,4 und 25%). Darüber hinaus weisen die gonorrhoischen Fälle 29,4 und 36,7%, die zweifelhaften sogar 50 und 66,7% Recidive auf.

Die auffällige Bevorzugung der traumatischen Fälle verdient umsomehr Beachtung, als sie in 71% zur Operation kamen, also doch wohl in der Hauptsache nicht so ganz leichter Natur waren. Ausserdem befanden sich darunter viele Unfallsrentner, die ein lebhaftes Interesse daran hatten, die Ausheilung der Unfallsfolgen möglichst lange hinauszuschieben und nur bedingt zuzugeben, ja, die zum Teil unter der Herrschaft einer ausgebildeten traumatischen Neurose standen. Andeutungen solcher das Endergebnis trübenden Einflüsse fanden sich mehrfach (Nr. 38, 72, 79, 82).

Von allen perineal operierten 44 Fällen (1890 bis Mitte 1904) wurden 24 geheilt, 9 gebessert, 11 (= 25%) rückfällig. Die 31 perinealen Operationen der Jahre 1890—99 ergaben 16 Heilungen, 5 Besserungen, 10 (= 32,2%) Rückfälle.

Beim reinen Bougierverfahren entfielen auf 28 Fälle der Jahre 1890 bis Mitte 1904: 12 Heilungen, 8 Besserungen, 8 (= 28,6%) Rückfälle, und auf 11 Fälle der Jahre 1890—99: 4 Heilungen, 3 Besserungen, 4 (= 36,4%) Rückfälle.

Das Bougierverfahren nach Urethrot. int. erzielte in den Jahren 1890 bis Mitte 1904, 6 mal angewandt, 4 Heilungen, 2 (= 33,3%) Rückfälle, in den Jahren 1890—99, 3 mal vorgenommen, 1 Heilung, 2 (= 66,7%) Rückfälle.

Vergleicht man also die 3 hauptsächlichsten Behandlungsarten, so bleiben unter dem Durchschnitt von 26,9% Rückfällen bei kürzerer und 35,5% bei längerer Beobachtungsfrist nur die perinealen Operationen (25 und 32,2%); darüber hinaus ergab das reine Bougierververfahren 28,6 und 36,4%, das sich an den inneren Harnröhrenschnitt anschliessende Bougierverfahren 33,3 und 66,6% Recidive.

Die unbefriedigenden Ausgänge der Urethrot. int. verdienen Beachtung, lassen sich aber nicht ohne Weiteres zu bindenden Schlüssen verwerten, da die Zahlen hierfür zu klein sind.

Die die Ergebnisse des Bougierverfahrens erheblich übertreffenden Erfolge der perinealen Operationen sind um so höher zu bewerten, als sie in der Regel in den schwereren Fällen zur Anwendung kamen, zum Teil als letztes Auskunftsmittel bei höchster

Lebensgefahr ausgeführt wurden, und als sie vorwiegend den früheren Jahren entstammen, also durchschnittlich von längerem Bestande sind als die auch an Zahl verhältnismässig zurückstehenden Resultate des unblutigen Vorgehens. Selbstverständlich muss berücksichsichtigt werden, dass die Operation an sich gewisse Gefahren in sich trägt, wie oben näher dargelegt wurde.

Was die einzelnen Operationsarten anlangt, so brachte eine im Jahre 1901 ausgeführte Perineotomie bei Urininfiltration einen Dauererfolg.

Die einfache Spaltung der verengten Harnröhre, in den Jahren 1890—99 3 mal, 1890 bis Mitte 1904 9 mal kurz vor oder nach der Aufnahme in der Klinik ausgeführt, erzielte 1 Heilung, 2 (= 66,7%) Rückfälle und 4 Heilungen, 3 Besserungen, 2 (= 22,2%) Rückfälle. Von 5 blossen Resektionen der Striktur aus den Jahren 1890—99 und von 8 aus den Jahren 1890 bis Mitte 1904 ist das Endergebnis bekannt. Unter ersteren waren 3 Heilungen, 2 (= 40%) Rückfälle, unter letzteren 5 Heilungen, 3 (= 37.5%) Recidive.

Bei 23 Resektionen mit Harnröhrennaht aus dem Zeitraum von 1890—99 und 26 aus dem von 1890 bis Mitte 1904 sind folgende Ausgänge zu verzeichnen: 12 Heilungen, 5 Besserungen, 6 (= 26,1%) Rückfälle, und 14 Heilungen, 6 Besserungen, 6 (= 23,1%) Recidive.

Im Durchschnitt ergeben 25% aller perinealen Operationen bei kürzerer und 32,2% bei längerer Beobachtungsfrist Misserfolge. Mehr Rückfälle bringt die blosse Resektion der Striktur (37,5 und 40%), weniger die Resektion mit Harnröhrennaht (23.1 und 26,1%). Der Unterschied erklärt sich wohl zum Teil daraus, dass die resecierten Fälle, die nicht genäht wurden, eben zu grosse Diastasen aufwiesen, also von vornherein schwerer, ausgedehnter waren. Die blosse Harnröhrenspaltung lieferte nach kürzerem Zwischenraum 22,2%, nach längerem 66,7% Rückfälle. Doch lässt hier die Kleinheit der Gesamtzahl keine bindenden Schlüsse zu.

Es erscheint demnach durchaus berechtigt, die Resektion der Striktur mit daran anschliessender Harnröhrennaht zum operativen Normalverfahren aufzustellen.

Berücksichtigt man endlich die Ergebnisse der einzelnen Behandlungsarten bei den ätiologisch verschiedenen Strikturfällen, so recidivierten bei überhaupt allen perineal operierten

traumatischen Fällen aus den Jahren 1890 bis Mitte 1904 von 15: 2 (= 13,3%), aus den Jahren 1890—99 von 11 : 2 (= 18,2%), dagegen bei den perineal operierten gonorrhoischen Fällen aus den Jahren 1890 bis Mitte 1904 von 26 : 8 (= 30,7%) und aus den Jahren 1890—99 von 18 : 7 (= 38,9%), endlich bei den perineal operierten Fällen zweifelhaften Ursprungs aus den Jahren 1890 bis Mitte 1904 von 3: 1 und aus den Jahren 1890—99 von 2 : 1. Diese letzten Zahlen sind für Schlussfolgerungen zu klein.

Unter den einzelnen Arten der perinealen Operation bei den ätiologisch verschiedenen Fällen lassen sich die Zahlen für die Perineotomie und Urethrot. ext. wegen ihrer Kleinheit nicht zu allgemeinen Sätzen verwenden. Auch die Durchschnittsberechnung bei der Resektion ohne oder mit Naht wird schon unsicher.

Die Resektion allein führte unter 4 traumatischen Fällen der Jahre 1890—99 zu 2 Rückfällen (= 50%). Dazu kommt noch eine Heilung aus dem Jahre 1901. Mithin insgesamt 40% Recidive.

Die Resektion allein erzielte bei einem im Jahre 1897 zugegangenen gonorrhoischen Falle einen anscheinend bis zum Tode des Patienten (Nr. 33), d. h. 3 Jahre anhaltenden Dauererfolg. Von 3 gonorrhischen resecierten Fällen des Gesamtzeitraumes von 1890 bis Mitte 1904 recidivierte 1 (= $33^1/_3$%).

Die Resektion mit Naht, bei traumatischen Fällen im Zeitraum von 1890—99 7 mal und im Jahre 1902 noch 1 mal ausgeführt, hatte kein Recidiv zur Folge.

Dieselbe Operation, bei gonorrhoischen Fällen in den Jahren 1890—99 14 mal und in der ersten Hälfte des Jahres 1904 noch 2 mal vorgenommen, ergab 5 Rückfälle, die sämtlich den Jahren vor 1899 entstammen (= 35,7 und 31,25%).

Endlich wurde ein Fall zweifelhaften Ursprungs (Nr. 70) sowohl im Jahre 1894 wie 1899 reseciert und genäht. 2 Jahre nach der 1. Operation machte sich das Recidiv bemerkbar. Zur Zeit. $5^1/_2$ Jahre nach der 2. Operation, ist anscheinend eine erhebliche Besserung zu verzeichnen.

Bei den lediglich bougierten traumatischen Fällen wurde von 7 einer (= 14,3%) rückfällig. Sie entstammen sämtlich erst den letzten $4^1/_2$ Jahren, da vorher, wie oben ausgeführt wurde und aus Reihe 4 und 5 ersichtlich ist, fast alle traumatischen

Fälle operiert wurden.

Von den lediglich bougierten gonorrhoischen Fällen recidivierten in den Jahren 1890 bis Mitte 1904 von 21 : 7 (= 33,3%) und in den Jahren 1890—96 von 11 : 4 (= 36,4%).

Das Bougierverfahren nach Urethrot. int. brachte bei 4 gonorrhoischen Fällen keinen Rückfall, obwohl einer davon 1894 in Behandlung war. Die andern 3 Heilungen entstammen den Jahren 1892 und 1903.

Dagegen recidivierte je ein Fall traumatischen und zweifelhaften Ursprungs aus dem Jahre 1899 und 1898. — Die Kleinheit der Zahlen lässt eine Verallgemeinerung nicht zu.

Bei Berücksichtigung des durchschnittlichen Ausganges aller Fälle (26,9 und 35,5% Recidive bei kürzerer und längerer Beobachtungsfrist) und aller operierten Fälle (25 und 32,2% Rückfälle) hatte demnach bemerkenswert gute Dauerergebnisse die perineale Operation (13,3 und 18,2 Rückfälle) und insbesondere die Resektion mit Harnröhrennaht (bisher kein Recidiv!) der traumatischen Strikturen. Bei den gonorrhoischen Fällen brachte dagegen die perineale Operation 30,7 und 38,9%, die Resektion mit Naht 31,25 und 35,7% Rückfälle.

Die Aussichten für die perineale Operation und insbesondere für die Resektion und Naht richten sich demnach hauptsächlich nach der Aetiologie der Verengerung. Dieser Schluss entspricht durchaus den oben dargelegten Erwägungen und der theoretischen Indikationsstellung.

Das Bougierverfahren übertraf den Gesamtdurchschnitt von 26,9 und 35,5% Recidiven bei kürzerer und längerer Beobachtungsfrist um ein weniges (28,6 und 36,4% Misserfolge). Der schlechtere Ausgang dabei bezieht sich nur auf die gonorrhoischen Fälle (33,3 und 36,4% Recidive). Bei den traumatischen Strikturen hingegen ist erwiesen, dass der Erfolg einer reinen Bougierkur innerhalb einer kürzeren Zeit gut und von Bestand sein kann (nur 14,3% Rückfälle). Für eine längere Beobachtungsfrist fehlen leider die Unterlagen. Es wäre denkbar, dass die operativ nicht beseitigte traumatische Harnröhrenläsion bei ihrer starken Neigung zur Schrumpfung nach einiger Zeit wieder zur Verschlimmerung führt. König-Martens, weiter unten zu erwähnende, sich auf eine längere Beobachtungsfrist beziehende Zahlen sprechen dafür. Eine spätere nochmalige Nachuntersuchung der eben erwähnten Gruppe unserer Patienten wird diese Lücke ausfüllen müssen.

Mit dieser Einschränkung lässt sich sagen, dass auch in der Prognose der bougierten Fälle die Entstehungsursache eine entscheidende Rolle spielt.

Die gefundenen Dauerergebnisse lassen sich in Ermanglung anderer Nachuntersuchungsreihen nur mit dem von Martens[1]) im Jahre 1901 und 1902 zusammengestellten König'schen Materiale aus dem Zeitraum 1875—1900 (Göttingen und Berlin) vergleichen. Unter der anscheinend begründeten Annahme, dass die Einreihung und Beurteilung dieser Fälle nach ähnlichen Grundsätzen wie in unsern Listen erfolgte, erhält man aus seinen Angaben folgende procentuale Berechnung:

Reihe 7. Rückfälle in % nach Behandlungsart und Entstehungsursache (König-Martens).

Behandlungsart[2]):	Insgesamt:	Von den traum.:	Von den gonorrh.:	Von den zweifelh.:
Perineale Operationen:	20,8	15	23,4	50
Bougierverfahren[3]):	34	37,5	30	60
Insgesamt:	25,6	20	26,5	57

Die Werte stimmen im allgemeinen mit den unserigen überein. Von König-Martens' 125 Fällen[4]) recidivierten 25,6% (gegen 26,9% unserer 78 Fälle); von den 35 traumatischen 20% (gegen 17,4% bei uns), von den 83 gonorrhoischen 26,5% (gegen 29,4% bei uns), von den 7 zweifelhaften 57% (gegen 50% bei uns). Die 72 perinealen Operationen ergaben im Ganzen 20,8 und zwar je nach der traumatischen, gonorrhoischen oder zweifelhaften Aetiologie 15, 23,4 und 50% Rückfälle (gegen 25, 13,3, 30,7 und 33,3% bei uns). Sehr günstigen Ausgang fand Martens bei den Resektionen mit oder ohne Harnröhrennaht; 15 traumatische Fälle wiesen 1 Recidiv, 12 gonorrhoische 3 Rückfälle auf; ferner recidierte 1 Fall zweifelhafter Aetiologie. Im ganzen kamen also auf diese 28 Operationen nur 5 (= 18%) Misserfolge (bei uns von 34 : 9 = 26,5%). Da aber von unsern 114 Fällen im ganzen 48 = 42%, von König aber unter 166 nur 35 = 21% so operiert wurden, darf man wohl annehmen, dass die Verschiedenheit der Operationsergebnisse z. T. auf

1) A. a. O.

2) Der innere Harnröhrenschnitt wurde in keinem Falle ausgeführt.

3) Auch von König's bougierten Patienten starb keiner im Verlaufe der klinischen Behandlung.

4) Unter Weglassung der Stenos. des Orif. ext. und der zu kurze Zeit behandelten Fälle.

einer anderen Auswahl des Materials beruht. Dagegen ergaben 53 Bougierfälle nach König-Martens durchschnittlich mehr Rückfälle wie bei uns, nämlich im ganzen 34% (gegen 29,4% bei uns), und zwar bei den traumatischen 37,5 (gegen 14,3), bei den gonorrhoischen 30 (gegen 33,3) und bei den zweifelhaften 60%. Auffällig sind die erheblich ungünstigeren Ausgänge, die König's bougierte traumatische Fälle nahmen. Vielleicht erklärt sich das, wie angedeutet wurde, daraus, dass gerade sie bei unserem Material noch zu kurze Zeit beobachtet werden. Ein weiterer Unterschied besteht darin, dass den König'schen Fällen durchschnittlich eine längere Beobachtungsfrist zukommt.

Zum Schluss sei noch kurz auf 3 Fälle hingewiesen, bei denen 4mal die Harnröhre vom Damm aus zur Entfernung von Fremdkörpern, nämlich Steinen (Nr. 137, 138) und eines Bleistiftstückes (Nr. 139), eröffnet wurde. Bei dem Knaben K. war 5 Jahre nach dem ersten Harnröhrenschnitt, als die Operation wegen erneuter Konkrementbildung wieder nötig wurde, der Urinweg für eine mittlere Sonde (Nr. 16) gut durchgängig. Dagegen führte bei dem Knaben B. die wegen eines Urethralsteines vorgenommene Harnröhrenspaltung und Naht schon im Verlaufe weniger Monate zu einer erheblichen Verengerung, welche durch Resektion beseitigt wurde. Das gute Ergebnis hält anscheinend jetzt, 10 Jahre nachher, noch vor, obwohl sich der Patient der üblichen Bougierbehandlung nicht unterzogen hat. Auch die nach Entfernung eines Bleistiftes aus der Blase wieder zugenähte Harnröhre eines andern Kranken (Nr. 139) scheint, soweit sich aus seinen dürftigen Mitteilungen schliessen lässt, während der seitdem verflossenen 9 Jahre keine ernstlichen Strikturbeschwerden verursacht zu haben.

Zu den spärlichen Beobachtungen bösartiger Geschwulstbildung der Harnröhre rechnet unser letzter Fall (Nr. 140). Das schon 8 Jahre lang bestehende Leiden hatte zum Zerfall des Plattenpithelkrebses und zur Urinverjauchung geführt. Es gelang, durch breite Spaltung des Dammes und der Harnröhre die schweren Vergiftungserscheinungen vorläufig zu beseitigen, und durch Einlegung eines Dauerkatheters dem Kranken die Rückkehr in die Heimat zu ermöglichen. Wie lange die Besserung anhielt, ist nicht bekannt geworden.

Schlussfolgerungen:

1. Die organischen Harnröhrenverengerungen stellen, wie die hohe,

durch sie verursachte Sterblichkeit und die grosse Zahl der Rückfälle zeigt, ein sehr ernstes Leiden dar. Auch die Besserungen und Heilungen sind z. T. erst durch eine sehr langwierige und mühsame Behandlung erreicht, an der sich der Kranke selbst mit Ausdauer beteiligen muss.

2. Auf vorbeugende Massnahmen ist der grösste Wert zu legen. Die Bougierbehandlung ist sowohl bei traumatischer wie gonorrhoischer Aetiologie auf die geringsten Anzeichen einer sich ausbildenden Verengerung hin frühzeitig einzuleiten und lange genug fortzusetzen. In regelmässigen Zwischenräumen ist eine Nachuntersuchung vorzunehmen.

3. Insbesondere bedarf der Tripper als die überwiegende Entstehungsursache einer sorgfältigen Behandlung. Ihm folgt zwar nur in einem Teil der Fälle die Verengerung nach; wo sie aber eintritt, bedeutet sie für den Kranken wegen ihrer Hartnäckigkeit therapeutischen Massnahmen gegenüber eine grosse Gefahr. Bestehen diese in operativen Eingriffen, so ist die Prognose anscheinend ein wenig besser wie beim unblutigen Verfahren.

4. Die seltenere äussere Harnröhrenverletzung führt fast stets zu einer Verengerung. Eine solche bietet aber für die ärztliche. insbesondere die operative Hilfeleistung, die, wenn irgend möglich, in der Resektion mit Harnröhrennaht bestehen soll, günstigere Aussichten. Bei passender Auswahl der traumatischen Fälle bringt hier auch ein unblutiges Dehnungsverfahren für kürzere Zeit leidlich gute Erfolge. Ob sie ebenso von Bestand sind wie die operativen Resultate, lässt sich aus unserem Materiale nicht ersehen, scheint aber nach den Erfahrungen von König-Martens und aus theoretischen Gründen unwahrscheinlich.

5. Jede brüske Bougierung ist zu verwerfen, einsichtsvolle Beschränkung nachdrücklich zu fordern. Führen vorsichtige Versuche nicht zum Ziel und drängen die Umstände zu energischer Hilfeleistung, so lässt sich die Blasenpunktion — u. U. mit Dauerdrainage — oder die Spaltung des Dammes überall ausführen, Alsdann ist der Kranke bald behufs weiteren operativen Vorgehens fachmännischer Behandlung zuzuführen. Verschleppte Fälle können oft auch durch die Operation nicht mehr gerettet werden.

6. Das Bestreben, mit dem unblutigen Verfahren auszukommen. darf nicht dazu führen, dass örtliche und allgemeine Schädigungen sich ausbilden und die Operation zu lange hinausgeschoben wird.

7. Die ungünstigsten Aussichten bieten sowohl der Schwere

der Erkrankungen wie den endgültigen Heilungen nach die Fälle tuberkulösen oder kongenitalen Ursprungs.

Krankengeschichten.

A. Frische Verletzungen der Harnröhre durch äussere Gewalt.

I. Abwartende Behandlung.

1[1]). R. G., 38 J., Landarbeiter. 18. I. bis 1. II. und 24. III. bis 4. IV. 00. Am 21. I. Fall auf den Damm. Am nächsten Morgen entleerte der Arzt mit Katheter nur Blut. Urin tropfenweise. Nach mehreren Tagen gelang es dem Arzt, mit weichem Katheter viel Urin zu entleeren. Am Damm harte Anschwellung. Hierher überwiesen. Urin im Strahl. Daher kein Katheter. Bei der Wiederaufnahme Urin nur tropfenweise. Bougierkur mit Erfolg. — Nachricht, Juli 04: Bougierte 6 Wochen. Ist mit dem Ergebnis zufrieden. Urin im Strahl, ohne Pressen.

II. Katheterisierung.

2. A. A., 25 J., Techniker. 23. X. bis 16. XI. 90. Fiel am 12. X. mit dem Damm auf spitzen Stein. Blutung aus der Harnröhre. Am selben Abend Kathet. dem Arzt misslungen. Erst am 23. X. suchte A. geregelte ärztliche Behandlung auf. — Oedema penis. Metallkatheter geht leicht durch; man fühlt Rauhigkeiten der Pars membran. Vom 7. XI. ab Urin blutfrei. Mit gut wegsamer Harnröhre entlassen. — † 98; Ursache unbekannt.

3. A. L., 26 J., Kellner. 29. V. bis 13. VI. 04. Vom Motorrad überfahren. Starke Blutung aus der Harnröhre. Nach Tast- und Röntgenbefund Bruch des l. Schambeins und der Symph. sacro-il. Dämpfung der l. Leistengegend. Katheter passiert mühsam klappenförmiges Hindernis der Pars nuda. — 30. V. und 1. VI. Katheter leicht. — 5. VI. Urin normal. — 13. VI. Verlauf ohne Störung. Verlangt seine Entlassung. — Nachricht 28. I. 05: Harnverhältnisse in jeder Hinsicht normal. — Nervöse Beschwerden.

4. V. R., 24 J., Bahnarbeiter. 9. VI. bis 8. VII. 04. Tags zuvor Fall mit dem Damm auf Fahrradstange. Starker Schmerz. Anhaltende Blutung aus der Harnröhre. Am nächsten Morgen Kathet. dem Arzt misslungen. Hierher überwiesen. — Metallkatheter 22 gleitet über drei rauhe Stellen in die Blase und entleert stark blutigen Urin. Kalte Borsäurespülung. Nélaton-Katheter einzuführen gelingt nicht, auch nicht mit Hilfe des „Dittel". Nachmittags Katheter 17 als Dauerkatheter,

1) Die fortlaufende Nummerierung weicht etwas von den Gesamtzahlen in den Uebersichtsreihen ab, weil, wie oben erwähnt, einzelne Kranke mehrfach in Behandlung waren und z. T. verschiedenen Kuren unterzogen wurden.

ebenso am 11. VI., als Nélaton wieder nicht durchgeht. — 15. VI. Nélaton 20 leicht. — 1. VII. Dauerkatheter entfernt. Bougierung (Metall Nr. 23). — 8. VII. Bougiert sich selbst. — Nachricht Dez. 04: Urinstrahl stark, ohne Pressen, 2mal täglich. Bougiert noch.

III. Perineotomie.

5. K. W., 32 J., Müller. 16. VIII. bis 26. IX. 98, 26. I. bis 5. II. 99 und 25.—28. VIII. 02. Vor 12 Jahren Gonorrhoe, 4 Wochen lang. Fiel am 11. VIII. 98 rücklings mit dem Damm auf Eisenstab. Starke Schwellung. Am andern Morgen Retention; Arzt entleerte mit Katheter nur Blut. Kathet. dem Arzt und ihm selbst noch mehrmals misslungen. — Blässe des Gesichts. Damm dunkelblau geschwollen. Chloroformnarkose. Perineotomie. Viel Blutgerinnsel. Harnröhre ganz abgerissen. Vom Damm her Dauerkatheter. — 25. VIII. Dauerkatheter per orif. ext. für die Nacht, am Tage Bougieren. — 26. IX. mit Bougie entlassen. — W. bougiert selten, kommt am 26. I. 99 mit hochgradiger Striktur wieder. Filiforme Bougie geht durch mit Nachhilfe von der Dammfistel aus; angeschraubte Metallsonde für 1 Stunde. — 30. I. Filiforme liegt noch. Urethrot. int. Elastischer Katheter mittlerer Stärke bleibt liegen. — 31. I. Wenig Schmerzen. Wenig Nachblutung. — 4. I. Nélaton-Dauerkatheter mit Hilfe des „Dittel". — 5. II. Mit Dauerkatheter entlassen, will sich selbst weiter behandeln. — Nachdem er den Katheter längere Zeit ganz weggelassen hatte, wieder Retention. Dem Arzt gelingt Katheter nicht, ihm selbst nach langer Mühe erst unter Gewaltanwendung, grossem Schmerz und Blutverlust. Lässt nun von selbst Urin. Indes besteht Fieber. Wieder Retention. Erneut aufgenommen. Lässt willkürlich Urin. Bougierung gelingt infolge seitlicher Abweichung weder mit filiformer noch Mercier-Sonde. Verlangt seine Entlassung. — Nachricht und Vorstellung Juli 04: Kleinste Dammfistel, die manchmal etwas nässt, keinen Urin entleert. Urinstrahl, unter leichtem Pressen entleert, wird schwächer, sobald er nicht bougiert. Sucht mit Metallkatheter oft 10 Min. lang den richtigen Weg. Bei der Vorstellung führt er sich mühsam mit wahrnehmbarem Ruck Metallkatheter 12 ein. Urin stark alkalisch, trübe.

6. R. K., 9 J., Schüler. 17. III. bis 11. VI. 00 und 4. VII. bis 5. VIII. 03. Vor 3 Wochen Fall $1^1/_2$ m herab mit dem Damm auf Brettkante. Wunde am Scrotum. Blutung aus der Harnröhre, Retention. Arzt verordnete Umschläge. 28. II. Im Spital auswärts Bäder, dann 4. III. Blasenpunktion und Drainage. Hierher überwiesen. 2 Fisteln am Damm und Scrotum. Undurchgängige Striktur. — 20. III. Fisteln und Damm gespalten. Grosse Eiterhöhle. Centrales Harnröhrenende weit zurückgeschlüpft; Vereinigung unmöglich. Dauerkatheter vom Damm aus, 26. IV. ab per orif. ext. — 3. V. Bauchdeckenabscess gespalten. — 11. VI. Gebessert entlassen mit Dauerkatheter, der nach 6 Wochen entfernt wurde. — 4. VII. 03. Wiederaufgenommen zur Begutachtung. Harnstrahl kräftig

Fisteln heil. Filiforme Bougies dringen, auch in Bromäthylnarkose, zunächst nicht ein. Erst am 16. VII. filiforme, dann angeschraubte Metallsonde 9 durchgeführt. In den nächsten Tagen trotz Cocain-Adrenalin wieder Schwierigkeiten. — 29. und 30. VII. Retention. Nach Einführung filiformer Bougie willkürliche Entleerung. Operation lehnt der Vater ab. — Nachricht Nov. 04: Urin tropfenweise unter starkem Pressen. Hüft- und Kopfschmerzen (Urämie ?).

7. A. S., 32 J., Landarbeiter. 14. XI. 03 bis 15. I. 04. Fiel am 4. XI. 03 rittlings mit dem Damm auf Rad. Scrotumschwellung. Blutung aus der Harnröhre. Retention. In der Nacht ging im Spital die Schwellung auf Bauch und Oberschenkel über. Am nächsten Tag durch Punktion am Damm sowie durch Katheter nur Blut entleert. Dieser blieb liegen. 40 Stunden nach dem Unfall floss plötzlich viel Urin ab. 4 Tage nach dem Unfall von den Aerzten aufgegeben. Seine Frau nahm ihn, nachdem der Dauerkatheter entfernt war, nach Haus, besserte den Zustand durch warme Umschläge und Bäder und katheterisierte ihn 5 mal täglich. Vom 11. XI. ab Dammurinfistel; Abschwellung. Uebernommen mit jauchiger Dammphlegmone. Dauerbad. 20. XI. Perineotomie. Harnröhre ganz abgerissen. Dauerkatheter vom Damm aus, vom 29. ab per orif. ext. Bougiert sich seit 10. I. selbst. Entlassen mit geheilter Dammwunde und Bougie Nr. 29. — Nachricht und Vorstellung Aug. 04: Bougiert bis jetzt ohne Mühe. Urinstrahl normal, ohne Pressen. Wunde vernarbt. Arbeitet am Kanal.

8. R. S., 32 J., Bahnarbeiter. 25. II. bis 26. IV. 04. Fiel am 18. II. vom Wagen mit dem Damm gegen Trittbrett, arbeitete weiter. Am nächsten Morgen Retention und Anschwellung. Katheter dem Arzt 4 Tage lang misslungen. Am 23. II. Einschnitt am Oberschenkel; Eiter und Blut entleert, nach einigen Stunden auch Urin. Abschwellung. Nélatonkatheter geht nicht durch. Befund: Undurchgängige Striktur in 12 cm, Damm- und Oberschenkelphlegmone. Mehrfach tiefe Einschnitte. — 2. III. Urin per orif. ext. — 9. III. Metallkatheter geht durch; Nélaton-Dauerkatheter. — 21. III. Thiersch-Plastik mit Erfolg. — 14. IV. Dauerkatheter entfernt. Urin im Strahl. 19. IV. Bougiert sich selbst. — 26. IV. Wunden geheilt; mit Bougie 25 entlassen. — Nachricht Juli 04: Ist sehr zufrieden. Urinstrahl stark, ohne Pressen. Bougiert noch jeden 4. Tag.

IV. Perineotomie und Harnröhrennaht.

9. A. T., 16 J., Laufbursche. 22. X. bis 4. XII. 94. Sprang am 21. X. mit dem Damm gegen ein Turnbrett. Blutung aus der Harnröhre. Retention. — In 13 cm undurchgängiges Hindernis. Chloroformnarkose. Perineotomie. Harnröhre bis auf eine schmale Brücke zerrissen, wird durch eine Silbernaht vereinigt. Dauerkatheter. — 3. XI. Naht und Katheter entfernt. Bougierung. — 14. XI. Bougiert sich selbst. — 22. XI.

Sekundärnaht der Fistel. — Mit geheilter Wunde entlassen. — Nicht ermittelt.

10. S. S., 32 J., Maschinist. 24. V. bis 25. VI. 98. Am 22. V. Dammquetschung an Fahrradstange. Blutung aus der Harnröhre. Urinbeschwerden. Arzt entleerte am 23. und 24. mit Katheter nur Blut. — In 15 cm Hindernis. Blasenpunktion. Durch die Trokarthülse Nélaton-Dauerkatheter eingelegt. — 25. V. Chloroformnarkose. Perineotomie. Harnröhre bis auf schmale symphysäre Brücke zerrissen, durch 2 Silberdrähte vereinigt. Dauerkatheter per orif. ext. Abends suprapubisches Drain entfernt. — 3. VI. Nähte entfernt. — 13. VI. Dauerkatheter nur noch nachts eingelegt. Tags 4 mal Katheter. — 22. VI. Bougiert sich selbst. — Mit Bougie 26 und kleiner Fistel entlassen. — Nicht ermittelt: seit 4 Jahren verzogen.

B. Strikturen der Harnröhre[1]).

I. Perineotomie — bei gonorrh. Striktur und Urininfiltration.

11. P. S., 30 J., Pförtner. 14. I. bis 13. III. 91. Früher Gonorrhoe. Stenose des Orif. ext. und Striktur in 12 cm. In einem andern Krankenhaus „wurde der Katheter. erzwungen“ und Seidenkatheter 10 eingeführt. Alsbald starke Schwellung und Verfärbung des Penis und Scrotums. Befund: Gangrän am Penis, entzündliche Schwellung an Hodensack, Bauchwand, Leistengegenden. Perineotomie. Die Harnröhre ist durchbohrt. Dauerkatheter. Zahlreiche Einschnitte in der Umgebung. Streptokokkenphlegmone. — 19. I. Gangränöser Bauchabscess gespalten. — 20. I. Dauerbad. Erst vom 22. I. ab Besserung. — 13. II. Thiersch-Plastik, heilt nicht an. — 28. II. Katheter per orif. ext. — 13. III. Bougiert sich selbst. In Heilung entlassen. — Nachuntersucht 10. VI. 92: Alles verheilt. Katheter mühsam. — Jetzt nicht ermittelt.

12. J. G., 47 J., Landwirt. 4. II. bis 28. III. und 20—30. VII. 01. Vor 27 Jahren Gonorrhoe; 1 Jahr lang. — 2. II. 01 Retention, Kathet. dem Arzt misslungen, starke Blutung. Befund: Cyanose, Icterus, Oedeme an Beinen und Penis, Dammphlegmone. Aethernarkose. Perineotomie. In der morschen Wundhöhle centrale Harnröhre nicht zu finden. Tamponade. Blasenpunktion und Drainage. — 25. II. In die Wunde fliesst reichlich Urin. Blasendrain entfernt. Nach Wegräumung der Gewebsfetzen am 14. II. centrales Ende gefunden; Dauerkatheter. — 20. II. Leistenabscess gespalten. — 28. II. Die bisher undurchgängige periphere Striktur mit filiformer Bougie passiert, die liegen bleibt. — 1. III. Bougierung des vorderen Teiles. — 2. III. Dauerkatheter per orif. ext. — Damit in die Poliklinik. — Wiederaufgenommen, lernt sich selbst zu

1) Mit Weglassung der Solitärstrikturen des Orif. ext.

bougieren, zuletzt mit Nr. 27. — Nachricht Juli 04: Ist mit dem Erfolg zufrieden. Bougierte über 1/2 Jahr täglich 1—2 mal. Urinstrahl gewöhnlich stark, ohne Pressen; letzter Teil etwas schwächer. Fistel heil. Befinden gut.

13. O. F., 31 J., Koch. 21. III. bis 9. VI. 02. Vor 4 Jahren Gonorrhoe; nicht behandelt. Zugleich Lues, im Spital behandelt. Vor 14 Tagen Erkältung; Schüttelfrost, Erbrechen, Urinbeschwerden. Urin schliesslich nur tropfenweise. Schwarzblaue Schwellung an Penis und Scrotum. Schmerzen der l. Nierengegend. Befund: Gangränöse Urininfiltration. Spaltung des Dammes und einer jauchigen Höhle im Scrotum. Centrale Harnröhre nicht zu finden. Tamponade. — Urin fliesst am Damm ab. Teilweise Hodensacknekrose. — 26. III. Leistenabscess gespalten. — 3. IV. Centrale Harnröhre gefunden, filiforme Bougie, dann Katheter 16 eingelegt. — 4. IV. Bougierung der vorderen Striktur bis Nr. 15. — 7. IV. Dauerkatheter per orif. ext. — 23. IV. Sekundärnaht am Damm. — 31. V. Dammfistel kauterisiert. — 9. VI. Alles heil bis auf kleine Dammfistel. Beurlaubt mit Katheter 23 auf Wunsch. — Erscheint nicht wieder. Auch mit Hilfe der Mutter nicht ermittelt.

II. Urethrotomia externa.

a) Ein traumatischer Fall.

14. G. M., 18 J., Knecht. 3. I. bis 23. III. 94. Quetschung durch ein über die l. Hüfte hinweggehendes Rad vor 2 Jahren. Im Spital 17. VI. bis 1. VII. 92 hauptsächlich wegen gleichzeitiger Fussquetschung. Gleich nach dem Unfall Retention, hielt 4 Tage an; mehrfach Katheter. Schliesslich ging auch der dünnste Katheter nicht mehr hinein. Plötzlich bei längerem Gang Hodenschwellung. Dann eiternde Dammfistel. Befund: In 17 cm undurchgängige Striktur. Orchitis, Epididymitis bds. — 11. I. Urethrot. ext. Keine Kontinuitätstrennung. Narbige Striktur der Pars membran. gespalten. Dauerkatheter. Tamponade. — 21. I. Katheter per orif. ext. bis 26. I. Dann Bougieren. — 6. II. Bougiert sich selbst. — 25. II. Wunde heil. — Mit Bougie entlassen. — Nicht ermittelt.

b) Fälle sicher gonorrh. Ursprungs.

15. E. R., 41 J., Maurer. 6. I. bis 7. III. 91 und 30. III. bis 20. XI. 92. Vor 6 Jahren Gonorrhoe, nicht behandelt. Seit 4 Jahren Urinbeschwerden. In letzter Zeit Verschlimmerung; Dammschwellung. Befund: Undurchgängige Striktur in 7 cm. 8. I. Urethrot. ext. Dauerkatheter. Asphyxie, künstliche Atmung. — 23. I. Katheter entfernt. — 4. II. In Narkose die bisher undurchgängige vordere Striktur vom Damm wie vom Orif. ext. aus mit Trokarts durchbohrt, Nélaton durchgezogen bis in die Blase. Starke örtliche Reaktion. Schüttelfrost. — 20. II. Dauer-

katheter entfernt. Nélaton leicht einzuführen. — 5. III. Bougiert sich selbst. Geheilt entlassen. — Wegen erneuter Beschwerden aufgenommen. 30. III. 92. Fistel am Damm. Undurchgängige Striktur der Pars bulb. und membran. Strang am Damm fühlbar. — 30. III. Chloroform-Morphiumnarkose. Striktur (3,5 cm) gespalten. Dauerkatheter bis 19. VIII. Dann Bougierung (Nr. 18—24), vom 23. VIII. ab durch R. selbst. — Mit Bougie 23 und Fistel entlassen. — Laut polizeilicher Auskunft 7. VIII. 03 † an Brustfellentzündung.

16. M. O., 69 J., Holzhändler. 4. V. bis 12. VI. 93. In der Jugend mehrmals Gonorrhoe. Vor 20 Jahren Urinbeschwerden; angeblich auswärts am Damm operiert. Seit 12 Tagen wieder Urinbeschwerden und Dammschwellung. 2 Tage auswärts bougiert. Befund: Fieber, Dammphlegmone. In 14 cm undurchgängige Striktur. In Narkose kallöse Striktur (3—4 cm) und mehrere Eitergänge gespalten. Dauerkatheter. Tamponade. Seit 22. V. Nélaton 2mal täglich. 1 Stunde per orif. ext. — 24. V. Bougierung. — 12. VI. Entlassen in die Poliklinik. — 28. VII. Kleine Dammfistel kauterisiert. — Laut polizeilicher Auskunft 8½ Jahre später im 77. Jahre † an Blasenentzündung.

17. B. B., 58 J., Bahnschaffner. 15. VI. bis 14. VII. 97. Vor 27 Jahren Gonorrhoe. Vor 3 Jahren mehrmals Katheter durch den Arzt. Seit 2 Tagen wieder Retention. 2 Aerzte entleerten mit dem Katheter nur Blut. Befund: Seit 36 Stunden Retention. Prostatitis. Striktur der Pars bulb. Cyanose. Gedunsenes Gesicht. Bronchitis. Schachtelton. Chloroformnarkose (½ Stunde). Striktur (3 cm) gespalten. Dahinter übelriechender Eiter, in der Blase stinkender Urin. 3 ‰ Eiweiss. Granulierte Cylinder. Dauerkatheter bis 8. VII. Bougie Nr. 28 geht leicht hinein. Cyanose besteht fort. Beim Aufstehen Herzschwäche. Wieder Dauerkatheter. An Herzschwäche † 14. VII. 97.

18. A. G., 50 J., Brennereiverwalter. 24. VIII. bis 23. X. 97. Vor 26 Jahren Gonorrhoe. Damals Katheter durch den Arzt wegen Dysurie. die jetzt wieder auftrat. Kathet. dem Arzt misslungen. Hierher überwiesen. Blasenpunktion. Durch die Trokarthülse Drain eingelegt. — 16. IX. Urethrot. ext. Dauerkatheter, vom 26. IX. ab per orif. ext. — 3. X. Bougierung. — Wegen Orchitis und Epididymitis vorübergehend nochmals Dauerkatheter. — 23. X. Wunde heil. Bougie Nr. 24 leicht. — Nachricht Nov. 04: Wunde heil. Urinstrahl stark. Dauernd Nachträufeln. Epididymitis. Katheterisiert sich täglich 2mal (Nr. 26); dabei Blasenspülung.

19. E. G., 29 J., Zuschneider. 4. VII. bis 22. VIII. 00. Seit 4 Jahren chronische Gonorrhoe. Seit 1 Jahr Urinbeschwerden; 4 Jahre bougiert durch den Arzt. 1 Jahr Schmerzen und Blutung aus der Harnröhre. Befund: Striktur im hinteren Teil der Pars bulb., für dünnen Katheter durchgängig. — 12. VII. Aus sozialen Gründen in Chloroformnarkose for-

cierte Dilatation. Dilatator bleibt liegen. Fieber, Urethritis, Epididymitis. — 14. VII. Dauerkatheter. Periurethr. Abscess. — 23. VII. Chloroformnarkose. Urethrot. ext. Dauerkatheter. — 2. VIII. Bougieren. — 21. VIII. Bougiert sich selbst mit Nr. 24. Kleine Dammfistel, kein Urinaustritt. — Nachricht und Vorstellung Juli 04: Ist mit dem Erfolg zufrieden. Fistel heilte in 14 Tagen. Bougierte alle Wochen 2—3 mal, dann alle halben Jahre, setzte 1902 aus. Darauf schwächerer Urinstrahl, häufigeres Urinieren. Wieder Bougierung. Seitdem Strahl stark, ohne Pressen. Am Damm verschiebliche schmerzhafte Narbe. Bougie 23 geht leicht hinein.

20. O. S., 31 J., Bahnbeamter. 16. XII. 00 bis 9. III. 01. Vor 8 Jahren Gonorrhoe, 14 Tage behandelt. Seit 14 Tagen Urinbeschwerden. Kathet. dem Arzt misslungen. Hierher überwiesen. Striktur unter grossen Schwierigkeiten von filiformer Bougie passiert, mit ihrer Hilfe Dauerkatheter eingelegt. — 29. XII. Urethrot. int. versucht, dann in Chloroformnarkose Striktur vom Damm her gespalten. Dauerkatheter. Tamponade. — 5. I. Dauerkatheter per orif. ext. Fistel heilt unter Bougierungen. — Nachricht Juli 04: Ist mit dem Erfolg zufrieden und dauernd gesund geblieben. Nach 14 Tagen Katheter weggelassen. Bougierte nicht. Urinstrahl stark, ohne Pressen.

c) Gonorrh. Ursprung wahrscheinlich.

21. C. S., 57 J., Arbeiter. 14. XII. 92 bis 2. I. 93. Seit $1^1/_2$ Jahren Urinträufeln. Im Spital auswärts am 5. XII. undurchgängige Striktur, am 10. XII. Schwellung des Dammes und eiternde Fistel festgestellt, am 12. XII. wieder vergeblich bougiert, Abscess gespalten. Uebernommen mit Fieber. Fistelgänge und Striktur der Pars cavern. in Narkose gespalten. Vor ihr ist die Harnröhre durchlöchert. Dauerkatheter. — 26. XII. Leibschmerzen. Meteorismus. — 27. XII. Peritonitisches Erbrechen. — 31. XII. Pneumonie. — 2. I. †. Sektion: Pneumon. lobi inf. utr. Pyelonephritis, Peritonitis. Hernia int. incarc.

22. K. S., 46 J., Maurer. 19.—29. III. 99. Vor 34 Jahren Typhus, Gelbsucht, Lungenentzündung. Nachdem Harnröhrenausfluss. Später Retention und Schmerzen an der l. Niere. Mehrfach Steine entleert. Befund: L. Niere druckschmerzhaft. Urin fliesst zum Rectum ab. Striktur der Pars membran., für filiforme und angeschraubte Metallbougie durchgängig. — 26. III. Somnolenz. — 27. III. Coma. Laparotomie. Dünn- und Dickdarm mit der Blase verwachsen. Diese reisst ein; stinkend-eitriger Urin quillt hervor. Urethrot. ext. Dauerkatheter. — 29. III. †. Sektion: Diphtherie der kinderfaustgrossen Blase. Schleimhaut völlig zerstört. Hochgradige Pyelonephritis und Perinephritis. Perforation in der Mitte des Ileum.

d) Angeborene Strikturen (Tuberkulose?).

23. D., 66 J., Gärtner. 20. V. bis 6. VI. 93. Vorgeschichte fehlt. 15. V. auswärts katheterisiert, ebenso am 17. V. ohne Erfolg; dabei heftiger Schmerz. Hierher überwiesen. Völlige Retention. In Narkose (3/4 Stunden) Urethrot. ext. Pars membran. mehrfach durchlöchert. Dauerkatheter. Das hohe Fieber fällt am 27. V. auf 36° ab. Am 1. VI. Schüttelfrost, erneut hohes Fieber. — 2. VI. Benommenheit. Rasseln. — 6. VI. Dauernd hohes Fieber. Pneumonie. †. Keine Sektion.

24. A. H., 5 J. 7.—19. IX. 99. Von Geburt auf Dysurie. Vor 1 Jahr Phimosenoperation. Seit 4 Tagen fast völlige Retention. Katheter. dem Arzt misslungen. Hierher überwiesen. Nélaton rollt sich in einer Tasche auf. Chloroformnarkose. Urethrot. ext.; dabei Abscess geöffnet. Dauerkatheter per orif. ext. — 8. IX. Nierenkoliken. — 10. IX. Dauerkatheter vom Damm aus. Kein Stein zu fühlen. Blasenkrämpfe. — 19. IX. Krampfartige Zuckungen. Plötzlich †. (Katheter fast täglich gewechselt. Eiweiss stets 1‰. Im Sediment viel nekrotisches Material, vielleicht Käse.) Urämie? Sepsis? Keine Sektion.

25. P. M., 21 J., Hüttenarbeiter. 6. IV. bis 19. VI. 01. Vor 6 und 3 Jahren angeblich Retentionsanfälle. Vor 4 Monaten Balanitis mit Dysurie. Phimosenoperation. Befund: Elephantiasis penis. Fisteln und Infiltrate an Scrotum und Damm. Orif. ext. für feine Sonde durchgängig. — 6. IV. Urethrot. ext. Dauerkatheter bis 30. V. Bougierkur (bis Nr. 25). Mit Fistel entlassen. — Nachricht Juli 04: Ist mit dem Erfolge zufrieden. Bougierte 5 Wochen lang. Urinstrahl stark, ohne Pressen. Fistel, die er beim Urinieren mit dem Finger zuhält.

III. Urethrot. ext. Resektion.

a) Rein traumatische Fälle.

26. J. P., 37 J., Knecht. 2. X. bis 1. XII. 90. Vor 5 Monaten Becken- und Blasenquetschung durch Ueberfahren. Blutung aus der Harnröhre. Retention. Katheter entleerte nur Blut. Seitdem Urinbeschwerden. Nach 8 Wochen starke Dammschwellung. Befund: Undurchgängige Striktur der Pars membran. — 3. X. Dammabscess gespalten. — 31. X. Urethrot. ext. Resektion (1 cm). Tamponade. Dauerkatheter, vom 5. XI. ab per orif. ext. Vom 15. XI. ab Bougierkur. Mit Nr. 24 entlassen. — Nicht ermittelt.

27. Ch. L., 55 J., Arbeiter. 22. X. bis 8. XII. 90. Vor 6 Wochen fiel ihm ein Ziegelstein aufs Becken. Konnte nicht mehr gehen. Blutung aus der Harnröhre. Katheter. dem Arzt misslungen. 6 Wochen täglich Punktion. Befund: Elender Gesamteindruck. Unterbauchgegend hart infiltriert. Striktur in 17 cm. In Narkose Urethrot. ext. Resektion des Narbengewebes. Centrale Harnröhre nicht gefunden. Tampo-

nade. — 23. X. Blasenpunktion. Vom Damm aus Sonde gegen die Blase zu vorgeschoben, Gang erweitert, Dauerkatheter eingelegt. — 1. XI. Dauerkatheter per orif. ext. — 12. XI. Katheter stundenweise entfernt. — 23. XI. Bougierung schwierig. „Man muss durch eine harte Masse gewaltsam vordringen". Mit Dammfistel entlassen in die Poliklinik. — 16. XII. Bougiert sich selbst. — Nach Auskunft des Standesamtes nach 10 Jahren † an „Blasenleiden".

28. H. S., 34 J., Arbeiter. 11. VI. bis 11. VII. 91. Vor 10 Jahren Beckenquetschung zwischen Wagen und Wand. Blutung aus der Harnröhre. 8 Tage Katheter. Nach einigen Jahren Urinbeschwerden. Vor 2 Jahren Retention, Punktion. Ebenso 28. V. 91. Befund: Für dünnste Sonde durchgängige Striktur. Leiste am aufsteigenden Sitzbeinast. — 15. VI. Urethrot. ext. Striktur nimmt fast die ganze Pars membran. ein, teilweise reseciert. Tamponade. Dauerkatheter, vom 23. VI. ab leicht per orif. ext. — 25. VI. Katheter entfernt. Bougieren. Entlassen mit Nr. 25. Dammfistel fast heil. — Nachricht Juli 04: Ist mit dem Erfolg zufrieden. Bougierte 3 Monate. Fistel heilte in 3 Wochen. Urinstrahl dauernd stark, ohne Pressen.

29. J. C., 42 J., Arbeiter. 1. X. bis 20. XI. 92 und 17. VIII. bis 21. IX. 93. Am 21. I. 92 fiel ihm ein Baum aufs Becken. Seitdem Urinbeschwerden. Urinträufeln. Befund: Undurchgängige Striktur, am Damm als Strang fühlbar. — 6. X. Urethrot. ext. Striktur beginnt am Corp. cavernos. Starke Blutung. Centrale Harnröhre nicht zu finden. Sectio alta; retrograde Sonde bleibt in der Prostata stecken, wird durchgestossen. Blasennaht. Dauerkatheter, vom 18. X. ab leicht per orif. ext. — 20. X. Wegen schlaffer Granulationen wieder Drainage vom Bauch wie vom Damm her. — 30. X. Drains weg. Bougierung (Nr. 23) leicht. — Bauchfistel heilt. 15. XI. Bougiert sich selbst. Mit kleiner Dammfistel entlassen. — Zu Haus nicht bougiert. Rückfall. Wiederaufgenommen 19. VIII. 93. Urethrot. ext. Resektion der Narbe. Dauerkatheter. Vom 30. VIII. ab Bougierung. — 19. IX. Bougiert sich selbst. — 21. IX. Mit Fistel entlassen. — Nicht ermittelt.

b) Traumatische Fälle (Gonorrhoe vorausgegangen).

30. H. B., 40 J., Tischler. 2. VIII. bis 26. IX. 97. Vor 23 Jahren Gonorrhoe 5 Wochen lang, nicht behandelt. Vor 5 Jahren Dammquetschung (Brett). Blutung aus der Harnröhre. Dammschwellung. Seit 1 Jahr stets nach schwerer Arbeit schmerzhafter Strang am Damm. Befund: Undurchgängige Striktur der Pars membran., von aussen als Strang fühlbar. — 7. VIII. In Narkose Urethrot. ext. Resektion der Schwielen. Harnröhre lässt sich nicht vereinigen. Dauerkatheter. — 1. IX. Wunde erweitert. Resektion bis ins Gesunde. Ein Stück des inneren Präputialblattes mit 2 Catgutnähten am peripheren Stumpf befestigt. Dauerkatheter. Tamponade. — 7. IX. Ueberpflanztes Stück gut angeheilt. — 16. IX.

Dauerkatheter per orif. ext. — 22. IX. Bougierung. Mit Nr. 24 entlassen. — Nachricht Juli 04: Ist mit dem Erfolg zufrieden, sagt seinen besten Dank; sei sogar kräftiger geworden. Bougierte 5 Monate lang täglich 2 mal. Dammfistel heilte in 5 Wochen. Urin im Strahl, ohne Pressen.

31. J. B., 36 J., Maurer. 14. XII. 00 bis 9. V. 01. Vor 15 Jahren Gonorrhoe, 2 Wochen behandelt. Vor 3 Jahren Fall mit dem Damm gegen Ziegelsteine; 5 Wochen im Spital. Vor 1 Jahr Brennen beim Urinieren. Scrotal-Abscess, aus dem sich später Urin entleerte. 2 Wochen Spitalaufenthalt. April 00 brach die Fistel wieder auf; dazu eine Dammfistel. Jetzt wieder Hodensackschwellung. Im Spital Katheter misslungen. Befund: Scrotalabscess, Urinfisteln. 17. XII. Urethrot. ext. Resektion. Dauerkatheter. Tamponade. — 31. XII. Orchitis d. — 9. I. Dauerkatheter per orif. ext., gewechselt mittelst filiformer Bougies. — 17. III. Fistelumschneidung. — 23. III. Sekundärnaht am Damm. — 4. V. Dauerkatheter entfernt. Bougierung, zunächst mittelst filiformer Bougies. Urin im Strahl. Auf Wunsch entlassen. — Am 30. XI. 01 in auswärtigem Krankenhaus nach 4wöchiger Behandlung an Phthise †. Aerztlicher Bericht: Am Urogenitalsystem nichts Krankhaftes. Keine Beschwerden. Urinentleerung stets schmerzfrei.

c) Sicher genorrhoischen Ursprungs.

32. F. H., s. Fall 50.

33. W. O., 43 J., Briefträger. 16. VIII. bis 6. XII. 97. Vor 20 Jahren Gonorrhoe. Injektionskur. Seit 2 Jahren Urinbeschwerden. April 97 Hodenschwellung, Fistelbildung, Inkontinenz. Befund: Urinfistel am Damm. Striktur, durchgängig für dünne Nélaton- und Metallkatheter. — 21. VIII. Chloroformnarkose. Abscesse gespalten. Resektion des erkrankten Gewebes. Dauerkatheter. — Nachricht von Seiten der Frau Juli 04: Bougierte täglich mit Nr. 22. Fistel heilte, nachdem ein Arzt noch 2mal daran etwas operiert hatte. Urin kam von vorn. Keinerlei Beschwerden. Vor 4 Jahren Selbstmord in nervöser Zerrüttung.

34. M. P., 38 J., Versicherungsbeamter. 13. XII. 01 bis 25. I. 02. Vor 18 Jahren Gonorrhoe 3 Monate lang, nicht behandelt. Vor 12 Jahren Urinbeschwerden. Vor 7 Jahren Dammschwellung. Vor 3 Jahren 14 Tage bougiert. Nach 6 Monaten Recidiv. Befund: Mehrere Urinfisteln am Damm. Striktur, durchgängig für filiforme Bougie. 17. XII. Filiforme Bougie eingeführt; angeschraubter Katheter geht nicht herein. Urethrot. ext. Resektion (3 cm). Tamponade. Dauerkatheter, vom 30. XII. ab per orif. ext., vom 3. I. wegen Urethritis wieder vom Damm her. — 8. I. Metallkatheter 24 per orif. ext. leicht, ebenso elastischer Katheter; dagegen Nélaton misslungen. Dieser am 11. I. vom Damm aus nach vorn zu durchgezogen und nach hinten in die Blase eingelegt. — 15. I. Bougie Nr. 27. In die Poliklinik auf Wunsch entlassen. — Nachricht Juli 04: Ist

mit dem Erfolg sehr zufrieden. Fistel heilte in 3½ Monaten. Nach 1 Jahr konnte er das Wasser besser halten. Etwas Nachträufeln. Kein Pressen. Strahl wird schwächer, wenn er nicht bougiert, was jetzt noch alle 4 Wochen einmal geschieht.

35. G. S., 39 J., Baumeister. 20. XI. 03. bis 18. I. 04. Vor 16 Jahren Gonorrhoe, 8 Wochen behandelt. Vor 7 Jahren Urinbeschwerden; Bougierung. Vor 6 Jahren wieder Ausfluss. Vor 4 Jahren Schüttelfrost. Bougierungsversuch. Der Arzt kam nicht durch; einmal starke Blutung. Vor 3 Jahren auswärts Operation am Damm. Es bestand hier eine kleine Urinfistel; jetzt ging die Bougie in die Blase. Fistel heilte in 2 Monaten. Urinieren gebessert. Ende des Jahres wieder Gonorrhoe; einige Wochen behandelt. Ebenso vor 1 Jahr; Bougierung vergeblich. Dez. 02 Dammabscess. Bougierung misslungen. Befund: Urinfistel am Damm. Striktur in 17 cm. Filiforme geht durch, angeschraubte Metallsonde nicht. Prostatitis. Pyelonephritis (Alb. 3 ‰). 20. XI. 03 Urethrot. ext. Resektion. Tamponade, Dauerkatheter. Vom 1. XII. ab per orif. ext. — 11. I. Bongiert sich selbst (Nr. 26). — Nachricht Juli 04: Fistel heilte in 3 Wochen; aber Hodensackschwellung. Bougierung ausgesetzt. Nachher ging die Bougie nicht mehr durch. Ende April aus der Fistel wieder einige Urintropfen. Strahl schwächer. Prostatitis besteht fort. Befinden schlecht. Fühlt sich schwach und matt.

IV. Urethrot. ext., Resektion und Harnröhrennaht.

a) Rein traumatische Fälle.

36. J. L., 35 J., Arbeiter. 21. VII. bis 1. IX. 91. Vor ½ Jahr Dammquetschung (Brettkante); auswärts am Damm operiert. Vor 14 Tagen Dammschwellung; Urinbeschwerden. Befund: Hoden- und Penisschwellung. Striktur der Pars membran. Chloroformnarkose. Urethrot. ext. Resektion (2 cm). Enden mobilisiert, durch 6 Silberdrähte symphysenwärts und seitlich vereinigt. Dauerkatheter. — 11. VIII. Nähte entfernt. 22. VIII. Bougierung leicht. — Bougiert sich selbst, geheilt entlassen. — Nachricht vom Ortsvorstand Juli 04: L. lebt; da er aber taubstumm ist, ist jede Verständigung mit ihm über die einschlägigen Fragen unmöglich.

37. A. R., 40 J., Arbeiter. 6. XII. 92 bis 30. I. 93. Vor wenigen Wochen Dammquetschung (Brettkante). Blutung aus der Harnröhre. Retention. Im Spital mehrfach Katheterismus misslungen. Befund: Fieber (39°), Oedem und Icterus des Gesichts und der Extremitäten. Undurchgängige Striktur, am Damm als Strang zu fühlen. 7. XII. Urethrot. ext. Kallöse Harnröhre wird peripher quer abgetrennt, als Strang 3 cm abpräpariert und central quer abgeschnitten. Centrale Harnröhre stark erweitert. Im resecierten Stück keine Schleimhaut zu entdecken. Mobilisierte Enden durch 5 Silberdrähte vereinigt. Untere Wand bleibt offen.

Operation dauert 1½ Stunden. -- 21. XII. Nähte entfernt. Bougierung. — 23. XII. Sekundärnaht am Damm. — 29. XII. Bougie 29. — 4. I. Bougiert sich selbst. Fistel fest verheilt. Entlassen. — Nachricht und Vorstellung Juli 04: Ist mit dem Erfolge zufrieden. Bougierte 2 Jahre täglich, dann jeden 2. Tag. Fistel vom Arzt kauterisiert, heilte dann. Muss etwas häufiger urinieren und dabei leicht pressen, weil sonst etwas zurückbleibt. — Am Damm freiverschiebliche Narbe. Bougie 22 geht glatt hinein.

38. H. J., 30 J., Arbeiter. 3. bis 24. VI. 94, 9. II. bis 11. IV. 95 und 11. VI. bis 19. VII. 01. Am 16. I. 94 Quetschung der Genitalien und des Dammes (Wagenkante). Im Spital in den ersten 6 Wochen täglich katheterisiert; aus der Dammwunde später blutiger Urin. 19. IV. geheilt entlassen. 15 Tage später ging die Fistel beim Bücken wieder auf. 4. V. ins Krankenhaus, dann hierher. Fistel heilt unter Aetzungen, bricht Nov. 94 wieder auf. 1.—22. I. 95 auswärts Sitzbäder; dann hierher überwiesen. Für feinste Sonden undurchgängige Striktur der Pars membran. — 9. II. 95 Urethrot. ext. Resektion. Silberdrähte vereinigen die symphysären Ränder. Dauerkatheter, vom 15. II. per orif. ext. — 18. und 23. II. Nähte entfernt. Bougierung (Nr. 22). — 1. III. Nr. 26. — 12. III. Chloroformnarkose. Sekundärnaht der perinealen Harnröhrenwand. — 19. III. Bougiert sich selbst (Nr. 28). Mit kleiner Fistel entlassen. — Sie schliesst sich nicht dauernd. Neue Abscesse. Aufgenommen 11. VI. 01: Strikturen der Pars membran. Bougierung (bis Nr. 28). — 10. VII. Bougiert sich selbst. Mit kleiner Fistel entlassen. — Nachricht Juli 04: Ist mit dem Erfolge nicht zufrieden (Unfallskranker!). Fistel heilte in mehreren Monaten. Vermag jetzt das Wasser besser zu halten. Uriniert halbtäglich 3mal. Strahl angeblich noch nicht normal. Empfindet Schmerzen, und mit dem Leiden hätten sich die „Krämpfe“ zugefunden. Bougiert noch täglich mit Nr. 28 ½ Stunde.

39. J. B., s. Fall 138.

40. J. C., 27 J., Kutscher. 19. VII. bis 8. VIII. 95. Dammquetschung durch Sturz 92. Anschwellung, Retention, Katheter. Nach 8 Tagen Einschnitt, Eiterentleerung am Damm; dann Urinfistel. Später vordere Harnröhre wieder wegsam. Fistel heilte. Nach 1 Jahr wieder Urinbeschwerden. Ein Arzt pinselte den Damm mehrmals mit Jod. Fistel angeblich dadurch wieder aufgebrochen. Befund: Undurchgängige Striktur der Pars membran. 24. VII. Urethrot. ext. Resektion (2 cm). Vereinigung durch 5 Silberdrähte leicht. Perinealer Umfang bleibt offen. Dauerkatheter, vom 3. VIII. ab per orif. ext. Nähte entfernt, haben gut gehalten. — 5. VIII. Bougiert sich selbst. — 8. VIII. Geheilt entlassen mit Bougie. — Nicht ermittelt.

41. H. J., 31 J., Bergmann. 17. V. bis 21. VI. 97. Vor 4 Wochen fiel ihm, während er auf dem Boden lag, ein Stein auf die Hüfte. Im

Spital Katheterismus misslungen. 18 Stunden nach dem Unfall willkürliche Urinentleerung. 3 Wochen später Urinbeschwerden. Katheterismus mehreren Aerzten misslungen. Befund: Undurchgängige Striktur der Pars membran., vom Damm her fühlbar. — 17. und 18. V. Mehrmals Blasenpunktion mit der Spritze. — 19. V. Chloroformnarkose Urethrot. ext. Resektion (2 cm). 1 Naht vereinigt die Enden. Dauerkatheter, vom 1. VI. ab per orif. ext. Naht entfernt. — 9. VI. Bougierung (Nr. 28). — Mit Bougie und ganz kleiner Fistel entlassen. — Nachricht Juli 04: Befinden befriedigend. Bougierte 6 Monate täglich 1—2mal. Fistel heilte nach vielen Wochen. Jetzt „Weichung" an der Wunde. Muss zeitweise etwas stärker pressen.

42. A. C., 33 J., Arbeiter. 1. bis 11. II. 99. Hufschlag gegen den Damm 92. Kinderfaustgrosse Anschwellung. Retention. Katheterismus und Urethrot. ext. im Krankenhaus, das er nach 3 Monaten verliess. Bougierte 2 Jahre lang. Bald Urinbeschwerden. Befund: Fühlbarer Strang am Damm. 11. II. Aethernarkose. Der sehr unruhige Kranke ist schwer in tiefe Narkose zu bringen. Urethrot. ext. Resektion. Centrale Harnröhre ist auf 2 cm erweitert. 4 Silberdrähte vereinigen die symphysäre Wand. Dicker Dauerkatheter vom Damm her. Während des Verbindens verfärbt sich das Gesicht tief livide. Atmung wird oberoberflächlich. Bei noch vollem und regelmässigem Puls künstliche Atmung. Nach 3 Minuten setzen Puls und Atmung aus. †. Sektion: Blase und beide Harnleiter erweitert. Schliessmuskel sehr gedehnt. Sonst keine Abweichung. Nichts, was den Aether kontraindicierte.

43. H. E., 51 J., Gutsbesitzer. 17. I. bis 20. II. 00. Vor 4 Monaten ging ein Wagen über sein Becken hinweg. Grosser Bluterguss der Leistenbeuge. Urin tropfenweise. Katheterismus dem Arzt misslungen. Nach $1^1/_2$ Wochen an Penis und Damm Beulen, die eiterten, dann Urin entleerten. Befund: Fisteln in der Leistenbeuge, am Hodensack und Damm. Undurchgängige Striktur in 7 cm. — 17. I. Urethrot. ext. Eitergänge gespalten, 2 cm reseciert. Silberdrähte vereinigen die symphysäre Wand. Drainage. — 22. I. Dammabscess gespalten. — 29. I. Nähte entfernt. — 3. II. Darmkatheter per orif. ext. schlecht vertragen, daher wieder vom Damm aus. — 7. II. Durchfälle. — 9. II. Prostataabscess. Blasenkrämpfe; dabei tritt Stuhl in die Wunde. Vom Damm aus werden noch mehrere Abscesse eröffnet, auch hinter der Blase. Harnröhre für den Katheter per orif. ext. gut durchgängig. Cyanose. Erguss im Kniegelenk. †. Sektion: Genähte Harnröhre glatt geheilt. Mastdarm unversehrt. Alte und frischere Pyelonephritis. Blase gänseeigross; ihre Wand von Eiterherden durchsetzt. Einer nach der Symphyse zu oberhalb des Blasenhalses, einer dahinter, nahe am Durchbruch in die Bauchhöhle.

44. C. M., 30 J., Hüttenarbeiter. 25. VIII. bis 28. X. 02. Vor 2

Jahren Fall mit dem Damm rittlings auf ein Fass. Retention. Im Spital Urethrot. ext., Dauerkatheter 6 Wochen. Nach kurzer Besserung wieder Dauerkatheter. Dabei heilte die Dammwunde. Febr. 01 Unterleibsschmerzen, die Katheterismus erforderten; starke Blutung dabei; Dammschwellung; Einschnitt; Blutmassen entleert. Urinfistel. Befund: Durchgängige vordere, undurchgängige hintere Striktur. Katheterismus mehrmals versucht. — 3. IX. Morphium-Aethernarkose Urethrot. ext. Resektion. Naht. Dauerkatheter. — 13. IX. Nähte entfernt. Schleimhautenden weit auseinander gewichen. Katheter per orif. ext. — 19. IX. Sekundärnaht am Damm. — 18. X. Katheter entfernt. Bougieren. — 28. X. Bougie 28 leicht. Fistel verheilt. — Nachricht und Vorstellung Juli 04: Ist mit dem Erfolg zufrieden. Bougierte bis 8. XI. 03, zuerst täglich, dann alle 2—3 Wochen. Fistel blieb geschlossen. Starker Urinstrahl ohne Pressen. Bei der Ejakulation Verengerungsgefühl. — Am Damm 8 cm lange reaktionslose Narbe. Bongie Nr. 19 geht leicht durch, Nr. 23 stösst auf Schwierigkeiten.

b) Traumatische Fälle (Gonorrhoe der Verletzung vorausgegangen oder während der Entwicklung der Striktur hinzugetreten).

45. K. W., 48 J., Lokomotivführer. 25. IV. bis 3. VI. 92. Vor 16 Jahren Dammquetschung; Retention; Blutung aus der Harnröhre; 3 Tage lang katheterisiert. Am Damm blieb ein schmerzhafter Knoten zurück. Urinbeschwerden, seit 6 Wochen verschlimmert. — Vor 14 Jahren Gonorrhoe, 8 Wochen lang. Befund: Undurchgängige Striktur der Pars cavern. — 2. V. Urethrot. ext. Resektion. Naht der symphysären Wand. Dauerkatheter, vom 13. V. ab per orif. ext., am 17. V. entfernt. Bougieren. — 3. VI. Fistel verheilt. Dicke Bougie geht leicht durch. — Nachricht und Vorstellung Juli 04: Ist mit dem Erfolge sehr zufrieden. Keinerlei Klagen. Bougierte 3 Monate lang täglich, jetzt noch hin und wieder. Stets starker Strahl, ohne Pressen. — Lineare verschiebliche Dammnarbe. Bougie Nr. 16 geht glatt durch, Nr. 20 macht Schwierigkeiten.

46. J. L., 43 J., Arbeiter. 18. X. bis 15. XI. 92. Vor 20 Jahren Gonorrhoe, 6 Monate lang. Vor 7 Jahren Fall „auf die linke Seite"; Retention, von seiner Frau durch Katheterismus behoben; einige Tage Blutung aus der Harnröhre. Seitdem dünner Urinstrahl. Vor 3 Tagen Retention; Katheterismus dem Arzt misslungen. Befund: Durchgängige Striktur „in der Mitte der Harnröhre", undurchgängige der Pars membran., am Damm als Strang fühlbar. Blasenpunktion; Trokarthülse bleibt liegen. Urethrot. ext., 3 cm reseciert; 3 Silberdrähte an der symphysären Wand. Dauerkatheter, vom 2. XI. ab per orif. ext. Nähte entfernt. — 4. XI. Sekundärnaht am Damm. — 6. XI. Katheter entfernt. Bougieren. — 10. XI. Bougiert sich selbst (Nr. 25). — Mit feinster

Dammfistel entlassen. — Nachricht von der Ehefrau Juli 04: Hat 10 Jahre Dienst gethan, ohne dass sich „ähnliche Beschwerden" wiederholt hätten; war ganz gesund. Fistel in 6 Wochen heil. Darnach nicht mehr bougiert. An Herzverfettung † 10. XI. 01 nach einer Quetschung durch einen Wagen.

47. A. S., 38 J., Arzt. 26. VI. bis 1. VIII. 97. Vor 19 Jahren Gonorrhoe, 6 Wochen behandelt, geheilt. Seit 9 Jahren Recidiv mit Epididymitis. Vor 6 Jahren ohne Anlass Scrotumschwellung. Vor 6 Monaten Quetschung des Dammes (Leitersprosse); Eisbeutel, Bettruhe. Nach 8 Tagen vorübergehend Urinbeschwerden; erneuten sich vor 8 Wochen. Nélaton einzuführen gelang ihm nicht. Bougierung im Krankenhaus misslungen. Befund: Undurchgängige Striktur. 26. VI. Chloroformnarkose. Urethrot. ext. Vor der Striktur 3 falsche Wege. Resektion. Symphysäre Wand durch 3 Silberdrähte mühsam vereinigt. Dauerkatheter. Opium. — 8. VII. Nähte entfernt. — 9. VII. Dauerkatheter per orif. ext. — 15. VII. Sekundärnaht am Damm. — 25. VII. Bougierung. — 1. VIII. Bougiert sich selbst. Mit Fistel entlassen. — Nachricht Juli 04: Ist mit dem Erfolge zufrieden. Fistel heilte in 2 Wochen. Urinstrahl blieb stark, ohne Pressen. Urin normal. Bougierte 1 Jahr lang täglich, dann wöchentlich 1—2mal bis heute (Nr. 12), da beim Versuch, es längere Zeit auszusetzen, der Strahl dünner und stärkeres Pressen erforderlich wurde.

c) Sicher gonorrhoischen Ursprungs.

48. T., 47 J., 18. bis 21. IX. 91. Vor 19 Jahren langdauernde Gonorrhoe. Seitdem Urinbeschwerden; Cystitis. Seit 1 Woche Mattigkeit. Befund: Somnolenz. Icterus. Sehschwäche. Pyelonephritis. Undurchgängige Striktur der Pars membran. — 20. IX. Puls unregelmässig. Coma. Schnarchende Atmung. Dauernd Urinträufeln. — 21. X. Leichte Chloroformnarkose. Urethrot. ext. Resektion der eitrigkäsig durchsetzten Striktur (2 cm); Seidennähte. Dauerkatheter per orif. ext. 3/4 Stunden später †. Sektion: Ausgeheilte Spitzenphthise beiderseits. Stärkste Cystitis. Nierenbecken beiderseits voll Eiter, erweitert. Nieren brüchig.

49. E. J., 43 J., Tischler. 9. II. bis 11. IV. 92. Vor 10 Jahren Gonorrhoe, 6 Monate lang. Urinbeschwerden. Befund: Undurchgängige Striktur der Pars membran. — 9. II. Urethrot. ext., 1,5 cm reseciert. Dahinter Erweiterung. 3 Silberdrähte an der symphysären Wand. Dicker Dauerkatheter, bis 23. II., dann Bougieren. — 29. II. Sekundärnaht am Damm. — 17. III. Nähte entfernt, haben gehalten. — 31. III. Bougiert sich selbst. Mit fast verheilter Fistel und Bougie entlassen. — Nachricht Juli 04: Ist mit dem Erfolg zufrieden. Fistel heilte bald zu. Bougiert noch alle 8—14 Tage, da sonst der Urinstrahl dünner und Pressen erforderlich wird.

50. E. H., 62 J., Handschuhmacher. 21. III. bis 25. IV. 92 und 25. III. bis 24. IV. 96. Vor 30 Jahren Gonorrhoe. Seit 17 Jahren Urinbeschwerden; mehrfach Katheterismus. 20. III. Retention. Katheterismus mehreren Aerzten misslungen. — 21. III. Urethrot. ext. Resektion, Silberdraht. Tamponade. — 3. IV. Glaukom. Iridektomie. — 25. IV. Durch Bougierkur geheilt [1]). — Bougierte sich 1 Jahr lang. Nach 6 Monaten Urinbeschwerden. — Befund: Striktur nur einmal mit dünnster Sonde passiert. — 2. IV. 96 Urethrot. ext. In der resecierten Narbe 3 Silberdrähte. Vereinigung unmöglich. Tamponade. Dauerkatheter, nach 8 Tagen per orif. ext. Bougierkur. Mit feinster Fistel entlassen. — Nachricht Juli 04: Ist mit dem Erfolg sehr zufrieden. Fistel heilte in 14 Tagen. Urinstrahl blieb gleich stark. Kein Pressen. Bougiert noch allwöchentlich.

51. H. G., 40 J., Bahnarbeiter. 27. IV. bis 20. VI. 92. Von Jugend auf Dysurie. Vor 18 Jahren Gonorrhoe, 3/4 Jahre lang, unbehandelt. Vor 3 Monaten Urinbeschwerden. Bougierungen dem Arzt misslungen. — Befund: Strikturen hinter Orif. ext. und im Pars bulb., am Damm als Knoten fühlbar, von sehr dünnen Bougies passiert. Stärkere machen Schmerzen und Fieber. 14. V. Urethrot. ext. Resektion. Harnröhrennaht. Dauerkatheter, vom Damm aus per orif. ext., nach 2 Wochen entfernt. Bougierkur zunächst unter Schwierigkeiten. Mit kleinster Fistel entlassen. — Nachricht Juli 04: Fistel heilte in 3 Wochen. Bougierte 4 Monate täglich 2 mal. In letzterer Zeit schwächerer Strahl und stärkeres Pressen.

52. P. P., 48 J., Tapezierer. 6. XII. 92 bis 6. I. 93. Vor 11 Jahren Gonorrhoe; Bougierung. Seit 1 Jahr Inkontinenz. Befund: Pars membran. undurchgängig. Am Damm fühlbarer Strang. 12. XII. Urethrot. ext. Striktur rings freipräpariert, oben und unten quer abgeschnitten (3 cm). Dahinter geringe Erweiterung. Am Präparat geht nicht die feinste Sonde durch. Enden mobilisiert, durch 5 Silberdrähte symphysär vereinigt. Dicker Dauerkatheter, bis 24. XII. Nähte entfernt. — 28. XII. Sekundärnaht am Damm. Bougierung. — 12. I. Wunde heil. — 16. I. Bougiert sich selbst (Nr. 30). — Laut polizeilicher Auskunft † 16. III. 03 an Influenza. Nach Angabe der Ehefrau Urinleiden ganz geheilt.

53. H. S., 52 J., Lokomotivführer. 25. IX. bis 30. IX. 93. Vor 30. Jahren Gonorrhoe. Vor 10 Jahren Urinbeschwerden. Vor 2 Jahren Retention. Ebenso am 8. IX. Katheterismus 2 Aerzten misslungen; starke Blutung. 20. IX. Auswärts Blasenpunktion. Seitdem Krankheitsgefühl. Erbrechen. Im septischen Zustand eingeliefert. 27. IX. Narkose. Urethrot. ext. Harnröhre ist ganz abgerissen. Resektion, Naht der symphysären Wand. Dauerkatheter. Dauernd hohes Fieber und Bewusstseinstrübung. †. Keine Sektion.

1) Die damals geführte Krankengeschichte ist unvollständig.

54. S. K. K., 52 J., Sekretär. 15. IV. bis 19. VI. 94. Vor 36 Jahren Gonorrhoe, 3 Wochen. Vor 1 Monat Retentionsanfälle; seitdem fast täglich Katheterisierungsversuche durch 2 Aerzte ohne Erfolg. Befund: Undurchgängige Striktur. Per rectum fühlt man an Prostata und Blasenhals weiche Anschwellung. Blasenpunktion. Durch die Trokarthülse Dauerkatheter eingelegt. — 7. V. Urethrot. ext. In 3 cm Länge keine Schleimhaut mehr vorhanden, nur Wandung eines alten Abscesses von Wallnussgrösse. Die symphysäre Wand im Gesunden durch 5 Silberdrähte vereinigt. Dauerkatheter, vom 17. V. ab per orif. ext. Nähte entfernt. — 22. V. Sekundärnaht am Damm. — 25. V. Katheter entfernt. — 28. V. Katheterismus schwierig, deshalb wieder Dauerkatheter vom Damm aus. — 7. VI. Katheter nur noch während der Nacht. Mit kleinster Dammfistel entlassen. — Nicht ermittelt.

55. G. B., 53 J., Steuerbeamter. 4. I. bis 1. III. 95. Vor 18 Jahren Gonorrhoe, 3 Wochen. Vor 9 Jahren Dysurie. Bougierkur 10 Wochen. Ebenso vor 5 Jahren 7½ Monate lang. Seit 2 Wochen Verschlechterung. Durchgängige Striktur in 1,5 cm, sehr schmerzhafte, für mittleren Katheter undurchgängige Striktur der Pars bulb. 10. I. Urethrot. ext. Resektion. Symphysäre Wand durch 8 Silberdrähte vereinigt. Dauerkatheter bis 20. I. Nähte entfernt. — 22. I. Bougieren. — 1. II. Sekundärnaht am Damm. — 2. II. Bougiert sich selbst (Nr. 22). Mit feinster Fistel entlassen. — Nachricht Juli 04: Ist mit dem Erfolg sehr zufrieden. Fistel heilte, brach aber, vom Arzt stark geätzt, wieder auf, um dann dauernd auszuheilen. Bougiert noch wöchentlich einmal ½ Stunde. Urinstrahl stark ohne Pressen.

56. R. P., 31 J., Arbeiter. 22. V. bis 11. VI. 95. Vor 10 Jahren Gonorrhoe. Seit 1 Jahr Urinbeschwerden. Befund: Undurchgängige Striktur. Blasenpunktion. Trokarthülse bleibt liegen. 24. V. Urethrot. ext. Resektion. Naht der symphysären Wand. Dauerkatheter, vom 30. V. ab per orif. ext. — 2. VI. Harnröhrenwunde fast heil. — 8. VI. Katheter entfernt. Bougierung. — 11. VI. Bougiert sich selbst. Geheilt entlassen. — Nicht ermittelt.

57. J. B., 53 J., Häusler. 30. V. bis 20. VII. 95. Vor 6 Jahren Gonorrhoe, 3 Monate lang. Seit 1 Jahr Urinbeschwerden. Vor 5 Monaten Eiterung an Hodensack und Damm, dann Urinfisteln. Befund: Pars membran. undurchgängig. Chloroformnarkose. Spaltung der Eitergänge. Urethrot. ext. Resektion. 4 Silberdrähte. Dauerkatheter. Bougierung. Fast geheilt entlassen. — Nicht ermittelt.

58. A. F., 43 J., Aufseher. 17. IX. bis 3. XI. 95. Vor 10 Jahren Gonorrhoe, 1 Jahr lang. Seit vielen Jahren Urinbeschwerden. Vor 1 Jahr Katheterismus durch den Arzt, ebenso vor 6 Wochen. Tags darauf Katheterismus misslungen. Anschwellung am Penis, die aufgeschnitten Eiter, später Urin entleerte. Befund: Urinfistel am Penis. Undurchgängige Strik-

tur, die am 21. IX. samt den Fistelgängen exstirpiert wird (7,5 cm). Beide Enden vernäht. Dauerkatheter, vom 2. X. ab per orif. ext. Nähte entfernt. Bougierung. — 15. X. Nachts noch Dauerkatheter. — 20. X. Bougiert sich selbst (Nr. 28). — 28. X. Kleine Dammfistel, alles andere verheilt. — Nachricht Juli 04: Ist mit dem Erfolg zufrieden. Bougierte 5 Jahre. Fistel heilte in einigen Wochen. Damit wurde der Urinstrahl kräftiger; blieb bis jetzt stark. Zeitweise brennendes Gefühl an der Nahtstelle.

59. P. G., 35 J., Postschaffner. 9. XII. 95 bis 14. I. 96. Vor 8 und 5 Jahren mehrwöchige Gonorrhoe. Später Urinbeschwerden. Vor 10 Tagen Bougierung durch den Arzt; Blutung aus der Harnröhre. Befund: Pars membran. undurchgängig, am 21. XII. in Chloroformnarkose reseciert (1,5 cm). Symphysäre Naht infolge starker Blutung und Schrumpfung des centralen Teiles sehr mühsam, aber trotz grosser Spannung möglich (4 Silberdrähte). Dauerkatheter, vom 31. XII. ab per orif. ext. 2 Nähte schnitten durch, die anderen entfernt. — 6. I. Katheter entfernt. Bougierung. — 10. I. Bougiert sich selbst (Nr. 26). Mit kleiner Fistel entlassen. — Nachricht Juli 04: Ist mit dem Erfolg zufrieden. Fistel heilte in 3 Wochen. Urinstrahl kräftig, wird schwächer, wenn er das Bougieren aussetzt. Kein Pressen. Bougiert noch alle 3 Monate einmal.

60. J. F., 26 J., Kaufmann. 29. I. bis 3. III. 96. Seit $1^1/_2$ J. chronische Gonorrhoe, seit 1 Jahr Urinbeschwerden. Bougierung und Elektrolyse ohne Erfolg. Befund: Pars membran. undurchgängig. 8. II. Urethrot. ext. Resektion. Cirkuläre Naht. Nach 10 Tagen Silberdrähte entfernt. — 22. II. Bougierung leicht; später Epididymitis. Auf Wunsch vor vollständiger Heilung entlassen. — Nachricht Juli 04: Bougierte 6 Wochen. Seit 2 Monaten wieder mässige Urinbeschwerden. Aus der Dammfistel Urin tropfenweise.

61. H. L., 36 J., Zigarrensortierer. 3. XI. 96. bis 3. I. 97 und 2. bis 19. VIII. 04. Tuberkulöse Belastung, Hämoptoe. Vor 11 Jahren Gonorrhoe, 3 Wochen von ihm, 2 Wochen vom Arzt behandelt; heilte nicht. Vor 1 Jahr Dammfistel, die schliesslich Urin entleerte. Befund: Pars membran. undurchgängig. Blasenmastdarmfistel. — 6. XI. Urethrot. ext., 4 cm reseciert, durch 5 Silberdrähte vereinigt. Dauerkatheter. — 13. XI. Wegen ungenügenden Urinabflusses Sectio alta. Blasenwand und Umgebung starr infiltriert. Drainage von oben her bis 26. XI. —28. XI. Drähte entfernt. Täglich 2mal $^3/_4$ Stunden Katheter per orif. ext. — 24. XII. Bougierung. — 28. XII. Bougiert sich selbst. Mit Fistel entlassen. — Nachricht und Vorstellung Juli 04: Zur Zeit wegen Lungenkatarrhs behandelt. Bougierte 4 Wochen; dann ging Nr. 10 nicht mehr durch. Fistel heilte in 5 Monaten. Seit 01 wieder stärkeres Pressen. — Jetzt passiert Nr. 11 (Metall) mühsam. Daher aufgenommen 2. VIII. 04. Nach mehreren Versuchen passiert am 8. VIII. filiforme Sonde und mit

Hilfe des angeschraubten Führungsstabes endgelochter Seidenkatheter 16; wird am 9. VIII. mit Nélaton 16, am 12. VIII. mit elastischem Katheter 23 vertauscht. Vom 17. VIII. ab Metallbougie 26. Vom 19. VIII. ab in der Poliklinik. Bougierung gelingt am besten mit elastischem Seidenkatheter 19—22 (Mercierkrümmung); doch gleiten auch sie mühsam durch ein langes, gewundenes starres Rohr.

62. A. K., 52 J., Handschuhmacher. 3. V. bis 9. VI. 97. Vor 18 Jahren Gonorrhoe. Injektionskur 8 Wochen. Vor 3 Jahren Urinbeschwerden. Ein Spezialarzt gelangte durch 6 monatliche Bougierung bis Nr. 18. Kurz nachher ging wieder nur Nr. 6 durch. Befund: Undurchgängige Striktur in 14 cm. Epididymitis beiderseits. — 7. V. Chloroformnarkose. Urethrot. ext., 2 cm reseciert; Enden mobilisiert, durch 5 Silberdrähte vereinigt. Dauerkathet., vom 17. V. ab per orif. ext. Nähte entfernt. Symphysäre Wand scheint fest verwachsen. — 28. V. Kathet. entfernt. Bougie 28 leicht, bleibt 10 Min. liegen. — 30. V. bis 4. VI. Thrombose d. Vena saph. Mit Urinfistel entlassen. Bougiert sich mit Nr. 26. — Nachricht Juli 04: Ist mit dem Erfolg zufrieden. Bougierte 3 Jahre. Fistel heilte in 10 Tagen. Urinstrahl blieb gleich stark. Kein Pressen.

63. J. D., 46 J., Schmied. 1. VI. bis 14. VII. und 4. bis 21. VIII. 97. Vor 23 Jahren Gon. Vor 11 Jahren nach Erkältung Urinbeschwerden. Vor 7 Jahren vom Arzt Striktur festgestellt; Bougierung. Ebenso vor 4 Jahren und 6 Mon. Stets Rückfälle. Befund: Vom Damm her fühlbare Striktur d. Pars membran., die D. selbst mit filiformer Bougie überwindet. 5. VI. Chloroformnarkose. Urethrot. ext. Viele falsche Wege. Resektion. Naht der symphysären Wand (Silberdraht). Dauerkathet., vom 15. VI. ab per orif. ext. Nähte entfernt, haben gehalten. — 17. VI. Opium ausgesetzt. — 23. VI. Orchitis und Epididymitis. — — 4. 7. Bougierung. — 12. 7. Bougiert sich selbst. Mit Fistel entlassen. — Erneute Hodenschwellung; D. setzt vom 15. VII. ab die Bougierung aus. 29. VII. Der Arzt kommt durch die Operationsnarbe nicht durch. In der Klinik geht die feinste elastische Bougie durch, bleibt liegen. — 7. VIII. Unter Cocain Urethrot. int. Nélatondauerkathet. von steigender Dicke. — 14. VIII. Bougierung (Nr. 26). — 17. VIII. Bougiert sich mit Nr. 28. Mit kleiner Fistel entlassen. Nicht ermittelt.

64. B. K., 42 J., Gastwirt. 28. II. bis 22 III. 99. Vor 1 Jahre Gon., 6 Wochen behandelt, geheilt. Seit 2 Monaten Urinbeschwerden; Kathet. 2 mal vom Arzt ohne Schwierigkeit. Die von aussen fühlbare, undurchgängige Pars membran. am 3. III. in Chloroformnarkose reseciert (3 cm). Silbernähte. Dauerkathet., vom 12. III. ab per orif. ext. Nähte entfernt, haben gehalten. — 22. III. Mit Dauerkathet. entlassen zur Bougierkur. — Nachricht Juli 04: Ist mit dem Erfolg zufrieden. Bougierte 2 Jahre täglich. Fistel heilte in 2 Monaten. Kein Pressen beim Urinieren.

65. O. F., 46 J., Schiffer. 7. IV. bis 15. VI. 04. Vor 15 Jahren Gon., 2 Monate. Seitdem Urinbeschwerden. Befund: Striktur hinter Orif. ext. und in 12 cm. Durch diese geht eine Filiforme, dagegen eine angeschraubte Metallsonde nicht. Erstere bleibt liegen. F. uriniert daran vorbei. Warme Dauerbäder. In den nächsten Tagen macht die Einführung auch der Filiformen Schwierigkeit. 13. IV. Morph.-Aethernarkose, Urethrot. ext. Resektion (2 cm). 6 Bronzedrähte vereinigen die symphysäre Wand. Dauerkathet. per orif. ext. — 26. IV. Nähte entfernt. — 3. VI. Kathet. bleibt fort. — 8. VI. Metallbougie 25.—9. VI. Nr. 28.—11. VI. Schrotbougie 22 und 25. — Mit Nr. 29 entlassen. — Nachricht Dez. 04: Ist mit dem Erfolg zufrieden. Fistel heilte in 3 Tagen. Stets starker Strahl, ohne Pressen; in normaler Häufigkeit. Bougiert noch täglich mit Nr. 26.

66. F. G., 27 J., Kaufmann. 29. IV. bis 26. VI. und 29. VI. bis 28. 04. Vor 6 Jahren Gon. und Schanker. Nach 13 wöchiger Spitalsbehandlung noch eine Zeit lang Ausfluss. Vor 4 Jahren Dysurie; Blasenspülungen; Einspritzungen. Ausfluss Juni 01 wieder stärker, Orchitis. Urinbeschwerden nehmen zu. Bougierungsversuche in Krankenhäusern missglücken. Im Urin keine Tubk.-Baz. — Befund: Striktur in 11 cm, passiert von Bougie Nr. 19, und in 15 cm, passiert von Nr. 19 erst nach Cocain-Adrenalin-Einspritzung. 6. V. Urethrot. ext. 2 cm reseciert. Silberdrahtnaht. Dauerkathet. per orif. ext., bis 3. VI. Metallbougie Nr. 25 geht leicht durch. — 12. VI. Bougiert sich (Schrotbougie 25). Am 29. VI. kommt er nicht mehr durch. Mit filiformer und Leitsonde Dauerkathet. bis 15. VII. Orchitis. — 17. VII. Nélaton (Mercier) passiert. — 30. VII. Cystoskopisch kein Befund. — 2. VIII. Bougiert sich. Entlassen. — Ein Meerschwein, dem Urinsediment in die Bauchhöhle eingespritzt worden war, wurde nach mehreren Monaten getötet. In der Leber ein linsengrosser käsiger Abscess. — Nachricht Dez. 04: Ist mit dem Erfolg zufrieden. Fistel noch vorhanden. Urinstrahl ziemlich stark. Bougiert noch (Nr. 20).

d) Gonorrhoischer Ursprung wahrscheinlich.

67. H. S., 33 J., Böttcher. 22. I. bis 6. III. 95. Seit 14 Tagen nach Erkältung Urinbeschwerden. Befund: Striktur d. Pars bulb., durchgängig für feine Sonde. — 23. I. Urethrot. ext. 1 cm reseciert. 8 Silberdrähte an der symphysären Wand. Dauerkathet. bis 2. II., dann Bougierung (Nr. 23). — 5. II. Bougiert sich. — 10. II. Sekundärnaht am Damm. Mit kleiner Fistel und Bongie 25 entlassen. — Nachricht Juli 04: Ist mit dem Erfolg zufrieden. Bougierte 4 Wochen täglich 2 mal. Fistel heilte nicht. Urinstrahl stark, ohne Pressen.

68. J. S., 41 J., Arbeiter. 2. XI. bis 23. XII. 98. Vor 4 Jahren Dysurie. Bougierung im Spital. Am 30. X. 98 Verschlimmerung. Ka-

thet. dem Arzt misslungen. Befund: Strangartige Verhärtung in Pars pend. und membran. — 3. XI. Chloroformnarkose. Urethrot. ext., 5 cm reseciert. 5 Silberdrähte an der symphysären Wand. Dauerkatheter bis 13. XI. Dann Bougierung (Nr. 28). Bougiert sich selbst. Mit Fistel entlassen. — Nachricht Juli 04: „Nicht ganz besonders zufrieden" (braucht Medicin und trägt ein Bruchband!). — Fistel heilte in 6 Monaten. Uriniert am Tage 3 mal im dicken Strahl, muss dabei „eine Wenigkeit stärker pressen."

69. G. B., 58 J., Gärtner. 26. XI. 98 bis 13. III. und 17. IV. bis 25. VI. 99. Seit 5 Jahren Urinbeschwerden. 25. XI. Retention; Kathet. dem Arzt misslungen. Befund: Undurchgängige Striktur. Blasenpunktion. Durch die Trokarthülse Nélaton dauerkatheter eingelegt. — 22. XII. Chloroformnarkose, vorübergehende Cyanose. Urethrot. ext., 2 cm reseciert; starke, durch Kompression gestillte Blutung, die an Tumor denken lässt. Symphysäre Wand mit Mühe durch 3 Silberdrähte vereinigt. Dauerkatheter. — 2. I. Nähte entfernt; 2 haben durchgeschnitten. — 4. I. Dauerkatheter per orif. ext. bis 18. I. Bougierung (Nr. 28). — 2. II. Bougiert sich (Nr. 28). — 10. bis 14. II. und 15. bis 22. II. Dauerkatheter; Narbe neigt zur Verengerung. — 2. III. Orchitis. — 10. III. Mit Dauerkatheter beurlaubt. — 17. bis 25. IV. Bougiert sich (Nr. 28). — Nachricht Juli 04: Ist mit dem Erfolg sehr zufrieden. Bougierte 1 Jahr täglich 2 mal. Fistel heilte bald. Uriniert regelmässig im starken Strahl, ohne Pressen. Bei schwerem Heben Inkontinenz und Nachträufeln.

e) Kongenitalen, zweifelhaften Ursprungs.

70. C. G., 38 J., Haushälter. 11. XII. 94 bis 13. II. 95 und 11. I. bis 1. III. 99. Von Jugend auf bis zum 18. Jahre Bettnässen. Später Dysurie. Vor 15 Jahren öfters Bougierungen; angeblich in der Klinik Boutonnière; 13 Wochen Behandlung; Heilung[1]). Vor 2 Monaten Verschlimmerung. — 10. XII. Retention. Kathet. dem Arzt misslungen. Befund: Pars membran. undurchgängig, am 13. XII. reseciert (2,5 cm) bis ins Gesunde. (Im exzidierten Stück nicht die kleinste Oeffnung). 5 Silberdrähte an der symphysären Wand. Dauerkatheter. 5 Tage Opium. — Starke Nachblutung. — 28. XII. Nähte entfernt. Bougierung mit Nr. 22 an der vorderen Wand entlang leicht. — 15. I. Bougie 25. — 20. I. Bougiert sich. Mit kleiner Fistel entlassen. — Bougierte während 1 Jahr selten. 97 wieder Urinbeschwerden. Befund 11. I. 99: Undurchgängige Striktur d. Pars membran. 14. I. Chloroformnarkose. Urethrot. ext. „Harnröhre total verwachsen, Lumen nicht zu finden." 3,5 cm reseciert. 3 Silberdrähte an der symphysären Wand. Dauerkatheter. — 24. I. Nähte entfernt. — 27. I. Katheter per orif. ext. — 31. Bougierung (Nr. 28). — 16. II. Katheter bleibt fort. — 25. II. Bougiert sich. — 1. III.

1) Krankengeschichte nicht vorhanden.

Mit Fistel entlassen. — Nachricht Juli 04: Ist mit dem Erfolg zufrieden. Bougierte 2 Jahre 2 mal täglich. Fistel entleerte vom 4. Monat ab keinen Urin mehr, heilte aber nicht. Urinstrahl dauernd stark, ohne Pressen. — Er sei „kränklich an Kreuz und Bein."

71. R. J., 55 J., Tapezierer. 30. IX. 99 bis 12. I. 00. Vor 33 Jahren angeblich wegen „Drüsenanschwellung operiert"; Dauerkatheter mehrere Wochen; geheilt. Seit 7 Wochen Dammschwellung. Befund: An Scrotum und Damm mehrere Fisteln und Narben. Pars membran. undurchgängig, am 30. IX. unter Chloroform reseciert (4 cm). „Ein Teil der gespaltenen Harnröhre wird nach Art einer Pyloroplastik vernäht." Dauerkatheter, vom 8. X. ab per orif. ext., vom 12. X. ab vom Damm her (Urethritis). Vom 31. XI. ab wieder per orif. ext., vom 19. XI. ab nur nachts. Bougierung. — 15. und 21. XII. Sekundärnaht am Damm. — 12. I. 00. Mit kleiner Fistel zur Poliklinik. — Laut polizeilicher Auskunft 20. IV. 03 † an Kehlkopfkrebs.

V. Urethrot. ext. auswärts, Nachbehandlung (Bougierung) in der Klinik.

a) Traumatische Fälle.

72. A. L., 31 J., Bergmann. 25. XI. bis 17. XII. 01. Dammquetschung 13. X. 00. Anschwellung und Retention. Im Krankenhaus Dauerkatheter, 15. X. Perineotomie. In der Eiterhöhle lag der aufgerollte Katheter. Mehrfach Einschnitte an Damm und Harnröhre. Bougierung. 60 % Rente. Befund: Striktur in 15 cm, für dünne Bougie durchgängig. Bougiert sich (Nr. 18—24). Fistel heilt. 60 % Rente. — Nachricht Juli 04: (Unfallkranker!) Bougiert noch täglich 1 mal. Er sei 4 Monate schon kränklich und liege zu Bett.

73. H. G., 27 J., Bahnwärter. 2. bis 21. XII. 01 Dammquetschung (Wagenpuffer). — 11. 99 Anschwellung. Blutung aus der Harnröhre. Retention. — 5. I. Auswärts Urethrot. ext. Dauerkatheter. 30 Wochen zu Bett. Bougies bald weggelassen. Verschlimmerung. Befund: Striktur der Pars membran., durchgängig für Nr. 20. — 19. XII. Bougiert sich (Nr. 24). — Nachricht Juli 04: Ist mit dem Erfolg sehr zufrieden. Bougiert noch wöchentlich. Strahl wird dünner, wenn er es länger aussetzt.

b) Gonorrhoischen Ursprungs.

74. W. F., 40 J., Stellenbesitzer. 11. bis 27. V. 03. Vor 19 Jahren Gonorrhoe, 3 Tage lang. Vor 7 Jahren Dysurie. Kathet. dem Arzt misslungen. Vor 4 Jahren Retention. Nach vergeblichem Kathet. im Spital Blasenpunktion. Kanüle blieb 3 Tage liegen; dann Urinentleerung auf natürlichem Wege. Später doch Urethrot. ext. Dammfistel heilt. Nach Cocain-Adrenalin-Einspritzung geht filiforme Bougie durch. Bougierung.

— 27. V. Bougiert sich (Nr. 22). — Nachricht Juli 04: Ist mit dem Erfolg sehr zufrieden. Bougierte 9 Wochen, zuletzt vor 14 Tagen (Nr. 22). Kein Pressen.

VI. Reines Bougierverfahren.

a) Rein traumatische Fälle.

75. A. H., 46 J., Weichensteller. 11. bis 22. VI. 90. Vor 1/2 Jahre Hodenquetschung. Schwarzblaue Anschwellung. Einschnitt durch den Arzt. Nach 6wöchiger Behandlung bleiben Urinbeschwerden und Fistel zurück. Befund: Ringförmige Infiltration der Peniswurzel. In Narkose gleitet Metallkatheter 8 über ein Hindernis mit einem Ruck in die Blase, bleibt als Dauerkatheter. — 13. VI. Abscess eröffnet. Katheter leicht. — 17. VI. Bougiert sich. — Nicht ermittelt.

76. R. G., s. Fall 1.

77. K. W., 61 J., Arbeiter. 7. IV. bis 5. V. 00. Am 6. III. drang ihm ein spitzer Pfahl ins Scrotum. Blutung aus der Harnröhre. Urinfistel. Befund: Beide Hoden liegen bloss. Fistel der Pars membran. Sekundärnaht am Scrotum. Dauerkatheter. — Mit elastischer Bougie 17, die er sich einführt, entlassen. — Nachricht Juli 04: Fistel heilte in 3 Monaten. Bougiert noch. Muss beim Urinieren etwas pressen. Leichte Inkontinenz.

78. A. G., 38 J., Arbeiter. 4. bis 14. VIII. 02. Vor 6 Jahren Fall mit dem Damm rittlings auf ein Brett. Blutung aus der Harnröhre. Retention. 14 Tage vom Arzt katheterisiert. Dann willkürliches Urinieren. Von der Unfallversicherung überwiesen. Filiforme Bougie geht durch. Angeschraubte Metallsonde 17 liegt 1/2 Std. — 9. VIII. Nr. 20. — 11. VIII. Nr. 22. — 12. VIII. Bougierung schwierig, schmerzhaft. Verlangt die Entlassung. — Nachricht Juli 04: Bougierte nicht, ist aber mit der durch die kurze Behandlung erzielten und anhaltenden Besserung zufrieden.

79. G. M., 25 J., Maurer. 6. VII. bis 7. VIII. 03. Vor 6 Monaten Fall vom Gerüst, Beckenbruch. Retention. Katheter sofort eingeführt, bleibt eine Nacht liegen. Darnach Urin im Strahl. Nach 8 Wochen Dammschwellung, Eiterung, Urinfistel. Befund: Urinfistel am Damm. Filiforme Bougie und angeschraubte Metallsonden (bis Nr. 16) gehen durch. Bougierung. Fistel heilt. Entlassen mit Bougie 22. — Nachricht Juli 04: Ist mit dem Erfolg zufrieden. Bougierte nicht. Urin im starken Strahl, ohne Pressen. Schmerzen in der Hüfte (Unfall!).

80. P. H., 29 J., Schmied. 10. II. bis 17. IV. und 17. VII. bis 12. VIII. 04. X. 03 Hufschlag gegen die Symphyse. Schmerzen beim Urinieren. Vorwölbung an der Symphyse. Einschnitt. Harnfistel. Befund: 2 Fisteln an der Peniswurzel. Excision. Dauerkatheter. Bougiert sich. Mit Nr. 27 entlassen. — Mitte Juli kam er nach 14tägiger Pause nicht

mehr durch. Aufgenommen. Elastische Seidenbougie (Mercier) Nr. 22 geht durch. Epididymitis. Bougierkur abgebrochen; bis zur Ausheilung des incidierten Abscesses entlassen. — Nicht ermittelt.

81. E. P., 49 J., Schmied. 27. V. bis 24. VI. 04. Arbeitete Winter 92/93 die Nacht hindurch rittlings und schräg auf sehr scharfen Zahnradkanten sitzend, die ihn trotz untergelegten Sandsackes stark drückten. Zunehmende Schmerzen, Anschwellung an Damm und Hodensack. Der Arzt schnitt ein, entleerte Eiter. Nach 4 Wochen aus dem Spital mit Fistel entlassen, die nicht heilte. Nach 4 Jahren Incisionen; 4 Wochen behandelt. — 19. V. 04 stärkere Schmerzen, Dammschwellung, Fieber. Befund: Mit Hilfe filiformer Bougie passiert elastischer Dauerkatheter (18). — 31. V. Nélaton dauerkatheter ohne Führung. Jodoanisolblasenspülungen. — 20. VI. Bougiert sich (Bleibougie 28). — 24. VI. Fistel in Heilung. — Nachricht Nov. 04: Ist mit dem Erfolg ganz zufrieden. Bougiert noch alle 3 Wochen (Nr. 25). Strahl gleichmässig stark. Fistel verheilt.

82. K. H., Auszügler. 6. bis 30. VI. 04. Schwerer Stein fiel ihm 7. VII. 93 aufs Becken. Blutung aus der Harnröhre. Retention. Kathet. dem Arzt gelungen, auch am 2. Tage. In der Folge Dysurie. Okt. 93 stärkere Beschwerden; häufig Kathet. durch den Arzt. Nach vorübergehender Besserung Urin nur tropfenweise; 3. VI. 04 Retention. Kathet. misslang. Befund: Sehr feste Striktur der Pars membran., durch filiforme und angeschraubte Metallbougie (11) passiert. — 11. VI. Metallbougie 15 ohne Führung, liegt 20 Min. — 21. VI. Von mehreren gleichzeitig eingeführten Filiformen geht eine durch; Nr. 12 und 14 angeschraubt. — 25. VI. Nr. 22 mit Führung. — 26. 6. Nr. 11 ohne Führung. — 29. VI. dgl. Nr. 16. Der Poliklinik überwiesen. — Nachricht Dez. 04: Ist mit dem Erfolg zufrieden. Bougierte nicht. Uriniert tags und nachts 2 stdl. im schwachen Strahl. Schmerzen im „Rückenbruch". Die r. Seite wurde schwächer; ein Arm sei schon gelähmt. Bezieht Unfallrente.

b) Fälle sicher gonorrhoischen Ursprungs.

83. H., 41 J., Maler. 30. X. bis 6. XI. 00. Vor 16 Jahren Gonorrhoe. Seit 5 Jahren Urinbeschwerden. Vor 1 Jahre Retention; Katheter. Befund: Hypospadia glandis; Operation von H. abgelehnt. In 21 cm Striktur. Bougierkur leicht. Entlassen; dicker Nélaton passiert leicht. — Nachricht Juli 04: Ist nicht zufrieden. 97 Bougierung ausgesetzt, worauf die Einführung nicht mehr gelang. Nach einigen Monaten wieder das alte Leiden. Jetzt starke Urinbeschwerden.

84. W. B., Gastwirt, später Kutscher. 9. bis 16. VII. 91 und 16. IX. bis 20. X. 93. Vor 8 Jahren Gonorrhoe; einige Jahre später Dysurie. Nov. 90 schmerzhafte Dammschwellung. Einschnitt durch den Arzt.

Febr. 91 erneute Anschwellung, die sich von selbst öffnete. Vor 14 Tagen abermalige Anschwellung. Befund: Periurethrale Damminfiltration; heilt durch Umschläge aus. Striktur an der Pars nuda, durchgängig für Nr. 7. Bougierkur. Nach der Entlassung wieder Dammschwellung, vom Arzt aufgeschnitten. Wieder aufgenommen. Narkose, Dammphlegmone gespalten, später Sekundärnaht der Wunde. Bougierkur. Geheilt entlassen. — Nachricht Dez. 04: „Befinden soweit ganz gut; hat seit 1/2 Jahr Rente." Uriniert etwas häufiger wie normal, zeitweise unter stärkerem Pressen. Fistel im Verheilen, entleert hin und wieder ganz wenig „Feuchtigkeit", keinen Urin. Bougierte nicht; noch mehrfach ärztlich behandelt.

85. H. S., 46 J., Kaufmann. 18. I. bis 10. II. 92. Vor 22 Jahren Gonorrhoe; mehrere Recidive. Vor 10 Jahren Bougierung. Vor 2 Jahren wieder Gonorrhoe. Abscess an der Penisunterseite und Fistel, die vom Arzt geätzt wurde, worauf sie Urin entleerte. Während der klinischen Bougierkur schloss sich die Fistel. — Nicht ermittelt.

86. H. S., 40 J., Anstreicher. 20. VI. bis 5. VII. 92. Vor 22 Jahren Gonorrhoe. Vor 6 Jahren Dysurie. Retention. Kathet. durch den Arzt. Vor 5 Tagen erneute Verschlimmerung. Befund: Striktur der Pars nuda, für Metallkatheter 16 durchgängig. Bougiert sich bei der Entlassung mit Nr. 24. — Nachricht Juli 04 von der Ehefrau: S. sei (anderweitig) krank und könne sich auf die Einzelheiten seines damaligen Urinleidens nicht mehr besinnen. Weitere Auskunft verweigert. — Demnach zum mindesten keine Verschlimmerung.

87. A. Z., 49 J., Lokomotivführer. 21. VI. bis 4. VII. 92. Vor 22 Jahren Gonorrhoe mit Epididymitis 6 Wochen. Vor 4 Jahren Abscess und Urinfistel am Damm. Vor 9 Wochen Sprung 1 m hoch herab auf einen Knopf und Quetschung am Damm, worauf die Urinfistel wieder aufging. Befund: Striktur der Pars prostat., von Nr. 8 überwunden. — 25. VI. Bougiert sich (Nr. 14). — 30. VII. Fistel kauterisiert. — Auf Wunsch entlassen. — Nachricht und Vorstellung Juli 04: Ist mit dem Erfolg zufrieden. Urin im Strahl, ohne Pressen; etwas Nachträufeln. Bougie 16 geht glatt durch. Fistel geheilt. Bougierte 9 Monate täglich 2 mal.

88. A. K., 67 J., Ziegeleiverwalter. 29. VII. bis 31. VIII. 92. Vor 44 Jahren Ausfluss; Injektionen. Seit einigen Jahren Dysurie. Gestern Retention; Kathet. durch den Arzt mit, heute ohne Erfolg. Aufgenommen. Blasenpunktion. Trokarthülse bleibt liegen. Striktur der Pars membran., 1. VIII. in Chloroformnarkose überwunden. Dauerkatheter bis 6. VIII. Bougierkur. Mit Metallkatheter 23 und Nélaton 19 entlassen. — Laut polizeilicher Auskunft 8. III. 04 † an Altersschwäche.

89. K. W., 30 J., Anstreicher. 21. I. bis 10. II. 93. Vor 12 Jahren Gonorrhoe, 3 Monate, nicht behandelt. Vor 1 1/2 Jahr Dysurie. Bou-

gierkur. Vor 4 Tagen akute Verschlimmerung. Striktur erst am 26. I. mit geknöpfter elastischer Bougie überwunden. — 5. 2. Bougiert sich (Nr. 26). — Mit Bleibougie geheilt entlassen. — Nicht ermittelt.

90. E. B., 32 J., Schlosser. 7. bis 18. IX. 93. Vor 5 Jahren Gonorrhoe, 4 Monate. 3 Monate später Dysurie. — 4. IX. 93 Retention. Kathet. dem Arzt misslungen. Befund: Striktur in 16 cm, für Nr. 5 durchgängig. Bougierkur. Geheilt entlassen mit Nr. 26. — Nachricht Juli 04: Ist gesund und mit dem Erfolg zufrieden. Bougierte 10 Tage. Urinstrahl stark, ohne Pressen.

91. H. S., 42 J., Kellner. 23. IV. bis 13. V. 95. Vor 16 Jahren Gonorrhoe, 6 Monate. Vor 2 Jahren Gonorrhoe, 2 Monate. Seit 6 Monaten Dysurie. Befund: Striktur am Orif. ext. und 3 cm tiefer. Bougierkur. — Nachricht Juli 04: Ist mit dem Erfolg zufrieden. Uriniert ohne Beschwerden im starken Strahl. Bougierte 4 Wochen täglich 2 mal.

92. H. W., 30 J., Knopfarbeiter. 27. III. bis 28. IV. 96. Seit 8 Jahren chron. Gonorrhoe. Seit mehreren Monaten Urinbeschwerden. Nov. 95 und Febr. 96 Bougierkuren. Befund: Strikturen in 5 und 18 cm. Bougie 8 geht durch. Bougiert sich bei der Entlassung mit Nr. 18. — Nachricht und Vorstellung Juli 04: Wegen erneuter Beschwerden wieder Bougierkur im Krankenhaus (7 Wochen). Jetzt wieder Verschlimmerung. Bougiert noch, wenn auch selten. — Urin im dünnen Strahl; wolkig, trübe, stechend riechend, schwach sauer. Bougie 9 geht mühsam durch. Starker Alkoholismus.

93. J. E., 53 J., Arbeiter. 18. bis 30. VI. 99. Vor 38 Jahren Gonorrhoe. Vor 6 Jahren Dysurie. Retentionsanfälle. Kathet. dem Arzt misslungen. Aufgenommen. Filiforme und angeschraubte Metallsonde passieren eine vordere und hintere Striktur. — 23. VI. Bougie ohne Führung. Mit Bleibougie 24 entlassen. — Nachricht Juli 04: Bougierte bis vor 1 Jahr täglich 2 mal 15 Minuten. — Nach 2 Jahren wieder schwächerer Urinstrahl und Pressen.

94. K. R., 63 J., Bergverwalter a. D. 29. VIII. bis 1. IX. 99. Vor 30 Jahren Gonorrhoe, 1 Jahr behandelt. Bald darauf Strikturzeichen; Bougierung. Befund: Leicht passierbare Strikturen in 1 und 15 cm. Bougierkur auswärts vom Arzt fortgesetzt. — Nachricht Juli 04: Guter Erfolg. Urinieren dauernd in bester Ordnung.

95. H. R., 35 J., Lehrer. 13. bis 17. X. 99. Vor 13 Jahren Gonorrhoe, 3 Monate. Vor 3 Jahren Dysurie. Vor 2 Jahren 14 Tage Bougierung. Befund: Für Metallsonde 20 durchgängige Striktur. Entlassen mit Zinkbougie 18. — Nachricht Juli 04: Ist mit dem Erfolg zufrieden. Bougierte alle 8 Wochen 1 mal. Wenn er es länger aussetzt, wird der Strahl schwächer und stärkeres Pressen erforderlich.

96. E. N., 57 J., Kassendiener. 18. VII. bis 9. VIII. 00. Vor 28

Jahren Gonorrhoe, 8 Wochen. Oefters Recidive; nicht behandelt. Vor 24, 16, 4 Jahren Retentionsanfälle. Kathet. und Bougierungen. Befund: Leichte Striktur der Pars membran. Bougierkur. Mit Bleibougie 17 entlassen. — Nachricht Juli 04: Bougierkur auswärts vom Arzt fortgesetzt. Hat sich dann bis heute selbst katheterisiert. (Prostahypertrophie, Herzfehler). Leidliches Allgemeinbefinden.

97. G. S., 38 J., Polizist. 24. XII. 00 bis 30. VI. 01. Vor 20 Jahren Gonorrhoe, 8 Wochen behandelt. Vor 3 Monaten Urinbeschwerden. 11. XII. Retention; Kathet. 2 Aerzten misslungen. Blasenpunktion. 12. XII. Kathet. 2 mal misslungen. Punktion. — 13. XII. Sectio alta. Dauerkatheter. Aufgenommen. — 24. XII. Durch die Bauchfistel dicker Nélaton eingelegt. Nach mehrfachen, auch retrograden vergeblichen Versuchen passiert am 24. XII. filiforme und angeschraubte Metallbougie die Striktur. Erstere bleibt liegen. — 27. XII. Nach wiederholter Dehnung mit Hilfe der Filiformen Nélaton dauerkatheter. Oberer Katheter entfernt. Wegen hartnäckig recidivierender Orchitis, die auch zu Einschnitten nötigt, muss der Dauerkatheter immer wieder für einige Zeit entfernt, die verklebte Bauchfistel geöffnet werden. Bougierung. Schliesslich geht der dickste Katheter leicht durch. Auf Wunsch entlassen mit kleiner Blasenfistel und oberflächlicher Hodensackwunde. — Nachricht Juli 04: Bougierte nicht. Tagsüber im Dienst. Trägt feste Bauchbandage. Wenn sie nicht sitzt, tritt aus der Blasenfistel zeitweise Urin aus. Urin im starken Strahl, ohne Pressen, normal häufig entleert.

98. H. L., 35 J., Reisender. 21. VII. bis 3. VIII. 01. Seit 10 Jahren chron. Gonorrhoe. Seit 6 Monaten Dysurie. Vor 4 Monaten Retention, durch heisse Alkoholumschläge behoben. Vor 5 Tagen Retention; Umschläge ohne Erfolg. Aufgenommen. Blasenpunktion. Durch die Trokarthülse Nélaton dauerkatheter eingelegt. — 25. VII. Urin willkürlich per orif. ext. — 26. VII. Filiforme und angeschraubte Metallbougie passiert die Striktur. — 30. VII. Bougie 25 1 Std. — 31. VII. Oberes Drain entfernt. Mit geheilter Bauchfistel entlassen. — Nicht ermittelt.

99. E. N., 51 J., Uhrmacher. 20. I. bis 2. VI. 02. Vor 12 Jahren Gonorrhoe, Injektionen, in 8 Tagen geheilt. Vor 11 und 9 Jahren Recidive je 7 Tage. Vor 1 Jahr Recidiv. Kurz darauf Urinbeschwerden. Seit 9. I. Bougierung auswärts. Aufgenommen. Strikturen der Pars membran. Filiforme und angeschraubte Metallbougie 10 geht durch. Urethritis, Cystitis, Pyelitis beiderseits. — 26. I. Bougie 15 ohne Führung. Weitere Dehnung unter häufigen Fiebererscheinungen. Vom 10. III. ab wieder Dauerkatheter. — 29. III. Bougiert sich (Nr. 22). — Wechselnde Fieber- und periurethrale Entzündungserscheinungen erfordern Einschnitte sowie immer wieder vorübergehend den Dauerkatheter. Pyelitis besteht fort. Entlassen mit 2 Dammfisteln und Katheter 21. — † an Gehirnblutung (Schlaganfall).

100. K. B., 48 J., Arbeiter. 17. III. bis 12. IV. 02 und 24. VII. bis 5. VIII. 03. Vor 23 Jahren Gonorrhoe, in 4 Wochen geheilt (Injektionskur). Vor 5 Jahren Urinbeschwerden. Befund: Striktur der Pars membran., von mehreren Filiformen geht eins durch; ebenso angeschraubte Metallsonde 14.—19. III. Mit Hilfe der Leitsonde elastischer Dauerkatheter. — 23. III. Nélaton-Dauerkatheter (20). — 12. IV. Entlassen mit Nr. 22. — Bougierte bis Januar 03. Bougie ging nach einer Pause nicht mehr durch. Aufgenommen. Mit Hilfe der Filiformen erneute Bougierkur. — 31. VII. Führt sich elastische Bougie ein. Geheilt entlassen. — Nachricht und Vorstellung Juli 04: Ist mit dem Erfolg zufrieden. Bougiert wöchentlich 2—3 mal. Führt Nr. 22 leicht ein. — Weitere Nachricht Dez. 04: Infolge schwerer „Lungen- und Brustentzündung" Bougierung ausgesetzt. Verschlimmerung. Muss beim Urinieren wieder stark pressen.

101. A. H., 41 J., Viehschleusser. 16. I. bis 7. II. 03. Vor 20 Jahren Gonorrhoe, die er selbst behandelte und die schnell heilte. Vor 7 Jahren Urinbeschwerden. Dez. 02 Kathet. dem Arzt misslungen. Januar 03 Hodensackschwellung, Eiterung. Befund: Fistel der Peniswurzel. Striktur der Pars membran. Eins von mehreren Filiformen geht durch. Metallsonden angeschraubt (bis 18). Seidendauerkatheter. — 25. I. Nélaton (22) mit Hilfe des „Dittel". — 31. I. Bougie 25 ohne Führung. Geheilt entlassen. — Nachricht Juli 04: Ist mit dem Erfolg sehr zufrieden. Bougierte nicht. Urinstrahl stark, ohne Pressen.

102. H. S., 68 J., Weber. 9. II. bis 19. III. 03. Vor 30 Jahren Gonorrhoe, von selbst geheilt. Kurz darauf Urinbeschwerden. Bougierte sich. Abscesse. Urinfisteln. Befund: Striktur für Metallsonde 17 durchgängig. Bougiert sich bei der Entlassung mit Nr. 24; von einem Dammabscess her noch Fistel. — Nachricht Juli 04: Ist mit dem Erfolg sehr zufrieden. Bougierte bis heute. Fistel heilte bald. Urinstrahl stark, ohne Pressen.

103. C. H., 34 J., Handschuhmacher. 13. XI. bis 8. XII. 03. Vor 14 Jahren Gonorrhoe; Injektionen 6 Wochen. Vor 13 Jahren Lues: Spritzkur. Vor 11 Jahren wieder Gon. Seit 2 Jahren Urinbeschwerden. Befund: Strikturen in 10 und 16 cm, für dünne Bougie durchgängig. Bougiert sich bei der Entlassung mit Nr. 22 und 26. — Nicht ermittelt.

104. A. M., 58 J., Arbeiter. 11.—18. I. 04. In der Jugend und vor 3 Monaten Gonorrhoe. Darnach Dysurie. Befund: Striktur in 19 cm, durchgängig für Nr. 20. Wegen Gonokokkenausfluss in der Hautklinik weiterbehandelt. — Nachricht Juli 04: Ist mit dem Erfolg zufrieden. Bougierte 3 Wochen. Urinstrahl stark, ohne Pressen. Das „Leiden" (Gonorrhoe?) sei noch nicht ganz beseitigt.

105. A. O., 41 J., Obsthändler. 18. II. bis 11. IV. 04. Vor 13 Jahren Gonorrhoe, 4 Tage. Seit 4 Monaten Dysurie. Kathet. dem Arzt miss-

lungen. Befund: 2 Strikturen der Pars membran., erst nach Cocain-Adrenalineinspritzung von filiformer und angeschraubter Metallsonde überwunden. Mit Hilfe des Leitstabes Dauerkatheter Nr. 18.—22. II. Dammschwellung. Nélaton-Dauerkatheter 19. — 25. III. Katheter entfernt. — 29. III. Einschnitt am Damm. Dauerkatheter. — 11. IV. Mit diesem entlassen auf Wunsch. — Nicht wieder erschienen; nicht ermittelt.

106. R. V., 39 J., Porzellanarbeiter. 30. V. bis 19. VI. 04. Vor 18 Jahren Gonorrhoe. 2 Wochen behandelt, geheilt. Seit 1½ Jahren Dysurie. Befund: Striktur in 7 und 15 cm, für Nr. 12 durchgängig. Dauerkatheter bis 9. VI. Dann Metallbougie 11.—19. VI. Bougie 20. bis 21. Verlangt wegen zu starker Schmerzen seine Entlassung. — Nachricht Nov. 04: Urinstrahl stark wie früher. Kreuzschmerzen. Arbeitslos. Erstrebt Invalidenrente.

107. O. H., 26 J., Hausbesitzer. 24. IV. bis 17. V. 04. Seit 6 Jahren chronische Gonorrhoe. Bald Urinbeschwerden. Befund: Starke Entzündung an Blasenhals und Prostata. Metallbougie 20 geht durch. Blase fasst 50, am 12. V. 100 ccm. Bougie 27. — 17. V. Bougiert sich mit Metall- und Schrotsonde. Verlangt seine Entlassung. — Nachricht November 04: Uriniert unter schmerzhaftem Pressen tags 35, nachts 20 mal. Bougierte 3 Wochen; dann kam er nicht mehr durch.

c) Gonorrh. Ursprung wahrscheinlich.

108. W. W., 41 J., Landwirt. 9.—22. VII. 98. Seit 6 Jahren Urinbeschwerden. Befund: Inkontinenz. Oedeme der Beine. Elephantiasis scroti et penis. Harnröhre in ganzer Ausdehnung verengt, für dünne Bougie durchgängig. Dauerkatheter. Wegen des elenden Allgemeinzustandes und schwerer Albuminurie (5—6 ‰) von weiteren Eingriffen abgesehen. — Nicht ermittelt.

109. S. S., 29 J., Waldaufseher. 6.—17. VII. 03. Seit 3 Jahren Urinbeschwerden. Befund: Striktur der Pars membran., für Nr. 16 durchgängig. Bougierkur. Entlassen mit Bleibougie 25. — Nicht ermittelt.

110. R. F., 36 J., Porzellanschmelzer. 19. I. bis 7. II. 04. Seit 8 Jahren Urinbeschwerden. Befund: In 10 cm Striktur; nach mehrfachen Versuchen 30. I. von Bougie 15 passiert. Bougierkur. Auf Wunsch entlassen mit Nr. 25. — Nachricht Juli 04: Ist mit dem Erfolg zufrieden. Bougierte 14 Tage täglich 20 Minuten (Nr. 25). Urinstrahl gleichmässig stark.

VII. Urethrot. interna.

a) Traumatischer Fall; Gonorrhoe voraufgegangen.

111. K. W. s. Fall 5.

b) Fälle sicher gonorrhoischen Ursprungs.

112. A. W., 31 J., Beamter. 1. V. bis 5. VI. 94. Vor 8 Jahren

Gonorrhoe, 3 Jahre. Darauf Dysurie. Vor 1 Jahr auswärts Urethrot. int. und Bougierung. Wieder Verschlimmerung. Aufgenommen. Striktur des Pars pend. und membran., für mittelstarken Katheter durchgängig. Epididymitis beiderseits. 7. V. Chloroformnarkose. 2 mal Einschnitt mit dem Urethrotom; sofortige Dilatation. Auch nach wiederholter Urethrotomie und Dilatation misslingt Kathet.; Dilatator (mit centralem Katheter) bleibt liegen. Katheter am Abend verstopft, mit dem Dilatator entfernt. W. entleert nun Urin, zuletzt viel Blut. Dilatator wieder eingeführt. — 9. V. Fieber, Pulsvermehrung, starke Schmerzen, Schwellung an den Strikturstellen. („Es macht den Eindruck, als wenn sich dort die durch das Messer gemachten Einschnitte zu Abscessen oder Schleimhautdivertikeln ausgebildet hätten".) — 27. V. Unter grossen Schmerzen Katheter 20 für 1 Stunde. — 29. V. Bougiert sich. Mit Nr. 20 entlassen. — Nachricht Juli 04: Ist mit dem Erfolg zufrieden. Urin in starkem Strahl. 7 Wochen vom Arzt bougiert. Bougierte mit Nr. 21 selbst ein Jahr und jetzt noch hin und wieder.

113. D. s. Fall 63.

114. G. K., 38 J., Brennereiverwalter. 14. VIII. bis 21. X. 97. Vor 15 Jahren Gonorrhoe, einige Wochen, nicht behandelt. 13. VIII. Akute Retention durch Erkältung. Kathet. 2 Aerzten misslungen. Auf der Bahnfahrt hierher plötzlich Urinentleerung. Befund: In 20 cm eine von aussen als Strang fühlbare, für filiforme Bougies durchgängige Striktur. 17. VIII. Cocain-Instillation. Einschnitte mit dem Urethrotom nach allen Richtungen. Dauerkatheter, am 24. VIII. durch dickeren Nélaton ersetzt. Fieber, Cavernitis (28. VIII.), Orchitis (4. IX.). Dann Bougierkur (Metall 22); doch wird sie wegen erneuter Reaktion vorübergehend unterbrochen und durch Dauerkatheter ersetzt. Geheilt entlassen. — Nicht ermittelt.

115. A. C., 31 J., Steinmetz. 20. XII. 97 bis 23. III. 98. Vor 5 Jahren Gonorrhoe. 4 Wochen gar nicht, 4 Wochen mit Einspritzungen behandelt; geheilt. Vor 1 Jahr Dysurie. Befund: Strikturen in 8, 12, 15 cm; für Filiforme durchgängig. — 28. XII. Cocain-Adrenalineinspritzung. Alsbald Erregungs- und Verwirrtheitszustand; lässt nach infolge sofortiger Salzwassernachspülung. Mit dem Urethrotom (Maissoneuve) Striktur in 4 Richtungen gespalten. Dauerkatheter. — 29. XII. Nach 24 Stunden 1 l. Blut entleert. Viel Gerinnsel. Anämie. Eiswasserspülung; Eisblase auf den Unterleib. In den nächsten Tagen geringere Blutung. — 7. I. Katheter entfernt. — 10. I. Bougierung (Nr. 10); täglich 2 mal $^1/_2$ Stunde. — 13. I. Bougierung sehr schwierig. Blutung; nachts 41,5°. — 15. I. Dauerkatheter. — 23. I. Abscesse am Damm, die sich (3. II.) in Urinfisteln umwandeln. — 25. II. Katheter stundenweise weggelassen. Einführung sehr schmerzhaft. Bougiert sich vom 13. III. ab. Harnröhre gut durchgängig für dicken Katheter, doch nochmals

Mitte März hohes Fieber. Eine Fistel verheilt, die andere im Vernarben. — Laut polizeilicher Auskunft später auswärts †.

116. C. S., 36 J., Konzertmeister. 15. X. bis 9. XI. 02. Vor 12 Jahren Gonorrhoe, 2 Jahre. Seit 10 Jahren Urinbeschwerden. Häufig Retention und Schüttelfröste. Kathet. gelang dem Arzt schliesslich. Warme Bäder. Hierher überwiesen. Fühlbare Verhärtung der Pars membran. Striktur in 15 cm. 20. X. Cocain-Instillation; Filiforme passiert. Urethrot. int. Dauerkatheter 18. Fieberfreier Verlauf. Urethritis. — 30. X. Nélaton 24. — 3. XI. Katheter entfernt. Bougierung bis Nr. 25. Lernt es selbst. — Nachricht Juli 04: Ist mit dem Erfolg sehr zufrieden. Bougierte $2^1/_2$ Wochen. Starker Urinstrahl; ausgezeichnetes Befinden.

117. H. W., 66 J., Offizier a. D. 17. XI. bis 3. XII. 03. Vor 33 Jahren Gonorrhoe, einige Wochen. Vor 22 Jahren Dysurie. Mehrfach Kathet. 16. und 17. XI. 03 auswärts Blasenpunktion. Befund: 19. XI. Striktur von Filiformer passiert. — 23. XI. Urethrot. int. Dauerkatheter 14. — Mit Dauerkatheter 20 auf Wunsch entlassen. — Nachricht Juli 04: Ist mit dem Erfolg sehr zufrieden; das Leiden sei ganz behoben. Urinstrahl stark. — Dauerkatheter bis 29. XII. Bougierung durch den Arzt mehrere Tage bis Nr. 23.

c) Gonorrh. Ursprung wahrscheinlich.

118. F. P., 45 J., Maurer. 20. VII. bis 9. VIII. 02. Seit 2 Jahren Urinbeschwerden nach Periproctitis. Befund: Striktur der Pars membran.; Filiforme passiert. Am Damm fühlbares Infiltrat. Urethrot. ext. vorgeschlagen, wird verweigert. 25. VII. Cocain-Instillation. Urethrot. int. Nachmittags Frost, 40,8°, Nachblutung. 30. VII. Urethrot. int. wiederholt. Dauerkatheter. Kein Fieber. 5. VIII. Nélaton Nr. 24 bis 7. VIII. Bougieren. Dabei unerträgliche Schmerzen, fordert seine Entlassung. — Nachricht Juli 04: Ist mit dem Erfolg zufrieden. Urinstrahl blieb stark. Bougierte nicht.

d) Zweifelhaften Ursprungs (angeboren, tuberkulös ?).

119. R. L., 17 J., Schneider. 8.—27. II. 98. Von Kindheit auf schwacher Urinstrahl. Seit 6 Monaten Schmerzen in der Nierengegend und beim Urinieren, das schliesslich nur tropfenweise erfolgt. Auswärts mehrfach behandelt. Befund: Sehr starke Phimose. Striktur in 5 cm (3 cm lang) und der Pars membran., durchgängig. 12. II. Aethernarkose. Spaltung der Phimose und der vorderen Striktur mit geknöpftem Messer. Dauerkatheter. 21.—23. II. Uriniert willkürlich. Entlassen mit starkem Urinstrahl und Durchgängigkeit für Metallsonde 27 in die Poliklinik, aus der er nach 8 Tagen wegbleibt. — Nachricht Nov. 04: Misserfolg. Bougierte nicht. Bald wieder stärkeres Pressen; dünner Strahl. Schliesslich auswärts Sectio alta. Urin jetzt grösstenteils aus der Blasenfistel. Oft Blasen- und Nierenkolik.

VIII. Zu kurze Zeit behandelte Fälle.

a) Traumatische Fälle.

120. H. G., 37 J., Schraubendreher. 9./10. VII. 01; 24./25. VI. 02. Vor 1 Jahr Dammverletzung (Sturz mit dem Rade). 13 Wochen Spitalaufenthalt. Seit 4 Monaten Eiter-, dann Urinfisteln am Damm. Striktur in 9 cm, von filiformer und angeschraubter Metallbougie (bis 20) passiert. Verweigert weitere Behandlung.

121. J. L., 44 J., Gärtner. 28. I. bis 4. II. und 10.—15. VI. 03. 4. VI. 02 zwei Hufschläge gegen Scrotum und Blasengegend. Penisschwellung. Mehrtägige Blutung aus der Harnröhre. Urinierte von selbst: Kathet. dem Arzt misslungen. Nach 5 Wochen Dysurie. Kathet. gelang mehrmals. Befund: Cocain-Adrenalineinspritzung. Pars membran. undurchgängig. Lehnt die Operation ab. Thiosinamineinspritzungen.

b) Sicher gonorrh. Ursprungs.

122. A. K., 33 J., Landarbeiter. Vor 3 Jahren Gonorrhoe mehrere Monate. 2 geringfügige Strikturen im hinteren Abschnitt.

123. O., 20 J., Böttcher. 24.—27. IV. 92. Vor 5 Monaten Gonorrhoe. 17 Tage behandelt. Leichte Hypospadie. Schmerzhafter Strang der Pars membran. Zinnbougie 12 geht durch.

124. A. D., 49 J., Handschuhmacher. 20./21. IX. 92. Gonorrh. Striktur. Lehnt weitere Untersuchung ab.

125. J. M., 23 J., Kaufmann. 16./17. V. 94. Vor 6 Monaten Gonorrhoe. 3 Wochen behandelt, geheilt. Schon früher Dysurie, Nierenschmerzen. Seit 6 Wochen Ausfluss. Undurchgängige Striktur.

126. H. G., 68 J., Buchhalter. 20. V. bis 10. VI. 99. Vor 38 Jahren Gonorrhoe; selbst behandelt. Vor 36 Jahren Bubonen. Vor 1 Monat Urinbeschwerden. Striktur hinter Orif. ext. und der Pars membran. Tabische Zeichen. 30. V. Dünner Katheter geht durch. Vor Abschluss der Behandlung ausgetreten. — Nach Auskunft der Post †.

127. A. S. 66 J., Kürschner. 24. IX. bis 1. X. 99. Vor 48 Jahren Gonorrhoe 3 Monate. Vor 17 Jahren Urinbeschwerden. Jetzt Retention. Kathet. dem Arzt misslungen. Befund: Striktur der Pars membran. Mit Hilfe einer Filiformen Dauerkathet. — 26. IX. Bougierung. — 29. IX. Nr. 28 passiert. Verlangt seine Entlassung. — Nachricht und Vorstellung Juli 04: Unzufrieden. Bougierte nicht. Nach 6 Monaten wegen Anschwellung auswärts Urethrot. ext. Noch mehrfach operiert. Nach 1 Jahr mit Fistel entlassen. Strahl blieb schwach. — Sehr hinfälliger Mann. Harnröhre durchgängig. Narbe und Fistel am Damm. Inkontinenz.

128. E. K., 51 J., Kutscher. 11.—25. V. 03. Vor 29 Jahren Gonorrhoe 1 Jahr. Seit 12 Jahren Urinbeschwerden. Harnstrahl öfter unterbrochen und blutig. Vor 3 Wochen Scrotumschwellung. Strikturen hinter Orif. ext. und in 18 cm; diese auch für Filiforme undurchgängig.

Später Konkrement entleert. Hodenabscess gespalten. Keine Retention.

129. K. H., 28 J., Maler. 13.—20. V. 03. Vor 11 Jahren Gonorrhoe. 2 Monate behandelt. Recidiv vor 5 Jahren; 3 Wochen Einspritzungen. Seit 1 Jahr Urinbeschwerden. Vor 1 Woche gelang dem Arzt Kathet. nicht mehr. Cocain-Adrenalineinspritzung, filiforme und angeschraubte Metallbougie gehen durch. Verweigert weitere Behandlung. — Nachricht Juli 04: Urinstrahl schwach; häufiges Urinieren. Urethritis. Retentionen, durch Katheter beseitigt. Bougierte nicht.

c) Gonorrh. Ursprung wahrscheinlich.

130. R. R., 45 J., Steinmetz. 8./9. VIII. 94. Seit 10 Jahren Urinbeschwerden. Katheterisiert sich. Seit 29 Jahren bettlägerig, Husten. Kathet. misslang ihm und dem Arzt. Undurchgängige Striktur der Pars membran. Herzschwäche. Hohes Fieber. Bronchitis. Lungenödem †. — Sektion: Myodegeneratio cordis.

131. K. D., 48 J., Buchdrucker. 25. III. bis 2. IV. 99. Seit 16. III. 99 Scrotumschwellung. Eiterfistel. Undurchgängige Striktur der Pars membran. Schnitt in die Hodenschwellung und Leistendrüsengegend. Lässt sich ambulant weiterbehandeln.

132. G. B., 53 J., Bergmannn. 3.—12. XII. 00. Vor 2 Jahren Anschwellung am After; Eiterentleerung. Ende November Nierenkolik. Seit 26. XI. Urinbeschwerden. Kathet. misslingt ihm und dem Arzt. Striktur in 13 cm, am 7. und 9. XII. von filiformer Bougie passiert. Entlassen auf Wunsch. — Nachricht Juli 04: Bougierte nicht. Dysurie. Starkes Pressen. Nierenkoliken.

133. F., 34 J., Gastwirt. 31. X. bis 9. XI. 01. Seit 10 Jahren Urinbeschwerden. Verengung der Pars prostat., unter grossen Schmerzen durch Katheter überwunden. Entlassen auf Wunsch.

d) Zweifelhaften Ursprungs.

134. R. R., 29 J., Appreteur. 4. VII. bis 29. VIII. 93. Seit 1 Jahr Seitenstechen. Bluthusten. Wird deswegen behandelt. Seit kurzem Dammschwellung, Urinbeschwerden. Urinmenge vermindert. Penis dauernd erigiert. Corp. cavern. höckrig hart. Hektisches Fieber. Warme Bäder. Ungeheilt entlassen.

135. M. P., 56 J., Kaufmann. 19.—24. I. 99. Vor 8 Jahren Urinbeschwerden. Katheter. Kastration. — Schwerkrank. Strikturen des Orif. ext. und des tieferen Teils. Prostatitis. Katheter. Blasenspülungen.

136. F. H., 69 J., Weber. 25.—30. VI. 04. Seit 58 Jahren Urinbeschwerden. Inkontinenz. Vor 47 Jahren „scharfe Einspritzung“ durch den Arzt, die „die Harnröhre wieder durchgängig machen sollte“. Retention 3 Tage lang; Urethritis. Bougierte 10 Jahre. Vor 22 Jahren Retention; Urethrot. ext.; Bougierung. Vor 3 Jahren Perineotomie; Urinfistel; Bougierung. Vor 8 Wochen brach ein Stück Bougie ab, rutschte nach einigen Tagen beim Urinieren wieder heraus. — Harter

Strang am Damm. Ausgedehnte, für feine Bougies durchgängige Striktur. Urinentleerung ungestört. Operation zu wenig aussichtsvoll. Bougierung empfohlen. — Nachricht Dez. 04: Bougierung erschwert. Schleimverstopfung. Starkes Pressen.

C. Verlegung der Harnröhre durch Fremdkörper oder Geschwulst. (Urethrot. ext.).

137. P. K., 4 J., Gastwirtssohn. 29. IX. bis 25. XII. 92, 31. V. bis 5. VIII. 97. Vor 3½ Wochen plötzlich Leibschmerzen. Retention. Katheter. — 1. XI. 92. Urethrot. ext. Sphinkter gedehnt. Harnsäurestein entfernt. Dauerkatheter. Rectalfistel. Mit Epididymitis und Dammfistel entlassen. — Dauernd Urinbeschwerden. Aufgenommen. 31. V. 97. Bougie 16 geht durch. 17. VI. Pars membran. undurchgängig. Urethrot. ext. Stein entfernt. Dauerkatheter. — 5. VII. Bougie 17. — 30. VII. Dauerkatheter endgültig entfernt. — 5. VIII. Fistel verheilt. — Nicht ermittelt.

138. J. B., 10 J., Schüler. 6. VII. bis 2. VIII. 93, 22. I. bis 12. IV. 94. Seit 2 Jahren nach Erkältung Urinbeschwerden. — Tuberkulöse Rippen- und Afterfistel. Cystitis. 7. VII. Chloroformnarkose. Urethrot. ext. Harnröhrenstein entfernt. 2 Silbernähte. Dauerkatheter. — 22. VII. Sekundärnaht am Damm. Mit Urinfistel entlassen. Diese heilt nicht. Aufgenommen. 22. I. 94. Metallsonde geht durch, aber zwischen 9 und 15 cm fest engagiert. 18. II. Bougierung unmöglich. 22. II. Urethrot. ext. Striktur (1,5 cm) reseciert. 6 Silberdrähte an der symphysären und seitlichen Wand. Dauerkatheter. Mit Fistel entlassen. — Nachricht Juli 04: Ist mit dem Erfolg zufrieden. Fistel heil. Urinstrahl stark, ohne Pressen. Am Mastdarm noch mehrfach behandelt. Bougierte nicht.

139. J. Z., 30 J., Buchhalter. 2. IV. bis 2. V. 95. Chronische Gonorrhoe. Ein Schäfer sondierte die Striktur; der Bleistift brach ab. — Pars membran. undurchgängig. 5. IV. Urethrot. ext. Bleistift entfernt. Harnröhrennaht. Dauerkatheter per orif. ext. bis 24. IV. Bougierung. 2. V. bis 8. VI. gonorrhoische Epididymitis, dann Hodenabscess. Schliesslich geheilt entlassen. — Nachricht Juli 04: Urinentleerung befriedigend. Bougierte nicht. Nebenhodeneiterung besteht fort.

140. P. K., 65 J., Rentner. 29. X. bis 23. XII. 00, 18.—27. III. 01. Vor 41 Jahren Gonorrhoe, 1 Jahr. Seit 8 Jahren Dysurie und Nachträufeln. Seit Wochen Schwellung am Penis und Damm und Urinfisteln. Leicht benommen. Urininfiltration. 1. XI. Ohne Narkose durch Einschnitt jauchige Höhle eröffnet. Probeexcision: Plattenepithelcarcinom. Ebenso 6. XII. Mit Urinfistel entlassen. — Wunde heilt. Retention, Katheter. Aufgenommen. 18. III. 01. Wunde geöffnet. Centrale Harnröhre von da aus mit Filiformer, periphere vom Orif. ext. aus bougiert. — 23. III. Dicker Nélaton per orif. ext. in die Blase. — Mit Nélaton und Leitsonde entlassen. — Keine Nachricht.

XVII.

AUS DER

FREIBURGER CHIRURGISCHEN KLINIK

DES PROF. DR. KRASKE.

Zur Kenntnis des primären Magensarkoms.

Von

Dr. **Oberst,**
Assistenzarzt.

Die Litteratur des Magensarkoms — einer im Vergleich zum Carcinom dieses Organes immerhin seltenen Geschwulstform — hat in letzter Zeit einen erheblichen Umfang angenommen. Seitdem Virchow in seinen „Geschwülsten" kurz auf das Vorkommen des Magensarkoms hingewiesen hat, ist die Zahl der besonders in pathologisch-anatomischer Beziehung untersuchten Fälle eine relativ grosse geworden. Mintz [1]) konnte im Jahre 1900 den 36 von Schlesinger — auf dessen Arbeit wir noch zurückkommen werden — gesammelten Fällen, einen eignen inbegriffen, 6 weitere Beobachtungen über Sarkome des Magens hinzufügen. Inzwischen ist das erste halbe Hundert bereits überschritten, so dass wohl die pathologische Histologie ganz oder nahezu ganz erschöpft ist.

Die erste klinische Studie über das Magensarkom wurde von Schlesinger [2]) geliefert, der an der Hand von drei eigenen Beobachtungen und den nicht allzu häufig in der Litteratur bereits vorhandenen Mitteilungen die klinischen Symptome zusammenfasste.

1) Berl. klin. Wochenschr. 1900.

2) Klinisches über Magentumoren nicht carcinomatöser Natur. Zeitschr. f. klin. Med. 1897. Suppl.

Er bespricht in dieser Arbeit die Symptomatologie und Diagnose in erster Linie und fast ausschliesslich in ihren Unterscheidungsmerkmalen zum Carcinom des Magens. Dabei kommt er zu dem Resultate, dass die Differentialdiagnose beider Erkrankungen wohl in den meisten Fällen unmöglich ist.

Wenn auch festgestellt wurde, dass freie Salzsäure beim Sarkom selbst bei vorgeschrittener Erkrankung noch oft gefunden wird, und die Stenosenerscheinungen wegen des vorwiegenden Sitzes des Sarkoms an der grossen Kurvatur häufig fehlen, so lässt sich auf solche unsichere Merkmale eine specielle Diagnose natürlich nicht gründen. Die Milzvergrösserung, die Schlesinger bei einigen Patienten fand, wurde von späteren Beobachtern nicht so oft festgestellt, als dass von einem einigermassen regelmässigen Vorkommen gesprochen werden kann. Wenn ich noch erwähne, dass Blutungen beim Sarkom seltener als beim Carcinom beobachtet wurden, so sind die wenigen und ungewissen Unterschiede aufgezählt.

In einzelnen Fällen konnte allerdings aus den bereits aufgetretenen Metastasen die Natur des Magentumors mit ziemlicher Sicherheit erkannt werden. So konnte Fleiner aus dem Auftreten von multiplen Hautsarkomen — Leube fand allerdings neben universeller Hautsarkomatose ein altes Magencarcinom — bei palpabler Magengeschwulst die Diagnose auf Magensarkom stellen; auch Dreyer[1]) berichtet über einen ähnlichen Fall. Ferner sollen nicht strikturierende Darmmetastasen die Natur des Magentumors als Sarkom in hohem Grade wahrscheinlich machen; indes ist auch hier eine Verwechslung mit intestinaler Pseudoleukämie möglich, wie Schlesinger in seinem dritten Falle berichtet.

Teile des Tumors selbst durch Erbrechen oder mit Hilfe des Magenschlauches zu erlangen, scheint ausserordentlich selten zu sein, so dass es nur Riegel[2]) gelang, die Diagnose aus einem unter Blutung erbrochenen Sarkomknoten zu stellen.

In derartig vorgeschrittenen Fällen wird nun allerdings die Sicherstellung der Diagnose dem Patienten wohl kaum mehr Nutzen bringen können. Die Anfangsstadien des Magensarkoms machen, wie es scheint, noch weniger Erscheinungen wie das beginnende Carcinom, so dass die meisten Kranken erst bei vorgeschrittenem Leiden in Behandlung kommen, nachdem sie selbst durch die Verschlechterung ihres Allgemeinbefindens neben geringen Magenbe-

1) Ueber das Magensarkom. In.-Diss. Göttingen 1894.
2) Erkrankung des Magens. Nothnagel Bd. XVI.

schwerden auf ihre Krankheit aufmerksam geworden sind. Ein operativer Eingriff ist in diesem Stadium in den meisten Fällen ausgeschlossen, da der Tumor schon in Nachbarorgane hineingewachsen ist oder Metastasen gesetzt hat.

Indessen scheinen doch manche Sarkome ausserordentlich spät zu metastasieren, so dass unter Umständen auch jetzt noch eine Exstirpation möglich ist. So hat Billroth[1]) ein grosses erweichtes Sarkom des Magens entfernt, und neuerdings haben Schopf[2]), Capello[2]) und Andere über die erfolgreiche Exstirpation von ausgedehnten Magensarkomen berichtet.

Die Therapie eines nachweisbaren Magentumors — sei er nun carcinomatöser oder sarkomatöser Natur — ist die gleiche, und die Bemühungen, differentialdiagnostische Merkmale dieser beiden Geschwulstarten aufzufinden, sind demnach rein theoretischer Natur und vernachlässigen dabei noch die Rücksicht auf andere Affektionen des Magens.

Auch eine neuere Arbeit von Pstrokowski[3]) beleuchtet in ihrem klinischen Abschnitte die Schwierigkeit der Differentialdiagnose zwischen Carcinom und Sarkom des Magens, ohne gerade wichtige neue Momente anzuführen.

Bei deutlich palpablem Tumor ist allerdings zuzugeben, dass für die Diagnose neben den ausserordentlich seltenen gutartigen Magentumoren das Carcinom in erster Linie in Betracht kommt. Ist jedoch kein Palpationsbefund oder ein nicht zuverlässiger zu erheben, so sollte meiner Ansicht nach noch eine weitere überaus häufige Magenkrankheit in Erwägung gezogen werden — ich meine das Ulcus rotundum. Es scheint auf den ersten Blick vielleicht eine müssige Arbeit zu sein, das Sarkom des Magens mit dem Ulcus in Differentialdiagnose zu stellen, weil gemeinsame Eigenschaften ja wohl kaum vorliegen können. Wird doch z. B. angegeben, dass gerade Blutungen beim Sarkom ausserordentlich selten beobachtet werden. Und doch kommen bisweilen Blutungen vor, Blutungen so abundanter Natur, dass die Kranken diesen an und für sich schon erliegen können oder doch in die grösste Gefahr kommen. Treten nun gar nach einer solchen Hämorrhagie bei einem jugendlichen Individuum Erscheinungen von Perigastritis und Pleuritis auf, so

1) Wien. klin. Wochenschr. 1888. Nr. 4 und 5.
2) Centralbl. f. Chir. Nr. 20 und Nr. 43.
3) Zeitschr. f. klin. Med. 1902.

könnte eigentlich an der Diagnose Ulcus rotundum ein Zweifel nicht mehr obwalten.

Folgender Fall, der an der Freiburger Klinik beobachtet wurde, möge als Beispiel dienen, dass das Sarkom des Magens das Bild eines Ulcus rotundum vortäuschen kann.

Der 25 Jahre alte Landwirt G. erkrankte im Oktober 1903 kurz nach Ableistung seiner Militärzeit plötzlich an heftigem Blutbrechen und Schmerzen in der Magengegend. Während das Blutbrechen und der Abgang von Blut im Stuhl in der nächsten Zeit nachliess, trat unter hohem remittierenden Fieber eine sehr schmerzhafte Resistenz des Epigastriums sowie eine rechtsseitige Pleuritis auf. Bei exspektativer Behandlung verschwanden die Blutungen fast ganz, doch blieb die schmerzhafte Infiltration des Epigastriums bestehen. Bei subfebriler Temperatur erholte sich der sehr anämische Pat. nur wenig und wurde am 11. II. 04 in die Klinik aufgenommen.

Befund: Herz mässig nach rechts verlagert, an der Spitze systolisches Geräusch. Ueber der rechten Lunge Schallverkürzung und abgeschwächtes Atmen. Unterer Lungenrand nicht verschieblich. Das Epigastrium, rechts mehr wie links, wird von einer flächenhaften, druckempfindlichen Resistenz eingenommen; die Haut ist darüber verschieblich. Der Leib ist im übrigen etwas eingezogen und gespannt; ein Erguss besteht nicht. Die erwähnte Resistenz geht kontinuierlich in die Leber über. Die Milz ist nicht vergrössert. Es besteht eine geringe Leukocytose; der Hämoglobingehalt beträgt etwa 20 %. Die Beschwerden des Pat. bestehen in krampfartigen bald nach dem Essen auftretenden Schmerzen der Magengegend.

Von einer Ausheberung des Magens wird Abstand genommen, zumal Pat. sich in den folgenden 14 Tagen erholt und besser fühlt. (Gewichtszunahme 6 Pfd.). Die schmerzhafte Resistenz wird inzwischen kleiner und weniger druckempfindlich. Die Anämie bessert sich nicht, trotzdem nie mehr Blut abgeht. In der folgenden Woche tritt unter Temperaturanstieg und stärkeren Schmerzen eine rasch zunehmende Verschlechterung ein, sodass ein operativer Eingriff notwendig erscheint. Es wird ein epigastrischer Medianschnitt angelegt. Nach Lösung geringer Adhäsion zeigt sich ein dem Pylorus angehöriger und in die Leber hineingewachsener faustgrosser Tumor. Da Zeichen einer Pylorusstenose vorhanden waren und an eine radikale Entfernung der Geschwulst nicht zu denken war, wurde eine Gastro-Enterostromie gemacht und die Bauchhöhle wieder geschlossen. Pat. überlebte den Eingriff 4 Tage; die Entleerung des Magens ging ohne Störung vor sich.

Die Autopsie ergab ausser einer hochgradigen Anämie aller Organe eine wenig ausgedehnte Hypostase beider Unterlappen, sowie rechts die erwähnte adhäsive Pleuritis. Das Bauchfell ist spiegelnd, die Darmnaht

ist sufficient, der Magen leer. Der Tumor nimmt den Pylorus ein, ist gegen das Duodenum scharf abgegrenzt, nach dem Fundus zu verliert er sich in eine mehr flächenhafte Verdickung der Magenwand. Die Geschwulst ist fest mit dem linken Leberlappen verwachsen und erstreckt sich an der weisslichen Farbe erkenntlich einige Zentimeter in die Lebersubstanz hinein. Nach hinten ist der Tumor durch ziemlich feste Adhäsionen fixiert. Die Schnittfläche ist von derber Konsistenz und gelblichweisser Farbe; die Dicke beträgt bis 6 cm. Die atrophische Schleimhaut überzieht kontinuierlich die Innenfläche bis auf einen tiefen fünfmarkstück-grossen Defekt, dessen Grund entartetes Lebergewebe bildet.

Die Milz ist nicht vergrössert, in der Leber finden sich keine Metastasen. Die regionären Lymphdrüsen sind nicht vergrössert. Auch in andern Organen sind keine Metastasen zu finden.

Die mikroskopische Untersuchung ergab ein Rundzellensarkom, das von dem Bindegewebe der Submucosa seinen Ausgang nimmt. Von hier aus wachsen die Tumorelemente in die Muscularis und Subserosa, während die Serosa, da wo sie erhalten ist, dem Tumor Widerstand leistet. Auch in die Schleimhaut dringen die Sarkomzellen vor, allerdings nur an wenigen Stellen, und umwachsen und zehren die Drüsenschläuche auf. Entzündliche Erscheinungen treten im allgemeinen in den Hintergrund, nur die Umgebung des Geschwürs weist eine erhebliche Leukocytenansammlung auf. Da, wo die Geschwulst in die Leber gewachsen ist, besteht sie aus einem gleichmässigen Rundzellengewebe mit überaus spärlicher Zwischensubstanz, nach der einen Seite von Lebergewebe, nach der andern von der noch zum Teil erhaltenen Magenmucosa begrenzt. Das Bindegewebe der Submucosa ist in den dem Tumor benachbarten Partien erheblich hypertrophiert und giebt der Magenwand ein schwieliges Ansehen. Die Muscularis ist kaum verdickt.

Wenn wir die Anamnese und die klinische Beobachtung der Anfangszeit bei dem ausführlich mitgeteilten Krankheitsfalle betrachten, so werden wir mit fast zwingender Notwendigkeit zu der Diagnose eines Ulcus rotundum geführt. Auch im späteren Verlauf, als nach dem Sistieren der Blutungen und vorübergehender Besserung unter Temperaturanstieg der Zustand des Patienten sich rapid verschlimmerte, konnten die immer noch bestehende Anämie, Fieber und Schmerzen auf einen in der Tiefe noch vorhandenen Eiterherd bezogen werden. Erst die Laparotomie brachte Gewissheit.

Einen analogen Fall weist nun allerdings die Litteratur des Magensarkoms nicht auf, doch sind unter den bekannt gegebenen Fällen immerhin einzelne, die ein Ulcus vorgetäuscht haben oder hätten vortäuschen können.

Eine Beobachtung von heftigster Magenblutung, die zum Exi-

tus führte, beschreibt Robert[1]): Bei einem Offizier, der wegen einer Fraktur in Behandlung kam, trat unerwartet eine heftige Magenblutung auf, welcher der Patient erlag. Während des Lebens waren krankhafte Erscheinungen von Seiten des Magens nicht aufgetreten. Die Autopsie stellte ein Magensarkom fest.

Zwei Fälle von Lymphosarkomen, die nach vorangegangenen Ulcussymptomen an Perforationsperitonitis zu Grunde gingen, erwähnt Kundrat[2]). Da die Arbeit pathologisch-anatomischer Art ist, so fehlen leider nähere klinische Daten; die beiden Patienten waren 29 und 34 Jahre alt und zeigten Ulcerations- und Perforationserscheinungen des Magens; bei dem einen entstand zuerst ein subphrenischer Abscess.

In den übrigen klinisch beobachteten Fällen, bei denen Blutungen oder Perforationserscheinungen auftraten, war die Diagnose bei positivem Palpationsbefund und auf Grund des Verlaufes, Alters etc. von vornherein zu Gunsten einer malignen Neubildung festgelegt, so dass ein Ulcus und dessen Folgezustände nicht ernstlich in Erwägung gezogen werden konnte. Immerhin weisen die aufgeführten Fälle darauf hin, dass zumal bei jungen Patienten eine Magenblutung das erste Zeichen eines Magensarkoms sein kann, und fordern auf, bei nicht gewöhnlichem Verlauf oder bei verzögerter Rekonvalescenz nach Magenblutung an ein Sarkom des Magens zu denken.

Eine radikale operative Behandlung des Magensarkoms wurde — wie schon erwähnt — nur bei wenigen Kranken vorgenommen. Ein Urteil über die Aussichten eines derartigen Eingriffes ist deswegen nicht möglich, immerhin sind sie keineswegs entmutigend. Die von Schopf operierte Kranke, bei der fast der ganze Magen, sowie vergrösserte Lymphdrüsen des Netzes entfernt werden mussten, lebte ein Jahr nach dem Eingriffe noch in bestem Wohlbefinden. Capello's Patientin lebte noch zwei Jahre nach dem Eingriff in voller Gesundheit; es war bei ihr ein grosser cystischer Tumor nach Resektion eines Magenabschnittes entfernt worden.

Einen ähnlichen Fall operierte Billroth bereits 1887. Es handelte sich gleichfalls um einen grossen cystischen Tumor der Curvatura maior. Die Patientin verliess nach 5 Wochen die Klinik; weitere Daten fehlen.

Wenn wir zum Schlusse noch die Frage aufwerfen, ob unter

1) Allgem. med. Centralzeitung. 1898. Nr. 94; (auch bei Mintz citiert).
2) Ueber Lymphosarkomatose. Wien. klin. Wochenschr. 1893.

den Sarkomformen die eine oder die andere weniger bösartig ist, d. h. häufiger oder seltener Metastasen setzt, so ist unter den bislang beobachteten Fällen für keine Art dieser Geschwülste eine Gesetzmässigkeit nach der einen oder andern Seite zu erkennen. Das Rundzellensarkom z. B. — die häufigste Form — weist in der grossen Mehrzahl der Fälle Metastasen auf; bei einer kleinen Minderzahl ist selbst in vorgeschrittenem Leiden keine Verschleppung der Keime eingetreten; ähnliche Verhältnisse liegen bei den übrigen Geschwulstformen vor. Einen Unterschied in therapeutischer Hinsicht bedingt die Lokalität der Tumoren. Die selteneren cirkumskript aufsitzenden kugeligen Geschwülste der grossen Curvatur — es sind gewöhnlich Myo- oder Fibrosarkome — erlauben naturgemäss eine leichtere Exstirpation als die einen grossen Teil des Magens durchsetzende Formen (Lymphosarkome). Als Palliativoperation ist bei einigen wenigen Kranken — wie auch bei dem unsrigen — eine Magendünndarmfistel angelegt worden.

XVIII.

AUS DEM

ALLERHEILIGEN-HOSPITAL ZU BRESLAU.

CHIRURG. ABTEIL.: GEH. SANITÄTSRAT DR. RIEGNER.

Ueber Harnblasengeschwülste.

Von

Geh. San.-Rat Dr. **Riegner**[1]).

Die 33 Jahre alte Uhrmacherfrau E. aus Sch. konsultierte mich am 21. Oktober d. J. wegen Blasenbeschwerden, die vor etwa 10 Wochen zum ersten Male aufgetreten wären. Sie klagte über häufigen Harndrang und das Gefühl, als ob die Blase nach der Entleerung noch voll wäre. Der Urin habe zuerst weisse Flocken enthalten, die später eine etwas blutige Färbung angenommen hätten. Am Tage vor ihrer Herkunft war der zuletzt entleerte Urin zum ersten Mal, und zwar nachdem sie vorher ein heisses Bad genommen, rein blutig gefärbt (seitdem ist bis zur Operation keine Blasenblutung mehr eingetreten). Der mit dem Katheter entleerte Urin war ziemlich klar, enthielt längere Flocken, die aus grossen polymorphen Epithelzellen bestanden, und reagierte neutral. Gegenwärtig waren keine wesentlichen dysurischen Beschwerden, kein häufigerer Harndrang, keine Schmerzen vorhanden. Die Untersuchung mit der Blasensonde liess Stein ausschliessen. Bei der Cystoskopie sah ich an der vordern obern Blasenwand einen etwa zweimarkstückgrossen kreisrunden, scharf abgegrenzten, breitbasig aufsitzenden, nur an den Rändern etwas Schatten werfenden, ziemlich flachen Tumor, der an der Oberfläche ein blumenkohlartiges Aussehen hatte und anscheinend ganz unbeweglich war. Die übrige Blase zeigte keinerlei Abnormität. Die Ureteren waren frei, deutlich zu sehen und funktionierten gut.

1) Nach einem Vortrage in der Sitzung der medicinischen Sektion vom 2. XII. 04 (klinischer Abend im Allerheiligen-Hospital).

Die wegen der wahrscheinlichen Malignität der Geschwulst sofort vorgeschlagene Operation konnte Frau E. aus äusseren Gründen erst 15 Tage später (am 8. XI) vornehmen lassen. Nach Füllung der Blase mit 200 Gramm Borsäure wurde dieselbe zunächst unter Cocain-Adrenalin-anästhesie in Beckenhochlagerung durch Längsschnitt freigelegt und die Peritonealfalte möglichst hoch nach oben geschoben. Der Tumor fand sich an der durch die Cystoskopie bestimmten Stelle am obern Teil der vordern Wand, dursetzte dieselbe vollständig, wölbte sie halbkuglich vor und fühlte sich derb an. Die oberste nach dem Vertex zu gelegene Partie war mit dem Peritoneum verwachsen. Dieses wurde daher (nun in Aethernarkose) eröffnet und nach Vorwälzung der Blase bis über die obere hintere Grenze der Geschwulst hinaus sofort wieder vernäht. Erst jetzt wurde unterhalb der letzteren die Blase auf dem eingeführten Katheter eingeschnitten und der Tumor mit dem angrenzenden Blasenteil im Gesunden excidiert. Er war inzwischen auf Dreimarkstückgrösse gewachsen und hatte kugliche Form (Demonstration desselben). Der ziemlich erhebliche Blasendefekt wurde durch doppelreihige Etagennaht mit Catgut vollständig geschlossen, in den prävesikalen Raum hinter das Schambein ein Drain geführt, die Recti mit Catgut, die Hautwunde bis auf den untern Wundwinkel mit Seide vernäht. Permanente Heberdrainage mittelst eines durch die Urethra eingeführten Schlauchs sorgte für ungehinderten Urinabfluss.

Der Krankheitsverlauf war ungestört. Nur in den ersten 2 Tagen stieg die Temperatur abends auf 38. Am 3. Tage Stuhl durch Einguss. Beim ersten Verbandwechsel am 9. Tage Entfernung der Hautnähte. Alles per primam geheilt bis auf die untere Oeffnung, aus welcher das Drain entfernt und durch einen Gazestreifen ersetzt wurde. Wegen stärkerer Urethritis und Vulvitis musste der permanente Katheter weggelassen werden. Zwei Tage darauf war der Verband etwas von Urin durchfeuchtet, die Blasennaht musste also an einer kleinen Stelle insufficient geworden sein. Daher nach 4 Tagen (am 21. XI.) Wiedereinlegung des permanenten Katheters, wonach der Verband ständig trocken blieb und sich die Drainfistel allmählich schloss. Der Urin, anfangs noch etwas flockig, wurde bald vollkommen klar und hatte saure Reaktion.

Die mikroskopische Untersuchung bestätigte leider meine Annahme, dass es sich um einen malignen Tumor handelte und zwar (wie Sie aus den aufgestellten Präparaten ersehen) um einen ausgesprochenen Gallertkrebs. Dieser tritt in der Blase sehr selten auf. Es sind bis jetzt, soviel ich weiss, nur 5—6 Fälle davon veröffentlicht worden.

Es ist daher wohl von Interesse, wenn ich Ihnen das sehr gut konservierte Präparat eines zweiten Falles von Gallertkrebs der

Blase meiner Beobachtung zeige, das bei der Sektion einer 51 Jahre alten Frau A. P. vor $2^1/_2$ Jahren gewonnen wurde.

Dieselbe kam am 15. IV. 02 auf meine Abteilung und wollte bis August 1901 vollkommen gesund gewesen sein. Damals ging zum ersten Male Blut mit dem Urin ab. Die Hämaturie wiederholte sich nicht mehr, bis etwa 5 Wochen vor der Aufnahme der Harn wieder blutig wurde und unfreiwillig abfloss. Die Patientin sah sehr kachektisch aus. Es bestand Incontinentia urinae, reichlicher Blutabgang, in welchem Geschwulstpartikelchen gefunden wurden, die sich als Gallertkrebs erwiesen. Cystoskopie war natürlich unmöglich, daher Digitalexploration nach Erweiterung der Urethra. Ich fand die ganze Blasenwand mit Geschwulstmassen ausgekleidet. Die Blase war bei bimanueller Untersuchung als billardkugelgrosser Tumor zu fühlen. Unter heftigen Schmerzen in der rechten Nierengegend bildete sich hier ziemlich akut eine fluktuierende Geschwulst, die als Hydronephrose durch Behinderung des Urinabflusses seitens der Blasengeschwulst aufgefasst wurde. Die aufgefangene tägliche Urinmenge ging vom 29. V. 02 bis 31. V. von 1800 auf 700 ccm zurück. Am Nachmittag dieses Tages trat, nachdem schon einige Zeit vorher Kopfschmerzen und mehrfaches Erbrechen bestanden hatten, ein ausgesprochener urämischer Anfall ein, der nach Kampferinjektionen bis zum 1. VI. zurückging. Doch blieb die Urinmenge dauernd auf 300—350 ccm beschränkt, am 4. VI. stellte sich Coma ein, am 5. VI. erfolgte der Exitus.

Bei der Sektion fand sich die ganze Blase stark verdickt und durchsetzt von schon makroskopisch gallertig aussehenden Tumormassen, die nach dem Cavum zu zerfallen waren und den Blasenübergang überall bucklig hervorwölbten, ohne jedoch hier durchgebrochen zu sein. Die Geschwulstinfiltration war bis in das hintere Ende der Urethra vorgedrungen. Auch die Beckenlymphdrüsen waren gallertig entartet. Sonst fanden sich keine Metastasen. Beide Ureteren waren erweitert, erheblicher noch die Nierenbecken, namentlich das rechte (Hydronephrose). Zweites Stadium des Morbus Brightii. Die mikroskopische Untersuchung der Geschwulstmassen aus Blase und Lymphdrüsen ergab ausgesprochenen Gallertkrebs (Demonstration der Präparate).

Ich stelle Ihnen hier noch einen Mann K. von 36 Jahren vor, den ich im Februar 1903 wegen Blasentumors operiert habe.

Seine Beschwerden begannen vor 4 Jahren mit häufigerem Urindrang, erschwertem Harnlassen und Schmerzen in der Blasengegend. Er blieb ohne ärztliche Behandlung bis zum Oktober 1902, wo er sich auf meine Abteilung aufnehmen liess. Wir stellten eine mässige Striktur fest, die auf eine vor 16 Jahren acquirierte Gonorrhoe zurückzuführen war, und beseitigten dieselbe durch allmähliche Dilatation. Erst Ende des Jahres 1902 traten zum ersten Male Blasenblutungen auf mit plötz-

lichen Unterbrechungen des Harnstrahles. K. kam deshalb am 21. I. 03 wieder ins Hospital. Der Urin war alkalisch, trübe, zeitweise blutig gefärbt. Am 2. II. erfolgte eine stärkere Blutung. Im Auge des Metallkatheters fand sich ein Gewebsbröckel, das sich mikroskopisch als Papillom erwies. Die am 4. II. vorgenommene Cystoskopie entdeckte einen gestielten etwa wallnussgrossen Tumor in der Gegend des Trigonum und der linken Uretermündung, welche von ihm verdeckt wurde, während die rechte gut funktionierend gesehen werden konnte. K. lehnte die ihm vorgeschlagene Operation ab und verliess am nächsten Tage das Hospital, welches er indes am 18. II. wieder aufsuchte, weil stärkere Blutungen aufgetreten waren, mitunter auch plötzliches vollkommenes Unvermögen Harn zu lassen und Schmerzen in der Nierengegend.

Am 26. II. 03 willigte er endlich in die Operation. Durch Sectio alta wurde die Blase eröffnet, der inzwischen gewachsene, sehr weiche, leicht bröckelnde, stark blutende Tumor nebst der angrenzenden Schleimhaut auf dem Trigonum excidiert, wobei die Einmündungsstelle des linken Ureter mit fortgenommen werden musste. Die Blase wurde bis auf eine nach Art der Kader'schen Gastrotomie angelegte Fistel durch zweireihige Etagennaht geschlossen und durch jene ein Nélatonkatheter eingelegt. Ein zweiter wurde per urethram in die Blase geführt. Naht der Recti und der Hautwunde bis auf den unteren Winkel.

Nur am Operationstage war der abfliessende Urin noch blutig, dann wurde er allmählich klar. Am 15. III. wurde der Katheter aus der Bauch-Blasenfistel, am 25. III. der durch die Urethra eingelegte entfernt. Pat. entleerte von da ab in normaler Weise seinen Urin, der bald vollkommen klar war und sauer reagierte. Daher Entlassung am 9. IV. 03. Am 8. XII. 03 jedoch Wiederaufnahme wegen neuerlich im Anschluss an das Wasserlassen aufgetretener leichter Blutungen. Der Urin war wieder alkalisch, trübe, leicht blutig gefärbt. Bei der Cystoskopie sah man deutlich die Operationsnarbe, ausserdem an der untern vordern Blasenwand 2 linsengrosse knopfförmige Papillome. K. lehnte jeden operativen Eingriff ab und wurde, nachdem durch Höllensteinspülungen und Urotropin die bestehende Cystitis und Blasenblutung gebessert war, am 11. I. 04 entlassen. Am 24. II. 04 kam er wieder, klagte über zeitweise erschwertes Urinlassen, mässige Schmerzen in der Blasengegend und stärker blutige Färbung des Urins. Cystoskopisch fanden sich einzelne kleinere der Mittelpartie der vordern Blasenwand aufsitzende knopfförmige Geschwülstchen, ausserdem aber ein das Trigonum verdeckender etwa hühnereigrosser Tumor von dunkelroter Färbung, zerklüfteter Oberfläche ohne flottierende Zotten. Da der letztere wohl jetzt seinem Aussehen nach als ein maligner anzusprechen ist, wäre zur radikalen Beseitigung nur die Totalresektion der Blase mit eventueller Einpflanzung der Ureteren in die Flexura sigmoidea indiciert. Vorläufig hat Patient die Operation indes abgelehnt.

Die mikroskopische Untersuchung der im Februar 1903 entfernten Geschwulst der Blase stellte dieselbe als papilläres Fibrom fest. Es würde sich also eventuell hier um den seltenen, aber immerhin von Winkel einmal genau beobachteten und beschriebenen Fall handeln, in welchem ein ursprünglich gutartiges Papillom der Blase sich in einen malignen Tumor umgewandelt hat, resp. als solcher recidiviert ist.

Nachtrag. Eine im Januar 1905 auf Wunsch des Patienten vorgenommene Wiedereröffnung und Ausräumung der Blase förderte eine grosse Menge papillomatös gestielter Geschwülste zu Tage, welche das Cavum der Blase fast vollständig ausfüllten. Die mikroskopische Untersuchung derselben ergab mit Sicherheit, dass es sich in der That um Carcinom handelte. Die Heilung verlief wieder glatt. Ein weiterer radikaler Eingriff wurde bis jetzt abgelehnt.

BEITRÄGE

ZUR

KLINISCHEN CHIRURGIE

MITTEILUNGEN AUS DEN CHIRURGISCHEN KLINIKEN

ZU

Amsterdam Basel Berlin Breslau Budapest Freiburg Genua Graz Heidelberg Innsbruck Königsberg Leipzig München Prag Rostock Strassburg Tübingen Würzburg Zürich

UND DEN CHIRURGISCHEN ABTEILUNGEN

DES

Städtischen Krankenhauses Dresden Frankfurt a. M. Gmünd Karlsruhe Nürnberg Augusta-Hospitals in Berlin Allgemeinen Krankenhauses in Hamburg Diakonissenhauses in Freiburg i. B. und Stuttgart Karl-Olga-Krankenhauses in Stuttgart Kantonsspitals in Münsterlingen Landkrankenhauses in Hanau Allerheiligen-Hospitals in Breslau

Herausgegeben von

O. v. **Angerer** (München) B. v. **Beck** (Karlsruhe) C. **Brunner** (Münsterlingen) P. v. **Bruns** (Tübingen) O. v. **Büngner** (Hanau) V. **Czerny** (Heidelberg) E. **Enderlen** (Basel) C. **Garrè** (Königsberg) C. **Göschel** (Nürnberg) E. **Goldmann** (Freiburg i. B.) V. v. **Hacker** (Graz) O. **Hildebrand** (Berlin) F. **Hofmeister** (Stuttgart) P. **Kraske** (Freiburg i. B.) F. **Krause** (Berlin) R. U. **Kroenlein** (Zürich) H. **Kümmell** (Hamburg) O. **Lanz** (Amsterdam) H. **Lindner** (Dresden) O. **Madelung** (Strassburg) J. v. **Mikulicz** (Breslau) W. **Müller** (Rostock) G. F. **Novaro** (Genua) J. **Réczey** (Budapest) L. **Rehn** (Frankfurt a. M.) O. **Riegner** (Breslau) H. **Schloffer** (Innsbruck) C. **Schönborn** (Würzburg) K. **Steinthal** (Stuttgart) F. **Trendelenburg** (Leipzig) A. **Wölfler** (Prag) A. **Wörner** (Gmünd)

Redigiert von

P. v. BRUNS

FÜNFUNDVIERZIGSTER BAND

Drittes (Schluss-)Heft.

MIT 30 ABBILDUNGEN IM TEXT UND 4 TAFELN.

TÜBINGEN

VERLAG DER H. LAUPP'SCHEN BUCHHANDLUNG

1905.

Alle Rechte vorbehalten.

DRUCK VON H. LAUPP JR IN TÜBINGEN.

XIX.

AUS DER

HEIDELBERGER CHIRURGISCHEN KLINIK

DES GEH. RAT PROF. DR. CZERNY, EXC.

Erfahrungen bei der operativen Behandlung des kompleten innern Darmverschlusses.

Von

Dr. **Otto Simon,**

Privatdocent und früherem I. Assistenten.

Durch die Fortschritte der operativen Chirurgie speziell auf dem Gebiete der Erkrankungen der Bauchorgane wurden in den letzten 20 Jahren die Indikationen für operative Eingriffe stets erweitert und auf diesem Grenzgebiete für innere Medicin die Grenzen zu Gunsten der Chirurgie immer weiter vorgeschoben,

Ich erinnere hier nur an die Erkrankungen des Magens, der Gallenblase und des Wurmfortsatzes.

Ganz besonders auffallend ist auch der Umschwung in der Behandlung des Darmverschlusses, sowohl des akuten wie des chronischen. Besonders bei ersterem haben sich die Ansichten auch der internen Kliniker in obigem Zeitraum ganz bedeutend verändert. Folgende Veröffentlichungen mögen hierfür als Beispiel dienen:

Im Jahre 1889 sagte Goltdammer[1]) in einem Vortrag über Ileus, dass er bei akutem Darmverschlusse nur dann zur Vornahme einer Operation rate, wenn 1. eine Hernienincarceration oder Folgeerscheinungen nach Reposition einer Hernie vorliege. 2. Bei sicher diagnosticierter Invagination. 3. Bei akutem Darmverschlusse mit

1) Berl. klin. Wochenschr. 1889.

schweren Collapserscheinungen, die auf Opium nicht zurückgehen. 4. In allen Fällen, bei denen nach vorübergehender Besserung wieder schwere Symptome und Kräfteverfall auftritt. Für alle Fälle rät er aber zuerst eine Therapie mit Opium in grossen Dosen einzuleiten.

Naunyn[1]) stellt im Jahre 1896 die Indication für einen operativen Eingriff schon weiter. Abgesehen von Hernien und Invaginationen, die stets operiert werden sollten, weist er alle Strangulationen des Darms mit alleiniger Ausnahme des Volvulus des S romanum dem Chirurgen zu. Bei letzterem will er nur die schwersten Fälle dem Operateur überweisen, da die operativen Resultate nicht sehr günstige wären und häufig spontane Heilungen erfolgten, Aus ähnlichen Gründen ist er auch bei Gallensteinileus gegen sofortige chirurgische Behandlung. Im Gegensatz zu Goltdammer empfiehlt er für obige Fälle die Frühoperation innerhalb der ersten zweimal 24 Stunden wegen der bedeutend besseren Prognose (75 % Heilungen) im Gegensatz zu den späteren Resultaten (35 bis 40 % Heilungen). Opiate empfiehlt er in nicht zu grossen Dosen anzuwenden und rät bei Magenüberfüllung zu Ausspülungen.

Im Jahre 1903 schreibt Nothnagel[2]), indem er noch weiter für die operative Behandlung des Darmverschlusses eintritt: In die vorderste Linie stellen wir hier das Allgemeinbefinden. Nur dann überhaupt halten wir einen Versuch interner Behandlung für erlaubt, wenn die Strangulationssymptome fehlen, und vor allem, wenn die Herzleistung, die Beschaffenheit des Pulses normal, namentlich seine Spannung gut und seine Frequenz nicht erhöht ist. — Noch an mehreren Stellen seines Werkes betont der Autor, dass nur bei guter Herzthätigkeit unblutige Massnahmen gestattet sind, die dann zielbewusst und schnell hintereinander durchzuführen sind, d. h. innerhalb eines, höchstens zwei Tagen; führen sie nicht zum Ziel, so muss operiert werden.

Auch die Ansichten der Chirurgen haben sich in obigem Zeitraum zugunsten eines radikaleren Vorgehens geändert. In der Diskussion zu Goltdammer's Vortrag sagt Schlange[3]), dass gerade die Frühoperation mit Beseitigung des Hindernisses bei schweren akuten Verschlusssymptomen wichtig sei, würde die Zeit mit interner Medikation verzögert, so wären meist hochgradige, sekundäre Veränderungen am Darm aufgetreten, die den Erfolg der Operation

1) Mitteil. aus den Grenzgeb. der Med. u. Chir. Bd. I.

2) Die Erkrankungen des Darms und des Peritoneums. Wien 1903.

3) Berl. klin. Wochenschr. 1889.

illusorisch machen. Aehnlich spricht sich Sonnenburg[1]) aus. 1899 stellt Kocher[2]) als Antwort auf Naunyn's Arbeit folgende Sätze auf, die wir hier zusammenfassend kurz wiedergeben wollen. Die Hauptgefahr eines jeden Ileus beruht in der Zirkulationsstörung der Darmwand, die einerseits zu abnormer Durchlässigkeit derselben und hierdurch zur Intoxikation oder Infektion, andererseits zur Nekrose der Darmwand und Perforation führt. Diese Zirkulationsstörungen werden sowohl durch Druck von aussen, wie besonders bei der Strangulation, als auch durch Druck von innen infolge der Stauung des Darminhalts oberhalb des Hindernisses, oder durch Fremdkörper etc. verursacht. In jedem Falle von Ileus ist die sofortige Beseitigung der Zirkulationsstörung der Darmwand indiciert, was durch Laparotomie mit Beseitigung des Hindernisses oder Enterostomie geschehen kann. Erstere ist in den Anfangsstadien bei allen Ileusformen, letztere in den Endstadien bei Obturations- und dynamischem Ileus vorzuziehen. Nicht operative Behandlung kommt bloss für Obturations- und dynamischen Ileus in Frage, und bloss da, wo Strangulation sicher ausgeschlossen werden kann. Langsame Entwicklung und chronischer Verlauf eines Ileus beschränken die absolute Geltung obiger Indikation in keiner Weise. Die bisherige schlechte Prognose der operativen Behandlung des Ileus ist ausschliesslich veranlasst durch das zu lange Zögern mit der Operation. Bei der häufigen Unsicherheit der Diagnose im Anfangsstadium sind wirklich befriedigende Heilerfolge im Grossen nur zu erwarten durch prinzipielle Durchführung der operativen Radikalbehandlung bei jedem Patienten, bei welchem ein begründeter Verdacht auf mechanische Darmobstruktion vorliegt.

Wir haben diese Kocher'schen Sätze hier ausführlicher wiedergegeben, weil sie sich im wesentlichen mit unserer Ansicht über diese Frage decken. Bei der enormen Wichtigkeit der Behandlung des kompleten inneren Darmverschlusses hat sich natürlich auch eine kolossale Litteratur (s. bei Nothnagel l. c.) über diesen Gegenstand angehäuft. Eine vollständige Einigung zwischen Internisten und Chirurgen ist aber immer noch nicht erzielt worden, wenn auch, wie wir oben gezeigt haben, die Anschauungen der Internisten sozusagen immer chirurgischer geworden sind.

Im Folgenden wollen wir nun eine Uebersicht über unsere einschlägigen Fälle vom Jahre 1890—1903 exkl. geben. Bei

1) Berl. klin. Wochenschr. 1889.

2) Mitteil. aus den Grenzgebieten der Med. u. Chir. Bd. IV.

einzelnen fehlenden Krankengeschichten haben wir die kurzen in unseren Jahresberichten sich findenden Auszüge verwendet. Bei der Abgrenzung der verschiedenen Formen des Darmverschlusses haben wir uns im Wesentlichen der Einteilung Nothnagel's angeschlossen.

I. Innere bruchähnliche Einklemmungen des Darms.

Bei Internisten wie Chirurgen herrscht darüber jetzt wohl nur noch eine Meinung, dass in allen Fällen, bei welchen nicht nur das Darmlumen verschlossen ist, sondern auch, durch Compression des zugehörigen Mesenterialabschnittes, starke Cirkulationsstörungen in der Darmwand auftreten, nur von einer Operation mit Beseitigung des Hindernisses Heilung erwartet werden kann. Derartige Strangulationen können auf sehr verschiedene Weise zustande kommen. Mit am häufigsten sind die Produkte einer chronischen Peritonitis die Ursache davon. Dieselben können auf die verschiedenartigste Weise zur Abschnürung des Darmes führen. Nothnagel unterscheidet folgende Möglichkeiten: a) Isolierte peritonitische Adhäsionen; b) Netzstränge; c) Fixation sonst frei beweglicher Gebilde durch chronische Peritonitis.

a) Die isolierten peritonitischen Adhäsionen zeigen sehr verschiedene Formen; bald sind es dünne Stränge, bald breite Bänder. Die Länge derselben und ihre Ansatzstellen sind sehr variabel. Dem Praedilectionssitze peritonitischer Affektionen entsprechend, finden sich die Stränge am häufigsten in der Coecalgegend. Bei unsern vier einschlägigen Fällen war dreimal die Coecalgegend Sitz der Einklemmung. In einem Falle (Ludwig T.) lag die zweite Ansatzstelle des Bandes allerdings ziemlich entfernt an der Plica duodeno-jejunalis.

1. Ludw. T., 28 J. Pat. hatte im 9. Lebensjahre Pleuritis. Vor 8 Tagen bekam er heftige kolikartige Schmerzen im Unterleib. Stuhl war angehalten nur einmal, 2 Tage später erfolgte dünner Stuhl mit Blut, auf Abführmittel. Seit dieser Zeit wurden die Schmerzen wieder heftiger, und liess sich kein Stuhlgang mehr erzielen. Erbrechen trat auf. Magenspülungen brachten Erleichterung.

13. XII. 93. Bleicher Pat. Zunge belegt, feucht. Puls beschleunigt 100. Brustorgane normal. Abdomen aufgetrieben und zeigt sich in den Lumbalgegenden, im Epigastrium, bes. nach links eine wulstige Vorwölbung. Bei der Palpation fühlt man besonders links vom Nabel geblähte Darmschlingen, in der Coecalgegend ist Plätschern nachweisbar, noch mehr

aber in der Gegend der Flexur, woselbst auch der Perkussionsschall abgeschwächt ist. Heller Perkussionsschall findet sich über den geblähten Darmschlingen. Druckempfindlichkeit im Verlauf des Colons. Per rectum fühlt man das Darmrohr frei, aber starkes Andrängen geblähter Schlingen gegen das kleine Becken. 1½ l Wasser laufen ein, keine Stuhlentleerung. Urin enthält etwas Albumen, viel Indikan. Klin. Diagnose: Stenose bedingt vielleicht durch Invaginat. in der Gegend des Colon transversum.

Schnitt vom Nabel bis Symphyse legt stark hyperämischen Dünndarm, der keine Peristaltik mehr zeigt, frei. Beginnende diffuse Peritonitis. In der Coecalgegend fand sich ein Strang, der über das Ileum handbreit oberhalb der Klappe, nach der Radix mesent. sich erstreckt. In der Mitte glich er einem weisslichen Band. Hier wurde er durchtrennt und ligiert. Schnürfurchen am Darm sahen weisslich aus, wurden mit Serosanähten übernäht. Die Wurzel des Dünndarmmesenteriums war nach oben straff gespannt; die geblähten Schlingen im Douglas etwas fixiert. Offene Wundbehandlung.

In der nächsten Zeit wegen Pulsschwäche Kampher und Kochsalz-Infusion. Es entleert sich reichlich per rectum flüssiger Stuhl. Abends Ansteigen von Temperat. und Puls. Am nächsten Tag starker Collaps in welchem Pat. zum Exitus kommt. Section: Peritonitis fibrinosa. Strangrest am untersten Ileum und in der Plica duodeno-jejun. Akute Pneumonie rechts.

2. Karl Sch., 45 J., hat eine l. Leistenbruchanlage, ohne dass der Bruch vortrat oder Beschwerden machte. In den letzten Jahren nach Genuss schwerer Speisen Druck im Unterleib. Vor 5 Tagen bekam er nach einem Diätfehler plötzlich kolikartige Schmerzen im ganzen Unterleib. In der Nacht häufig Erbrechen. Abführmittel und Einläufe ohne Erfolg. Erbrechen wurde fäkulent.

Status (21. I. 93): Stark kollabierter Pat. mit fahler Gesichtsfarbe. T. 36,8. Puls 120, irregulär. Abdomen stark meteoristisch aufgetrieben. L. reponible kl. Leistenhernie. Keine Empfindlichkeit daselbst. In der Coecalgegend Resistenz nachweisbar. Deutliche Peristaltik daselbst. Perkussionsschall an dieser Stelle und bis in die r. Lumbalgegend gedämpft tympanitisch. Leberdämpfung verschmälert. Leib druckempfindlich. Erbrechen kotig. Zunge trocken, belegt. Urin enthält etwas Indikan. Klin. Diagnose: Innere Incarceration, vielleicht Axendrehung oder Einschnürung.

Medianschnitt legt stark geblähte Dünndarmschlingen frei, die stark hyperämisch sind, zum Teil werden sie eventeriert. Der unterste Ileumteil ist collabiert; die Einschnürung wurde durch einen fibrösen Ring von ca. 1 cm Durchmesser verursacht. Er wird eingespalten, worauf man die 10 cm lange incarcerierte Schlinge vorziehen kann, die deutliche, tiefe Schnürfurchen zeigt. Da kein Gangränverdacht besteht, Reposition und Bauchnaht.

Am nächsten Tag gehen auf Einlauf Blähungen ab. — 23. I. Wieder Aufstossen, Puls klein, beschleunigt. Auf Abführmittel und Einläufe kein Stuhl. Trotz Excitantien erfolgt Exitus. — Sektion: Perforation an der Schnürfurche, beginnende serofibrinöse Peritonitis.

3. Eva S., 42 J., erkrankte vor 3 Tagen direkt nach dem Frühstück mit Schmerzen in der rechten Iliakalgegend und heftigem Erbrechen, welches auf Diät und Opium nachliess. Auf Einläufe kein Stuhl, keine Blähung. Es bildete sich auf der rechten Seite eine Dämpfung.

Status (24. II. 94): Magere Frau. Zunge trocken. Puls 120. Leib meteoristisch aufgetrieben, namentlich unterhalb des Nabels; in der Ileocökalgegend gedämpft tympanitischer Schall. Gurren daselbst. Rectum frei. Vaginal fühlt man bei bimanueller Palpation eine vermehrte Resistenz unter dem Uterus.

Nach Eröffnung des Leibes parallel dem rechten Poupart'schen Band entleerte sich eine grosse Menge blutig jauchiger Flüssigkeit. In die Wunde drängte sich eine grünlichschwarz verfärbte, mit Fibrin belegte Darmschlinge, die beim Vorziehen einriss und blutige Flüssigkeit nach aussen entleerte. Man fand die Darmschlinge unten umschnürt durch einen derben Strang. Nach dessen Durchschneidung wurde der gangränöse Darm in 60 cm Ausdehnung reseciert. Nahtanastomose der Enden. Tamponade. Partielle Bauchnaht.

Trotz Excitantien kam Patientin infolge bestehender Peritonitis zum Exitus. Sektion: Diffuse septische Peritonitis nach strangförmiger Einklemmung des Dünndarms.

4. Kaspar S., 25 J., erkrankte plötzlich am 16. I. 98 mit heftigem Leibschmerz und Erbrechen. Stuhlgang und Winde vollkommen angehalten. Es besteht ein Leistenbruch, der durch ein Bruchband gut zurückgehalten wird.

Status (19. I. 98): Kräftig gebauter Pat. Zunge feucht, belegt. Puls 108. Das ganze Abdomen stark aufgetrieben und gespannt, Leberdämpfung verschwunden. In den abhängigen Partien beiderseits Dämpfung. Eine rechtsseitige äussere Leistenhernie lässt sich leicht reponieren. Per rectum nichts Abnormes. Auf Einläufe erfolgt kein Stuhl; $1^1/_2$ l laufen ohne Schwierigkeit ein. Bei Ausheberung des Magens wird gelbbraune, kotig riechende Flüssigkeit entleert. Urin enthält Indikan.

20. I. 98. Operation. Da über der Symphyse ein kindskopfgrosses Darmkonvolut heller tympanitisch war und praller gespannt erschien, wurde hier die Bauchhöhle eröffnet. Es ergoss sich sofort über $^1/_4$ l stinkenden Exsudats, und präsentierte sich eine schwarzgrün verfärbte prallgespannte Dünndarmschlinge. Das gangränöse Darmkonvolut wurde vorgezogen, und fühlte man an dessen Basis einen fadenförmigen Narbenstrang, welcher die Basis fest umschnürte. Durchtrennung des Stranges. Vorlagerung des gangränösen, ca. 15 cm langen Darmteils, der dem

untersten Ileum angehörte. Hierauf wurde im gesunden zu- und abführenden Darme eine Knopfanastomose angelegt, der gangränöse Darm vorgelagert und die Bauchwunde im übrigen vernäht, nachdem noch ein Drainrohr in den incidierten Darm eingeschoben war.

Am 2. Tage demarkierte sich die Gangrän und wird das Darmstück abgetragen. Auch an der vorgelagerten Anastomose hatte sich Gangrän gebildet und wurde deshalb der Knopf entfernt.

2. II. 98. II. Operation. Anfrischung der beiden Darmenden und Nahtanastomose; Darm wird nicht zurückgelagert. Es bilden sich auch hier wieder Fisteln; deshalb wird am 15. II. der Darm, der in der Tiefe verwachsen war, völlig ausgelöst, die vorliegenden Teile reseciert, und der zu- und abführende Schenkel durch Naht End zu End vereinigt; Tamponade. Hierauf erfolgte die Heilung ohne Störung.

b) Eine Abschnürung des Darmes durch einen Netzstrang beobachteten wir nur einmal. Auch hier war die Coecalgegend Sitz der Adhäsion des Netzzipfels. Wie vielgestaltig derartige Netzstränge sein können, sieht man am besten bei trockenen tuberkulösen Peritonitiden; derbe und schwache, breite und schmale Netzbänder ziehen dort nach allen Seiten. Dass dabei Strangulationen doch nicht so häufig vorkommen, wie man nach dem Befunde meinen sollte, ist sicher dadurch begründet, dass die Därme bei dieser chronischen Peritonitisform meist selbst ausgedehnt untereinander verwachsen sind. Es fehlt ihnen hierdurch die freie Beweglichkeit unter dem Strange durchzuschlüpfen.

5. Bertha B., 8½ J. Vor 8 Tagen bekam das Kind Brechdurchfall und heftige Leibschmerzen rechts. Schmerzen dauerten fort. Stuhl seit 6 Tagen angehalten. In den letzten 3 Tagen Erbrechen. Früher soll einmal Blinddarmentzündung bestanden haben.

Status (27. 9. 94): Mageres Kind, Zunge trocken, Puls 120, Respiration beschleunigt. Unterleib meteoristisch aufgetrieben, druckempfindlich; Leberdämpfung nicht verschmälert. Darmperistaltik träge sichtbar. Perkussionsschall nur in der Coecalgegend abgeschwächt, sonst überall tympanitisch.

Eröffnung des Leibes in der rechten Linea Spigelii, worauf sich sofort blutige stinkende Flüssigkeit entleerte und eine gangränöse Dünndarmschlinge sichtbar wurde, hinter welcher ein breiter Netzstrang, der in der Coecalgegend fixiert war, lag. Nach Durchtrennung dieses sah man die Schnürfurche vom untern Ileum und Colon ascendens, so dass das Coecum auch incarceriert war. Da die ganze Darmpartie gangränös erschien, wurden 27 cm reseciert, die Enden vernäht und eine Anastomose zwischen Colon transversum und Ileum Seite zu Seite mit Naht angelegt. Auswaschung und Tamponade der Wundhöhle.

Keine Besserung des Allgemeinbefindens. Exitus nach wenigen Stunden. Sektion: Peritonitis diffusa. Tuberkulöse Lymphknoten am Lungenhilus, Milz, Pankreaskopf, ebenso im ileocoecalen Mesenterium. Mageninhaltsaspiration.

c) Bei der Einklemmung des Darms durch sonst freibewegliche Gebilde, die mit dem freien Ende durch chronische Peritonitis fixiert wird, nennt Nothnagel in erster Linie den Wurmfortsatz. Zufällig sahen wir keinen derartigen Fall. Dreimal war ein Appendix epiploicus, zweimal das Meckel'sche Divertikel die Ursache der Strangulation,

6. Katharine J., 37 J., hat wegen vesico-vaginaler Fistelbildung nach Partus verschiedene Operationen durchgemacht. Vor 8 Tagen erkrankte Pat. mit heftigen kolikartigen Schmerzen im Leibe, auf Abführen erfolgte Besserung. Am 1. VIII. 96 traten wieder Stuhlverhaltung und starke Schmerzen auf.

Status (3. VIII. 96): Anämische, gut genährte Pat. Puls weich, 120. Zunge belegt. Abdomen aufgetrieben, stark gespannt, überall tympanitischer Schall, der nur in der rechten Lendengegend etwas gedämpft ist. Druckempfindlichkeit besteht im Bereiche des Colon transversum. In der rechten Unterbauchgegend besteht eine gänseeigrosse, derbe, nicht reponible Vorwölbung, die gestielt ist. Unterhalb derselben liegt eine tief eingezogene Narbe in der Bauchwand, mit durchgängiger Bruchpforte. Noch weiter abwärts findet sich eine zweite, nichtreponible Geschwulst, von welcher eine starke Narbe nach der linken Inguinalgegend bis zu einer hühnereigrossen, weichen, irreponiblen, druckempfindlichen Schwellung führt. Hier ist eine deutliche Bruchpforte nachweisbar. Urin enthält Indikan. Auf Einläufe erfolgt kein Stuhl; kein Abgang von Winden. Häufiges Erbrechen, das fäkulenten Charakter annimmt. Pat. erscheint sehr schwach und heruntergekommen. Die linksseitige Hernie ist sehr druckempfindlich, wogegen die in der Bauchnarbe gelegenen rechtsseitigen Hernien nicht empfindlich sind. Rectum frei. Portio hochstehend, Uterus wegen Spannung nicht zu fühlen.

Schnitt über der linken Hernie, der bald nach oben verlängert wird. Zunächst entleeren sich schwarze Blutcoagula, im Hintergrund liegen Darmschlingen. Nach Ausräumen des Blutes liess sich ein 3monatlicher Foetus und weiterhin der Fruchtsack mit Adnexen extrahieren, letzterer wurde exstirpiert. Im Bruchsack fand sich das Colon ausgedehnt adhärent und war ein langer Appendix epiploicus nach oben über Dünndärme geschlagen und mit der Spitze adhärent, sodass hierdurch eine Strangulation der Därme herbeigeführt wurde. Nach Durchtrennen dieses Stranges Tamponade der Wundhöhle.

Puls stets klein und frequent. Kampherinjektionen, Nährklystiere.

Zunehmende Schwäche. In der Nacht erfolgt Exitus im Collaps. Sektion: Peritonitis diffusa.

7. Johann H., 56 J., angeblich bis vor 4 Tagen nie krank; plötzlich nach einem kalten Trunk, Leibschmerzen und Erbrechen, kein Stuhlgang. Bei der Aufnahme in die medicinische Klinik 5. XI. 01 war der Leib gespannt und druckempfindlich. Keine Dämpfung. Zunge feucht. Puls 84. Rektal nichts Pathologisches. Auf Einlauf Stuhl, ebenso am 6. XI. Erbrechen. Am 8. traten plötzlich wieder starke Leibschmerzen auf. Starkes Erbrechen. Leib stärker aufgetrieben. Puls klein. Gesicht verfallen. Bei Magenspülung wird fäkulente Flüssigkeit entleert. Atropin einmal 0,002 und einmal 0,001 ohne Wirkung. Im Urin Indikan und etwas Albumen. — 9. XI. Der Zustand verschlechtert sich. Zunge trocken. Puls aussetzend; in diesem Zustand wird Pat. zur Operation eingeliefert.

Puls 120 sehr klein. Atmung 35. Abdomen gleichmässig tympanitisch aufgetrieben. Keine Peristaltik zu sehen. In beiden Lumbalgegenden Ascites nachweisbar. Auf der rechten Seite in der Iliakalgegend Schall leicht gedämpft. Diagnose: Darmstenose, wahrscheinlich durch Hindernis in der Coecalgegend.

Nach rechtsseitigem pararektalem Schnitt entleert sich blutig seröses Exsudat und drängt sich stark geblähter Dünndarm vor. Auch das Coecum erscheint gebläht. Man findet hier, dass der unterste Ileumabschnitt eine 30 cm lange Schlinge bildet, welche durch einen Appendix epipl. des Colon ascendens, der mit seiner Spitze am Mesenterium festgewachsen ist, ringförmig umschnürt wird. Nach Durchtrennung des einschnürenden Stranges löst sich sofort die Einklemmung. Da sich die Schnürfurche nicht gangränverdächtig zeigt, und Darminhalt durch die Schlinge sich leicht durchdrücken lässt, wird der Darm reponiert. Im Mesenterium desselben fanden sich einzelne Narben, und war die Spitze des einklemmenden Appendix in einen walnussgrossen, derben Körper verwandelt. Partielle Bauchnaht.

Trotz Excitantien und Kochsalzinfusion bessert sich die Pulsschwäche nicht. Auch geht die Temperatur in die Höhe. — Am 10. XI. erfolgt auf Einlauf Stuhl. — 11. XI. Exitus an Herzschwäche. — Sektion: Peritoneale Reizung, Bronchopneumonie.

8. Herr H., 54 J., hat seit längerer Zeit eine rechtsseitige Leistenhernie, die gut reponibel ist. Vor 2 Tagen nach Diätfehler erkrankte er mit heftigen Leibschmerzen und Erbrechen, das bald kotigen Charakter annahm, komplete Obstipation.

Status (6. IX. 02): Pat. sieht sehr verfallen aus; Puls klein, 140. Zunge belegt, trocken. Leib stark aufgetrieben, wenig druckempfindlich. Zwischen Nabel und Symphyse besteht gedämpft tympanitischer Schall. Blase leer. Auf Ausspülung wird reichlich kotige Flüssigkeit aus dem Magen entleert.

Medianschnitt, vom Nabel bis Symphyse, entleert blutigen Ascites. Es präsentiert sich in der Wunde ein Konvolut dunkelroter, fast schwärzlich gefärbter Dünndarmschlingen, welches in der Tiefe durch einen daumendicken, derben, aus der Lebergegend nach der linken Fossa iliaca ziehenden Strang umschnürt war. Abbindung und Durchschneidung. Es zeigt sich, dass ca. $1^1/_2$ m Dünndarm eingeklemmt gewesen waren, die Schnürfurchen waren etwas anämisch aber nicht gangränverdächtig. Ebenso erholte sich der eingeklemmte Darm bald. Schluss der Bauchwunde. Auf Kochsalzinfusion und Excitantien besserte sich der Puls. In der Nacht plötzlich Verschlechterung, Erbrechen; Exitus. Sektion: Incarceration von 2 m Dünndarm durch Appendix epiploicus. Kotaspiration.

9. Martin R., 46 J., war angeblich stets gesund, erkrankte plötzlich 25. VII. 00 mit heftigen Leibschmerzen, Stuhlverhaltung, Erbrechen.

Status (30. VII. 00): Zunge feucht, belegt. Urin normal, kein Indikan. Leib stark gespannt; aufgetriebene Darmschlingen sichtbar, mässige Druckempfindlichkeit. Nirgends Dämpfung, keine Resistenz nachweisbar. Durch Magenausspülung entleert sich reichlich fäkulente Flüssigkeit; auf Einläufe kein Stuhl, nur Blähungen. Am nächsten Tag im Abdomen beiderseits Dämpfung; geringgradige Nephritis. Bei Einlauf laufen 2 l ein.

Zunächst wird versucht Bier'sche Medullaranästhesie auszuführen, was aber nicht genügt, deshalb Chloroformnarkose. Medianschnitt: es entleert sich gelber Ascites; stark geblähte Dünndarmschlingen fallen vor, daneben zusammengefallene. An der Grenze findet sich ein zum Teil obliterirtes Meckel'sches Divertikel, welches unterbunden und durchschnitten wird. Beim Vorziehen des Darmes reisst die Ansatzstelle des Divertikels ein, worauf massenhaft gelber Stuhl sich entleert. Nach Entleerung des Darmes wird das perforierte Darmstück mit dem daransitzenden Divertikel reseciert und die Darmlumina mit Knopf End zu End vereinigt. Auswaschung der Bauchhöhle, partielle Naht der Bauchdecken, Drainage. Das zuführende Darmstück ist doppelt so weit wie das abführende. Es hat offenbar nur eine Abknickung ohne Strangulation stattgefunden, da keine Schnürfurche vorhanden ist. — Wundverlauf ohne wesentliche Störung. Pat. geheilt entlassen.

10. Julius D., 57 J., war früher stets gesund. Erst in den letzten 14 Tagen fühlte er Schmerzen im Leib, und zwar besonders unterhalb des Nabels, rechts; Stuhlgang war erschwert, aber auf Abführmittel konnte Entleerung erzielt werden. Erst in den letzten 4 Tagen trat komplete Obstipation ein; Leib schwoll stark an, wurde diffus schmerzhaft. Häufiges Erbrechen; zuletzt fäkulent.

Status (18. V. 02): Brustorgane normal, Zunge belegt, trocken. Puls 100, regelmässig. Abdomen stark aufgetrieben, diffus druckempfindlich, keine Resistenz fühlbar. Leberdämpfung stark verschmälert. Im Hypogastrium ist der Perkussionschall gedämpft. Nach rechts reicht die

Dämpfung bis zur Spina a. s. Rechts neben dem Nabel besteht tympanitischer Beiklang. Bei Magenspülung wird kotige Flüssigkeit entleert. Rechts eine Vorwölbung des Douglas zu fühlen. Klin. Diagnose: Diffuse Peritonitis, wahrscheinlich innere Incarceration des Dünndarms.

Rechtsseitiger pararektaler Längsschnitt eröffnet die Bauchhöhle, worauf sich massenhaft hämorrhagische Flüssigkeit, besonders aus dem kleinen Becken entleert. Dünndarmschlingen, sehr stark gespannt, sind mit fibrinösen Auflagerungen bedeckt. Herauslagerung einer Schlinge und Herausbefördern grosser Mengen dünnen Kotes durch eine kleine Incision.

Hierauf gelingt es in der Blinddarmgegend neben 3 stark geblähten Dünndarmschlingen kollabiertes Ileum zu finden. Die 3 geblähten Schlingen waren durch einen blauschwarz verfärbten Strang abgeschnürt, der sich nach Durchtrennung als ein 10 cm langes Dünndarmdivertikel erwies, das die Radix mesenterii sowie die Darmschlinge, von der es ausging, fest umschnürt hatte, und mit der Spitze am Mesenterium festgewachsen war. An der Ansatzstelle des Divertikels war der Darm gangränös, und wurden hier 8 cm reseciert mit nachfolgender Knopfanastomose End zu End. Nach vorheriger Entleerung des Darms wird die Incisionswunde vernäht und der Bauch partiell geschlossen.

Anat. Diagn.: Darmstrangulation und Gangrän durch Meckel'sches Divertikel, diffuse Peritonitis. Exitus am nächsten Tage. Sektion: Diffuse Peritonitis. Gut funktionierende Knopfanastomose. Aorteninsufficienz. Pleuritis, Emphysem.

Eine weitere Ursache für Strangulationen des Darms geben Hernien ab. Von eigentlichen inneren Hernien, wie der Hernia retrocoecalis, duodeno-jejunalis etc., haben wir keinen Fall beobachtet. Zweimal boten obturatorische Hernien das Bild eines schweren inneren Darmverschlusses dar. Einmal dauerten die Incarcerationserscheinungen nach Reposition einer Leistenhernie fort. Bei der Operation vier Tage später fand sich der Darm anscheinend frei im Abdomen mit stark anämischen Schnürringen. In einem weiteren Falle liess sich auch der Grund der Abschnürung, die sogar zur Darmgangrän geführt hatte, selbst bei der Autopsie nicht feststellen. Möglicherweise hatte im ersten Falle eine Einklemmung in einer Seitentasche des in toto reponierten Bruchsackes stattgefunden, die beim Vorziehen der Schlinge gelöst wurde, und war im zweiten Falle der schnürende Strang selbst gangränös geworden. Eigentümlich wäre nur das Fehlen jeglichen Strangrestes, ebensowenig war aber auch eine mesenteriale Ausführung, die zur Hernienbildung hätte führen können, nachzuweisen.

11. Bernhard H., 75 J., erkrankte vor 5 Tagen plötzlich an Schmerzen im Unterleib und Erbrechen. Einige Stunden arbeitete er noch weiter. Am 3. Tage der Erkrankung fand der konsultierte Arzt Druckempfindlichkeit des Leibes, mässigen Meteorismus, belegte Zunge. Auf Einläufe kein Stuhl. Kotbrechen.

Status (24. VII. 02): Schlecht genährter Pat. Zunge feucht, belegt. Puls 80. Es besteht Lungenemphysem und leichte Bronchitis. Abdomen besonders im unteren Abschnitt aufgetrieben. Perkussionsschall überall tympanitisch, Leberdämpfung nicht verschmälert. Keine starke Resistenz fühlbar; Rectum frei. Im Urin viel Indikan, etwas Eiweiss. Aus dem Magen werden $^3/_4$ Liter kotiger Flüssigkeit entleert. Die Untersuchung der Bruchpforten ergab eine starke Druckempfindlichkeit am Foramen ovale sinistr. und in der l. Inguinalgegend. Hier war auch die Peristaltik stärker und der Schall heller tympanitisch.

Diagnose: Dünndarmincarceration, wahrscheinlich im l. Foramen obturatum.

Nach Eröffnung des Abdomens fand sich eine geblähte Dünndarmschlinge am Foramen ovale sin. fixiert. Sie liess sich leicht lösen. Reposition des Darms, der im Ganzen das Bild beginnender Peritonitis darbot. Abends nach der Operation gingen Flatus, am nächsten Tage Stuhl ab. Zunehmender Kräfteverfall. Exitus am 27 VI. Sektion: Diffuse fibrinöse Peritonitis. Die früher incarcerierte Darmschlinge war an der Bauchwand etwas adhärent. Bronchopneumonie beider Lungen.

12. Aurelia W., 56 J., Im Jahre 1899 wurde wegen Empyem der Gallenblase bei Cholelithiasis die Cholecystostomie ausgeführt. Nach und nach entwickelte sich bei ihr ein Bauchbruch. Seit 1 Jahr leidet sie viel an Husten. Bis zum 25. XII. 02 war der Stuhlgang stets regelmässig. An diesem Tage traten plötzlich heftige Leibschmerzen auf, die von der rechten Unterbauchgegend ausgehend über den ganzen Leib ausstrahlten. Der Leib schwoll an. Stuhl und Winde waren angehalten. Seit 2 Tagen besteht Erbrechen, das bald kotig wurde.

Status (29. XII. 02): Schlecht genährte, sehr elend aussehende Frau. Ueber den Lungen hinten unten beiderseits handbreite Dämpfung. Atemgeräusch besonders über den Spitzen verschärft. Ueberall starkes Rasseln hörbar. Herztöne rein, Puls klein, 120. Zunge trocken, belegt. Leib aufgetrieben. Rechts vom Nabel besteht ein kindskopfgrosser Bauchbruch in der alten Operationsnarbe. Darmperistaltik tritt hier sehr deutlich hervor. Die ganze rechte Seite des Abdomens ist druckempfindlich. In der rechten Iliacalgegend besteht leichte Dämpfung. Bruchpforten frei. Auch Gegend des Foramen obturat. nicht empfindlich.

Diagnose: Ileus, wahrscheinlich durch Verwachsungen an der alten Operationsstelle bedingt.

Nach Ausspülung des Magens, aus welchem cirka $1^1/_2$ l dünnflüssigen Kotes entleert werden, wird in Chloroform-Narkose zur Operation geschritten. Nach Spaltung der alten Narbe drängen sich sofort mehrere stark geblähte, hyperämische Dünndarmschlingen heraus. Adhäsionen waren in der Gallenblasen- und Wurmfortsatzgegend nicht vorhanden. In letzterer traf man aber auf zusammengefallene Dünndarmschlingen; diese verfolgend kam man an die Stelle der Einklemmung im r. Foramen obturatum. Vorsichtig liess sich die eingeklemmte Schlinge lösen und vorziehen. Da sie nicht gangränverdächtig und nur die Serosa an einer Stelle eingerissen war, wurde letztere übernäht und die Schlinge reponiert. Das Mesenterium war nicht mit eingeklemmt gewesen. Auf eine Naht der Bruchpforte wurde wegen des schlechten Zustandes der Patientin verzichtet und nur die Stelle etwas tamponiert. Schluss der Bauchwunde in I. Etage.

In den folgenden Tagen werden regelmässig Kochsalzinfusionen gemacht. Auf Einläufe kein Stuhl, kein Erbrechen, Puls schwach, 100. Am 1. I. 03 erfolgen auf Ricinus reichliche Entleerungen, darnach Erleichterung. Viel Husten, im Sputum finden sich Tuberkelbacillen. Die Wunde heilt glatt. Stuhlgang normal. Am 15. I. Entlassung. 22. II. 04. Pat. hat keine Abdominalbeschwerden mehr gehabt, doch schreitet die Lungenphthise fort.

13. Franz D., 48 J., leidet seit 4 Jahren an einem rechtsseitigen Leistenbruch, der sich immer leicht zurückbringen liess. Am 30. X. trat der Bruch bei schwerer Arbeit trotz des Tragens eines Bruchbands aus und wurde schmerzhaft. Nach einigen Stunden Erbrechen und komplete Obstipation. Abends reponierte der zugezogene Arzt den Bruch, aber ohne hierdurch Besserung zu erzielen. Das Erbrechen wurde kotig.

Status (3. XI. 94): Blasser Patient, Atmung oberflächlich. Puls 120. Zunge belegt. Abdomen sehr stark aufgetrieben, überall tympanitischer Schall, der aber rechts unterhalb des Nabels gedämpft ist. Daselbst lässt sich auch Plätschern nachweisen, ebenso besteht Druckempfindlichkeit und vermehrte Resistenz. Leistenkanal frei durchgängig. Per Rectum nichts zu fühlen. Bei Magenspülung werden 3 l kotiger Flüssigkeit entleert. Im Urin reichlich Indikan, etwas Albumen.

Durch Schnitt neben dem r. Rectus wird der Leib eröffnet. Es fliesst seröse Flüssigkeit ab. Colon und unterster Ileumabschnitt waren kollabiert. Nach dem kleinen Becken zu lag ein Konvolut geblähter Dünndarmschlingen. Beim Vorziehen derselben kam eine stark geblähte blaurot verfärbte Ileumschlinge zum Vorschein, aus welcher durch ein kleines Loch Kot ausfloss. Nach Vorlagerung sah man an der Schlinge 2 anämische cirkuläre Schnürfurchen. Entleerung des Darms, Uebernähung der Perforationsöffnung und Reposition nach ausgedehnter Tamponade.

Wegen Erbrechens wurde in den ersten Tagen p. op. der Magen

ausgespült. Blähungen gehen ab. 5. XI. dünner Stuhl. Von da an Besserung. 16. XII. geheilt entlassen.

14. August W., 65 J., leidet seit mehreren Jahren an Obstipation. Seit 3 Tagen starke Schmerzen im ganzen Leib, rechts stärker. Auf Einläufe kein Stuhl. Fäkulentes Erbrechen, viel Aufstossen in den letzten 24 Stunden.

Status (8. I. 01): Puls 110. Zunge belegt, feucht. Abdomen stark aufgetrieben, am stärksten in der Magengegend. Keine deutliche Peristaltik. Druckempfindlichkeit, am stärksten rechts, woselbst auch in der Lumbalgegend leichte Dämpfung zu konstatieren. Leberdämpfung bedeutend verschmälert. Aus dem Magen werden bei Ausspülung grosse Mengen Gas und fäkulente Massen entleert.

Klin. Diagnose: Darmstenose in der r. Lumbalgegend. Innere Einklemmung? Achsendrehung?

Operation: Zunächst in Infiltrations-Anästhesie nach aussen am rechten Rectus incidiert, es entleert sich sofort trübe hämorrhagische Flüssigkeit. Es liegt hier eine dunkelrot verfärbte, fibrinös belegte Dünndarmschlinge vor. Sie zeigt an einer Stelle einen cirkulären Schnürring mit beginnender Gangrän, ein zweiter liegt ca. 25 cm weiter abwärts. Ursache der Abschnürung nicht mit Sicherheit festzustellen. Nach Entleerung des zuführenden Darmteiles wird die verfärbte Schlinge mit den Schnürringen reseciert und der Darm End zu End mit Knopf vereinigt. Tamponade, teilweise Bauchnaht. Nach Eröffnung des Bauches musste zur Aethernarkose gegriffen werden.

Pat. erholt sich zunächst gut; täglich Magenausspülung, wobei kotige Flüssigkeit entleert wird. 10. I. auf Einlauf reichlich flüssiger Kot und Flatus entleert. — 11. I. Pat. erscheint stärker kollabiert und kommt am Abend zum Exitus, auch an diesem Tage im Magen bei Ausspülung Kot. — Sektion: Innere Darmeinklemmung mit Peritonitis. Strangulationsursache nicht zu finden. Gangrän des Darms im untersten Drittel des Ileums. Peritonitis.

Als charakteristisch für Darmstrangulation im Gegensatz zur Obturation wird von allen Autoren das plötzliche Einsetzen der Erkrankung ohne vorhergehende Krankheitssymptome angegeben. Bei unsern 14 Fällen traf dies elfmal zu. Dagegen wurde in zwei Fällen über schon ein (Nr. 2) oder mehrere Jahre (Nr. 14) dauernde Obstipation geklagt, einmal (Nr. 10) bestanden schon 14 Tage vor dem akuten Beginn Leibschmerzen. Den Beginn nach einem Trauma haben wir nie gesehen, dagegen wurden dreimal Diätfehler als Ursache angegeben.

Stets setzte die Erkrankung angeblich mit sehr heftigen Schmerzen ein, denen entweder sofort oder in sehr kurzer Zeit Erbrechen folgte.

Den initialen Collaps, auf welchen sicher mit Recht differentialdiagnostisch grosser Wert gelegt wird, haben wir nie beobachten können, weil uns die Patienten erst später zugeführt wurden. Wenn auch meist sofort absolute Stuhlverstopfung auftrat, so war doch dreimal (Nr. 1, 6, 7) Stuhl erzielt worden. Derselbe war einmal (Nr. 1) angeblich blutig, was zu der Wahrscheinlichkeitsdiagnose Invagination Veranlassung gab. Einen Hinweis auf die Ursache des Verschlusses bekamen wir anamnestisch in drei Fällen.

Der Netzstrang im Falle 5 war jedenfalls durch die frühere Appendicitis fixiert worden, ebenso wies bei Nr. 6 die bestehende Bauchhernie auf die Ursache der Einklemmung hin. Wie leicht aber auch hierbei Täuschungen vorkommen können, beweist Fall 12, bei welchem infolge des Bauchbruches und den bei der Gallenblasenoperation gefundenen ausgedehnten Verwachsungen auf eine Incarceration an dieser Stelle geschlossen wurde und doch eine Hernia obturatoria incarc. bestand. Das Romberg'sche Symptom fehlte zudem hier, wogegen es in dem zweiten Falle von Hernia obturatoria vorhanden war und eine exakte Diagnose ermöglichte.

Gewöhnlich soll bei Strangulationen die Peristaltik fehlen. Dies beobachteten auch wir, doch liess sich bei Nr. 2, 5, 12, 14 deutliche Peristaltik nachweisen. Allgemeiner Meteorismus war nur in den Fällen, die schon das Bild einer ausgebildeten Peritonitis darboten, vorhanden; meist war hier auch Verschmälerung der Leberdämpfung nachweisbar. In den andern Fällen bestand etwas mehr abgegrenzter Meteorismus und liess sich hierdurch ein Schluss auf den Sitz des Hindernisses wenigstens insoweit ziehen, dass ein Dünndarmverschluss angenommen werden konnte. Leichte Dämpfung oder Resistenz, besonders in der Coecalgegend, sowie einigemal besonders hell tympanitischer Schall, gaben weitere diagnostische Anhaltspunkte. Den rektalen respektive vaginalen Nachweis der stark geblähten incarcerierten Schlinge, worauf besonders Zeidler[1]) aufmerksam macht, konnten wir nur zweimal führen (Nr. 1, 3), legten aber bei Fall 1 wegen der bestehenden allgemeinen Peritonitis zu wenig Wert darauf und vermuteten wegen der Darmblutung eher eine Invagination als Abschnürung. Indikan fanden wir nur in einem Falle (Nr. 9) trotz sechstägiger Ileumstrangulation nicht.

In starkem Collaps wurden die meisten Patienten eingeliefert, doch war dieser meist Folge der schon bestehenden Peritonitis.

In allen Fällen wurde Laparotomie mit Aufsuchung des Hin-

1) Mitteil. aus den Grenzgebieten der Med. u. Chir. Bd. V.

dernisses ausgeführt, die einzig richtige Behandlungsmethode nach Ansicht fast aller Chirurgen. Zweifelhaft kann man nur darüber sein, ob man bei bestehender Peritonitis berechtigt ist bei Darmgangraen primär zu resecieren, oder ob es besser ist, den Darm nur zu lösen, vorzulagern und zu eröffnen. Letzteres ist sicher der kleinere Eingriff und deshalb bei der Schwäche der Patienten in diesem Stadium der Erkrankung vorzuziehen, besonders da eine schleunige Entleerung des Darms die Gefahren der Intoxikation vermindert. Man wird hierbei aber stets bedenken müssen, dass die Ernährung der Kranken bei Fisteln des Dünndarms, welch letzterem fast stets das strangulierte Darmstück angehört, immer mangelhaft ist und die Darmresektion zur Beseitigung derselben bald folgen muss.

Am besten wäre es natürlich, wenn man garnicht mehr in die Lage käme, unter solch schlechten Verhältnissen operieren zu müssen. Hier können aber nur die internen Mediciner durch frühe Ueberweisung der Kranken Abhülfe schaffen, da sie fast stets zuerst zu derartigen Fällen gerufen werden. Kein einziger unserer Patienten kam aber innerhalb der ersten 48 Stunden, der nach Naunyn[1]) für die Operation allein günstigen Zeit, in unsere Behandlung.

Die einfache Lösung der Incarceration führten wir siebenmal aus, einmal mit Uebernähung der Schnürfurche, respektive Naht einer Perforationsöffnung. Hievon starben fünf Patienten, und zwar drei an schon bestehender Peritonitis, einer an Kotaspiration und einer an Peritonitis, die durch Perforation einer Schnürfurche entstand, welche bei der Operation nicht gangränverdächtig ausgesehen hatte.

Darmanastomose und Vorlagerung wurde einmal mit gutem Erfolge ausgeführt; doch führte hier wohl lediglich die Vorlagerung und Eröffnung des Darms die Rettung herbei, da die Anastomose mitnekrotisierte.

Von fünf Resektionen führte nur eine zur Heilung; vier Patienten starben an schon vorhandener Peritonitis. Vielleicht hätte Vorlagerung des gangraenösen Darms oder wenigstens Anlegung einer seitlichen Fistel am zuführenden Schenkel Rettung bringen können. Eine Resektion einer Tubargravidität, die mit Strangulation des Darms durch einen Appendix epiploicus combiniert war, kam an Peritonitis zum Exitus.

II. Achsendrehungen und Verknotungen des Darms.

Den bruchähnlichen innern Einklemmungen verhalten sich

1) l. c.

sehr ähnlich die Achsendrehungen bezüglich der Cirkulationsstörungen im Mesenterium und Darmwand. Am stärksten strangulieren naturgemäss die Verknotungen, wogegen eine geringgradige Achsendrehung der Flexur z. B. sicher längere Zeit fast symptomlos bestehen kann. Wie vielgestaltig diese Erkrankung in anatomischer Beziehung sein kann, beweisen auch unsere sieben Fälle,

Bei Nr. 1 war der Dünndarm, und zwar Jejunum um seine Achse gedreht und zugleich durch einen Mesenterialschlitz geschlüpft.

Bei Nr. 2 war nach früherer Peritonitis infolge von Adhäsionen eine Achsendrehung des untersten Ileums eingetreten.

Bei Nr. 3 hatte sich nach Exstirpation des Uterus und der tuberkulösen Adnexe durch Adhäsionen eine Axendrehung des Ileums gebildet.

Bei Nr. 4 bestand Axendrehung einer im kleinen Becken fixierten Dünndarmschlinge.

Bei Nr. 5 war 3 Jahre vorher eine Enterostomie wegen Ileus ausgeführt worden. Bei der hier wegen erneuter Ileussymptome vorgenommenen Operation fand sich eine Axendrehung der Flexur mit auffallender Verschmälerung des Mesenteriums. Da in der Zeit zwischen den Operationen hie und da Stuhl auch per rectum abgegangen sein soll, so haben wir es hier mit einer sogenannten chronischen Axendrehung zu tun.

Bei Nr. 6 bestand eine Axendrehung der Flexur, die an ihrer Konvexität adhärent war, mit gleichzeitiger Knotenbildung mit einer Dünndarmschlinge. Früher soll Patient einmal eine Peritonitis durchgemacht haben.

Bei Nr. 7 bestand Axendrehung der Flexur um 360°.

Bei Betrachtung dieser verschiedenen Formen fällt sofort auf, dass speciell bei den Dünndarmdrehungen häufig chronische peritonitische Vorgänge als Ursache anzusprechen sind. Eine auffällige Verschmälerung des Mesenteriums der Flexur, die meist als prädisponierend angesehen wird, sahen wir im Fall 5, wogegen bei Nr. 7 das Mesenterium ganz abnorm lang und breit war.

Chronische Obstipation als prädisponierendes Moment wurde uns nur einmal (Nr. 7) angegeben. Die Erkrankung begann immer mit starken Leibschmerzen, bald stellte sich auch Erbrechen ein. Schwerer Collaps war ausser bei Nr. 7 stets vorhanden, meist allerdings wohl durch die schon bestehende Peritonitis verursacht.

Aus demselben Grunde war meist auch allgemeiner Meteorismus vorhanden. Peristaltik war nur einmal sichtbar (Nr. 2). Den für

die Diagnose, besonders des Volvulus der Flexur, so wichtigen lokalen Meteorismus sahen wir nie, weil die Patienten stets so spät in unsere Behandlung kamen, dass dies Symptom verwischt war. Wie kolossal der Meteorismus der gedrehten Flexur werden kann, beweist der letzte Fall. Entsprechend dem schweren Krankheitsbilde, das unsere Fälle darboten, wurden die operativen Eingriffe auch so einfach wie möglich gestaltet. Vorlagerung des gangränösen Darmes nach Lösung der Incarceration wurde 3 mal ausgeführt, 2 mal wurden Darmfisteln und 2 mal Darmanastomosen (je eine mit Naht und Murphyknopf) angelegt.

Fast alle Chirurgen sind sich darüber einig, dass die Enterostomie bei Volvulus zu vermeiden ist, und zwar deshalb, weil, wie es auch uns passierte, sehr leicht Irrtümer bezüglich des Sitzes der geblähten Schlinge vorkommen; um diese zu vermeiden, wird es gut sein, zuerst die vorliegende geblähte Schlinge zu entleeren, um sich orientieren zu können. Stets werden aber doch Fälle übrig bleiben, in denen der schwere Collaps des Patienten langes Suchen nach dem Hindernis verbietet und eine Enterostomie als letztes Hilfsmittel übrig bleibt.

Gerade an unserem Material sieht man, wie wichtig es wäre, wenn alle derartigen Fälle recht früh in die Hände des Chirurgen kämen: die 4 Todesfälle durch die schon vor der Operation bestehende Peritonitis hätten vermieden werden können, ebenso wäre der Patient mit chronischer Axendrehung der Flexur (Nr. 5) wohl sicher zu retten gewesen, wenn er sich der früher vorgeschlagenen Operation zur Aufsuchung des Hindernisses gleich unterzogen hätte, statt zuzuwarten, bis erneute Ileusanfälle ihn so entkräfteten, dass er der Operation erlag. Auch die fehlerhafte Enterostomie in Fall 7, die sicher an dem späteren ungünstigen Verlaufe Schuld war, wäre in einem früheren Krankheitsstadium wohl vermieden worden. In dem Falle von Axendrehung nach Uterusexstirpation bei Tuberkulose wurde auch von unserer Seite zu lange mit der 2. Operation gezögert. Man muss aber in Betracht ziehen, dass hier die schwereren Incarcerationssymptome langsam auftraten und deshalb zuerst der Eindruck einer stärkeren Obstipation oder Darmatonie erweckt wurde, wie sie ja hie und da nach derartigen Operationen vorkommt, im Gegensatz zu dem meist plötzlichen Beginn eines Volvulus.

1. Georg S., 32 J., litt öfter an Gelenkrheumatismus ohne Herzbeschwerden. Vor 2 Tagen bekam Pat. heftige Schmerzen in der Nabelgegend. Kurze Zeit darauf erfolgte Erbrechen stinkender grünlicher

Massen. Auf innerliche Medikation keine Besserung. Vollkommene Obstipation.

Status (1. I. 90): Subicterische Hautfärbung. Facies Hippokratica. Extremitäten kühl. Atmung beschleunigt. Puls klein, 150. Leberdämpfung verschmälert. 2 Querfinger über dem Nabel findet sich eine querverlaufende seichte Furche. Im Uebrigen ist der Leib stark aufgetrieben, stark empfindlich. Keine deutliche Peristaltik, keine Dämpfung. Bruchpforten frei. Trotz Opiumgaben dauert Erbrechen fort und verschlechtert sich der Zustand.

Nach Eröffnung des Bauchs in der Mittellinie entleert sich etwas hämorrhagische, fäkal riechende Flüssigkeit. Dünndarm stark gebläht, morsch, teilweise mit Fibrin belegt. Nach Vorlagerung desselben zeigt sich, dass der Dünndarm, ca. $^3/_4$ m unterhalb des Duodenums beginnend, um die Mesenterialachse einmal gedreht und durch ein Loch des Dünndarm-Mesenteriums geschlüpft war. Nach Erweiterung dieses Schlitzes gelang es, den Darm zurückzubringen und von der Incarceration zu befreien. Wegen allgemeiner Schwäche wird von der Resektion des grossen gangränösen Darmes abgesehen und derselbe durch Tamponade abgegrenzt.

Nachmittags Exitus. Sektion: Blutige Flüssigkeit in der Bauchhöhle, Dünndarm gebläht, brüchig. Peritonitis nach Achsendrehung des Dünndarms.

2. Heinrich Sp., 13 J., hatte vor 1 Jahr Unterleibsentzündung. Vor 14 Tagen bekam er Leibschmerzen nach dem Genuss von viel Obst, 4 Tage später stellte sich komplete Stuhlverhaltung und Erbrechen ein, in letzter Zeit fäkulent.

Status (7. VIII. 91): Stark abgemagerter Pat., etwas benommen. Zunge feucht. Temperatur 35,9, Puls klein, 92. Leib aufgetrieben. Deutliche Dünndarmperistaltik nachweisbar. Freier Erguss vorhanden. Im Hypogastrium leichte Dämpfung nachweisbar. Leberdämpfung etwas verschmälert. Nachmittag fäkulentes Erbrechen, worauf durch Ausspülung grosse Menge Dünndarminhalt herausbefördert wird. Temperatur 38,4.

Wegen schlechten Allgemeinzustandes wird in der Cöcalgegend eingegangen und eine geblähte Dünndarmschlinge eingenäht und eröffnet; es entleeren sich reichlich Gase und Kot. Am nächsten Tage trotz starker Stuhlentleerung keine Besserung. Exitus am 18. VIII. — Sektion: Eine der untersten Ileumsschlingen war durch alte peritonitische Adhäsion $1^1/_2$mal um ihre Achse gedreht (gegen den Uhrzeiger). Ausgesprochene Schnürringe, Peritonitis. Ileostomie erwies sich oberhalb der Incarceration angelegt.

3. Frau S., 51 J. Im Mai wurde bei der Pat. auswärts die linksseitige Colostomie gemacht, nachdem sich bei derselben ein kompleter Darmverschluss nach linksseitiger Parametritis gebildet hatte.

Status (9. VI. 97): Die gynäkologische Untersuchung ergab eine Ver-

wachsung der linken Adnexe und des Uterus mit Kompression des Rectums. 18. VI. Vaginale Uterusexstirpation mit Entfernung eines linksseitigen, grossen, tuberkulösen Pyosalpinx. Anfangs guter Verlauf. Nach 7 Tagen plötzlich Collaps, Erbrechen, kein Stuhl, darauf Meteorismus und nach 2 Tagen heftiges Kotbrechen.

Am 28. VI. Medianschnitt. Es fanden sich mehrere Dünndarmschlingen im kleinen Becken fixiert, von welchen eine beim Versuche, sie vorzuziehen, einriss und sich Kot in die Umgebung ergoss. Nach Lösung dreier Stränge im kleinen Becken sah man, dass eine Achsendrehung des Dünndarms mit kompleter Stenose durch dieselben bedingt gewesen war. Murphyknopfanastomose der eingerissenen Darmschlinge. Drainage. Starker Collaps. Exitus nach 5 Stunden. — Sektion: Verwachsungen im kleinen Becken. Periproctaler tuberkulöser Abscess mit Durchbruch ins Rectum.

4. Bernhard E., 58 J., erkrankte vor 6 Tagen mit Leibschmerzen und Stuhlverhaltung. 2 Tage später gingen auch keine Blähungen mehr ab; Leib wurde stark aufgetrieben, heftiges Erbrechen trat auf.

Status (1. VI. 98): Blasser Pat., verfallene Gesichtszüge, Atmung beschleunigt. Puls kaum fühlbar, 160. Zunge dick schmierig belegt. Leib sehr stark meteoristisch aufgetrieben. Im linken Hypogastrium gedämpft tympanitischer Schall, Leberdämpfung verschwunden. Starke Schmerzhaftigkeit besonders im linken Hypogastrium. Aus dem Magen wird eine grosse Menge Dünndarmkot durch Ausspülen entleert.

Schnitt am linken Rectus legt eine schwarzblau verfärbte, teilweise gangränöse Dünndarmschlinge frei, die gegen das kleine Becken hin fixiert und um 180° um ihre Achse gedreht war. Sie wurde gelöst und oberhalb der Schnürfurche eine Anastomose durch Murphyknopf hergestellt. Vorlagerung des gangränösen Darms und Einnähen eines Gummirohrs nach ausgiebiger Tamponade. Diffuse Peritonitis. — Trotz Excitantien besserte der Zustand sich nicht und kam Pat. am nächsten Tage zum Exitus. — Sektion: Darmgangrän nach Axendrehung des Dünndarms; diffuse Peritonitis.

5. Harri B., 35 J., war bis zum Jahre 87 immer gesund. Damals luetische Infektion, die mehrfache Kuren erforderte. 1890 traten vorübergehend 2mal Unterleibsbeschwerden auf; ebenso 91; es bestanden stets für 1—2 Tage kolikartige Leibschmerzen, Appetitmangel, kein Erbrechen. Im Dezember 1891 traten die Beschwerden wieder so stark auf, mit Erbrechen, dass auswärts eine Colostomie vorgenommen wurde. Die Fistel funktionierte gut; hie und da auch Entleerung per rectum. Zu einer vorgeschlagenen Radikaloperation konnte Pat. sich nicht entschliessen. Erst am 29. V. 94, nachdem die Fistel sich so verengert hatte, dass erneute Stenose-Erscheinungen aufgetreten waren, stellte Pat. sich wieder ein.

Pat. ist stark abgemagert. Leib sehr stark aufgetrieben; überall tympanitischer Schall; geringe Druckempfindlichkeit. Per rectum nichts Abnormes zu fühlen. Urin normal. Aus der sehr verengten Cöcalfistel entleert sich nur sehr wenig Stuhl.

Schnitt in der Linea alba legt einen stark hypertrophischen Darmteil frei, aus welchem sich durch kleinen Einstich massenhaft Gas und Kot entleerte. Hiernach zeigte sich, dass es sich um die stark geblähte Flexur handelte. Dieselbe war um ihre Axe gedreht und besass an ihrer Basis ein äusserst schmales Mesenterium. Nach Zurückdrehung des Volvulus wurde zwischen zu- und abführenden Schenkel eine Nahtanastomose angelegt. Tamponade. Nach der Operation hatte die Herzschwäche noch zugenommen und kam Pat. zum Exitus. Keine Sektion.

6. Peter B., 31 J. Vor 5 Jahren plötzlich Schmerzen im Leib und Erbrechen. Der zugezogene Arzt verordnete Klystiere. Stuhl erfolgte nicht. Im 9. Lebensjahr soll Pat. einmal Unterleibsentzündung gehabt haben.

Status (8. XII. 94): Puls 130. Respiration beschleunigt. Zunge belegt, trocken. Abdomen sehr stark aufgetrieben, prall gespannt, schmerzhaft bei Berührung. Unterhalb des Nabels besteht Dämpfung, besonders in der rechten Lumbal- und Ileocöcalgegend. Im übrigen tympanitischer Schall, besonders hell in der linken Iliacalgegend. Leberdämpfung verschmälert. Ascites nachweisbar.

Klin. Diagn.: Akute Peritonitis, wahrscheinlich innere Incarceration.

Medianschnitt vom Nabel abwärts, entleert klaren, schwach blutig gefärbten Ascites, worauf sich der stark geblähte, brüchige Dünndarm präsentiert. Beim Versuch, denselben vorzuziehen, riss eine Stelle ein und entleerten sich grosse Mengen dünnen Darminhalts. Gleichzeitig quoll aus der Tiefe des Bauches weiterer Kot. Nach Einführen der Hand liess sich feststellen, dass es sich um Axendrehung der Flexur handelte und sie mit ihrer Konvexität verwachsen war und eine Dünndarmschlinge einschnürte; an der Schnürstelle der letzteren lag die Perforation; weitere Perforationen lagen an der Konvexität der incarcerierten Dünndarmschlinge; letztere wird nach aussen gelagert, eröffnet, drainiert, Umgebung tamponiert. — Pat. erholte sich aber nicht und kam zum Exitus. Sektion: Fibrinöse adhäsive Peritonitis (und akute).

7. Johann Sch., 72 J., wurde wegen linksseitiger reponibler Hernie 1893 operiert. Er fühlte sich danach vollkommen wohl. In den letzten 2 Jahren war der Stuhl angehalten. Vor ca. 1 Woche bekam er plötzlich absolute Obstipation und starke Leibschmerzen. Leib wurde nach und nach dicker und Erbrechen trat auf.

Status (11. IV. 02): Brustorgane normal. Abdomen bedeutend aufgetrieben; oberhalb des Nabels ist eine leichte Resistenz fühlbar. Die stark aufgetriebenen Därme zeichnen sich deutlich ab, besonders in der

Coecalgegend. Allgemeinbefinden verhältnismässig gut.

Es wird eine rechtsseitige Colostomiefistel angelegt, worauf sich massenweis Stuhl und Gas entleert. Da in den nächsten 14 Tagen auch Entleerungen per rectum erfolgen und ein Tumor nicht zu fühlen ist, wird am 25. IV. am Aussenrand des linken Rectus eingegangen, worauf sich zeigt, dass eine Axendrehung um 360° gegen den Uhrzeiger vorlag (der Flexur). Die Kuppe der gedrehten Schlinge war eingenäht und zur Colostomie eröffnet worden; deshalb musste jetzt diese Stelle von der Bauchwand gelöst und die Darmöffnung zunächst verschlossen werden, worauf es erst möglich war, die Axendrehung zu beseitigen. Um eine Drehung der Flexur zu verhindern, wurde beiderseits das sehr lange Mesenterium gerefft.

Trotz Stuhlentleerung bestand nach dieser Operation dauernd Meteorismus. Puls immer beschleunigt, langsamer allgemeiner Kräfteverfall trat nach und nach ein. Da am 12. V. wieder Kotbrechen auftrat, trotz Ausspülung, wurde wieder eine Coecalfistel angelegt. 4 Tage später ging Pat. im höchsten Marasmus zu Grunde. — Sektion: Chronische suppurative Peritonitis mit Verklebung und Eiterretention. Keine Stenose oder Drehung.

III. Darminvaginationen.

Die Invaginationen stehen in ihrer Wirkung auf die Darmernährung an der Grenze zwischen Strangulation und Obturation. Dadurch, dass natürlich bei der Einschiebung eines Darmabschnitts in einen andern auch das Mesenterium des Intussusceptums mit eingeschoben wird, kommt es zu einer mehr oder weniger starken Abschnürung des letzteren. Dieselbe kann so weit gehen, dass in kurzer Zeit der eingeschobene Darm gangränös wird, während andererseits Invaginationen recht lange bestehen können ohne Gangrän zu verursachen.

Am häufigsten sollen die Invaginationen plötzlich, ohne weitere Ursache vorher ganz gesunde Individuen befallen, so auch in unsern beiden Fällen. Starke Leibschmerzen waren das erste Symptom, es folgten komplete Obstipation und Erbrechen. Bei Fall 1 ging der Stuhlverhaltung der Abgang blutiger Entleerungen voraus. Ein für die Diagnose sehr wichtiges Zeichen ist der Nachweis eines abdominalen Tumors, der uns im Fall 2 gelang. Bei Fall 1 war der Verlauf viel stürmischer und bildete sich durch die frühe auftretende Peritonitis ein solcher Meteorismus, dass sich ein genauer Palpationsbefund nicht mehr erheben liess, als der Patient in unsere Behandlung kam. Beide Male standen die Ileussymptome im Vorder-

grunde des Krankheitsbildes. Tenesmus, Schleim- und Blutentleerungen sowie Darmsteifung fehlten. Die Diagnose wurde auch nur in Fall 2 als Wahrscheinlichkeitsdiagnose gestellt, während bei Nr. 1 nur akuter Darmverschluss mit Peritonitis diagnosticiert werden konnte.

In beiden Fällen wurde die Resektion des nicht desinvaginierbaren Darmabschnitts ausgeführt, gewiss ein bedeutender Eingriff, besonders bei dem schlechten Allgemeinbefinden der Patienten. Aber nur hierdurch war noch wenn auch nur eine ganz geringe Hoffnung auf Rettung der Patienten vorhanden, denn bei einfacher Enterostomie wäre bei dem Zustande des invaginierten Darmabschnittes jedenfalls bald Perforation erfolgt. Höchstens wäre noch Enterostomie mit Vorlagerung der erkrankten Darmpartie in Frage gekommen, was bei der Ausdehnung der Erkrankung sicher ebenfalls ein sehr gefährliches Verfahren gewesen wäre. Nur durch bedeutend frühere Zuführung der Patienten vor Eintritt des durch Intoxikation und peritoneale Infektion bedingten Collapses wären diese Fälle zu retten gewesen.

1. Peter G., 29 J., erkrankte 40 Tage vor seinem Eintritt in die Klinik mit Schmerzen auf der rechten Seite des Leibes und Erbrechen. Der Stuhl war blutig. Seit 3 Tagen komplete Obstipation.

Status (14. XII. 99): Stark kollabierter, blasser Pat. Puls klein. Atmung oberflächlich. Ascites nachweisbar. Kotbrechen. Bei Spülung entleert sich aus dem Magen kotige Flüssigkeit.

Schnitt in der Mittellinie. Es besteht eine Invagination des Ileums im Colon bis zur Flexur. Desinvagination unmöglich, deshalb Resektion des Darms und Vernähung beider Enden. Es bestand diffuse Peritonitis. Exitus nach 24 Stunden. Sektion: Diffuse eitrige Peritonitis.

2. Max K., 15 J., leidet seit 6 Tagen an Leibschmerzen und Obstipation. Im linken Epigastrium ist ein sehr verschieblicher schmerzhafter Tumor zu fühlen. Leib gespannt. Häufig Aufstossen und Erbrechen.

14. VIII. 01. Ascites wird entleert, beginnende Peritonitis. Ein Teil der Invagination lässt sich zurückbringen, der Rest wird reseciert. Knopfanastomose der Darmenden. Starke Herzschwäche. Exitus am 15. VIII. Sektion verweigert.

IV. Aeussere peritonitische Darmkonstriktion und Adhäsion.

Wie die chronische Peritonitis durch Bildung von Bändern und Strängen zu Strangulationen führen kann, so führt sie auch häufig zu Obturation des Darms, d. h. zu einem Verschluss des Darmlumens ohne Absperrung der mesenterialen Cirkulation. In der verschiedensten

Art kann hierbei der Darmverschluss zu Stande kommen, worauf besonders Treves[1]) hingewiesen hat. Durch flächenhafte Verwachsungen der Därme unter sich oder mit andern Organen des Abdomens, durch Strangbildungen und Mesenterialschrumpfungen kann es zu Verengerung des Darmlumens kommen. Ausser den verschiedenen Peritonitiden, die von Abdominalorganen ausgehen, wäre hier noch besonders auf Verwachsungen bei alten Hernien und nach Laparotomien hinzuweisen. Sehr ausgedehnt sind die Verwachsungen bei tuberkulöser Peritonitis. Ganz ähnliche Bilder wie bei dieser letzteren bietet hie und da auch die peritoneale Carcinose dar (Fall Nr. 9).

Im Gegensatz zu den mit Strangulation des Mesenteriums einhergehenden Darmstenosen entsteht in obigen Fällen der komplete Darmverschluss meist nicht plötzlich. Die Patienten leiden schon längere Zeit an chronischer Obstipation, öfters sind wohl auch schon Darmkoliken aufgetreten, die nach gründlicher Entleerung des Darms wieder verschwanden. Mit der Zeit vermehren sich die Beschwerden aber immer mehr, und es kommt schliesslich zur Okklusion. Hie und da können aber auch bei diesen Fällen nach anscheinend vollständigem Wohlbefinden plötzlich die Verschlusssymptome einsetzen, vergl. Nr. 8. In diesem Falle setzte, wie wir selbst beobachteten, die Okklusion ganz plötzlich ohne irgendwelche voraufgehende Stenoseerscheinungen ein, initialer Collaps, wie er bei Strangulationen häufig vorkommen soll, fehlte aber vollständig. Es zeigte sich auch bei der Operation, dass durch den Adhäsionszug Abknickung einer Darmschlinge ohne Beteiligung des Mesenteriums bestand.

Starke Peristaltik im hypertrophierten, zuführenden Darmabschnitt sahen wir häufig selbst bei beginnender Peritonitis (Fall 2). Meist bestand dabei ausgedehnter Meteorismus. Einmal (Fall 7) liess sich vaginal die vor der okkludierten Stelle liegende Schlinge als besonders ausgedehnt nachweisen, was die Diagnose des Sitzes der Stenose ermöglichte. Ueberhaupt war diese einerseits durch die Anamnese, wie lange bestehende oder frühere Cholecystitis etc., andererseits durch Druckschmerz, Nachweis einer Resistenz etc. meist leichter zu stellen wie bei den Strangulationen.

Operativ wurde in verschiedener Weise vorgegangen, je nach Ausdehnung der Verwachsungen und Zustand des Patienten. Lösung der Verwachsungen wurde 3mal (Nr. 7, 9, 10), Vorlagerung und Eröffnung des Darms 2 mal (Nr. 2, 6) ausgeführt, 2 mal wurde eine Coecalfistel

1) Darmobstruktion. Leipzig 1886.

(Nr. 1, 4) und 3mal eine Enteroanastomose (2 Murphyknopf) angelegt. Von diesen 10 Operationen führten 5 die Befreiung der Patienten von den Ileussymptomen herbei. Von den übrigen starben 3 an Peritonitis resp. Sepsis, einer an Herzcollaps und einer infolge von Schwäche durch das carcinomatöse Grundleiden. Die Peritonis war 2mal durch Darmnekrose verursacht, im dritten Falle war die Peritonealhöhle durch die starken Verwachsungen von dem nekrotischen Darmteile zwar abgeschlossen, es hatte sich aber allgemeine Sepsis entwickelt. Diese drei Fälle zeigen deutlich, wie gefährlich ein länger dauernder Verschluss des Darms auch ohne Strangulation für die Ernährung der Darmwand werden kann. In dem Falle von Herzcollaps konnte die Degeneration des Herzmuskels vielleicht auf die früheren Krankheiten und Operationen zurückgeführt werden, es erscheint aber auch sehr wahrscheinlich, dass der Collaps ein Zeichen der Intoxikation durch die lange bestehende Stagnation des Darminhalts war.

1. Christian D., 59 J., erkrankte im Juli 1893 mit Druckbeschwerden im Unterleib, Obstipation, Gewichtsabnahme. Von Anfang August an Erbrechen, das bald kotig wurde. 7. VIII. 93. Starker Verfall der Kräfte. Ileus. Leib sehr stark aufgetrieben. Schmerzhaftigkeit, besonders in der linken Iliakalgegend. Per rectum eine, die Schleimhaut verdrängende, aber nicht ulcerierende, derbe Resistenz zu fühlen. (Tumor? Kot?) Auf hohen Einlauf entleert sich reichlich Stuhl. Pat. fühlt sich wohl und verweigert vorläufig die Operation. Trotz täglicher Einläufe wiederholten sich in nächster Zeit die Beschwerden. Vom 11. VIII. an komplete Obstipation. Deshalb wird am 13. VIII. 93 eine Cöcumfistel angelegt. Danach erholt sich Pat. sehr gut. Es lässt sich jetzt durch Spülungen feststellen (Ende 93), dass der Dickdarm wieder wegsam geworden ist, und kommt Pat. mit dem Wunsch des Fistelschlusses in die Klinik.

Status (12. I. 94): Bauchdecken sehr fettreich. Brustorgane, abgesehen von leichtem Emphysem normal. Arteriosklerose mässigen Grades. Anus praeternaturalis in der Coecalgegend, woraus sich dünner, gallig gefärbter Kot entleert. Oberhalb der Flexura sigmoid. fühlt man eine vermehrte Resistenz. Vom Coecalafter aus Resistenz, rectal nichts zu fühlen. Die Einläufe fliessen glatt durch die Fistel ab; ebenso umgekehrt. Urin normal. Diagnose: Relative Stenose des Colon descendens unbekannter Natur.

Da ein maligner Tumor nicht vorzuliegen scheint, wird am 18. I. 94 die Coecostomie auf Wunsch des Pat. geschlossen. 2 Tage später etwas Erbrechen und Aufstossen. Anfangs gehen Blähungen ab. Nach einigen Tagen lässt sich auf Einläufe etwas Stuhl und Blähungen erzielen. Vom

25. I. an besteht wieder komplete Stenose, weshalb am 27. I. zur Operation geschritten wird.

Eröffnung des Leibes auf der linken Seite. Bei Abtastung des Colon transversum und descendens findet sich kein Tumor, keine Verwachsung, dagegen bestehen Adhäsionen an der Flexura sigmoidea, die den Darm fixieren und abknicken. Lösung derselben. Bei Einführung eines elastischen Rohrs per rectum lässt sich dies bis ins Colon descendens vorschieben: bei Wassereinlauf füllt sich der ganze Dickdarm bis zur Ileo-Coecal-Klappe; Lösung der Adhäsionen.

In den nächsten Tagen noch Aufstossen und Erbrechen. Blähungen gehen anfangs ab. Da sich aber wieder komplete Stenose einzustellen droht, wird am 31. I. an Stelle der alten Coecalfistel eine seitliche Darmfistel angelegt. Hierauf entleert sich massenhaft Kot und bessert sich der Allgemeinzustand langsam. In der Folge gelingt es bei Abführen, auch rectale Entleerungen herbeizuführen. Allgemeinbefinden hebt sich wesentlich; der grösste Teil des Stuhles geht per rectum ab, und wird Pat. am 5. XII. 94 mit noch bestehender kleiner Fistel entlassen.

Wiedereintritt am 2. X. 4 Wochen nach Austritt kam 1/4 des Kots aus der Darmfistel; der übrige Stuhl ging spontan per rectum ab. Oberhalb des rechten Lig. Poupartii findet sich eine kleine Darmfistel, aus der sich flüssiger Kot entleert; der grösste Teil geht bei Abführen per rectum ab. — 7. X. Schluss, Anfrischung und Naht der Fistel, Schluss der Bauchwunde. Entlassung am 20. X. beschwerdefrei.

2. Katharina H., 24 J. Im Anschluss an die letzte Entbindung vor 4 Wochen entwickelte sich bei der Pat. eine heftige Pelveoperitonitis. Nachdem 4 Wochen lang viele Schüttelfröste und hohes Fieber bestanden hatten, besserte sich der Zustand etwas; doch trat bald hochgradige Obstipation auf, die in den letzten 2 Wochen zu kompleter Stuhlverhaltung führte. Seit 2 Tagen besteht kotiges Erbrechen.

Status (23. IV. 02): Sehr anämische, collabierte Frau. Extremitäten kühl. Zunge trocken, belegt. Puls 140, klein, weich. Leib sehr stark aufgetrieben. Perkussionsschall tympanitisch, Leberdämpfung verschmälert. Deutliche Peristaltik überall zu konstatieren. Nur die Coecalgegend erscheint weniger gebläht. Vaginal fühlt man den Uterus beiderseits durch schwartige Massen in den Parametrien fest fixiert. Ständig Singultus. Aus dem Magen werden kotig riechende Massen entleert.

Da es sich hier um einen kompleten Darmverschluss in der Gegend der Ileocoecalklappe handelte, so wurde rechts neben dem Musc. rectus eingegangen. Man stösst auf stark geblähte, peritonitisch veränderte Dünndarmschlingen, während das Coecum und Colon collabiert erscheinen. Nach dem kleinen Becken zu finden sich massenhaft derbe Schwarten, in denen sowohl die rechten Adnexe wie der Wurmfortsatz und einzelne Dünndarmschlingen eingebacken sind. Bei Lösung der Verwachsungen kommt

man in eine Abscesshöhle, aus der sich auch Darmgase entleeren. Wegen Schwäche der Pat. wird die stark verwachsene Darmschlinge zur Freilegung des Darmloches nicht gelöst, sondern die Bauchhöhle nur ausgiebig tamponiert und eine geblähte Dünndarmschlinge zur Anlegung eines Anus praeternaturalis in die Bauchwunde eingenäht. Nach Schutz der Wunde wird die Schlinge eröffnet und ein Drainrohr eingenäht, aus welchem sich massenhaft Kot entleert.

Nach der Operation war Pat. stark collabiert und erholt sich trotz Kochsalzinfusion etc. nicht mehr. Exitus 3 Stunden p. op. Sektion: Peritonitis purul. diffusa. Stenose des Dünndarms und Perforation des Darms in der Nähe des Mesenterialansatzes. Die Stenose war durch peritonitische Verwachsungen in der Umgebung der rechten Adnexe und des Wurmfortsatzes bedingt.

3. Käthchen Sch., 26. J. Im Jahre 1898 wurde Nephropexie, 1901 Cholecystostomie ausgeführt. Viele Verwachsungen an Gallenblase und Colon hatten gelöst werden müssen. Ende des Jahres bekam sie Beschwerden in der Blinddarmgegend und Obstipation. Einmal soll Eiter mit dem Stuhl abgegangen sein. Seit Anfang Juni 1902 hat sich der Zustand wieder sehr verschlechtert. Am 21. VI. soll Kot erbrochen worden sein, absolute Stuhlverhaltung bestand seit dem 14. VI.

Status (23. VI. 02): Abdomen aufgetrieben. Deutliche Peristaltik der Därme. Magen bei der Ausspülung leer. Auf Einläufe wird dünner Kot entleert, kein Erbrechen. Vaginale und rektale Untersuchung ergiebt nichts Pathologisches. Der Meteorismus liess zunächst etwas nach, aber ohne dass sich ausser vermehrter Empfindlichkeit in der Gallenblasengegend etwas Krankhaftes nachweisen liess. Am 27. VI. trat wieder komplete Obstipation und Erbrechen auf. Puls schwach, regelmässig, 90. Im Urin kein Eiweiss, kein Indikan.

28. VI. Nach Eröffnung des Abdomens rechts vom Nabel liess sich feststellen, dass der Processus vermiformis, Uterus und Adnexe nicht erkrankt waren. Dagegen war die Flexura hepatica in der Lebergegend fest adhärent und stenosiert. Deshalb wurde eine Nahtanastomose zwischen Colon ascendens und transversum ausgeführt. Schluss der Bauchwunde.

In der folgenden Nacht trat ein starker Collaps auf. Puls kaum zählbar, starke Anämie der Lippen. Da man eine innere Blutung oder Peritonitis vermutete, wurde die Wunde geöffnet, es fand sich aber nichts Pathologisches. Auf Campher und Kochsalzinfusion Besserung. Am 30. VI. plötzlich 2. Collaps und Abends Exitus. Sektion: Starke Verwachsungen an Leber, Gallenblase, Duodenum und Colon. Keine peritoneale Reizung. Etwas Blut im Duodenum. Fettige Degeneration der Nieren und Leber. Hämorrhagien im Pericard.

4. Johann H., 60 J., leidet seit 20 Jahren an linksseitiger reponibler Hernie. Seit einer Woche besteht bei ihm komplete Stuhlretention, hie

und da Erbrechen. In den letzten Monaten starke Abmagerung.

Status (22. III. 92): Leib sehr aufgetrieben, überall tympanitischer Schall. Aus der linken Bruchpforte wölbt sich eine hühnereigrosse nicht reponible, druckempfindliche Anschwellung vor. Tympanitischer Schall daselbst.

Sofortige Operation. Nach Eröffnung des Bruchsackes (stark verdickt) entleert sich viel Ascites, eingeklemmter Darm ist nicht vorhanden, dagegen fühlt man oberhalb in der Bauchhöhle eine derbe Anschwellung. Nach Erweiterung des Schnitts nach oben findet sich eine starke Fixierung der ganzen Flexur am verdickten Bruchsack mit ausgedehnter Schrumpfung des Mesenteriums; hierdurch gelingt es nicht, an dieser Stelle einen Anus praeternaturalis anzulegen, es wird deshalb die Bauchhöhle geschlossen und ein Coecalafter angelegt. Derselbe funktioniert gut. Kachexie des Pat. nimmt weiter zu. Entlassung 29. IV.

5. Jakob T., 63 J., hatte 1864 linksseitigen Leistenbruch, der wegen Einklemmung im Jahre 84 operiert wurde. Seit dieser Zeit leidet er häufig an Stuhlbeschwerden. Seit 3 Tagen gehen kein Stuhl und keine Flatus mehr ab; dazu kamen Leibschmerzen und heftiges Erbrechen.

Status (22. VII. 98): Magerer alter Mann mit leidendem Gesichtsausdruck. Puls kräftig, 85. Lungen etwas Emphysem. Abdomen stark aufgetrieben. In der linken Iliakalgegend findet sich eine cirkumskripte Vorwölbung, die abgeschwächt-tympanitischen Schall giebt. Im übrigen Schall tympanitisch. In der linken Inguinalgegend eine alte Bruchoperationsnarbe. Urin enthält reichlich Indikan. $2^1/_4$ l Wasser laufen per rectum ein. Durch Magenausspülungen werden braungefärbte krümmliche Massen entleert.

Längsschnitt am Aussenrand des linken Rectus. Stark geblähte, hyperämische Dünndarmschlingen stürzen hervor, hinter welchen man nach aussen auf zusammengefallenen Dünndarm stösst. An der Grenze beider Abschnitte wurde eine Adhäsion gefunden, welche den Darm in der Gegend der alten Bruchoperation am Peritoneum parietale fixiert und abknickt. Weitere Fixationen fanden sich in der Tiefe des kleinen Beckens. Zur Lösung letzterer musste der stark geblähte Darmabschnitt vorgezogen werden, wobei er einriss, und Kot sich in das kleine Becken ergoss. Nach Reinigung der Wundhöhle und Lösung der Adhäsionen fand sich noch eine starke Stenose des Darmes durch alte Narben im Mesenterium an Stelle der alten Schnürfurche. Es wurde nun an einer weiter oben gelegenen Stelle das zu- und abführende Darmstück durch Knopfanastomose verbunden. Die eingerissenen Serosastellen wurden übernäht. Tamponade, partieller Schluss der Bauchwunde.

Zunehmende Pulsschwäche; kein Stuhl auf Einlauf; Wundränder gangränescierend, Erbrechen, zunehmender Verfall. Exitus am 25. VII. Sektion: Fibrinöse Peritonitis. Fibröse alte Adhäsion einer Darmschlinge

am Mesenterium. Alte schwielige Verdickung des Mesenteriums.

6. Katharina B., 23 J., bekam vor einiger Zeit Schmerzen im Unterleib, woselbst ein Tumor seit 1 Jahr nachweisbar gewesen sein soll. Seit 2 Tagen ist der Tumor grösser geworden, der Stuhl ist angehalten und stellte sich Kotbrechen ein.

Status (26. XI. 99): Verfallenes Aussehen. Brustorgane normal. Puls 110. Zunge trocken. Leib in der untern Hälfte stark gespannt. Nach rechts hin besteht Druckempfindlichkeit. Aus dem Magen wird durch Ausspülung fäkulente Flüssigkeit entleert. Hinter dem Uterus ist ein prall elastischer Tumor fühlbar.

26. XI. Eröffnung der Bauchhöhle rechts vom Musc. rectus. Gelbliche jauchige Flüssigkeit entleert sich. Hierauf kommt man auf ein grosses verwachsenes Konvolut stark gedehnter Därme. Nach dem kleinen Becken zu liegt eine nekrotische Darmschlinge, deren Vorlagerung durch Adhäsionen sehr erschwert war. Die Bauchhöhle ist gegen das kleine Becken durch Verwachsungen abgeschlossen. Der nekrotische Darm bleibt vorgelagert und wird eröffnet nach Schutz der Wundhöhle.

In den nächsten Tagen entleert sich viel dünner Kot. Der Darm nekrotisiert weiter und kommt Pat. am 29. XI. zum Exitus. Sektion: Chron. tuberc. Peritonitis. Nekrose des Darms durch ausgedehnte Verwachsungen.

7. Amalie L., 16 J. Seit Februar 1900 hat Pat. Lungenspitzenkatarrh. 01 Rippenfellentzündung und Bauchfellentzündung, die aber wieder vollständig ausheilte. Von September 01 an entwickelte sich Schwellung im rechten Kniegelenk.

Status (21. III. 02): Blasses, mässig genährtes Mädchen. Spitzendämpfung beiderseits. Verschärftes Atemgeräusch daselbst. Abdomen weich, Ileocoecalgegend etwas druckempfindlich, rechts besteht ein Fungus genus tuberc. mit Fistelbildung. — 5. IV. Ausschabung des cariösen Herdes an der Patella. Gute Wundheilung. — 12. IV. stellen sich plötzlich Leibschmerzen ein. Am nächsten Tage Meteorismus und Erbrechen, sowie komplete Stuhlverhaltung.

14. IV. Abdomen wird in der Mittellinie geöffnet. Dünndarmschlingen waren stark gebläht und mit miliaren Tuberkeln besetzt. Als Ursache der Inkarceration fand sich ein derber, von einer Dünndarmschlinge zur Flexura sigmoidea hinziehender Strang, derselbe wird durchtrennt. Ferner musste noch eine breite Verwachsung zweier Dünndarmschlingen gelöst werden, wobei die Lumina geöffnet wurden. Zweireihige Naht beider Oeffnungen. Reposition des Darms, Schluss der Bauchhöhle.

Am nächsten Tage Stuhl spontan, von da ab glatte Heilung. Bei gutem Befinden entlassen.

8. Marie E., 28 J. Seit 6 J. Obstipation, im letzten $^1/_4$ J. stärkere Beschwerden, seit 4 Wochen Erbrechen, das aber nicht kotig war. Dazu

stellten sich Schmerzen im rechten Hypochondrium ein, besonders nach der Mahlzeit.

Status 14. III. 02): Schwächliche, abgemagerte Pat. Herz und Lungen normal. Starker Meteorismus, deutliche Peristaltik vorhanden, über den ganzen Leib ausgedehnt, keine Dämpfung. Auf Einläufe erfolgt etwas Stuhl, wenig Blähungen gehen ab. Da der Leib wenig druckempfindlich ist und das Erbrechen sistiert, wird mit der Operation zugewartet. Täglich erfolgt etwas Stuhl.

Vom 21. III. ab komplete Obstipation und Erbrechen, deshalb Operation am 23. III. Nach Eröffnung der Bauchhöhle in der Mittellinie drängen sich die mässig geblähten Darmschlingen vor, sie sind ausgedehnt mit einander verwachsen. Nach Lösung der Verwachsungen zeigt es sich, dass mehrere Ileumschlingen vielfach abgeknickt und stenosiert sind. Anlegung einer Knopfanastomose zwischen einer oberen Ileumschlinge und Colon transversum. Tamponade, partielle Bauchnaht.

Pat. erholt sich langsam; starke Wundsekretion. Vom 6. Tage an entwickelte sich eine Kotfistel; dabei ging auch per anum Kot ab. Nach und nach kommt der grösste Teil des Kots aus der Wunde, und zwar Dickdarm- und Dünndarmkot. Pat. kommt stark herunter. Deshalb werden am 19. V. zwei Darmfisteln freigelegt und durch Seidennähte aufeinander genäht. Während der 6 ersten Tage kam kein Dünndarm-, wohl aber Dickdarmkot aus der Wunde; vom 7 Tag ab öffnen sich auch die Dünndarmfisteln wieder, und kam Pat. am 10. VI. durch Inanition zum Exitus. Sektion: Genitaltuberkulose, diffuse eitrige adhäsive tuberkulöse Peritonitis, mit multiplen Fistelbildungen im Dünndarm und Coecum. Miliartuberkulose der Pleura.

9. Marie K., 46 J. In der Familie sind mehrere Erkrankungen an Lungenphthise vorgekommen. Seit mehreren Jahren waren die Stuhlentleerungen unregelmässig. Verstopfung und Durchfall wechselten häufig, hie und da Blut im Stuhl. Im Sommer 1893 entwickelte sich starke Obstipation, später gesellte sich hierzu Erbrechen und kolikartige Leibschmerzen. Seit 5 Wochen Steigerung der Beschwerden, hie und da trat Kotbrechen auf. Seit 8 Tagen komplete Darmstenose.

Status (29. XI. 93): Stark abgemagerte Pat. Puls sehr klein, 116. Zunge klebrig, trocken. Andauernder Singultus und öfters nicht fäkulentes Erbrechen. Atmung oberflächlich, beschleunigt. Brustorgane normal; Abdomen stark kugelig ausgedehnt. Im Mesogastrium ist rechts Peristaltik zu beobachten; Druckschmerz besteht in der linken Iliacalgegend in mässigem Grade; nirgends deutliche Dämpfung. Leberdämpfung verschmälert. Urin enthält kein Indikan. Diagnose: Chron. Darmstenose, wahrscheinlich im Bereich des Colon. Bei Einläufen fliesst $1^3/_4$ l Wasser ein, ohne dass Stuhlentleerung erfolgt.

30. XI. Nach Medianschnitt entleert sich trüber Ascites. Massen-

hafte miliare Knötchen auf der Serosa. Der Douglas war durch eine membranöse Verklebung völlig geschlossen. Nach Lösung des Uterus, der adhärenten Darm komprimierte, wurden die erkrankten Adnexe beiderseits entfernt. Der Darm war hiernach vollkommen aus seinen Adhäsionen gelöst. Trotz Kochsalzinfusionen, Kampherinjektionen, liess sich der Zustand nicht bessern, und erfolgte Abends der Exitus. Sektion: Carcinom der kleinen Kurvatur des Magens, multiple Metastasen im Mesenterium, Peritoneum und Ovarien. Schluckpneumonie beiderseits.

10. Marie Z., 68 J. Am 15. VIII. 01 wurde ein linksseitiges Ovarialkystom entfernt. Da sich am nächsten Tag starker Meteorismus und Erbrechen einstellte, wurde Abknickung einer Darmschlinge infolge der Operation vermutet und am 17. VIII. die Bauchwunde wieder geöffnet. Im kleinen Becken findet sich Ascites und war eine Dünndarmschlinge an der l. Uteruskante breit fixiert und abgeknickt. Starke Blähung des zuführenden Darmteils, während der abführende ganz collabiert ist. Die Lösung der Adhäsion gelang leicht. Hierauf erfolgte die Heilung ungestört. Stuhl entleert sich am nächsten Tage auf Einlauf. Nach 4 Wochen geheilt entlassen.

V. Innere Darmstriktur.

Bei den Stenosen, welche ihren Grund in Veränderungen in der Darmwand selbst haben, können wir zwei Hauptgruppen unterscheiden, nämlich die durch Narben und die durch Tumoren bedingten Strikturen. Narbenstrikturen sahen wir vier, und zwar eine tuberkulöse, zwei nach Brucheinklemmung entstandene und eine unklarer Aetiologie, bei welcher auch die Anamnese keinen Aufschluss über die Aetiologie gab. Von Tumoren, die zu kompleten Darmverschluss führten, kamen nur Carcinome, und zwar sieben zur Behandlung. Wie bei allen Formen des Obturationsileus, entwickelt sich die komplete Verschliessung des Darmes in diesen Fällen gewöhnlich langsam und geht eine lang dauernde Periode chronischer Obstipation voraus. Plötzlich trat der Verschluss nur zweimal, bei tuberkulöser (Nr. 1) und herniöser (Nr. 4) Narbenstenose, auf. Auf die Wichtigkeit der Darmsteifung in diagnostischer Beziehung haben wir schon oben hingewiesen. Fast nie, ausser durch anamnestische Daten, wird man aber in der Lage sein, wirklich eine Narbenstriktur zu diagnosticieren, und selbst die Anamnese giebt keinen sichern Anhalt, da bei Tuberkulose, die bekanntlich am häufigsten zu narbigen Verengerungen des Darmes führt, auch Verwachsungen vorliegen können; ebenso bei frühern Hernien, Stercoralgeschwüren etc.

Anders verhält es sich bei den Carcinomen. Hier weist oft schon vor dem Eintritt des Verschlusses das Auftreten von Blut

im Stuhl auf die Geschwulst hin. Am wichtigsten für die Diagnose ist aber der Nachweis des Tumors selbst. Wir konnten ihn meist wegen des starken vorhandenen Meteorismus selbst nicht fühlen, bekamen aber anamnestische Anhaltspunkte. Diagnostisch wichtig ist auch die Kachexie, welche öfters, zuerst vor allen Beschwerden auf das Leiden aufmerksam macht, besonders wenn sie in höherem Alter auftritt.

Ein weiteres Zeichen für Flexurverschluss, auf welches in letzter Zeit wieder Anschütz[1]) aufmerksam machte, ist der starke Meteorismus des Coecums, den auch wir öfters besonders ausgeprägt fanden (Nr. 2, 5, 7).

Bei den Narbenstenosen wurden eine Coecalfistel und eine Nahtanastomose, letztere bei dreifacher Striktur angelegt. In den beiden andern Fällen wurde die Narbe längs gespalten und der Darm quer vernäht, ein sehr einfaches zweckmässiges Verfahren (Enteroplastik). Bei den Carcinomen wurden stets Darmfisteln, meist am Coecum (4), an der Flexura sigmoidea oder Colon descendens (3) angelegt.

In vier Fällen erfolgte der Exitus, zweimal durch Peritonitis, die bei der Operation schon vorhanden war, einmal durch Sepsis, von Nekrose an der Wunde ausgehend, und einmal an Herzschwäche, wohl durch Autointoxikation infolge der langen Stenose bedingt (Nr. 5).

Narbenstrikturen.

1. Josef W., 35 J., erkrankte vor 10 Tagen plötzlich mit heftigen Leibschmerzen und Erbrechen. Seit dieser Zeit besteht komplete Obstipation und Erbrechen, das in den letzten 4 Tagen fäkulent wurde. Der Leib wurde aufgetrieben und im Ganzen schmerzhaft.

Status (23. V. 94): Verfallen aussehende Pat. Zunge feucht, fäkaler Geruch aus dem Mund; häufig Aufstossen und Erbrechen kotig riechender Massen. Atmung oberflächlich, beschleunigt. Puls 120, klein. Abdomen stark meteoristisch aufgetrieben. Ascites nachweisbar. In der Gegend der Flexura coli dextra besteht eine leichte Resistenz. Bei Einlauf fliessen $1^3/_4$ l Wasser ein und kommt die Flüssigkeit bis zum Colon ascendens. Urin enthält Indikan.

Neben dem rechten Musc. rectus wird die Bauchhöhle eröffnet; stark geblähte, hämorrhagische, fibrinös belegte Darmschlingen drängen sich vor; die Darmausdehnung reicht bis über das Coecum hinaus. Wegen schlechten Zustandes des Pat. wird nur das Coecum in die Bauchwunde eingenäht, und nach gutem Abschluss der Peritonealhöhle der Darm eröffnet. Es entleert sich reichlich dünnflüssiger Darminhalt, mit Gasen gemischt. Der Zustand des Pat. bessert sich aber nicht; am 25. V. stellen sich

1) Langenbeck's Archiv. Bd. 68.

Alkoholdelirien ein. Exitus am selben Tage Abends. Sektion ergiebt narbige tuberkulöse Stenose der Flexura coli dextra. Peritonitis acuta diffusa.

2. Margarethe H., 50 J. Vor 11 Wochen wurde auswärts ein eingeklemmter Schenkelbruch operiert. Seither zunehmender Meteorismus, Verstopfung und Leibschmerzen. Komplete Obstipation seit 3 Tagen. Erbrechen.

Status (24. X. 98): Leib sehr stark aufgetrieben. Peristaltik des Darms ist vom Nabel abwärts und rechts gerichtet.

Medianschnitt. An der Grenze von Ileum und Jejunum findet sich eine sondendicke Stenose, die längsgespalten und quer vernäht wird. Alte Darmnarbe mit polypenartiger Schleimhautwucherung. Glatte Heilung. Beschwerdenfrei.

3. Karl M., 34 J., leidet seit 7 Jahren häufig an Druckgefühl im Leibe und Kollern. Stuhl oft angehalten. In letzter Zeit öfters kotiges Erbrechen und stärkere Stuhlverhaltung. Komplete Obstipation seit $2^1/_2$ Tagen.

Status (18. II. 01): Grosser magerer Mann. Lungen normal. Leib stark aufgetrieben. Quer oberhalb des Nabels und nach rechts zieht häufig eine sich stark blähende Darmschlinge, die sich unter lautem Kollern entleert.

20. II. Eröffnung des Abdomens rechts. Ileum stark gebläht, Coecum leer. Es finden sich im untersten Ileumabschnitt 3 stark stenosierte Stellen. Deshalb wird eine Nahtanastomose zwischen dem geblähten Ileumabschnitte und Coecum angelegt. Bauchnaht. Glatte Wundheilung. Bei gutem Befinden entlassen.

4. Mathilde B., 52 J. Früher soll Pat. eine Hernie gehabt haben, die reponiert wurde. Am 24. VIII. 01 erkrankte Pat. plötzlich mit Schmerzen im Unterleib und Erbrechen, seitdem vollkommene Stuhlverhaltung. Der Leib schwoll stark an und wurde schmerzhaft; in den letzten 3 Tagen Ileus. Einläufe und Atropininjektionen (2 pro mill.) blieben erfolglos.

Status (28. VIII. 01): Verfallener Gesichtsausdruck, Zunge belegt, trocken. Puls 106, klein. Leib ziemlich stark aufgetrieben, Leberdämpfung verschmälert. Leib in toto druckempfindlich, keine Resistenz fühlbar; rechts unten hoher tympanitischer Schall, links unten kleine Dämpfung, starke Peristaltik sichtbar. Diagnose: Darmstenose, wahrscheinlich im Dünndarm.

Medianschnitt. Dünndarm stark gebläht, injiciert, Dickdarm collabiert, ca. 3 m unterhalb der Plica stösst man auf eine ringförmige Stenose (Hernieneinklemmung?). Da es sich um einen schmalen narbigen Ring handelt, wird er längs gespalten und die Oeffnung quer vernäht. Der kollabierte Darm füllt sich sofort. Durchgreifende Bauchnaht.

Der Collaps der Pat. nahm immer weiter zu und erfolgte abends der Exitus. Sektion: Peritonitis incipiens, lokales Struma maligna mit Uebergreifen auf die linke Lungenspitze; Lungenödem, Lungengangrän.

Darmcarcinome.

1. Eduard L., 39 J. Seit 1/2 Jahr leidet Pat. an Stuhlbeschwerden und geringen Blutungen; in der letzten Woche erfolgte kein Stuhl mehr, zugleich traten heftige Leibschmerzen auf.

Status (13. X. 91): Bauch meteoristisch aufgetrieben, neben dem linken Poupart. Band fühlt man eine derbe Resistenz, und besteht hier Dämpfung. In Narkose liess sich ein hochsitzendes stenosierendes Rectumcarcinom feststellen.

14. X. Anlegung einer linksseitigen iliacalen Colostomie, nachdem man eine cirkuläre scirrhöse Striktur des obersten Rectumabschnittes hatte feststellen können; gleich nach Eröffnung des Darmes entleeren sich grosse Mengen Kot; in der Folge funktioniert die Fistel gut. Da bei Palpation vom Rectum und Fistel aus der Tumor sich als verschieblich erwies, wurde am 4. XI. die sakrale Resektion ausgeführt, wobei sich im Mesorectum zahlreiche Drüsen fanden. Abschluss des Peritoneums, cirkuläre Darmnaht. Eine kleine Fistel an der Hinterwand der Darmnaht hat sich gebildet, die sich aber bis zum 27. XII. geschlossen hat, worauf die Colostomie abgelöst und durch 2reihige Naht geschlossen wird. 13. I. 92 geheilt entlassen.

2. Marie K., 48 J. Seit 2 bis 3 Jahren öfter Stuhlverstopfung. Seit 10 Tagen besteht komplete Stenose und starke Schmerzen im Leib, öfters Erbrechen.

Status (7. VII. 92): Blasse Gesichtsfarbe, Puls 130. Leberdämpfung sehr verschmälert. Zwerchfell-Hochstand (4. Rippe). Abdomen sehr stark aufgetrieben. Schall tympanitisch, nur in der rechten Lumbalgegend besteht Dämpfung, die bis zur Mitte des Poupart'schen Bandes herabsteigt. Uterus normal. Douglas stark vorgewölbt, Rectal nichts zu fühlen.

8. VII. Schnitt in der Ileocoecalgegend durch die fettreichen Bauchdecken legt das stark geblähte, hyperämische Coecum frei. Dasselbe wird eingenäht und eröffnet. Massenhaft Stuhl aus dem eingelegten Darmrohr entleert. — 28. VII. mit gut funktionierender Fistel entlassen.

Wiedereintritt Oktober 92. Pat. hat sich sehr gut erholt, sieht blühend aus; Fistel funktioniert gut. Vaginaluntersuchung ergiebt vergrösserten Uterus, Oophoritis, Parametritis mit Fixierung des linken Ovariums, das ebenfalls vergrössert ist. Einläufe von der Fistel und Rectum aus passieren den Darm nicht.

28. X. Umschneidung der Darmfistel, Loslösung des Darmes. Man fühlte in der Gegend des Colon transversum derbe Knoten, die sich bei Vorziehen des Darmes als Kotsteine erwiesen. Weitere Abtastung des ganzen Darmes ergab kein Hindernis, Dickdarm erschien in ganzer Aus-

dehnung sehr atrophisch zu sein. Anfrischung und Naht der Coecalfistel, — Abends Schmerzen und Erbrechen. In den nächsten Tagen Leib etwas aufgetrieben und druckempfindlich. Beschwerden nehmen zu, weshalb am 31. X. die Coecalfistel wieder geöffnet wird. Hierauf tritt Besserung ein. Entlassung am 17. XI.

Wiedereintritt 10. II. 94. Bis vor 1 Woche Wohlbefinden; jetzt Schmerzen in der linken Unterbauchgegend; erneute Stenoseerscheinungen des Darmes oberhalb der Fistel. Erbrechen, hohes Fieber, 39,0. Puls 130, klein, regelmässig. Leberdämpfung verschmälert, Leib aufgetrieben. An der Coecalfistel ist die Darmschleimhaut ganz bedeutend prolabiert. Perkussion giebt Dämpfung im ganzen Hypogastrium. Uebrige Partien des Leibes geben tympanitischen Schall, starke Druckempfindlichkeit. Vaginaluntersuchung wegen Füllung des Leibes unmöglich.

Klin. Diagnose: Akute abgesackte Peritonitis. Kindskopfgrosser Darmprolaps.

Sofortige Operation: Schnitt in der Mittellinie; es zeigt sich eine starke Verwachsung der Darmschlingen, in der Tiefe ein blauschwarz verfärbter, gangränöser Tumor, der nur stückweise entfernt werden konnte und von einem Ovarium auszugehen schien; diffuse Peritonitis. Offene Wundbehandlung. Tamponade nach Mickulicz. Exitus im Collaps nach einigen Stunden. Sektion: Carcinomatöse Stenose des S Romanum. Sekundäres Carcinom des linken Ovariums, diffuse eitrige Peritonitis.

3. Sophie B., 67 J., hat seit 2 Jahren Stuhlbeschwerden. In den letzten 14 Tagen soll fast komplete, seit 5 Tagen komplete Stuhlverhaltung bestehen. Starker Meteorismus. Resistenz nicht fühlbar. 5. II. 00, Medianschnitt. Ileum und Coecum stark gebläht. Nach Incision des letzteren entleert sich massenhaft Kot. Ein Tumor liess sich nach Aufhören der Spannung in der Flexur fühlen. Einnähung des Coecums in die Bauchwunde. Die Fistel funktioniert gut. — 21. II. Freilegung des Tumors durch linksseitige iliacale Incision. Resektion des erkrankten Darmteils und Vereinigung der Enden durch Naht. Drainage. Am 2. Tage p. op. hohe Pulsfrequenz. Beginnende Peritonitis. — 25. II. Exitus. Frische eitrige Peritonitis. Alte Endocarditis mitralis.

4. Auguste S., 66 J., leidet seit längerer Zeit an Obstipation. Seit 8 Tagen besteht komplete Stuhlverhaltung. Starke Leibschmerzen. Starker Meteorismus. — 24. IV. 00. Typische iliacale Colostomie links mit sofortiger Eröffnung des Darms. Andauernd reichliche Stuhlentleerung. An der Wunde bildet sich Nekrose. Vom 6. Tage an Pneumonie. — 8. V. Exitus. Sektion: Stark stenosierender Scirrhus der Flexur. Abscesse in der Nähe der Wunde. Endocarditis septica. Nephritis. Pneumonie.

5. Babette W., 60 J., leidet seit 2 Jahren an Obstipation. In der letzten Woche komplete Stuhlverhaltung. Seit 2 Tagen Kotbrechen. Leib

stark aufgetrieben, sehr druckempfindlich. Ueberall tympanitischer Schall. Keine Resistenz palpabel. — 24. VIII. 1900. Linksseitige iliacale Colostomie mit sofortiger Eröffnung des Darms. Massenhaft Kot wird entleert. Starke Herzschwäche. 25. VIII. Exitus. — Sektion: Ringförmiges Flexurcarcinom. Lebermetastasen. Distensionsnekrose der Schleimhaut des Colons. Peritonitis nicht nachweisbar.

6. Katharina J., 39 J., leidet seit Mai an Obstipation. Häufig Druckgefühl im Leib und Erbrechen. In letzter Zeit komplete Obstipation und Erbrechen. Abdomen stark aufgetrieben. — 5. IX. 00. Coecostomie in der Mittellinie. Gute Erholung. — 13. IX. Resektion eines derben carcinomatösen Tumors der Flexur. Nahtanastomose End zu End. Tamponade. Es bildet sich eine kleine Kotfistel, die langsam heilte. — 13. X. Schluss der Coecostomiefistel. Glatte Wundheilung. Ende 1903 Heilung konstatiert.

7. Magdalene S., 56 J., hat seit einem Jahr Schmerzen in der rechten Seite und Obstipation. Seit 4 Tagen komplete Stuhlverhaltung und Kotbrechen. Starker Meteorismus. — 28. XI. 01. Schiefschnitt rechts. Am Colon ascendens ist ein fixierter Tumor fühlbar. Metastasen in der Umgebung. Anlegung einer Coecalfistel. Die Fistel funktioniert gut. Die bestehende Kachexie nimmt rasch zu.

VI. Gallensteinobturation.

Drei Fälle dieser Art kamen zur Beobachtung. In dem einen (Nr. 1) waren typische Gallensteinanfälle mit Icterus 10 Jahre vorher voraufgegangen. Bei den beiden andern Patienten gingen 1 bis 2 Jahre Schmerzen in der Lebergegend voraus. Die Occlusion des Darmes trat stets ganz plötzlich auf, einmal nach Diätfehler. Initialer Schmerz war vorhanden, dem bald Erbrechen folgte; ein intermittierendes Abgehen von Stuhl und Blähungen sahen wir nie. Meist liegen grosse Steine vor und senkt sich die obturierte Schlinge durch das Gewicht des Steines in das kleine Becken, was in manchen Fällen in Zusammenhang mit der Anamnese eine Diagnosenstellung durch Nachweis der Resistenz von Vagina oder Rectum aus ermöglichen wird. Der Leib war meist nicht übermässig stark aufgetrieben und liess die Art und Lage des Meteorismus auf ein Hindernis im Dünndarm schliessen, und zwar konnte zweimal durch leichte Dämpfung in der Coecalgegend und stärkeren Druckschmerz daselbst angenommen werden, dass das Hindernis nicht sehr weit von der Bauhin'schen Klappe entfernt sein könnte. Dem entsprechend wurde hier auch rechts operiert. Die Operation bestand stets in Eröffnung des Darmes und Extraktion des Steines mit kon-

sekutiver Naht. Andere Operationen kämen hier auch nicht in Frage, da nur die Entfernung des Hindernisses Heilung bringen kann, und z. B. nur nach Anlegung einer Darmfistel, was wohl nur bei sehr schlechtem Befinden noch in Frage kommen könnte, stets die Perforation an der Stelle des Fremdkörpers droht. Bei schon bestehender Gangrän des Darmes müsste natürlich reseciert werden, doch scheint es ziemlich lange zu dauern, bis Gangrän durch Gallensteine entsteht; nur in einem unserer Fälle (Nr. 2) bestand stärkere Veränderung der Darmwand an der Stelle des Fremdkörpers. Dagegen tritt Intoxikation und Infektion mit konsekutivem Collaps oder Darmparalyse und Peritonitis ausgehend vom gestauten Darminhalt ebenso leicht auf, wie bei allen anderen Formen des Darmverschlusses. Hierauf sind auch unsere beiden Todesfälle zurückzuführen, die in früherem Stadium zu retten gewesen wären.

1. Moritz K., 67 J., hatte vor 10 Jahren Icterus. Am 5. X. 93 erkrankte er plötzlich mit Erbrechen, Leibschmerzen und Stuhlverhaltung. Erbrechen wurde fäkulent. Auf Klystiere gelang es am 8. und 9. geringe Stuhlmengen zu entleeren.

Status (10. X. 93): Magerer Pat. Zunge belegt, trocken. Puls 84. Leib wenig aufgetrieben; in der Ileocoecalgegend handbreite Dämpfung.

Schnitt rechts; Coecum, Processus vermiformis frei; im kleinen Becken fand sich im Ileum eine derbe Masse, welche nach Incision extrahiert wurde. Es war ein Gallenstein; Grösse 6 : 4 : 3 cm. Zweireihige Naht der Incisionswunde. Schwierige Reposition der geblähten Därme.

Nach der Operation kein Erbrechen. Puls bis 115, klein. Kein Stuhl. Am 12. X. zunehmender Verfall, Exitus. Sektion: Cirkumskripte hämorrhagische Peritonitis; weite Kommunikation zwischen Gallenblase und Duodenum, Schluckpneumonie.

2. Anna B., 62 J., hat seit 2 Jahren zeitweise Schmerzanfälle im r. Epigastrium, nie Icterus. Seit 8 Tagen Obstipation, heftige Schmerzen und Erbrechen. 14. VI. 98 Kotbrechen. — 15. VI. Medianschnitt: Eine im kleinen Becken liegende Dünndarmschlinge ist durch einen Gallenstein (4,3 : 3,8 cm) verstopft. Darm oberhalb stark gebläht und paretisch, an der Steinstelle ist derselbe ödematös und gefleckt. Quere Incision des Darms und Extraktion des Steins. Fortdauer der Darmparalyse. Exitus nach 20 Stunden. Sektion: Peritonitis fibrin. Pericholecystitis chron. mit Gallenblasen-Duodenalfistel.

3. Tatiana G., 60 J., hatte vor 1 Jahr Erscheinungen von Leberanschwellung mit mässigen Schmerzen, die auf Karlsbaderkur zurückgingen. Am 19. II. 99 stellte sich nach reichlicher Mahlzeit Erbrechen ein, das gallig, aber nicht fäkulent wurde. Flatus und Stuhl angehalten.

Am 23. II. kamen bei Magenausspülungen reichlich fäkale Flüssigkeiten. Einläufe ohne jeden Erfolg.

Status (24. II.): Zunge trocken. Puls unregelmässig. Leib in der Mitte meteoristisch aufgetrieben, während die dem Dickdarm entsprechenden Partien wenig flatulent sind. Coecalgegend druckempfindlich, daselbst leichte Dämpfung. Leberdämpfung verschmälert.

Incision in der rechten Iliakalgegend. Das Colon ascendens ist etwas gedehnt. Wurmfortsatz normal. Das Ileum ist im kleinen Becken fixiert und zusammengefallen; nach einwärts drängen sich stark erweiterte Dünndarmschlingen vor. Entwicklung des infarcierten Dünndarmteils bis zu einem im kleinen Becken liegenden Knoten, der sofort als eingeklemmter Gallenstein imponierte. Der Darm wird eröffnet, der Stein extrahiert; Naht der Incisionswunde in 3 Etagen. Grösse des Steins 4 : 3 : $2^3/_4$ cm. Drainage, Schluss der Bauchwunde.

Am 25. II. geht auf Seifeneinlauf Blähung und Stuhl ab; von da an glatte Wundheilung bis auf geringe Stichkanaleiterung. Regelmässige Stuhlentleerung teils spontan teils auf Abführmittel. 1905 vollständige Gesundheit konstatiert.

VII. Darmkompression.

Ein ausgedehntes Lymphangiom des Mesenteriums führte in unserem Falle den Darmverschluss herbei. Dasselbe entwickelte sich zwischen den Blättern des Mesocolon transversums und hatte durch seine grosse Ausdehnung und zahlreichen Verwachsungen einen grösseren Abschnitt des untern Ileums komprimiert und den Dünndarm zum grössten Teil nach dem kleinen Becken hin verlagert. Nur radikale Operation konnte Heilung bringen. Auffällig war, dass der Patient trotz der Grösse des Tumors durch die beginnende Darmstenose erst 14 Tage vor Anfang des kompleten Verschlusses Beschwerden bekam. Bemerkenswert ist ferner die Atrophie des eingenähten Geschwulststiels, die nach 1 Jahr konstatiert wurde.

Johann F., 15 J., bekam vor 14 Tagen Schmerzen in der r. Leistengegend, Stuhl angehalten. Seit 3 Tagen gehen keine Winde und kein Stuhl mehr ab. Erbrechen. Magenspülung entleert kotige Flüssigkeit. Leib ist stark meteoristisch aufgetrieben. Im ganzen Unterleib bis zum Nabel besteht Dämpfung und Druckempfindlichkeit.

3. XII. 01. Operation kurz nach der Aufnahme. Medianschnitt vom Nabel bis zur Symphyse, der später bis zum Proc. xiph. erweitert wurde. Das ganze kleine Becken ist von einem polycystischen Tumor eingenommen. Zahlreiche starke Verwachsungen mit Netz und den Därmen werden gelöst. Der Tumor ist zwischen den Blättern des Mesocolon transversum entwickelt und komprimiert einen grossen Teil des Ileums sowie das

Coecum. Der daumendicke Stiel war mit der hintern Magenwand untrennbar verlötet und wurde deshalb in die Bauchwand eingenäht. Schluss der Bauchwunde mit durchgreifenden Nähten.

Glatte Heilung. Mikroskop. Diagnose: Lymphangioma cysticum. Kein Bauchbruch trotz schwerer Arbeit. — Am 3. X. 02 starb Pat. infolge einer Benzinverbrennung. Bei der Sektion zeigte sich die Bauchwunde vollkommen fest verheilt. Von dem eingenähten Stiel der Geschwulst war eine dünne Adhäsion noch übrig. Tumorreste waren nicht zurückgeblieben. Keine stärkeren Verwachsungen zwischen den Därmen.

VIII. Darmverschluss unbekannter Herkunft.

Bei den ersten beiden Fällen besteht insofern Aehnlichkeit, als schon länger dauernde Obstipationserscheinungen vorausgingen und alle Zeichen eines schweren Ileus bestanden, als sie zur Operation kamen. In Fall 1 fand man bei der Operation eine Einschnürung im Ileum, durch welche sich aber der Kot hin- und herschieben liess und die sich nach dem Tode nicht mehr fand; hier hat man wohl das volle Recht, einen Darmspasmus als Hindernis der Kotcirkulation anzunehmen in derselben Art, wie sie Heidenhain[1]) und Schloffer[2]) beschrieben haben. Die bei der Sektion gefundenen Ueberreste chronischer Peritonitis standen mit der Stelle des Hindernisses gar nicht in Zusammenhang und hatten auch ihrerseits kein Hindernis der Kotpassage abgegeben. Für die Blutbeimengung bei den Klystieren fand sich bei der Sektion kein Grund, möglicherweise hatte an der Stelle des spastisch kontrahierten Darmes eine Invagination bestanden, die sich spontan gelöst hatte. In diesem Falle erfolgte der Exitus wohl durch allgemeine Intoxikation. Peritoneale Infektion war nicht nachweisbar. Im zweiten Falle wäre es möglich, dass eine temporäre Axendrehung der Flexur bestanden habe, die durch die Verlagerung des Darmes zur Fistelbildung wieder zurücking. Bei dem dritten Patienten hatten wir es wohl mit einer reflektorischen Darmparalyse nach Herniotomie zu tun. Dass diese Darmlähmung nicht durch Infektion, wie Riegel für solche Fälle annimmt, bedingt war, dafür spricht das Fehlen jeglicher peritonealen Reaktion oder Verklebung an der Operationsstelle bei der 2. Operation, trotz der Schwere der übrigen Erscheinungen. Zudem war bei der Operation der Inhalt des kleinen Bruches vor Eröffnung des Sackes reponiert und die Peritonealhöhle selbst gar nicht berührt worden.

1) Verhandl. des 26. Deutschen Chirurgenkongresses.

2) Diese Beiträge Bd. 24.

1. Albert B., 50 J., leidet seit einigen Jahren an Unregelmässigkeit im Stuhlgang; seit 6 Tagen besteht Verstopfung, Leibschmerzen, viel Erbrechen. Auf Klystiere entleeren sich nur Spuren von Kot, aber ziemlich viel Blut. Opium erfolglos.

Status (23. VIII. 92): Zunge belegt. Puls 108. Leib etwas aufgetrieben, tympanit. Schall, nirgends druckempfindlich, keine Resistenz.

Schnitt in der Mittellinie. 56 cm oberhalb der Ileocoecalklappe fand sich eine Einschnürung im Dünndarm, ohne dass ein Grund hierfür nachzuweisen wäre; da der Darminhalt aus dem geblähten oberen in den collabierten unteren Abschnitt leicht sich schieben liess und kein Gangränverdacht bestand, wurde der Darm reponiert. Schluss der Bauchwunde.

Nach der Operation kein Erbrechen, wohl aber stellt sich sehr starke Schwäche ein, und kommt Pat. trotz Excitantien zum Exitus, obgleich Stuhlentleerung erfolgt war. Sektion ergab zahlreiche Einrisse im Mesenterium. Adhäsionen des Netzes in der Coecalgegend, keine Darmverengerung.

2. Marie H., 60 J., leidet seit 2 Jahren an zunehmender Obstipation. Kein Blut im Stuhl. Seit 4 Tagen heftige Schmerzen im Leib und Erbrechen, welches in letzter Zeit kotig wurde, und komplete Stuhlverhaltung.

Status (11. VII. 97): Schmächtige Patientin. Zunge feucht. Urin normal, leichte Indikanreaktion. Leib stark aufgetrieben, etwas druckempfindlich, besonders in der Nabelgegend, keine Peristaltik. Rectal und vaginal nichts Abnormes zu fühlen. Galliges Erbrechen. Trotz Magenspülung, Einläufen etc. kein Stuhl.

Medianschnitt oberhalb des Nabels. Därme stark gebläht. Einnähen des stark geblähten Colon transversum. Der Darm sollte am nächsten Tage eröffnet werden, doch wurde davon abgesehen, da spontan Winde und Stuhl abgingen. — 14. VII. sehr reichliche Kotentleerung. — 30. VII. auf Wunsch Entlassung. Ende 1900 vollkommenes Wohlbefinden.

3. Herr W. leidet an einem rechtsseitigen reponiblen Leistenbruch. Bauchdecken sehr fettreich. Früher öfters Magenkrämpfe. Es wurde die typische Bassini'sche Operation ausgeführt, ohne dass Darm oder Netz berührt werden musste. Nach der Operation heftiges Erbrechen bluthaltiger Massen. Absolute Obstipation, die 5 Tage lang anhielt, trotz Einläufen und Abführmitteln sowie Atropin innerlich. Da vom 3. Tage an starker Meteorismus bestand, die Kräfte ständig abnahmen, Singultus auftrat, wurde eine Coecalfistel angelegt, worauf sich schwarzer Kot entleert. Nach einem Hindernis wurde wegen des schlechten Kräftezustandes nicht gesucht, Peritonitis war nicht vorhanden. Pat. erholte sich sehr langsam. Nach ca. 3 Wochen war der abführende Darmabschnitt wieder durchgängig, was sich zuerst durch Spülungen nachweisen liess. 5 Wochen später Schluss der Fistel. Die Herniotomiewunde war reak-

tionslos geheilt. Von da an fühlte sich Pat. wohl und hat seither keine Darmbeschwerden mehr gehabt. Ende 1904 Heilung bis auf Bauchnarbenbruch konstatiert.

Bei den vielfachen Ursachen, die zum kompleten innern Darmverschlusse führen können, und den verschiedenen Stadien der Erkrankung, in welchen die Patienten zur Behandlung kommen, kann das operative Verfahren natürlich nicht stets dasselbe sein, und haben wir oben bei Besprechung der einzelnen Krankheitsformen schon unsern Standpunkt klargelegt, den wir hier nur nochmals kurz fixieren wollen. Zunächst hätten wir zu der Frage Stellung zu nehmen, ob es besser ist, eine grosse Incision mit Eventration auszuführen, die rasches Aufsuchen des Hindernisses ermöglicht, oder ob es vorzuziehen ist, von einer kleineren Incision aus den kollabierten Darmteil und von diesem aus, ohne grössere Eventration, das Hindernis zu suchen. Wir haben uns für keines der beiden Ursachen prinzipiell entschieden. Die ausgedehnte Eventration ist wohl bequemer, schädigt aber den an sich schon krankhaft veränderten Darm stets bedeutend, besonders bei der Reposition desselben, was auch nach mehrfacher Entleerung noch recht schwierig sein kann. Andererseits lässt sich bei kleiner Incision das Hindernis gewöhnlich schwerer finden und beseitigen, und wird hierdurch der operative und Narkosenshok vermehrt.

Deshalb ziehen wir in den letzten Jahren bei starkem Meteorismus und mässigem Kräftezustand das raschere Verfahren vor. Stets wird bei starker Blähung der Darm durch eine oder mehrere kleinere Incisionen entleert, die leicht wieder zu schliessen sind. Nur bei vollständig aseptischem Verlauf der Operation, sowie Fehlen jeder peritonealen Reizung oder Verdachts auf Darmnekrose wird das Abdomen vollständig vernäht. In unsern Fällen musste meist tamponiert werden. Immer wenn Strangulation des Darms oder Invagination, Volvulus oder Fremdkörperobturation besteht, wird das Hindernis für die Fortschaffung des Darminhalts beseitigt und der Darm, falls er gangränös ist, vorgelagert oder reseciert werden müssen. Vorlagerung und Eröffnung des Darms wird bei dem schlechten Allgemeinzustand der Patienten in diesem Krankheitsstadium wohl vorzuziehen sein. Von unsern 5 Resektionen bei Strangulation blieb nur ein Patient, der an Incarceration des Darms durch ein Meckel'sches Divertikel litt, am Leben. Sollte man aus irgend einem Grunde aber doch resecieren wollen, so würden wir beim Dünndarm zur Anastomose den Murphyknopf, beim

Dickdarm die Naht bevorzugen. Bei kompletem Darmverschluss ohne Strangulation, sei es durch Narben, Geschwülste oder Adhäsionen, muss zunächst der Darm entlastet werden, und wird hierzu am besten die Enterostomie verwendet. Bei nicht zu starkem Meteorismus und gutem Kräftezustand kommt die Enteroanastomose, meist Ileocolostomie, in Frage, bei Narbenstrikturen wäre unter obigen Bedingungen Längsspaltung und quere Naht zu empfehlen. Lösung ausgedehnter Verwachsungen, sowie Exstirpation von Darmtumoren wären erst sekundär nach Erholung der Patienten von den Symptomen des Darmverschlusses auszuführen.

Bei bestehender Peritonitis wird es sich in allen Fällen kompleten Darmverschlusses empfehlen, bei Strangulation nach Beseitigung des Hindernisses eine Darmfistel anzulegen und in der Nachbehandlung ausgiebigen Gebrauch von subkutanen Kochsalzinfusionen zu machen. —

Ueberblicken wir die Resultate, welche wir bei den 51 Operationen zur Beseitigung des innern kompleten Darmverschlusses gehabt haben, so finden wir, dass dasselbe unbefriedigende Ergebnis von uns erzielt wurde wie von andern Operateuren. Wir hatten nämlich 21 Heilungen (41%) und 30 Todesfälle. Unter Heilungen werden alle vom kompleten Darmverschluss befreiten Fälle betrachtet, abgesehen vom Grundleiden, das z. B. bei den inoperabelen Carcinomen etc. öfter später den Exitus herbeiführte. Bei der grossen Ungleichheit des Materials ist eine derartige Berechnung natürlich nur von sehr geringem Wert, denn hier sind alle Fälle mit schon bei der Operation bestehender Peritonitis mit eingerechnet, die an und für sich eine erheblich schlechtere Prognose geben wie die andern. Eine zweite grosse Fehlerquelle liegt darin, dass Strangulations- und Okklusionsfälle zusammengeworfen werden. Wir haben dies aber lediglich deshalb gethan, weil Naunyn, der besonders auf diese Fehlerquelle der Statistik hinweist, und Andere ebenso vorgegangen sind, und unsere Zahlen nur so mit anderweitigen Resultaten verglichen werden können. Unsere 41% Heilungen entsprechen den Angaben Naunyn's von 35—40% bei Operationen, die nach dem 2. Tage vorgenommen werden. Alle unsere Fälle mit 4 Ausnahmen kamen erst nach 48 Stunden zur Operation. Die Ausnahmen waren folgende:

IV. Nr. 3. Starke relative Colonstenose nach früherer Gallenblasenoperation bestand 3 Wochen lang, der absolute komplete Verschluss einen Tag. Der Exitus erfolgte nach 2 Tagen an Herzcollaps. Bei der Sek-

tion fand sich fettige Degeneration verschiedener Organe, keine Peritonitis.

IV. Nr. 10. Nach Ovariotomie traten Ileussymptome auf, die durch Relaparotomie mit Lösung einer adhärenten Darmschlinge geheilt wurden.

IV. Nr. 7. Darmabknickung durch strangförmige Adhäsion und Schlingenverwachsung. Lösung der Adhäsionen, Heilung.

IV. Nr. 8. Ausgedehnte Verwachsung von Ileumschlingen mit Abknickungen. Ileocolostomie, Heilung.

Von diesen 4 rechtzeitig operierten Fällen sind also 3 (75%) geheilt.

Von den 30 Todesfällen kommen 17 auf Peritonitis, die schon vor der Operation bestand, und zwar 13mal bei Strangulation, 4mal bei Occlusion des Darmes.

Als Operationsfolge trat Peritonitis 3mal auf, und zwar perforierte einmal der Schnürring bei Strangulation durch einen Strang, einmal riss der morsche Darm bei der Operation, und einmal trat Peritonitis nach Gallensteinextraktion bei achttägigem Ilens auf. Schluckpneumonie respektive Kotaspiration führte 4mal zum Exitus. Im Collaps starben 5 Patienten, an Sepsis einer, welch letztere durch Nekrose der Wunde bei Anus pretaernaturalis entstand.

Von diesen Todesfällen hätten vermieden werden können und sind deshalb der Operation als solcher zur Last zu legen: 2 Fälle von Peritonitis p. op.; nämlich bei Schnürringperforation und Gallensteinextraktion, und die 4 Schluckpneumoniefälle. Letztere allerdings nur bedingt, da, selbst bei gründlichster Magenspülung vor der Operation, welche wir stets vornehmen, während derselben Darminhalt in den Magen übertreten und wieder erbrochen werden kann. Durch Vermeidung der Narkose würde man dieser Gefahr grösstenteils entgehen können, doch zwingt die grosse Schmerzhaftigkeit der meisten Eingriffe allgemeine Narkose anzuwenden.

Nach Abzug dieser 6 Fälle bleiben also noch 24, bei welchen die Erkrankung als solche respektive die Verzögerung der Operation den Exitus verursachte, denn die Peritonitis, welche 17mal schon ante operationem bestand und einmal durch Einriss des morschen Darms auftrat, sowie die Sepsis wäre bei Frühoperation vermieden worden, ebenso wäre der Herzcollaps, der sicher durch Intoxikation durch den lange gestauten Darminhalt bedingt war, nicht bei den fünf Patienten eingetreten. So müssen wir also wie Kocher sagen, dass nur das zu lange Zögern mit der Operation die schlechten Resultate verursachte. Nur frühzeitige Zuweisung der Fälle an den Chirurgen kann hier Besserung schaffen.

Im Anschluss hieran wäre noch die Frage zu erörtern, ob Fälle mit kompletem inneren Darmverschluss überhaupt intern medizinisch behandelt werden sollen oder nicht. Hier müssen wir uns entsprechend den Ursachen der Erkrankung verschieden verhalten.

Bei ganz akut einsetzendem Verschluss, womöglich mit initialem Collaps, ist baldige Operation das einzig richtige, und wird man sich auch durch den Initialcollaps, der ja nur durch die Strangulation bedingt ist, nicht vom operativen Eingriff zurückhalten lassen, da ja nach Lösung des Darms der Collaps am raschesten beseitigt wird. Bei chronisch verlaufenden Fällen, wie bei Carcinomen, Tuberkulosen etc., kann man etwas länger versuchen, den Darm wieder wegsam zu machen. Wie Nothnagel aber hervorhebt, müssen alle intern therapeutischen Massnahmen rasch und zielbewusst erfolgen, damit keine Zeit verloren geht; wird innerhalb einmal, höchstens zweimal 24 Stunden nichts erreicht, so soll operativ vorgegangen werden.

Bei sicherer Gallensteinobturation wird ein Versuch mit inneren Mitteln berechtigt sein, der aber auch nicht länger wie zwei Tage fortgesetzt werden sollte, wegen Gefahr der Darmnekrose an der Stelle des Steins und der allgemeinen Schädigung des Darmes und des ganzen Organismus durch die Kotstauung. Ebenso wird man bei ganz unklarer Diagnose, wie bei Verdacht auf Spasmus, reiner postoperativer Paralyse etc. zunächst intern therapeutisch vorgehen, aber immer im Nothnagel'schen Sinne.

Welche Mittel sind nun als die besten und unschädlichsten zur Wiederherstellung der Kotcirkulation zu betrachten? In erster Linie wären hohe Einläufe eventuell mit vorausgehendem Oeleinlauf zu nennen. Bei Erbrechen sind Magenspülungen am besten. Von Abführmitteln ist ganz abzusehen, dagegen wird man bei sehr heftigen Schmerzen der Narcotica nicht ganz entraten können und ist hier eine Morphiuminjektion entschieden den innerlichen Opiumgaben vorzuziehen. Die Morphiuminjektion wirkt rasch schmerzstillend und schädigt die Darmperistaltik weniger als grössere Opiumgaben, die zur Erzielung des gleichen Effekts notwendig sind. Ebenso dauert die Morphiumwirkung nicht so lange, dass das Krankheitsbild erheblich gestört wird. In den letzten Jahren wurde vielfach auch das Atropin empfohlen, doch sind, wie Nothnagel betont, Heilungen nur bei sogenanntem dynamischem Ileus bekannt geworden, ferner sind schwere Vergiftungen öfters vorgekommen. Bei den von uns beobachteten 3 Fällen, die anderweitig mit Atro-

pin vorbehandelt waren, ist keiner geheilt worden, und war hieran sicher die Verzögerung der Operation schuld.

So wenig wir nun die Berechtigung zur internen Behandlung des inneren Darmverschlusses ganz besonders bei Darmstrangulation anerkennen können, so sehr halten wir nach Beseitigung des Hindernisses eine innere Medikation zur Hebung der Darmparalyse für angezeigt. Hier käme Atropin und Physostigmin in Frage, sowie Einläufe und Abführmittel.

Von Opium würden wir stets absehen und gegen Schmerzen Morphium verordnen.

Magenspülungen und Kochsalzinfusionen werden je nach Bedarf angewendet.

Auf Grund dieser Ausführungen kommen wir zu folgenden Schlusssätzen:

1. In allen Fällen inneren Darmverschlusses, bei welchen eine Strangulation des Darmes als wahrscheinlich angenommen werden muss, also auch bei Volvulus und Invagination, ist operativ vorzugehen, und zwar muss das Hindernis der Kotcirkulation aufgesucht und beseitigt werden. Bei Darmgangrän wird meist einfache Vorlagerung und Eröffnung des Darms der eingreifenden Resektion vorzuziehen sein.

2. Bei kompleter Darmocclusion, besonders in Fällen vorausgehender chronischer Obstipation, kann zuerst ein Versuch mit interner Medikation gemacht werden, aber es muss dies im Nothnagel'schen Sinne rasch geschehen, d. h. innerhalb ein-, höchstens zweimal 24 Stunden, um die günstigen Chancen für einen chirurgischen Eingriff nicht zu verlieren. Von Operationen ist hier öfters einfache Enterostomie am Platze und erst sekundär, nach Erholung der Patienten, kommt Beseitigung des Hindernisses in Frage. In günstigen Fällen, d. h. bei mässigem Meteorismus und vollständigem Fehlen peritonealer Reizung könnte eine Enteroanastomose angelegt werden. Primäre Tumorresektionen sind zu verwerfen. Fremdkörper müssen entfernt werden.

3. Allen Operationen bei kompletem Darmverschlusse ist eine Magenspülung vorauszuschicken. Bei starkem Meteorismus muss der Darm bei der Operation entleert werden.

4. Bei bestehender Peritonitis empfiehlt es sich stets, eine Darmfistel anzulegen, unbeschadet der Beseitigung des Hindernisses bei Strangulationen.

I. Innere bruchähnliche Einklemmungen (Innere Hernie, Stränge, Meckel'sches Divertikel etc.).

Nr.	Name. Alter.	Dauer der kompleten Stenose.	Ursache der Darmstenose.	Therapie.	Ausgang.	Bemerkungen.
1	Bernhard H., 75 J.	5 Tage.	Incarceration einer Ileumschlinge im l. Foram. obturat. Beginnend. Peritonitis.	24. VI. 02. Laparotomie, Lösung der Schlinge.	† Peritonitis.	
2	Aurelia W., 56 J.	4 Tage.	Hernia obturat. dextra incarc. Bauchbruch nach Cholecystotomie.	29. XII. 02. Spaltung der alten Narbe. Ileumschlinge gelöst.	Heilung.	Progrediente Lungenphthise.
3	Ludwig T., 28 J.	5 Tage.	Strangulat. des Ileums durch Strang. Darm atonisch. Peritonitis.	13. XII. 93. Durchtrennung des Stranges, Uebernähung der Schnürfurchen.	† Peritonitis fibrin. Pneumonie rechts.	
4	Karl Sch., 45 J.	5 Tage.	Ileum-Strangul. durch fibrös. Strang in der Coecalgegend.	21. I. 93. Strang durchschnitten. Bauch geschlossen.	† Peritonitis durch Perforation an der Schnürfurche.	
5	Eva S., 42 J.	3 Tage.	Ileum-Strangul. durch Strang. Darmgangrän. Peritonitis.	24. II. 94. Resektion der gangrän. Ileumschlinge. Nahtanastomose.	† Peritonitis septica.	
6	Bertha B., $8^1/_2$ J.	6 Tage.	Strangul. von Ileum und Coecum durch Netzstrang. Darmgangrän. Peritonitis.	27. IX. 94. Darmresektion u. Nahtanastomose.	† Peritonitis.	Früher Appendicitis.
7	Kaspar G., 25 J.	4 Tage.	Ileum-Strangul. durch Strang. Darmgangrän. Lokale Peritonitis.	16. I. 98. Vorlagerung des gangrän. Darms u. Knopfanastomose der Schenkel. Nach 2 weiteren Op. (zuletzt Resektion wegen Fistelbildung). Heilung.	Heilung.	
8	August W., 65 J.	3 Tage.	Gangrän einer Ileumschlinge. Schnürringe vorhanden. Ursache nicht gefunden.	8. I. 01. Resektion von 30 cm Darm. Knopfanastomose.	† Peritonitis.	
9	Johann H., 56 J.	3 Tage.	Ileum-Strangul. durch Appendix epiploicus.	9. XI. 01. Abtragung des Appendix.	† Leichte peritonit. Reizung.	
10	Herr H., 54 J.	2 Tage.	Ileum-Strangul. durch Append. epipl.	6. IX. 02. Abtragung des Appendix.	† Kotaspiration.	

Nr.	Name. Alter.	Dauer der kompleten Stenose.	Ursache der Darmstenose.	Therapie.	Ausgang.	Bemerkungen.
11	Martin R., 46 J.	6 Tage.	Ileum-Strangul. durch Meckel'sches Divertikel.	31. VII. 00. Darmresektion mit Divertikel. Knopfanastomose.	Heilung.	
12	Julius D., 57 J.	4 Tage.	Ileum-Strangul. durch Meckel'sches Divertikel. Darmgangrän. Peritonitis.	18. V. 02. Darmresektion mit Divertikel Knopfanastomose.	† Peritonitis.	
13	Franz D., 48 J.	4 Tage.	Hernienreposition. Stenose dauert fort. Ileum blaurot, an den gangränösen Schnürfurchen perforiert.	3. XI. 94. Uebernähung der Perforationsöffnung.	Heilung.	
14	Katharina J., 37 J.	3 Tage.	Tubargravidität Mensis III. Strangul. des Ileums durch Append. epipl.	3. VIII. 96. Exstirpation des Fruchtsackes u. Lösung der Strangulation.	† Peritonitis.	
			II. Axendrehung und Verknotung des Darms.			
1	Georg G., 32 J.	3 Tage.	Teil des Jejunums durch ein Loch des Dünndarmmesenteriums geschlüpft u. um Axe gedreht. Darmgangrän. Perit.	1. I. 90. Reposition u. Aufdrehung des Darms. Vorlagerung.	† Peritonitis.	
2	Heinrich Sp., 13 J.	10 Tage.	Axendrehung einer Ileumschlinge um 270°. Peritonitis.	7. VIII. 91. Ileostomie.	† Peritonitis.	
3	Frau S., 51 J.	2 Tage.	Axendrehung des Ileums durch Adhäsionen.	28. VI. 97. Bei der Lösung riss der Darm ein. Knopfanastomose.	† Collaps.	18. VI. Vaginale Uterus u. Pyosalpinx Exstirpat.
4	Bernhard E., 58 J.	4 Tage.	Axendrehung des Ileums um 180°. Darmgangrän. Peritonitis.	1. VI. 98. Vorlagerung des Darms u. Murphyknopfanastomose der Schenkel.	† Peritonitis.	
5	Harri B., 35 J.	3 Tage.	Axendrehung der Flexur. Mesenterium äusserst schmal.	29. V. 94. Zurückdrehung u. Nahtanastomose der Schenkel.	† Collaps.	Dez. 1891 Coecostomie.
6	Peter B., 31 J.	5 Tage.	Axendrehung der Flexur sigm. mit Knotenbildung mit einer Ileumschlinge. Peritonitis acuta.	8. XII. 94. Vorlagerung des gangränösen Darms.	† Peritonitis.	
7	Johann Sch., 72 J.	8 Tage.	Axendrehung der Flexura sigm. um 360°.	11. IV. 02. I. Colostomie. II. 25. IV. 02. Lösung der Axendrehung. III. 12. V. Coecostomie.	Vorübergehende Besserung.	

Nr.	Name. Alter.	Dauer der kompleten Stenose.	Ursache der Darmstenose.	Therapie.	Ausgang.	Bemerkungen.
			III. Invaginationen.			
1	Peter G., 29 J.	3 Tage.	Invaginat. von Ileum ins Colon bis zur Flexur. Diffuse Peritonitis.	14. XII. 99. Resektion des Darms u. Vornähung beider Enden.	† Peritonitis.	
2	Max K., 15 J.	6 Tage.	Invaginat. des Colon ascend. ins Colon transv. Peritonitis.	14. VIII. 01. Partielle Desinvagination + Resektion. Knopfanastomose.	† Peritonitis.	
			IV. Aeussere peritonitische Darmkonstriktion und Adhäsionen (ohne Strangulation).			
			a) Nicht tuberkulöse Fälle.			
1	Christian D., 59 J.	2 Tage.	Abknickung der Flexura sigm. durch Adhäsionen.	I. Coecostomie 13. VIII. 95. II. Fistelschluss 18. I. 94. III. 27. I. Lösung der Flexur u. Coecostomie. IV. Fistelschluss 7. X. 94.	Heilung.	
2	Katharina H., 24 J.	8 Tage.	Dünndarm, parametritische Verwachsungen. Darmperforation u. -gangrän. Peritonitis.	23. IV. 02. Anlegung einer Ileumfistel nach teilweiser Lösung des Darms.	† Peritonitis.	
3	Käthchen Sch., 26 J.	1 Tag. Starke relative Stenose seit 3 Wochen.	Colon, Verwachsungen mit Leber, Gallenblase und Duodenum.	28. VI. 02. Nahtanastomose zwischen Colon ascendens u. transv.	† Herzcollaps. Keine Peritonitis.	1901 Cholecystostomie.
4	Johann H., 60 J.	7 Tage.	Verwachsungen der Flexur am Bruchsack u. Mesenterialschrumpfung bei alter nicht incarc. Hernie.	22. III. 92. Coecostomie.	Heilung der Stenosenerscheinungen.	Pat. ist kachektisch.
5	Jakob T., 63 J.	3 Tage.	Ileum an der Narbe der alten Bruchoperation adhärent u. abgeknickt. Adhäsionen im kl. Becken. Darm morsch. Narben i. Mesenterium.	22. VII. 98. Lösung des Darms und Knopfanastomose.	† Peritonitis.	
6	Marie Z., 68 J.	1½ Tage.	Am 15. VIII. Exstirpation eines Ovarialkystoms links. Am nächsten Tage starker Meteorismus u. Erbrechen.	17. VIII. 01. Relaparotomie u. Lösung einer an der Op.-Stelle adhärenten Dünndarmschlinge.	Heiluug.	

Nr.	Name. Alter.	Dauer der kompleten Stenose.	Ursache der Darmstenose.	Therapie.	Ausgang.	Bemerkungen.
			b) Miliare Carcinose.			
1	Marie K., 46 J.	8 Tage.	Dünndarm, Adhäsionen bei miliarer Peritonealcarcinose.	30. XI. 93. Lösung der Adhäsionen im kl. Becken.	† Primäres Magencarc. mit multiplen Metastasen.	
			c) Tuberkulose.			
1	Katharina B., 23 J.	3 Tage.	Verwachsungen. Nekrose einer Ileumschlinge. Peritonitis.	26. XI. 99. Vorlagerung u. Eröffnung des Darms.	† Peritonitis.	
2	Amalie L., 16 J.	1½ Tage.	Strangförmige Adhäsion am Ileum mit Darmabknickung und Verwachsung zweier Schlingen.	14. IV. 02. Lösung der Adhäsion.	Heilung.	
3	Marie E., 28 J.	1½ Tage.	Ausgedehnte Verwachsungen der Ileumschlingen mit Abknickungen.	23. III. 02. Ileocolostomie mit Knopf.	Heilung des Ileus.	

V. Innere Darmstriktur.

			a) Narbenstriktur.			
1	Josef W., 35 J.	10 Tage.	Tuberkulöse Stenose des Colon ascendens. Peritonitis.	23. V. 94. Coecostomie.	† Peritonitis.	
2	Margaretha H., 50 J.	3 Tage.	Narbige Stenose am Ende des Jejunums bis auf Sondendicke.	24. X. 98. Längsspaltung u. quere Naht der Stenose.	Heilung.	
3	Karl M., 34 J.	2½ Tage.	3 Narbenstenosen im untersten Ileum.	20. II. 01. Nahtanastomose zwischen Ileum u. Coecum.	Heilung.	
4	Mathilde B., 52 J.	3 Tage.	Narbenstenose im Ileum.	28. VIII. 01. Längsspaltung u. quere Naht der Stenose.	† Peritonitis incipiens Lungengangrän.	
			b) Carcinomatöse Striktur.			
1	Eduard L., 39 J.	8 Tage.	Hochsitzendes Rectumcarcinom.	14. X. 91. Colostomie links, später sakrale Resektion.	Heilung.	
2	Marie K., 48 J.	10 Tage.	Carcinom der Flexur.	8. VIII. 92. Coecostomie.	Heilung.	
3	Sophie B., 67 J.	5 Tage.	Carcinom der Flexur.	5. II. 00. Coecostomie.	Heilung.	† bei II. Op. Resekt. des Tumors.
4	Auguste S., 66 J.	8 Tage.	Carcinom der Flexur.	24. IV. 00. Colostomie links.	† Sepsis durch Nekrose an der Wunde.	

Nr.	Name. Alter.	Dauer der kompleten Stenose.	Ursache der Darmstenose.	Therapie.	Ausgang.	Bemerkungen.
5	Babette W., 60 J.	8 Tage.	Carcinom der Flexur.	24. VIII. 00. Colostomie links.	† Distensionsnekrosen. Collaps.	
6	Katharina J., 39 J.	4—5 Tage.	Carcinom der Flexur.	5. IX. 00. Coecostomie, später Resektion des Tumors.	Heilung.	
7	Magdalene S., 56 J.	4 Tage.	Carcinom des Colon ascendens.	25. XI. 01. Coecostomie.	Heilung.	
			VI. Gallensteinobturation.			
1	Moritz K., 67 J.	5 Tage.	Gallenstein im Ileum liegt im kleinen Becken.	10. X. 95. Extraktion des Steins. Darmnaht.	† cirkumskripte Perit., Schluckpneumonie.	
2	Anna B., 62 J.	8 Tage.	Gallenstein im Ileum liegt im kl. Becken. Darmparese.	15. VI. 98. Extraktion des Steins. Darmnaht.	† Peritonitis fibrinosa.	
3	Tatiana G., 60 J.	4 Tage.	Gallenstein im Ileum liegt im kl. Becken.	24. II. 99. Extraktion des Steins. Darmnaht.	Heilung.	
			VII. Darmkompression.			
1	Johann F., 25 J.	3 Tage.	Kompression des Ileums u. Coecums durch Lymphangiom des Mesenteriums.	3. XII. 01. Exstirpation des Tumors.	Heilung.	
			VIII. Darmverschluss unbekannter Herkunft, Spasmus?			
1	Albert B., 50 J.	6 Tage.	Einschnürung (spastisch?) im Ileum.	23. VIII. 92. Laparotomie. Durchgängigkeit festgestellt.	† Collaps, keine peritonitische Reizung.	
2	Marie H., 60 J.	4 Tage.	Flexurstenose unbekannten Ursprungs.	11. VII. 97. Einnähung des Colon transv. ohne Eröffnung.	Heilung.	
3	Isidor W.	5 Tage.	Darmparalyse nach Bassini'scher Radikaloperation einer reponibeln Hernie.	1900. Coecostomie, später Fistelschluss.	Heilung.	

XX.

AUS DER

KÖNIGSBERGER CHIRURGISCHEN KLINIK

DES PROF. DR. GARRÈ.

Ueber die isolierte Ruptur der Symphysis ossium pubis.

Von

Willy Cohn.

Unter isolierter Symphysenruptur der Schambeine verstehe ich diejenigen Verletzungen des Beckenringes, bei denen ohne jede Mitbeteiligung des knöchernen Beckens ein Auseinanderreissen der beiden Ossa pubis in der Symphyse stattgefunden hat. Rupturen, die gleichzeitig mit Weichteilverletzungen kombiniert sind, schliessen diesen Begriff nicht aus und werden daher ebenfalls Berücksichtigung finden.

Während in der Frauenheilkunde derartige isolierte Zerreissungen bei Zangengeburten, Extraktionen und auch bei normalen Geburten verhältnismässig häufig sind und zuweilen auch durch physiologische oder pathologische Veränderungen der Symphyse bedingt werden, so sind isolierte chirurgische Symphysenrupturen in der Litteratur wenig beobachtet, und eine zusammenfassende Beschreibung der Fälle nirgends vorhanden. Mit Ausnahme von König, der diese Verletzungen, welche er zu den „sogenannten Luxationen" rechnet, in seinem Handbuche kurz anführt, findet sich in allen andern gebräuchlichen Lehrbüchern kaum eine Erwähnung derselben. Es erscheint daher der Mühe für wert, an der Hand eines in der hiesigen chirurgischen Universitäts-Klinik zur Beobachtung eingelieferten und mir gütigst von Herrn Geheimrat Prof. Dr. Garrè zur Bearbeitung überlassenen Falles auch die andern Fälle der Litteratur zusammen-

zufassen und eine möglichst erschöpfende Darstellung zu liefern. Ich lasse zuerst unsern Fall und dann die andern der Reihe nach folgen.

1. Carl G., Landwirt aus Uschupönen, Kreis Goldap, 54 J. 20. IV. bis 1. V. 01.

Hereditäre Belastung ist nicht nachweisbar. Er will früher stets gesund gewesen sein und jede Arbeit haben verrichten können. Am 19. August 1898 verunglückte er mit einem Wagen an einem Bahnübergange. Die Pferde, welche er am Zügel hielt, scheuten. Er suchte die Pferde zu halten. Das eine Pferd bäumte sich, riss den Pat. herunter und trat auf ihn. Er wurde eine Strecke geschleift und kam auch unter den Wagen. Er verlor angeblich das Bewusstsein, auf wie lange, weiss er nicht anzugeben. Er konnte nicht aufstehen und wurde nach dem Lazaret gefahren. Er blutete aus einer Wunde am Kopfe und am linken Oberschenkel und will viel Blut verloren haben. Im Lazaret, wo er zwei Tage lang blieb, soll er am Kopfe und Bein verbunden worden sein. Pat. klagte über Schmerzen im Rücken, beiden Hüftgelenken und im linken Knie, ferner über Brust- und Bauchschmerzen. Die Haut am Körper soll schwarz verfärbt gewesen sein, auch will Pat. in der Zeit nach dem Unfalle einige Tage lang phantasiert haben. Pat. lag seiner Schmerzen wegen 1/4 Jahr lang zu Bett. 6 Wochen nach dem Unfalle sollen die Schmerzen abgenommen haben. Das Knie soll stark geschwollen gewesen sein. Pat. hat anfangs Hitze und Durst, sowie Appetitmangel gehabt. Als er zum ersten Male aufstand, musste er angeblich auf 2 Krücken gestützt gehen, 3/4 Jahre später konnte er sich mit zwei Stöcken fortbewegen. Seit 3/4 Jahr geht er auf einen Stock gestützt. Er hat auch jetzt beim Gehen noch Schmerzen im Rücken, beiden Hüftgelenken und im linken Knie. Beim Sitzen Schmerzen im Bauch. Seit dem Unfalle leidet Pat. angeblich an Kurzatmigkeit. Bis vor einem Jahre will er den Urin nicht haben halten können. Diese Urinbeschwerden seien einige Monate nach dem Unfalle aufgetreten. Ebenso hat Pat. seiner Angabe nach einige Monate nach dem Anfalle nicht den Stuhlgang halten können.

Status: Grosser hagerer Mann von schwachem Knochenbau und mässigem Ernährungszustande. Muskulatur schwach entwickelt. Gang langsam, leicht hinkend, wobei sich Pat. auf das rechte Bein stützt. Lungengrenzen normal, überall vesikuläres Atmen. Brustkorb schmal, Herzdämpfung verkleinert, Herztöne rein. Radialarterie weich. Oberhalb des Nabels fühlt man unter der Haut in den Bauchdecken einen bohnengrossen Knoten, welcher sich beim Husten nicht vorwölbt, von derber Konsistenz und glatter Oberfläche ist. An den Bauchdeckenorganen nichts besonderes, beiderseits weite Leistenkanäle. Druck auf die Symphyse ist schmerzhaft; man fühlt einen fingerbreiten Spalt. Bei Druck auf die Darmbeinschau-

feln von der Seite her kann man feststellen, dass die Schambeine gegeneinander beweglich sind. An der Innenseite des linken Unterschenkels Krampfadern. Bewegungen in den Knie- und Fussgelenken normal; nur den rechten Unterschenkel kann Pat. anscheinend nicht völlig im Kniegelenk aktiv beugen. Die passive Bewegung gelingt dagegen leicht. Bei Beugungen in beiden Hüftgelenken spannt Pat. seine Muskeln willkürlich an, angeblich wegen Schmerzen. Letztere sollen im linken Hüftgelenk stärker sein. Eine objektive Beeinträchtigung der Bewegungen im Hüftgelenk besteht nicht. Beugung des Rumpfes führt Pat. zunächst nur unvollkommen aus, es lässt sich jedoch keine wesentliche Herabsetzung in der Beweglichkeit der Wirbelsäule feststellen. Am linken Oberschenkel findet sich eine Narbe handbreit oberhalb der Kniekehle. An den oberen Gliedmassen sind Funktionsstörungen nicht nachweisbar. Das Gefühl ist überall erhalten. Die Kniescheibenreflexe sind gesteigert. Urin und Stuhlentleerung normal. Die Untersuchung vom Mastdarm aus ergiebt eine wenig vergrösserte Vorsteherdrüse, unterhalb derselben besteht Druckschmerzhaftigkeit. Das Klaffen der Schambeinfuge ist auf dem Röntgenbilde deutlich ausgesprochen.

Ich lasse nun die Fälle aus der Litteratur folgen.

2. Hofmokl (6). 27 Jahre alter Steinmetzgehilfe kommt trunken nach Hause und legt sich sogleich zu Bett. Nachts steht er auf, angeblich um Wasser abzuschlagen; er verfehlt jedoch die Thür, geht zum Fenster und stürzt unvorsichtiger Weise aus demselben in den Hofraum, zwei Stock tief hinunter. Befund im Rudolfshospital, am andern Morgen aufgenommen, ist folgender: Puls klein, weich 112, Atmung sehr beschleunigt, 56 in der Minute, kostal. Oefter Schluchzen, kein Erbrechen. Der rechte Oberschenkel in der Gegend des grossen Trochanters, sowie die rechte Inguinal- und Ileocöcalgegend erscheinen geschwellt. Die Geschwulst, teils derb, teils elastisch, an manchen Stellen fast fluktuierend. Druck auf die Gegenden sehr schmerzhaft. Aktive Beugung im Hüftgelenk unmöglich, passive schmerzhaft. Links sind die Bewegungen langsam ausführbar. Der Bauch ist aufgetrieben und auf leisesten Druck schmerzhaft. Die Perkussion ergiebt zwei Querfinger unter dem Nabel nach abwärts bis zur Symphysis ossium pubis und nach rechts und links bis fast zum Poupartschen Bande gedämpften Schall. Katheterisierung der Blase ergiebt blutigen Urin. Prostata normal; Blasengegend nicht vorgewölbt. Druck gegen die vordere Symphysengegend schmerzhaft. Laparotomie ergiebt viel Blut mit Harn gemischt im prävesikalen Raum; weitgehende Zerreissung und Suffusion des ganzen Gewebes, welches zwischen vorderer Wand der Blase und Symphyse liegt. Die Symphysis ossium pubis ist zerrissen und die beiden Schambeine sind im Durchmesser von vorn nach rückwärts zu einander verschoben. Die Harnblase ist kollabiert. Intra- und extraperitonealer Riss der Blase. Die Risse

werden durch Nähte vereinigt. Nach 6 Monaten wurde der Pat., dessen Heilung durch eine Pleuropneumonie verzögert worden war, als vollständig geheilt entlassen. Pat. konnte anstandslos gehen und stehen. Keine Schmerzen im Oberschenkel oder der Symphyse. Blasenfunktion völlig normal.

3. F. Lente (1): Mann, 18 Jahre alt, zwischen 2 Eisenbahnwagen gequetscht (Harnblase voll). Collaps. Extravasate. Katheter entleert etwas blutigen Urin. Umschläge auf den Leib. Danach wird Urin willkürlich und kräftig 2 Fuss weit entleert. Tod am zweiten Tage. Obduktion: Daumengrosser Blasenriss am Fundus vesicae. Serum, nicht urinös, in der Bauchhöhle. Keine Zeichen von Peritonitis. Zerreissung der Symphysis ossium pubis mit 1/2 Zoll tiefer Depression des rechten Os pubis.

4. Dütsch (1): Koppler, 20 Jahre, 1873 zwischen zwei Puffer mit dem Leibe gekommen. Heftiger Leibschmerz. Zermalmung des linken Oberarmes. Sofort in Bethanien aufgenommen. Primäre Exarticulatio humeri. Unstillbares Erbrechen. Collaps. Kein Urin. Tags darauf entleert der Katheter 20—30 gr Urin. Leib tympanitisch. Peritonitis. Tod in 48 Stunden. Obduktion: „Quetschungsruptur" der Harnblase, bohnengross durch alle Strata. Kein freier Urin in der Harnblase. Urininfiltration bis auf beide Oberschenkel. Zerreissung der Symphysis pubis mit Depression des linken Os pubis.

5. St. Shmith (1): Mann, 35 Jahre, kommt unter ein Pferd zu liegen (trunken). Leib empfindlich. Schmerz in der linken Hüfte. Erbrechen. Puls sehr schwach. Katheter entleert 1 Pinte blutigen Urins. Leib aufgetrieben, sehr empfindlich. Tod am 3. Tag. Obduktion: 4 Zoll langer Transversalriss am Fundus der Harnblase. Bauch kontundiert, Därme entzündet. Ileum fast schwarz. Zerreissung der Symphysis pubis.

6. Ollenroth (1): Grenadier 1783 verschüttet; von einer einstürzenden Mauer mit dem Bauche gegen eine andere gedrückt. Paralyse beider Beine. Schmerzen tief in der Schossgegend. Erfolgloser Harndrang. Katheter durch den Harnblasenriss in die Harnansammlung der Bauchhöhle eingeführt. Peritonitis. Tod nach 56 Stunden. Obduktion: Zerreissung der Symphysis pubis mit Depression des Schambeins. Zerreissung der Harnblase vorne. Urin in der Peritonealhöhle. Zerquetschung der Rückenmuskeln am Kreuz.

7. Cameron (bei Malgaigne) berichtet von einem 64j. Reiter, der mit einem Pferde verunglückte. Das Pferd, welches infolge eines Sprunges wild geworden war, drehte kurz links dann rechts und schleuderte seinen Reiter auf eine Hecke. Der Verwundete erzählte, dass der doppelte Seitensprung des Pferdes links und rechts ihm im Augenblick eine unnatürliche Empfindung erzeugt hätte, so, als wenn er in zwei Teile gespalten worden wäre. Er starb am fünften Tage, ohne dass die

Symphysenruptur erkannt worden war. Die Autopsie ergab eine Symphysenruptur von 4 Daumendicke und eine Ruptur der Harnblase.

8. Martin (bei Malgaigne): Ein Maurer stürzte von 40 Fuss Höhe derart auf sein Gesäss herab, dass die hintere Partie der linken Hüfte mehr als die andere davontrug. Er starb eine halbe Stunde nach dem Sturz. Die Autopsie ergab eine Symphysenruptur der Schambeine von Daumendicke.

9. Tenon (bei Malgaigne) konstatierte eine Entfernung der beiden Schambeine bei einem jungen Tänzer von 18 Jahren. Dessen Lehrer liess ihn sich auf den Rücken legen, stellte ihm in dieser Stellung je einen Fuss auf ein Knie und balancierte so hin und her, um die Knie und Füsse des Tänzers nach aussen zu drehen. Hierdurch wurde eine Symphysenruptur hervorgerufen.

10. Murville (bei Malgaigne): Ein Soldat hatte sich in seinem Sattel erhoben. Durch zwei aufeinanderfolgende Sprünge des Pferdes in die Luft geschleudert fiel er wieder in den Sattel zurück. Marville stellte ausser einer augenblicklichen Hernie und einem Dammriss eine Entfernung der Schambeine fest, welche im Stande war, die Hand aufzunehmen. Symphysenknorpel am rechten Schambeine. An dieser Stelle, sowie gegenüber in der linken Kreuzbeinsymphyse empfand er heftigen Schmerz, welcher sich bei Bewegung des korrespondierenden Gliedes so steigerte, dass der Verwundete die Empfindung hatte, als würde ihm das Kreuz zerrissen. In der rechten Kreuzbeinsymphyse empfand er ebenfalls einen heftigen Schmerz, welcher aber nur 48 Stunden dauerte. Therapie: Anlegen einer fest geschnürten Bandage um das Becken, einer zweiten um das Knie. Die Unterschenkel wurden über eine doppelt geneigte Ebene gelegt, welche aus Kissen geformt wurde. Am 30. Tage konnte der Verwundete ein Bein heben; nach 2 Monaten stand er auf, nach $3^1/_2$ Monaten war er vollständig geheilt und trug zur Vorsicht einen Verband um das Becken.

11. Rice (5): Ein 40 Jahre alter Steinbrecher wurde vermittels einer Schlinge aus einem Steinbruch heraufgezogen. Das Seil riss und er fiel aus beträchtlicher Höhe auf seinen Unterleib. Drei Aerzte untersuchten ihn und stellten eine isolierte Symphysenruptur fest. Die Behandlung bestand in 4wöchentlicher Bettruhe, und nach 12 Wochen war er wieder in seinem Werke als Steinbrecher thätig.

12. Thomson (9) berichtet von einem Reiter, der von einem Pferde in die Höhe geschleudert war und dann so unglücklich auf den Sattelknopf zu sitzen kam, dass ein Auseinanderreissen der beiden Schambeine in der Symphyse zu Stande kam. In der Rekonvalescenz Vereiterung des grossen Blutergusses um die unverletzte Blase herum, wodurch multiple Incisionen notwendig wurden. Eine Adaption der Knochen war

auch in der Narkose nicht möglich. 5 Monate nach dem Unfalle konnte Pat. wieder als Kutscher fahren.

13. Cooper (2): 22j. Mann wurde am 30. VII. 32 in Guys-Hospital aufgenommen. Derselbe hatte eine schwere Verletzung erlitten, indem eine bedeutende Menge Geröll auf seinen Rücken gefallen war, während er sich in gebückter Stellung befand. Er wurde niedergeworfen, und als er unter grossen Schwierigkeiten wieder aufgestanden war und zu gehen versuchte, empfand er grossen Schmerz in der Blasengegend und von da aufwärts in der Richtung der Ureteren nach den Nieren zu. Auf Befragen teilte er mit, dass der seit der Verletzung, und zwar unter grossen Schmerzen gelassene Urin blutig gewesen wäre. „Bei der Untersuchung stellte sich heraus, dass eine Trennung der Schambeinfuge bestand, so dass die Knochen zwei Finger breit auseinanderklafften. Bei Druck auf irgend einen Teil des Darmbeins klagte er über vermehrten Schmerz in der Schambeinfuge und Taubsein entlang dem linken Oberschenkel. Ein Katheter wurde sofort eingeführt und der ausfliessende Harn klar und normal gefunden. Es wurden Blutegel über dem Schambeine angesetzt, ein breiter Gürtel so fest um das Becken geschnallt, dass die getrennten Schambeinäste nahezu miteinander in Kontakt kamen und dem Pat. absolute Ruhe in der Rückenlage und magere Kost verordnet. Die Blutegelstiche eiterten und ein mässiger Grad von Fieber folgte, wich jedoch der gewöhnlichen Behandlung. Während dreier Monate blieb er im Hospital, sein Zustand besserte sich fortwährend. Die Länge der Zeit, welche die Heilung in Anspruch nahm, war der Schwierigkeit der Wiederherstellung der Amphiarthrose zuzuschreiben. Als er entlassen wurde, bestand noch eine unbedeutende Trennung der Schambeinäste, und trotzdem er gut gehen konnte, waren die unteren Extremitäten und die Spinae superiores der Darmbeine nicht völlig symmetrisch.

14. Fischer (4): Ein $1^3/_4$ Jahre altes Mädchen wurde von einem mit 30 Zentnern beladenen Bauernwagen überfahren. Als das vom Pferde umgeworfene Kind mit dem Bauche auf der Erde lag, drang das Vorderrad zwischen die gespreizten Beine, ging über das Becken hinweg und streifte die linke Körperseite. Dann lenkte der Kutscher den Wagen ab. Befund: Beide Beine stark nach aussen rotiert, etwas abduciert. Eine Risswunde begann rechts neben der Clitoris an der vorderen Commissur der grossen Schamlippen, verlief an der Innenseite derselben abwärts und erstreckte sich bis in den Damm bis fast zum After. Clitoris und Harnröhrenmündung waren nach links verdrängt. Weder aus der Wunde noch Harnröhre tröpfelte Urin. Der im oberen Teil der Wunde eingeführte Finger drang in die Beckenhöhle; nach rechts gewandt fühlte der Finger unmittelbar vorspringendes, glattes Knochenende, links oben ebenfalls einen vortretenden Knochen, jedoch weniger deutlich wegen der davor liegenden Weichteile. Beide in gleichem Niveau liegenden Knochenvor-

sprünge waren die auseinandergetriebenen Ende der Schambeinsymphyse. Sehr deutlich war durch die Haut die Diastase zu fühlen. Die Symphysenenden standen 6 cm auseinander. Beide Oberschenkel wurden zusammengebunden und um das Becken eine breite Binde fest angelegt, um die Symphysenenden einander zu nähern. Fieberloser Verlauf, Cirkelbinde wochenlang in Anwendung. Das Kind lag in den nächsten Wochen beständig nass im Urin. Nach 14 Tagen waren die Symphysenenden nur noch 3 cm, nach 3 Wochen fingerbreit von einander entfernt. Man fühlte durch die Haut eine Lücke, welche die Fingerkuppe aufnahm. Drückte man das Becken von der Seite her zusammen, so wurde die Lücke ganz ausgeglichen und die Symphysenenden traten anscheinend bis zur Berührung gegen einander. Nach 5 Wochen Gehversuche ohne Schmerzen. In der 7. Woche ging es allein und wurde mit Inkontinenz der Blase entlassen. 3 Monate später ging das Kind langsam und ohne Unterstützung aber breitbeinig.

An letzter Stelle sei es mir gestattet, eine von Winkler beobachtete Symphysenzerreissung anzuführen, welche zwar keine ganz isolierte Ruptur darstellt, jedoch wegen ihres Befundes interessant erscheint und bei der prognostischen Beurteilung der Symphysenrupturen der Kinder als Beispiel herangezogen werden kann.

15. Winkler (10): Es handelte sich um ein 16½j. Mädchen, das von der Mutter wegen Untersuchung auf Gebärfähigkeit in die Klinik gebracht worden war. Aus der Anamnese sei erwähnt, dass ein Vorderrad dem Kinde im Alter von 1 Jahr und 4 Monaten zwischen den Beinen mit vollem Anprall gegen das Becken durchgegangen war, und dann ohne weitere Läsionen zu veranlassen, über die Hüfte ging. Die ganze Behandlung der stark suggillierten Partien bestand in kalten Umschlägen, und dann nach 4 Wochen konnte das Kind laufen. In späteren Jahren war das Kind gesund und nicht rhachitisch. Befund: Der ganze horizontale Ast des rechten Schambeines ist ligamentös, ebenso das rechte Symphysenstück. Von letzterem ist nur ein kleines verhärtetes Stück fühlbar, das als Knochen angesprochen werden kann. Weiter nach rechts von der ligamentösen Partie ist wiederum Knochen, der an seinem freien Ende kallös verdickt erscheint. Winkler kommt zu der Annahme, dass durch Einwirkung der Gewalt sich das rechte Symphysenstück in der Symphyse losgelöst habe unter Zurücklassung des gleichzeitig abgebrochenen Stückes. Das verdickte freie Ende des rechten Schambeines wäre als ehemalige Symphysenfläche zu deuten.

Zum bessern Verständnis der Symphysenrupturen und der damit verbundenen Weichteilverletzungen wird es zweckmässig erscheinen, zuerst die anatomischen Verhältnisse der Symphyse

und ihre topographischen Beziehungen zu den Nachbarorganen, ganz besonders den Harnorganen klar zu legen.

Die elliptischen Verbindungsflächen der beiden Schambeine werden bedeckt von einer hyalinen Knorpellage. Ihr folgen faserknorplige und fibröse Massen, welche unter spitzwinkligen Kreuzungen in wesentlich horizontaler Richtung von einem Schambeine zum andern ziehen und sich an den hyalinen Schichten befestigen, genannt Lamina fibrocartilaginea interpubica. In der Mehrzahl der Fälle, besonders am weiblichen Becken, ist im oberen hinteren Gebiete der Verbindungsmasse eine mediane Spalte, eine Gelenkhöhle vorhanden, deren Ausdehnung schwankt. Sehnige Querfasern verstärken die vordere, hintere und obere Fläche und hängen mit dem Perioste zusammen. Die Festigkeit der Bandmassen ist eine sehr erhebliche.

Die folgenden topographischen Beziehungen sind hauptsächlich Waldeyer „das Becken“ entlehnt. Vor der Symphyse der Mons pubis mit seinem Fettpolster, dann kommen die Ligamenta suspensoria penis s. clitoridis; unter ihr her ziehen in unmittelbarer Nachbarschaft der Nervus und die Vasa dorsalia penis s. clitoridis; hinter ihr, jedoch noch durch ein Fascienblatt und einen Fettkörper von ihr getrennt, finden wir nach unten den Plexus pudendalis, darüber das untere Venengeflecht, dahinter die Harnblase. Die Harnblase ist symmetrisch zur Mittelebene des Körpers gelegen, kann aber durch Verwachsungen oder durch den Druck benachbarter Eingeweide vorübergehend oder dauernd verschoben werden.

Da der grösste Teil des Organs äusserst beweglich ist, und sich die Form und Ausdehnung mit dem Füllungszustande beständig ändert, so ist von Disse ein möglichst feststehender Punkt gewählt worden, dessen Lage zum Skelette er bestimmt hat. Diesen Punkt stellt das Orificium urethrae internum dar. Dasselbe ändert seinen Platz nur, wenn die Blase als Ganzes verschoben wird, und auch dann nur höchstens um 1—2 cm Länge. Es liegt im Mittel 5,5 cm von der Conjugata des Beckeneinganges entfernt. Von der zwischen Angulus pubis und dem unteren Ende des V. Kreuzbeinwirbels gezogenen Geraden betragen die Entfernungen 2—22 mm. Der Abstand der inneren Harnmündung vom oberen Ende der Symphyse beläuft sich nach den in Disse'schen Tabellen mitgeteilten Massen auf 6 cm durchschnittlich. Von der Innenfläche der Symphyse ist die Vorderwand der leeren Blase nicht immer gleich weit entfernt; nach Waldeyer betragen die Entfernungen vom oberen

Rande der Symphyse bei Erwachsenen 0,5—1 cm, vom unteren Rande 0,1—2 cm, von der Mitte 0,1—0,2 cm. Bei der Füllung rückt sie noch näher heran. Die innere Harnröhrenmündung steht vom nächstliegenden Punkte der Symphyse bei Männern 2 cm, bei Weibern 1,5 cm ab. Diese Masse werden vom Füllungszustande des Rectums beeinträchtigt. Bei gefülltem Rectum ragt die gefüllte Blase mit ihrer Scheitelpartie über den oberen Rand der Symphyse und legt sich dicht der vorderen Bauchwand an, während der Blasenscheitel bei leerer Blase noch unterhalb des oberen Symphysenrandes oder höchstens in dessen Niveau steht. Betreffs der Befestigung der Blase an der Symphyse sind zu erwähnen die der Fascia pelvis angehörigen Ligamenta puboprostatica, welche vom Perioste der Symphyse ausgehen und an Prostata und Blase inserieren. Ferner ziehen einzelne kleine Muskeln von der Blasenwand zur Symphyse und werden Musculi pubovesicales bezeichnet. Von der Anatomie der Harnröhre interessiert hauptsächlich der Verlauf der Pars membranacea derselben. Sie erstreckt sich von der Spitze der Prostata bis zum Bulbus urethrae und liegt innerhalb des Trigonum urogenitale. Während seines Verlaufs durch das Trigonum ist seine vordere konkavere Fläche 2 cm von der Spitze des Schamwinkels entfernt. —

Betreffs der Aetiologie werden, entsprechend der äusserst festen Verbindung der beiden Schambeine durch die Symphyse, in den meisten Fällen nur grössere Gewalteinwirkungen eine chirurgische isolierte Symphysenruptur zu verursachen vermögen. Sie ist hauptsächlich bei Männern insbesondere der arbeitenden Klassen beobachtet worden, weil diese in Ausübung ihrer Thätigkeit am meisten den Ursachen ausgesetzt sind, durch welche Zerreissungen erzeugt werden.

Den weitaus grössten Procentsatz isolierter Rupturen als solche liefert die Geburtshülfe, und es sei mir gestattet, hierüber die Angaben aus Olshausen-Veit zu citieren: „Die Zerreissung kommt am leichtesten bei den Becken vor, deren Querdurchmesser zu klein ist, also bei osteomalacischen und bei allgemein verengten Becken, sowie auch bei asymmetrischen und bei im Ausgang verengten (kyphotischen) Becken. Am häufigsten tritt die Ruptur bei schweren Zangenentbindungen und hochstehendem Kopf, weit seltener bei Extraktion am Beckenende auf. Aber auch bei spontanen Entbindungen kann die Ruptur auftreten. Wir kennen sogar Fälle, wo bei leichten, spontanen Geburten eine Zerreissung der Ossa pubis zu Stande kam. Auch beim Durchtritt der Schultern soll Ruptur

noch eintreten können, und Ahlfeld berichtet von einem Falle, in dem bei Geburt des intakten Eies eine Ruptur erfolgte. In solchen und ähnlichen Fällen muss wohl eine abnorme Auflockerung der Symphyse oder sonstige Erkrankung der Symphyse als disponierendes Moment angenommen werden.

Als Ursache der Rupturen, welche infolge einer äusseren Gewalteinwirkung entstehen, sind folgende zu nennen: Sturz aus beträchtlicher Höhe, das Rad eines schwer beladenen Wagen, welches über den Leib geht, das Auffallen von schweren Gegenständen, Einklemmung zwischen zwei Eisenbahnpuffern, forcierte Wirkung der Adduktoren (Rissfrakturen), wenn diese z. B. beim Straucheln aufs äusserste angespannt werden. Bei alten Personen können natürlich auch schon geringere Veranlassungen Symphysenrupturen hervorrufen, doch werden bei der allgemeinen Brüchigkeit der Knochen diese meist mit Beckenbrüchen combiniert sein. Nach experimentellen Beobachtungen von Areilza vermag eine allmählich gesteigerte Pression des Beckens von der Seite her Trennung der Knochenverbindungen und Lösung der Symphysis ossium pubis zu bewirken.

In fast allen der von mir aufgeführten Fälle ist die Entstehungsursache der Ruptur ohne Weiteres klar und lässt sich auf ein oben erwähntes ätiologisches Moment zurückführen. Eine besondere Berücksichtigung verdienen jedoch diejenigen Zerreissungen, welche beim Reiten durch plötzlich ausgeführte Sprünge der Pferde verursacht worden sind. Die hierbei wirksame Kraft kann ähnlich derjenigen beim Geburtsvorgang aufgefasst werden. Während hier der Kopf mit grosser Kraft von innen nach aussen durch das kleine Becken gepresst wird, übt er auf die Seitenwände desselben einen starken Druck aus, und hat, wie wir gesehen haben, zuweilen isolierte Symphysenruptur der Schambeine zur Folge. Bei jenen Unfällen könnte man annehmen, dass sich der Sattel beim Herabfallen des Körpers wie ein Keil von aussen nach innen zwischen die beiden Ossa ischii gedrängt und die Ruptur veranlasst habe. Der Unterschied würde dann bei diesen beiden, an sich verschiedenen Entstehungsursachen nur darin zu suchen sein, dass die Kräfte in entgegengesetzter Richtung wirksam sind.

Die Entstehung der Zerreissung in dem Falle Nr. 13 kann auf zweifache Weise erklärt werden; nimmt man an, dass der Patient, während ihm das Geröll auf den Rücken fiel, sich gleichzeitig in Sprungstellung befand, so würde die Ruptur als eine Folge

der forcierten Wirkung der Adduktoren aufzufassen sein. Wahrscheinlich ist jedoch, dass sie erst durch den Fall des beschwerten Körpers bedingt worden ist. Welches bei unserm Patienten die direkte Ursache der Schambeinfugenzerreissung gewesen ist, lässt sich nicht mit Sicherheit feststellen. Sie kann sowohl durch den Tritt des Pferdes, als auch insbesondere durch das Ueberfahren herbeigeführt sein. Vielleicht sind beide Momente bei der Entstehung im Spiel gewesen, indem durch den Hufschlag nur eine Lockerung und durch das Ueberfahren die vollständige Trennung der Schambeine erfolgt ist.

Die pathologisch-anatomischen Befunde der zur Sektion gelangten Fälle sind bei jedem einzelnen kurz erwähnt, und ich habe nur nötig, diejenigen Veränderungen, welche allen gemeinsam sind, als charakteristische Zeichen der Symphysenrupturen zusammenzufassen und einige Bemerkungen hinzuzusetzen. Eine Zerreissung der Schambeinfuge ist überall mit Sicherheit festgestellt worden, doch fand ich leider in keinem Falle eine Angabe darüber, ob eine gleichzeitige Zerreissung der Bänder und eine Diastase der Synchondrosis sacroiliaca stattgefunden hatte. In denjenigen Fällen, bei denen die Entfernung der Schambeine Daumendicke oder mehr betrug, wird wahrscheinlich eine von diesen oder beide Verletzungen bestanden haben; denn, wie Fischer erwähnt, ist nach Leichenversuchen ein grösserer Spalt der Schambeinfuge ohne gleichzeitige Zerreissung der Bänder und teilweise Diastase der Symphysis sacroiliaca nicht denkbar. Es wäre daher zum besseren Verständnis der bei isolierten Symphysenrupturen in Erscheinung tretenden Symptome, zum Zwecke einer korrekten Diagnose und geeigneten Therapie wünschenswert, stets bei Sektionen eine genaue Untersuchung dieser Verhältnisse vorzunehmen. Die Entfernungen der beiden Schambeine von einander sind äusserst verschieden; dass Dislokationen der Knochenenden, wie bei allen Frakturen auch hier vorkommen, ist natürlich; die Verschiebung bestand meist in einer Depression einer Schambeinhälfte. Der Symphysenknorpel bleibt nach Malgaigne an einem Os pubis haften, während die Gelenkfläche des andern wie abgeschält erscheint und zuweilen Periostverletzungen aufweist.

Die klinischen Symptome bei den durch heftige Gewalteinwirkung hervorgerufenen Fällen von Symphysenrupturen bieten ein sehr mannigfaltiges Bild dar. Häufig treten Erscheinungen des Shoks so stark in den Vordergrund, dass dadurch das wirkliche

Krankheitsbild verdeckt und erst nach Ablauf jener die Wahrscheinlichkeit einer Beckenverletzung nahe gelegt wird. Diejenigen Schambeinfugenzerreissungen, welche durch Muskelzug oder geringe Krafteinwirkung entstanden sind, werden von vornherein den charakteristischen Symptomenkomplex darbieten. Die Patienten sind meist ausser Stande, aktiv eine Beugung der Beine im Hüftgelenk vorzunehmen, und äussern bei passiver Beugung grosse Schmerzen. Die Beine liegen zuweilen in Abduktions- und Aussenrotationsstellung; ihre Entstehung dürfte daher rühren, dass die oberflächlichen an der vorderen Fläche der Schambeine entspringenden Adduktoren (Pectineus, Adduct. long., Gracilis) infolge der auseinandertretenden Knochenenden ihre Spannung eingebüsst haben. Es besteht stets eine Druckschmerzhaftigkeit der Symphysengegend, und die Untersuchung ergiebt einen Spalt zwischen den beiden Ossa pubis. Die Grösse dieses Spalts schwankt in den Grenzen von einem bis zu mehreren Centimetern; drückt man von beiden Seiten her kräftig auf die beiden Darmbeinschaufeln oder die Trochanteren, so schliesst sich der Spalt mehr oder weniger, und die Patienten fühlen eine bedeutende Erleichterung. Zu gehen sind die Kranken, so weit sich aus den Fällen ersehen lässt, in den meisten Fällen nicht im Stande. Als wenig charakteristisch dürfen diejenigen Schmerzen gelten, welche nach Angabe der Patienten im Bauche lokalisiert sind, und solche, welche vom Becken nach den Beinen bis zum Knie ausstrahlen. Kreuzschmerzen sind jedoch fast immer vorhanden. In einem Falle ist selbst von einer vollständigen Paralyse beider Beine berichtet worden.

Verletzungen der Haut und der Weichteile kommen entsprechend der Gewalteinwirkung mehr oder weniger vor.

Von den Verletzungen der inneren Organe werde ich nur diejenigen der Harnorgane einer kurzen Besprechung unterziehen, da diese verhältnismässig häufig bei Schambeinfugenzerreissungen in Erscheinung treten.

Zuweilen besteht Retentio urinae, z. B. infolge einer Shokwirkung, einer Blasenlähmung, ohne dass der Harnapparat verletzt ist. Salleron hat darauf hingewiesen, dass beim Sprengen der Symphyse, falls das Ligamentum pubo-prostaticum unverletzt bleibt, der prostatische Teil der Harnröhre in einer Art verzogen werden kann, dass dadurch Retentio urinae eintritt. Eine Lähmung des Detrusor vesicae vermag nach Earle und Rose eine einfache Quetschung der Bauchdecken, die heftige Erschütterung des Stam-

mes und Beckens zu erzeugen. Der in hiesiger Klinik zur Begutachtung eingelieferte Patient hatte in der Anamnese angegeben, dass er nach dem Unfalle nicht im Stande gewesen wäre, Urin und Stuhlgang zu halten. Die Ursache dieser Incontinentia urinae et alvi lässt sich mit Sicherheit nicht feststellen; man könnte sie am ehesten auf eine durch die heftige Gewalteinwirkung hervorgerufene nervöse Störung zurückführen.

Von den 15 oben beschriebenen Fällen von Symphysenrupturen waren 6 mit Harnblasenzerreissung kombiniert. Teils aus den Angaben, teils aus dem Befunde ist ersichtlich, dass in 4 Fällen vor dem Unfalle die Harnblase gefüllt gewesen war, was natürlich erscheint, denn eine volle Blase springt leichter und liegt nicht geschützt hinter der Symphyse.

Harnröhrenzerreissungen werden meistens nur die Pars membranacea betreffen. Dieser Teil der Harnröhre tritt durch die Fascien und Muskelschicht des Trigonum urogenitale. „Wenn dieses nun gegen das Beckeninnere verschoben wird, reisst oder schneidet es die Harnröhre einfach durch, oder es kommt nur zu einer Knickung und Quetschung derselben." (Bartels.)

Die Diagnose der Symphysenruptur hat in ausgebildeten Fällen, nach Ablauf der Allgemeinerscheinungen, an sich keine Schwierigkeiten und kann aus den Beschwerden des Patienten unter besonderer Berücksichtigung der Ergebnisse des objektiven Untersuchungsbefundes meist leicht gestellt werden. Schwierig ist sie in den Fällen, in welchen eine geringe Zerreissung stattgefunden hat, und ausserdem die Schwellung der benachbarten Weichteile eine gründliche Untersuchung erschwert. Die Entscheidung, ob die Ruptur isoliert ist, wird sehr oft mit Sicherheit nicht getroffen werden, da man hier besonders auf die Angaben des Kranken angewiesen ist. Auf die Schmerzensäusserung bei Druck auf das Kreuzbein und Becken darf nicht allzugrosser Wert gelegt werden, denn bei der meistens heftigen Gewalteinwirkung und der dadurch bedingten Erschütterung des Beckens und der Weichteile, wird eine allgemeine Empfindlichkeit auf Druck vorhanden sein. Grössere Beckenverletzungen werden wohl kaum übersehen werden können, während kleinere Zersplitterungen sich oft unserer Beobachtung entziehen. Man wird hierbei in keinem Falle die Untersuchung per anum unterlassen dürfen; bei Frauen wendet man vor allem die bimanuelle Untersuchung per vaginam et rectum an. Bei Kindern wird, wenn ein Unfall nicht mit Sicherheit nachgewiesen wor-

den ist, auch an angeborenen Symphysenspalt gedacht werden müssen, doch ist darauf zu achten, ob gleichzeitig eine mangelhafte Entwicklung der Genitalien vorliegt.

Ich möchte an dieser Stelle noch darauf hinweisen, dass man bei den das Becken betreffenden Unfällen stets an die Möglichkeit einer Symphysenruptur denken muss; so ist z. B. bei unserm Patienten anscheinend gar nicht die Diagnose nach dem Unfalle gestellt worden. Als sicherstes Hilfsmittel wird in jedem einzelnen Fall das Röntgenbild dienen müssen, welches eine genaue Diagnose stellen lässt. Auf die Diagnose der Verletzungen der Harnorgane gehe ich hier nicht weiter ein. —

Was die Prognose betrifft, so dürfen die günstigen Heilerfolge nach Symphyseotomien nicht ohne Weiteres als massgebend für die Erfolge gelten, welche man nach chirurgischen Rupturen zu erwarten hat; hierbei muss man berücksichtigen, dass in jenen Fällen durch die Operation eine ganz glatte Verletzung gesetzt ist, und auch die Ernährungsbedingungen weitaus günstiger sind.

Was jedoch von vielen Autoren gegen die Symphyseotomie ins Feld geführt wird, kommt für die Beurteilung der chirurgischen Rupturen nicht in Betracht, da diese Angriffe sich nicht gegen die Operation als solche, sondern dagegen richten, dass die Wundbehandlung hierbei sehr schwer zu regeln ist. Aus diesem Grunde ist die Pubotomie in Vorschlag gebracht worden und auch von mehreren Operateuren mit Erfolg ausgeführt. Quoad vitam ist die Prognose der isolierten Rupturen ohne Verletzung der Weichteile, so weit diese wenigen Fälle der Litteratur einen Schluss auf die Beurteilung der Rupturen überhaupt zulassen, durchaus gut. Es starben von den 15 Patienten 6, und zwar 5 an den Folgen von Harnblasenrissen und deren Komplikationen; bei den jetzigen Fortschritten der Bauchchirurgie, dürfte jedoch die Zahl bei weitem herabgedrückt werden. In einem Falle fehlen die Angaben, welche die Todesursache erklären könnten.

Was den Gebrauch der Beine anbetrifft, so verweise ich auf die Beschreibung jedes einzelnen Falles. Die Kranken waren oft zu einem vollständigen, stets zum teilweisen Gebrauch derselben im Stande. Eine zweckentsprechende längere Zeit durchgeführte Behandlung wird hier noch viel günstigere Erfolge erzielen können. In dem Falle Nr. 15 kommt Winkler zu der Ansicht, dass infolge der Quetschung eine Ernährungsstörung und dadurch die spätere Entwicklungshemmung des Os pubis bedingt worden wäre.

Wie bei allen durch einen Unfall hervorgerufenen Verletzungen wird man auch bei Symphysenrupturen zuweilen ein Urteil über die durch den Unfall bedingte Herabsetzung der Erwerbsfähigkeit abzugeben haben. Eine bestimmte Regel lässt sich dabei nicht aufstellen. Ist eine feste Verbindung der beiden Schambeine hergestellt worden, so wird die Beeinträchtigung der Erwerbsfähigkeit sehr wenig oder fast gar nichts betragen. Bleibt eine gewisse Beweglichkeit zurück, so kommt es auf den Grad derselben an. Es ist zweifellos, dass das Unterbrochensein des Beckenringes die Funktion des unteren Teiles der Wirbelsäule und der unteren Gliedmassen beeinträchtigen und bei stärkerer Inanspruchnahme Schmerzen verursachen kann. In unserem Falle ist auf 40—50% der gesamten Erwerbsfähigkeit geschätzt worden. —

Bei der Behandlung der Symphysenrupturen wird man zweckmässig diejenigen therapeutischen Massnahmen berücksichtigen müssen, welche die Gynäkologen und Geburtshelfer nach Symphyseotomieen in Anwendung gebracht haben, und ich möchte an dieser Stelle die Erfahrungen und Urteile einzelner Autoren anführen. Schauta bezeichnet die Resultate nach Symphyseotomieen mit seltenen Ausnahmen als sehr gute, und zwar sowohl bei Ausführung der Knochennaht als auch ohne dieselbe; jedoch muss man sagen, dass diejenigen Frauen, bei denen die Symphyse sofort nach der Operation genäht wurde, ihre Gehfähigkeit rascher und sicherer erlangten, als diejenigen, bei denen die Naht unterlassen wurde. Veit berichtet über sehr gute Erfolge mit und ohne Knochennaht. Döderlein hat mit und ohne Knochennaht vollkommene Heilung und völlige Wiederherstellung der Funktion des Beckens gesehen; jedenfalls ist die Knochennaht kein notwendiges Desiderat. Zweifel ist der Ansicht, dass man bei Frauen die Naht unterlassen soll, weil sie bei spontaner Geburt die Auflockerung und Erweiterung der Symphyseotomieennarbe zu Ungunsten der Geburt verhindern kann.

Alle diese Angaben und die Erfolge bei den in der Litteratur aufgeführten Fällen sprechen dafür, dass man in den meisten Fällen mit einer konservativen Behandlung auskommen wird. Die Patienten werden zunächst 4—6 Wochen ruhig zu Bett gehalten, während man in dieser Zeit durch einen fest um das Becken gelegten Gurt eine Adaptation der Knochenenden zu erstreben sucht. Gleichzeitig werden zur völligen Ruhigstellung des Beckens auch die Oberschenkel durch eine um die Knie gelegte Binde fixiert und, wie bei dem Patienten Murville's, über ein Planum inclinatum duplex gelagert

werden. Nach Ablauf mehrerer Wochen dürfen die Kranken, wenn eine einigermassen feste Verbindung hergestellt ist, auf Stöcke gestützt, Gehversuche anstellen; doch darf der Beckengurt erst dann abgenommen werden, wenn eine kallöse Verwachsung stattgefunden hat.

In den Fällen, da infolge von mangelhafter Behandlung oder aus andern Gründen eine Verheilung nicht erfolgt, würde sich wohl empfehlen, zunächst die Funktion durch einen festen Gurt zu erhöhen versuchen. Genügt dieses nicht, so käme die Sekundärnaht der Symphyse in Betracht. Am sichersten wird dann eine feste Verbindung erzielt werden, wenn man statt der Anfrischung des Symphysenknorpels diesen ganz entfernt, die Gelenkenden der Ossa pubis anfrischt und durch die Naht vereinigt. Wenn die Verletzungen der Beckenorgane eine Operation erforderlich machen, wäre es wohl am Platze, gleichfalls die Naht anzuschliessen. Bei Frauen, die noch vor dem Climacterium stehen, wird man jedoch die Entfernung des Symphysenknorpels mit Rücksicht auf spätere Geburten unterlassen. Die Behandlung der Weichteilverletzungen brauche ich hier nicht anzuführen.

Zum Schlusse erlaube ich mir, meinem hochverehrten Lehrer Herrn Geheimrat Garrè, meinen ergebensten Dank auszusprechen für die Gewährung dieser Arbeit.

Litteratur.

1) Bartels, Arch. f. klin. Chir. Bd. XXII. — 2) Cooper, Hamilton, Knochenbrüche und Verrenkungen. Ins Deutsche übertragen von A. Rose. — 3) Disse, Die Lage der menschlichen Harnblase und ihre Veränderungen während des Wachstums. Dissert. Göttingen. — 4) Fischer, Deutsche Zeitschr. f. Chir. Bd. 31. — 5) H. J. Rice, Lancet 1892. Bd. II. p. 802. — 6) Hofmokl, Wien. med. Presse 1886. Bd. 27. — 7) Joessel-Waldeyer, Lehrbuch der topograph. Anatomie. — 8) Malgaigne, Traité des Fractures et des Luxations. Tome II. — 9) Thomson, Hildebrandt's Jahresbericht Bd. IV. 1898. — 10) Winkler, Arch. f. Gynäkologie. Bd. 1.

XXI.

AUS DER

KÖNIGSBERGER CHIRURGISCHEN KLINIK

DES PROF. DR. GARRÈ.

Ueber die Luxatio femoris centralis.

Von

Dr. **Walter Simon,**

ehem. Volontärarzt der Klinik, Assistenten am Knappschaftslazarett in Neunkirchen.

(Mit 1 Abbildung.)

Die in ihren Erscheinungsformen so ausserordentlich mannigfaltigen Beckenfrakturen hat man von verschiedenen Gesichtspunkten aus zu gruppieren versucht, einmal rein anatomisch, nach dem Verlaufe der Bruchlinien beziehungsweise nach häufiger beobachteten bestimmten Kombinationen derselben, sodann aetiologisch, indem man eine Reihe von Bruchformen als durch typische Frakturmechanismen charakterisiert ansah. Diese zweite Einteilung gründet sich teils auf klinische Beobachtung, teils ist sie das Resultat experimenteller Studien,

In diesen derart gewonnenen Klassifikationen hat die Luxatio centralis femoris, d. h. jene Verletzung, bei welcher der Schenkelkopf durch die frakturierte Pfanne hindurch in das Becken hineingetreten ist, vollkommen feste Positionen angewiesen erhalten, soweit dieser recht seltenen Fraktur in den neueren chirurgischen Werken überhaupt gedacht ist.

Hoffa in seinem Lehrbuche über Frakturen und Luxationen und mit ihm unter anderen auch Tillmanns und Stetter führen die Luxatio centralis femoris unter den „isolierten" Frak-

turen der Pfanne auf, sie ausdrücklich in Gegensatz stellend zu den multiplen Frakturen des Beckenrings. Bei Lossen findet sich diese Verletzung ebenfalls in dem Kapitel der Pfannenbrüche erwähnt, die er auch von den Beckenringbrüchen trennt.

Hinsichtlich der Aetiologie der Luxatio centralis herrscht vollkommene Uebereinstimmung bei allen Autoren von Lossen in der Deutschen Chirurgie 1880 an bis zu Steinthal in der jüngst erschienenen II. Auflage des Handbuchs der praktischen Chirurgie. Es soll nämlich der Fraktürmechanismus darin bestehen, dass eine grosse Gewalt am Trochanter maior oder am abducierten Beine angreifend sich durch Schenkelhals und -kopf fortsetzend die Pfanne zersprengt und den Kopf zwischen den Fragmenten hindurch in die Beckenhöhle hineintreibt.

Auf dem Boden dieser Anschauungen stehen auch die drei deutschen Autoren, die bisher in monographischer Form diese Verletzung bearbeitet haben. Alle drei Aufsätze sind in den letzten drei Jahren erschienen und haben Katz, Arregger und Wilms zu Verfassern, von denen der letztgenannte neben dieser allgemein anerkannten Form der centralen Luxation noch auf Grund eigener Beobachtungen einen zweiten Typus dieser Verletzung konstruiert, auf den wir an späterer Stelle zu sprechen kommen werden.

Durch Katz und Arregger ist sodann noch ein neues Moment in die Lehre von der centralen Luxation hineingebracht worden, das wohl geeignet scheinen könnte, das Krankheitsbild zu einem völlig abgeschlossenen zu gestalten. Sie behaupten nämlich, dass auch experimentell auf dem bezeichneten Wege die Erzeugung dieser Verletzung gelungen sei, Katz sich hierbei auf Kusmin berufend, Arregger die Arbeit von Virevaux ins Feld führend.

Wenn man nun aber wie wir, veranlasst durch eine eigene Beobachtung dieser immerhin recht seltenen Verletzung, die allerdings ziemlich weit zerstreuten Originalmitteilungen nachschlägt, so gelangt man zu Resultaten, die von den soeben aufgeführten in allen Punkten wesentlich abweichen.

Der dritte Punkt, weil am kürzesten zu erledigen, sei hier vorweg genommen. Es beruht nämlich die Behauptung von Katz auf einem ohne weiteres nachzuweisenden Irrtum, und auch das Citat Arregger's, dass es Virevaux unter 17 Experimenten mit Schlag auf den Trochanter einmal gelang, den Kopf durch die Pfanne ins Beckeninnere zu treiben, bedarf noch eines kleinen Kommentars. Katz ist anscheinend irregeführt durch das in seiner

knappen Form leicht missverständliche Referat in Schmidt's Jahrbüchern. Hier nämlich und nicht in der Originalarbeit findet sich wörtlich der von Katz zur Stütze seiner Behauptungen herangezogene Satz: „Beim Schlage auf die parallel gestellten Oberschenkel, mit der Absicht auf das Acetabulum zu wirken, um das Caput femoris in das Becken zu treiben, kamen keine Frakturen zu Stande; dieselben traten erst auf, als die Gewalt auf die stark abducierten Füsse wirkte." Kusmin hingegen schreibt ausdrücklich, dass es ihm auf diesem Wege nur gelang, „Frakturen in der vorderen Wand des Beckenringes zu bekommen, bevor noch eine Verletzung des Acetabulum eintreten konnte"; nachdem er übrigens, um jegliches Missverständnis auszuschliessen, bereits einige Seiten vorher ganz generell erklärt hatte: „Das Eindringen des Femurkopfes in den Beckenraum habe ich bei meinen Experimenten an Erwachsenen nie erhalten können, was davon abhängt, dass Kräfte von dieser Grösse, welche das Acetabulum überwunden hätten, bei meinen Experimenten früher das Collum femoris brachen."

Etwas glücklicher in seinen Resultaten war Virevaux, der Gewährsmann Arregger's, der über das einzige im Sinne der Luxatio centralis positiv ausgefallene Experiment folgendermassen berichtet:

Leiche eines 65j. Mannes, mager, wenig muskulös. Lagerung auf die linke Seite, Beine völlig gestreckt, weder ad- noch abduciert; rechter Fuss leicht nach innen gedreht. Schläge mit dem Hammer auf den Trochanter maior. Beim ersten Schlag Zerschmetterung des Trochanter maior, der Schlag hatte zu hoch getroffen. Beim zweiten Schlag hört man es krachen. Beim Druck auf die Hüfte kann man Crepitation feststellen. Die Vorwölbung des Trochanter maior ist rechts verschwunden, das Bein zeigt eine bedeutende Verkürzung. Beim Einführen des Zeigefingers ins Abdomen fühlt man den Femurkopf in die Bauchhöhle eingedrungen und bei Bewegungen des Beins unter dem Finger rotieren. Nach Beiseitenehmen der Därme und Fortnahme des M. ilio-psoas sieht man den Femurkopf von mehreren Bruchstücken wie von einer Halskrause umgeben. Der Femurkopf ist ungefähr 3 cm in das Becken eingedrungen, die Hüftgelenkkapsel ist unverletzt, das Ligamentum teres aus der Femurkopffacette abgerissen. Die Symphysen sind intakt; der vordere Teil des Os coxae ist auf den hinteren verschieblich, das Os ischii ist gleichfalls beweglich. Der obere Teil des Trochanter maior ist frakturiert". Hierauf folgt dann noch die sehr genaue Beschreibung von 6 Bruchlinien, die Darm-, Sitz- und Schambein durchtrennen.

Des Weiteren ist aus der Arbeit von Virevaux zu entnehmen,

dass unter 16 derartigen Versuchen — der 17. bestand in Schlag aufs Knie und verlief völlig negativ — es ausserdem noch dreimal gelang, Pfannenbrüche zu erzeugen, jedoch ohne Lageveränderung des Schenkelkopfes, daneben war in dem einen Falle Scham- und Sitzbein, in den beiden anderen nur das Schambein gebrochen.

Aus diesen Experimenten geht hervor, dass eine am Trochanter angreifende Gewalteinwirkung im Stande ist, neben anderen Beckenverletzungen auch das Acetabulum zu frakturieren, und ferner, dass ein Schlag auf den Trochanter den Schenkelkopf durch die Pfanne hindurchtreiben kann, nachdem bereits ein Insult auf das Becken eingewirkt hat, der, wie wir soeben gesehen haben, genügt, die Pfanne zu frakturieren. Eine Untersuchung des Beckens hat, wie aus der Arbeit klar hervorgeht, nach dem ersten Schlage nicht stattgefunden, und „gekracht" wird es ja bei demselben sicherlich auch haben, als der Trochanter zersplitterte. Nicht bewiesen ist somit durch dieses Experiment, dass ein Schlag oder Stoss gegen den Trochanter eine Luxatio centralis erzeugen könnte, es müsste denn ein Trauma vorausgegangen sein, das zur Erzeugung eines Pfannenbruches im Stande ist. Diese, unseres Erachtens einzig berechtigte epikritische Auffassung der Versuche Virevaux's führt auch, wie wir sehen werden, zu weitgehender Uebereinstimmung zwischen Experiment und klinischer Beobachtung. Nebenbei bemerkt sei hier noch, dass den anderen Experimentatoren auf diesem Gebiete, Messerer, Oppel und Areilza, soweit dieses aus den Referaten ihrer mir leider in den Originalen nicht zugänglich gewesenen Arbeiten ersichtlich ist, die experimentelle Erzeugung der Luxatio femoris centralis überhaupt nicht gelungen ist.

Ehe wir nun auf die ersten beiden Punkte eingehen, ist es erforderlich, die nicht sehr reichhaltige Kasuistik vorauszuschicken; dieselbe ist zwar zum grossen Teile bei Katz und Arregger enthalten, doch kann auf deren Aufführung hier nicht verzichtet werden, da ich auf eine Reihe von Punkten Wert legen muss, die dort weniger Betonung gefunden haben. Die Fälle sind chronologisch geordnet und in möglichster Kürze wiedergegeben, was bei einem Teil derselben schon durch die leider allzu knappe Form der Originalmitteilung geboten war; in einigen wenigen Fällen musste auch ich mich mit Referaten bescheiden.

Cooper: Ein anscheinend mit Luxation des Femur nach hinten in das St. Thomas Hospital eingelieferter Mann stirbt nach vier Tagen. Bei der Sektion zeigt sich eine Fraktur, die durch das Acetabulum geht und

den Knochen in drei Teile trennt. Der Oberschenkelkopf ist tief in die Beckenhöhle hineingesunken.

Gama: 30j. Geisteskranker stürzt aus 18 m Höhe herab. Nach der Ueberführung ins Spital wird eine starke Kontusion der rechten Trochantergegend festgestellt; keine abnorme Stellung des Beins, Bewegungsversuche jedoch äusserst schmerzhaft. Tags darauf sind die Klagen geringer, der Mann nimmt die Krücken eines Nachbars, steigt die Treppe herab und ergeht sich im Garten. Nach 3 Tagen Schmerzen in der Oberbauchgegend, schneller Verfall, lebhafte Schmerzen in der Hüfte, Haut gangränös verfärbt, zunehmende Schwellung des Beins; am zehnten Tage nach dem Unfalle Tod. Bei der Sektion findet sich eine Phlegmone des rechten Beins und der Hüftmuskulatur. Das Peritoneum des Beckens und der vorderen Bauchwand tief dunkel ecchymosiert, der rechte Musculus psoas von Blutungen und Eiter völlig zerstört. Inmitten von Knochenfragmenten findet man den in die Beckenhöhle eingedrungenen Femurkopf in Eiter schwimmend. Die Pfanne war ungefähr ihrer fötalen Zusammensetzung entsprechend gebrochen; im Wesentlichen setzte sich die rechte Beckenhälfte aus 3 Bruchstücken zusammen: das kleinste, in der Mitte, den Pfannenboden darstellend, war noch durch das Ligamentum teres mit dem Femur verbunden. Das zweite, vordere, umfasste die Eminentia ileo-pectinea und den horizontalen Schambeinast, der absteigende war dicht unterhalb der Symphyse gebrochen. Das dritte Bruchstück wurde vom Os ischii gebildet, das vom Os ilei getrennt war durch eine Bruchlinie, die von dem oberen vorderen Teile des Foramen ischiadicum bis zur Mitte der Pfanne ging. Ein viertes Bruchstück wurde von der Rinne gebildet, die den Vasa und Nerv. obturat. den Durchtritt gestattet. Eine Verletzung der Nerven und Gefässe war nicht sicher festzustellen.

Lendrick: Aelterer Mann, vor mehreren Jahren durch eine umstürzende Kutsche schwer verletzt, einige Monate unter der Annahme eines Schenkelhalsbruches behandelt, fortan lahm, jedoch imstande, grosse Fusstouren zu machen, stirbt an Phthise, nachdem in den letzten Monaten entzündliche Erscheinungen im Bereiche des Hüftgelenks bestanden hatten. Bei der Sektion zeigt sich der Oberschenkel nicht gebrochen, jedoch mit den Zeichen der Arthritis deformans. Der Oberschenkelkopf war durch einen Riss der Pfanne in die Beckenhöhle gedrungen, jedoch wieder von einer knöchernen Hülle umgeben, die nur an einer etwa 1 Shilling grossen Stelle eine ligamentöse Lücke aufwies. Scham- und Sitzbein waren frakturiert und mit fast 1 Zoll Verkürzung wieder verheilt. Zwischen den Bruchenden war ein durchgängiges Darmstück durch Verwachsungen fixiert, der Nervus obturatorius in Kallus eingebettet.

Dupuytren: Bei der Autopsie fand man im Abdomen den intakten Femurkopf, der durch die eingeschlagene Pfanne ins Beckeninnere

gedrungen war. Der Hals sass so fest in der Knochenlücke, dass es sogar noch am anatomischen Präparat schwer hielt, den Kopf in seine normale Lage zu reponieren.

Sanson: Bei einer Frau, die sich aus einem hohen Stockwerke auf das Strassenpflaster herabgestürzt hatte, fand man den Gelenkkopf des Schenkelknochens durch die frakturierte Pfanne tief in die Beckenhöhle eingedrungen.

Morel-Lavallée: Bei einem Manne, der angeblich einen Schenkelhalsbruch erlitten hatte, ergab nach dem viele Jahre später erfolgten Tode die Sektion multiple fehlerhaft konsolidierte Beckenfrakturen. Der Femurkopf war um mehr als ein Zoll in die Beckenhöhle eingedrungen und drückte auf den Nervus obturatorius, wodurch die heftigen Schmerzen erklärt wurden, an denen der Mann gelitten hatte.

Moore: Bei der Sektion eines sechzigjährigen Mannes, der nach einer vor mehreren Jahren durch einen schweren Balken erlittenen Quetschung erhebliche Gehstörungen nicht zurückbehalten hatte und an einem fortgeschrittenen Herz- und Nierenleiden starb, fanden sich folgende Veränderungen am Becken: dasselbe ist in mehrere Fragmente zerbrochen, und zwar derart, dass die vordere von der hinteren Hälfte getrennt erscheint. Die Fraktur geht links durch das Acetabulum, rechts liegt sie unmittelbar vor demselben, ausserdem sind Scham- und Sitzbein beiderseits gebrochen. Das linke Os innominatum ist in 3 Fragmente zerlegt, welche fast genau den Segmenten entsprechen, aus denen der Knochen in der Jugend zusammengesetzt ist. Der Femurkopf ist zwischen die Fragmente hindurchgetrieben und zwar so weit, dass der grosse Trochanter unmittelbar der Aussenfläche des Darmbeins, auf der er sich eine Rinne geschaffen hat, anliegt. Der Sitzbeinkörper ist nach innen dislociert und verengt die Beckenhöhle. Die Fragmente des Os innominatum sind zwar durch Kallus vergrössert, jedoch nicht knöchern vereinigt. Eine unvollkommene neue Pfanne ist durch die zu breiten Platten ausgehöhlten, den Schenkelkopf umlagernden Gelenkportionen von Sitz- und Schambein gebildet. Obwohl diese neue Gelenkhöhle im oberen und inneren Teile einen grossen Defekt hatte, war der Schenkel in ihr doch derart fixiert, dass er erst nach Durchschneidung der dicken faserknorpligen, die Fragmentenden vereinigenden Massen herausgehebelt werden konnte. Der Gelenkknorpel war durchweg zerstört, die Knochenoberfläche rauh. Die vor der rechten Pfanne verlaufende Fraktur war gleichfalls nur durch faserknorplige Massen vereinigt, die allerdings nur geringe Beweglichkeit gestatten.

Beaugrand: B. berichtet über einen im British-American Journal 1850 mitgeteilten Fall. Bei einem aus 18 Fuss Höhe herabgestürzten Manne fand sich eine Fraktur, die sich vom hinteren Drittel des Darmbeinkammes bis zum vorderen Teile der Symphysis sacro-iliaca erstreckte,

und gleichzeitig eine zweite, die von der Crista pubis in das Acetabulum eindrang. Durch letztere war es veranlasst, dass der Gelenkkopf tiefer in die Beckenhöhle hineingedrängt war und in einer ligamentösen Höhle steckte. Endlich war auch noch der Ramus ascendens des Sitzbeins in seiner Kontinuität und am Uebergange ins Acetabulum gebrochen. Es erfolgte Heilung mit Verschiebung des Beckens. Das Bein war stark nach aussen rotiert und um 1 Zoll verkürzt. Den Ecchymosen nach zu urteilen war der Verletzte auf das Sitzbein und die hintere Seite des Schenkels gefallen.

Coote: Ein nach einem Sturze von einer Brücke kollabiert ins Spital eingelieferter Mann stirbt nach 15 Stunden. Bei der Sektion findet man einen Bluterguss im subperitonealen Bindegewebe des Beckens sowie eine Fraktur des Acetabulum, durch welche der Schenkelkopf ins Becken eingedrungen war. Kapselbänder und Ligamentum teres waren zerrissen.

Hutchinson: Schwer verletzter Mann, stirbt wenige Stunden nach der Aufnahme ins Spital. Bei der Sektion zeigte sich die linke untere Extremität wesentlich verkürzt und nach aussen rotiert. Man fand den Kopf des linken Femur durch das sternförmig frakturierte Acetabulum in die Beckenhöhle hineingetrieben.

Kilner: 54j. Mann ist vom Heuschober auf die rechte Seite herabgestürzt. Die Stellung des rechten Beines ist normal, dasselbe ist nicht verkürzt, es kann abduciert werden. Die Trochantergegend ist leicht eingesunken. Die Spina ilei superior und inferior sind getrennt. Urin und Stuhl nicht bluthaltig. Keine wesentlichen Schmerzen. Am dritten Tage Erbrechen. Exitus. Bei der Autopsie zeigen sich Därme und Blase unverletzt. Die rechte Niere ist von koaguliertem Blute umgeben, ihr Parenchym ist gesund, ein verletztes Gefäss nicht auffindbar. Der rechte Musculus ileopsoas sowie die seitlichen und vorderen Bauchmuskeln sind blutig infiltriert. Das Darmbein ist multipel gebrochen; eine Bruchlinie an der Crista beginnend verläuft daumenbreit hinter der Spina anterior, geht durch den hinteren Pfannenrand hindurch und endigt zwischen Spina und Tuber ischii. Ein unregelmässiges Knochenstück, das im wesentlichen aus den vorderen oberen Pfannenpartien besteht, ist vollkommen gelöst. Das untere vordere Drittel der Pfanne wird quer von einer Bruchlinie durchsetzt, die im Foramen obturatorium endet. Sitzbein und aufsteigender Schambeinast sind gebrochen. Im Becken finden sich 8—10 Knochensplitter von $^3/_4$ bis 1 Zoll Grösse. Der Kopf des völlig unverletzten Oberschenkels war durch das Acetabulum in die Beckenhöhle hineingetreten. Nach seiner Reposition verschwand die Depression des Trochanter maior. Nunmehr mit dem Beine ausgeführte Bewegungen erzeugten keine Crepitation.

Boeckel (1873): 63j. Mann in herabgekommenem Allgemeinzustande fällt, wahrscheinlich betrunken, vom Wagen herab ziemlich heftig

auf die rechte Seite. Am nächsten Morgen Einlieferung ins Spital, lebhafte Klagen über Schmerzen in der rechten Brustseite und Hüfte. Das rechte Bein etwa 1—1½ cm verkürzt ist auswärts gedreht, die Auswärtsdrehung ist leicht ausgleichbar, jedoch von selbst Rückkehr in die fehlerhafte Stellung; der Trochanter erscheint weder verbreitert noch verschoben; aktive Bewegungen unmöglich, passive äusserst schmerzhaft. In den ersten 14 Tagen guter Allgemeinzustand, Klagen nur über Brustschmerzen. Dann Schüttelfrost und hohes Fieber, teigige Schwellung der Hüfte und vorderen Bauchwand. Incision neben den Schenkelgefässen und am äusseren Rande des M. obliquus externus; von hier kommt man, nachdem sich stinkender Eiter entleert hat, auf den von Knochensplittern umgebenen frei liegenden Schenkelkopf. Andauernd starke Eiterung und Fieber, zunehmender Verfall, Tod 5 Wochen nach dem Unfall. Bei der Sektion findet sich Bruch der 6.—10. Rippe, Lunge zwischen die Fragmente der achten Rippe eingeklemmt, leicht pneumonisch infiltriert; Bronchitis beiderseits. Peritoneum und Bauchorgane unverletzt. Der Musculus psoas ist zum Teil eitrig eingeschmolzen und enthält in den tieferen Schichten zahlreiche Knochensplitter. Die Hüftgelenkkapsel ist an der Vorderseite breit eröffnet; der entsprechende Teil der Pfanne ist durch eine doppelte Frakturlinie abgestossen, dieselbe trennt vom Os ilei ein grosses dreieckiges Bruchstück ab, dem auch die Spina anterior inferior angehört. Ein anderes etwa haselnussgrosses Bruchstück besteht im wesentlichen aus dem inneren Teile der Pfannenumrandung. Diese beiden Knochenstücke sind durch den Femurkopf eingetrieben und bilden einen winkligen Vorsprung nach oben und innen. Der Grund der Pfanne schwimmt in Eiter und ist osteoporotisch. Der horizontale Schambeinast ist unmittelbar neben der Pfanne abgebrochen; an der Verbindungsstelle zwischen Scham- und Sitzbein besteht eine Infraktion. Eine Bruchlinie geht vom Foramen ischiadicum durch die Darmbeinschaufel und verliert sich zur Crista zu. Der Oberschenkel ist unverletzt.

Sands: 66j. Mann, stürzt auf einen Wascheimer; der sehr schlechte Allgemeinzustand verbietet eine eingehende Untersuchung. Das Bein ist weder verkürzt noch rotiert, der Fuss kann in die Höhe gehoben werden. 12 Stunden nach dem Unfall Erbrechen; zunehmender Verfall, am fünften Tage blutiger Stuhl, Exitus im Collaps. Bei der Sektion wurde Beckenbruch festgestellt, kompliciert mit Perforation des Acetabulum durch den Schenkelkopf, der im Beckeninnern stand.

Lawson: 21j. Mädchen, wird unmittelbar nach dem Sturze von einem über 20 Fuss hohen Stockwerk auf den Hofraum halb bewusstlos ins Spital eingeliefert. Das rechte Bein war stark nach aussen rotiert, nicht verkürzt; Flexion bis zu gewissem Grade ausführbar, doch äusserst schmerzhaft wie überhaupt jede Bewegung des Beckens. Urin und Stuhl blutfrei. Abdomen in den nächsten Tagen tympanitisch. Allmählich ein-

setzende Delirien. Tod am fünften Tage. Bei der Sektion fanden sich grosse Blutergüsse in der rechten Hüftmuskulatur; das Os innominatum ist ausgedehnt frakturiert, die Bruchlinien vom Centrum der Pfanne her ausstrahlend; der Femurkopf ist hindurchgetrieben; das Ligamentum teres und die Kapsel sind unverletzt. Am übrigen Körper bis auf stärkere Weichteilquetschungen keine Verletzungen nachweisbar.

Krönlein schreibt in seiner Lehre von den Luxationen: „Erleidet ein Kranker einen heftigen Sturz auf die Füsse, so können unter besonderen Umständen, wie ich einmal in Zürich beobachtete, beide Oberschenkel durch die Pfanne hindurch buchstäblich in die Beckenhöhle eingerammt werden".

Barron: Das Präparat wurde der Leiche eines Mannes entnommen, der augenscheinlich viele Jahre vorher die Beckenverletzung erlitten hatte. Das Bein war 5 cm verkürzt und nur Beugung und Streckung mit demselben ausführbar. Der Femurkopf sprang durch ein Knochenloch ins Beckeninnere vor und war durch eine Bindegewebsschicht bedeckt, an der die Blase adhärent war; bindegewebige Faserzüge, die den Hals umlagerten, machten eine Reposition unmöglich. Der Trochanter maior war in 3 Stücke gebrochen, welche in einer fibrösen Kapsel lagen, mit der sie zum Teil verwachsen waren. Die Aussenflächen der Frakturstücke artikulierten einerseits mit einer rinnenförmigen Ausbuchtung des Os innominatum, andererseits mit der Frakturfläche des Femurschaftes.

Holmes: Ein über 60 Jahre alter Mann fällt aus einer Höhe von 15 Fuss herab auf den Trochanter. Das Bein ist um 1 Zoll verkürzt, es kann bewegt werden, hierbei ist deutliche Krepitation fühlbar. Der Trochanter maior ist in die Tiefe gesunken und steht etwas oberhalb der Roser-Nélaton'schen Linie. Tod nach wenigen Stunden. Bei der Sektion findet sich der Femurkopf durch den Pfannenboden hindurchgetrieben, das Os innominatum ist in zahlreiche Stücke zerbrochen.

Lauenstein: 22j. Matrose, schlug, an einem Tau herabgleitend, rittlings mit der Dammgegend auf einen eisernen Haken auf; er blieb zunächst unverbunden an Bord und kam erst nach 6 Tagen sehr anämisch ins Krankenhaus. Es fand sich eine hohlhandgrosse, klaffende, teilweise durch Kot verunreinigte Wunde links vom After in der seitlichen Damm- und oberen Adduktorengegend, daneben einige kleinere Löcher in der Haut. Harnröhre und Mastdarm unverletzt. Nach Spaltung der Haut in sagittaler Richtung kam man in eine grosse Höhle, in deren Tiefe man mehrere mit den Weichteilen zusammenhängende frakturierte Knochenstücke fühlte. Der Musculus adductor magnus war quer zerrissen. Das Sitzbein war zertrümmert, das Tuber ischii vollkommen wackelig, die Hüftgelenkspfanne im Bereiche ihrer unteren Hälfte in mehrere Stücke zerbrochen, während der Femurkopf, dessen Knorpelüberzug unversehrt war, in den Beckenraum hinein verschoben war. Das Ligamentum teres

war intakt, die Gegend des Trochanters vollkommen eingesunken. — Es wurde in Narkose die Wunde gereinigt, der Oberschenkel reponiert, so dass der Femurkopf dem erhaltenen oberen Teile der Pfanne entsprechend stand, und nach Ausstopfung der Wundhöhle mit Jodoformgaze eine linksseitige den Fuss mitfassende Gipshose angelegt. Der Verlauf war bis auf eine vorübergehende Peroneuslähmung nicht gestört, und konnte der Mann $2^1/_2$ Monate nach dem Unfall mit völlig vernarbten Wunden ententlassen werden; das Bein war nicht verkürzt, es stand nach innen gedreht und konnte passiv im Hüftgelenk um 45° gebeugt werden; die aktive Beweglichkeit war sehr gering. Die Muskulatur war atrophisch; der linke Trochanter maior sprang nicht deutlich vor, die Umgebung war von umfangreichen Kallusmassen ausgefüllt.

Godlee: G. demonstrierte in der Clinical society of London einen Mann mit Durchbohrung des Pfannenbodens durch den Oberschenkelkopf. Der Mann war vor etwa 8 Monaten aus einer Höhe von 12 Fuss herabgestürzt und mit dem linken Trochanter maior aufgeschlagen. Es bestand eine virtuelle Verkürzung des linken Beines von über 2 Zoll, die durch Adduktionsstellung bedingt war. Eine Masse war oberhalb des Poupartschen Bandes fühlbar, auch konnte dieselbe vom Rektum her abgetastet werden. Im Bereiche des Nervus cruralis anterior und ischiadicus traten nach dem Gehen Schmerzen auf.

Virevaux: Ein Kind wird, nachdem es von einem beladenen Getreidewagen umgestossen und ein Rad über seinen Körper hinweggegangen war, in schwerem Shok ins Hospital gebracht. Das Gesäss war geschwollen und gespannt und ausserordentlich druckempfindlich; die Radspur verlief deutlich über das ganze Gesäss. Auch bei tiefer Palpation war der Femurkopf nicht fühlbar; das Bein war verkürzt und leicht einwärts rotiert. Ueber dem horizontalen Schambeinast fand sich eine Ecchymose, die Palpation war hier sowie in der Schamfuge besonders schmerzhaft. Nach vergeblichem schmerzhaften Bemühen zu urinieren, wurde katheterisiert, es entleerte sich fast reines Blut. In zunehmendem Collaps erfolgte der Tod nach einigen Stunden. Die Sektion ergab ein ausgedehntes Hämatom am Gesäss bis zum Perineum reichend. Der Trochanter maior war dem Darmbein genähert, der Schenkelkopf durch die Pfanne hindurch in das Becken gedrungen. Die Pfanne war von zwei nach oben konvergierenden Frakturlinien durchsetzt, der horizontale Schambeinast gleichfalls gebrochen; von der Innenfläche dieses Knochens hatte sich fast ganz ein Splitter gelöst, der die Blase extraperitoneal seitlich angerissen hatte. Die Blase war blutgefüllt, ein grosses Hämatom im Cavum Retzii, das sich unter dem Peritoneum bis zum Rektum ausdehnte und von einem Aste der Arteria obturatoria auszugehen schien. Die Nieren sowie die anderen Organe zeigen normalen Befund; innerhalb der Peritonealhöhle ist keine Verletzung nachweisbar.

Gallez: Ein 15j. Bergmann erhielt auf dem letzten Wagen eines in schneller Fahrt begriffenen Kohlenzuges stehend gerade in dem Moment, als er sich niedersetzen wollte, einen Stoss, der seinen Fall veranlasste. Er stiess heftig mit der linken Hüfte gegen den Wagenrand und wurde dann heraus auf den Erdboden geschleudert; bei diesem neuen Stoss erhielt die untere Extremität eine starke Abweichung nach aussen. Der Junge hielt sich an einem vorspringenden Wagenteile des noch immer in voller Fahrt befindlichen Zuges fest, er wurde hierbei wiederholt gegen den Boden gestossen, und jedesmal vermehrte sich die seitliche Abweichung des Beins. Bei der Untersuchung zeigte sich, dass der mit dem Becken einen rechten Winkel bildende, stark nach aussen rotierte, nicht frakturierte Oberschenkel mit solcher Gewalt in das Becken gedrungen war, dass der Kopf zu einer grossen perinealen, zwischen Anus und frakturiertem Os coccygis gelegenen Wunde herausragte. Das Rectum war nicht verletzt. Der Allgemeinzustand war sehr schlecht, wiederholte Repositionsversuche hatten keinen Erfolg. Einige Tage später wurde durch Palpation von der Wunde aus festgestellt, dass der Oberschenkel unverletzt war; am Sitzbein konnte abnorme Beweglichkeit nicht nachgewiesen werden. An der Hüfte und am Damm trat ausgedehnte Weichteilgangrän auf, der Oberschenkelkopf stiess sich etwa 3 Wochen nach dem Unfall nekrotisch ab. Einige Tage später wurde in der Perinealwunde das obere Femurende unterhalb des Trochanter minor reseciert. Das Bein nahm sogleich eine gute Stellung an und wurde durch einen besonderen Apparat redressiert gehalten; die grossen Wunden wurden tamponiert. Der Allgemeinzustand verschlechterte sich infolge der sehr starken Eiterung immer mehr; über den schliesslichen Ausgang fehlen Angaben.

Bennet: 32j. Mann, Epileptiker, stürzt sich in einem Anfalle akuter Manie aus dem Fenster und fällt aus einer Höhe von etwa 40 Fuss auf den Hof des Hauses; er wird bewusstlos ins Spital gebracht. Eine genaue Untersuchung des moribunden Mannes ist nicht angängig, zumal bei Berührung der verletzten Teile die Atmung aussetzt. Tod nach einigen Stunden. Bei der Sektion ergiebt sich eine Schädelbasisfraktur, komplicierte Unterschenkelfraktur, Rippenbrüche und Beckenverletzung. Blase und Urethra sind intakt. Nach Entfernung der Eingeweide sieht man den rechten Femurkopf nur vom Peritoneum bedeckt in das Becken hineinragen; nach Abheben des Peritoneums findet man die Weichteile hinter der Pfanne ausgedehnt zerrissen, in der Muskulatur hängen die Fragmente des Acetabulum. Der Gelenkknorpel des Femur ist verletzt, das Ligamentum teres durchrissen. Darmbein und Kreuzbein zeigen Längsbrüche.

Paul: 17j. Bergmann wird zwischen Waggon und Pfeiler eingeklemmt, stirbt nach 4 Tagen. Bei der Autopsie stellt sich heraus, dass der Femurkopf durch das Acetabulum hindurch getrieben war.

Katz: Ein mit dem Abladen von Baumstämmen beschäftigter Mann wird von einem von der Höhe des Rollwagens herabstürzenden schweren Stamme gegen die linke Hüfte getroffen, er wird niedergeworfen, der Stamm geht über ihn hinweg. Der Verletzte ist für kurze Zeit bewusstlos; er wird sogleich ins Krankenhaus überführt, wo er sehr anämisch anlangt und über Schmerzen im Leibe und in der linken Beckenseite klagt. Ueber dem Kreuzbein und in beiden Inguinalgegenden finden sich Blutextravasate. Der oberhalb der linken Pfanne gelegene Teil der Crista ossis ilei erscheint beweglich; das linke Bein ist nach aussen rotiert, extendiert, stark verkürzt und aktiv nicht beweglich. Bei starkem Zug mit Einwärtsrotation wird die Verkürzung ausgeglichen und sind hiernach passive Bewegungen in grösserem Umfange ausführbar. Beim Nachlassen des Zuges stellt sich die frühere Lage wieder her. Der Mann stirbt im Laufe einer Stunde unter den Erscheinungen der Darmruptur. Bei der Sektion findet sich im Peritoneum breiiger Kot, das Colon descendens ist am Uebergange in die Flexura sigmoidea quer durchrissen. Parallel der Articulatio sacro-iliaca und von ihr etwa fingerbreit entfernt verläuft beiderseits je eine Fissur des Darmbeins nach abwärts. Eine dritte Fissur resp. Infraktion findet sich am rechten horizontalen Schambeinast, dieselbe erreicht beinahe das Foramen obturatorium. Links steht der Femurkopf im Becken; die vorderen zwei Drittel der Pfanne sind erhalten, das hintere Drittel ist in zwei Teile auseinandergesprengt, davon liegt ein dreieckiger Splitter von ca. 3 cm Seitenlänge in der hinteren oberen Begrenzung der Kreuzbeinexcavation. Ein grösseres Bruchstück, welches den hinteren unteren Teil der Pfanne und den grösseren Teil des Os ischii enthält, steht mit dem Becken noch in loser Verbindung und wird vom Schenkelkopf nach hinten und innen gedrängt. Der obere Teil der Pfanne in Verbindung mit dem Os ilei ist abgebrochen. Die Kapsel und die Bänder sind abgerissen.

Arregger: 44j. Mann, wird vom Wagen heruntergeschleudert, nähere Angaben über die Art des Aufschlagens sind nicht zu erhalten. Am nächsten Tage wird festgestellt, dass das rechte Bein um $1^1/_2$ cm verkürzt ist, total gestreckt in leichter Aussenrotation, diese, mit mässiger Kraft ausgleichbar, stellt sich von selbst wieder her. Rechtes Hüftgelenk ist aktiv unbeweglich, passive Bewegungen ausführbar, doch sehr schmerzhaft, dabei deutliche Krepitation. Der rechte Trochanter ist $5^1/_2$ cm der Mittellinie genähert und stark druckempfindlich, ebenso das Tuber ischii; seitliche Kompression der Darmbeinschaufeln mässig schmerzhaft. Die Gegend des rechten Ligamentum Pouparti bis zum Trochanter zeigt diffuse Schwellung und Rötung, die sich bis zum Tuber ischii hinzieht. In der rechten Ileocoecalgegend fühlt man eine pralle Resistenz mit glatter Oberfläche, rectal ist eine in die rechte Beckenhälfte hineinragende Vorwölbung abtastbar. In der zweiten Woche vorübergehendes

Fieber, nach 3 Wochen ist der extraperitoneale Bluterguss völlig resorbiert. Unter elektro-medico-mechanischer Behandlung ist der Mann in 2 Monaten so weit, dass er das Bein im Hüftgelenk um 90° beugen kann und mit Krücken gehen. Rectal fühlt man an der inneren rechten Beckenwand einen etwa apfelgrossen Tumor, der sich bei Flexion des Beines mitbewegt. 1 Jahr nach dem Unfall kam der Mann ohne jede Stütze mit leicht erhöhter Sohle einen vierstündigen Marsch ohne grössere Ermüdung machen. Die Beweglichkeit im Hüftgelenk, auch die Rotation und Abduktion haben sich weiter gebessert. — Auf dem mehrere Wochen nach dem Unfalle angefertigten Röntgenbilde sah man, dass der Femurkopf tief im Becken steht. Die Linea innominata scheint unverletzt, ist jedoch nur schwach angedeutet. Der obere Rand der Pfanne ist genau kenntlich, jedoch ist die Zeichnung der Pfanne in der unteren Hälfte total verschwunden. Der absteigende Sitzbeinast ist dicht vor dem Tuber, der aufsteigende am Uebergange ins Acetabulum frakturiert.

Wilms I: 42j. Mann, stürzt aus 5 m Höhe herab, angeblich auf die linke Hüfte. Nach vierwöchentlicher Bettruhe konnte er, wenn auch mit starken Schmerzen, mit einem Stocke gehen. Bei einer Untersuchung nach 8 Wochen wurde festgestellt, dass das linke Bein nicht nennenswert verkürzt war und etwas nach aussen rotiert stand. Der Schenkelkopf war durch die Palpation innen an der Beckenschaufel im Bereiche der Pfanne als eine halbkuglige knochenharte, vom Rectum aus leicht abtastbare Vorwölbung nachweisbar. Das Röntgenbild bestätigte diesen Befund. Die Abduktion war ganz aufgehoben, die Beugung und Adduktion stark beschränkt. Durch forciertes Redressement in Narkose gelang es, den Schenkelkopf einigermassen zu reponieren und bei gebeugtem Knie auch reponiert zu erhalten. Ungeduld des Pat. zwang die Behandlung abzubrechen, der Kopf kehrte in seine fehlerhafte Stellung zurück.

Wilms II: 22j. Mann, ist vor 7 Monaten aus grösserer Höhe auf die rechte Hüfte gestürzt; nach fünfwöchiger Bettruhe konnte er mit einem Stocke gehen; zur Zeit der Untersuchung geht er ½ bis 1 Stunde ohne Schmerzen, dann treten Schmerzen und Ermüdung auf. Das rechte Bein ist 1 cm verkürzt und nach auswärts gedreht; Abduktion, Rotation und Flexion sind hochgradig beschränkt. Das Röntgenbild zeigt, dass der Kopf weit durch die Pfanne getreten und von Callusmassen umgeben ist; vom Rectum aus ist er sehr gut abtastbar. Auf Repositionsversuch wurde verzichtet.

Wilms III: 20j. Mann, wird kurz nachdem er von 8 m Höhe durch ein Glasdach auf Betonfussboden gestürzt war, in die Klinik eingeliefert. Er klagt über starke Schmerzen in der linken Hüfte, das Bein ist unbedeutend verkürzt und etwas nach aussen rotiert. Das Röntgenbild zeigt, dass die Symphyse weit klaffend zerrissen ist und das Acetabulum gebrochen; der Schenkelkopf ist, zum grössten Teile in der Pfanne

sitzend mit dieser in das Innere des Beckens hineingetrieben, während der vordere symphysäre Teil des Stückbruches in umgekehrter Richtung nach aussen gewichen ist. Der lokale Befund bezüglich der Lage und Palpation des Schenkelkopfes entsprach dem der vorigen Fälle, desgleichen das Heilungsresultat.

Katz und Arregger führen noch einen zweiten Fall von Böckel auf aus dem Jahre 1880; Katz bezeichnet ihn zwar als Fall aus der Gazette méd. de Strassbourg 1890, meint aber, wie aus den Details zweifellos hervorgeht, die gleiche Beobachtung. Die erste in einem Sitzungsberichte enthaltene Mitteilung dieses Falles konnte allerdings den Verdacht erregen, dass es sich um eine centrale Luxation gehandelt haben könne; in der späteren ausführlicheren Bearbeitung dieser Beobachtung hat jedoch Böckel Gelegenheit genommen, ausdrücklich zu erklären, dass eine solche nicht vorgelegen habe; er schreibt nämlich: „Zweifellos war bei diesem Kranken nicht der Femurkopf in das Becken eingedrungen wie bei meiner ersten Beobachtung", und etwas später heisst es: „In meinem zweiten Falle waren wahrscheinlich nur die Bruchstücke der Pfanne gehoben, ohne dass der Schenkelkopf hindurchgetreten wäre."

Kaum hierher gehörig ist auch der von Arregger citierte Fall Faure. Ein Schieferdecker war vom fünften Stockwerke herabgefallen und hatte eine ausserordentlich schwere Zertrümmerung des Beckens erlitten, das Darmbein war in 13 Stücke zerbrochen, die Pfanne in 4 Teile zerlegt. Weder klinisch — der Tod erfolgte am vierten Tage — noch bei der Sektion bestand eine Luxatio centralis. Bei der Autopsie wurde nur festgestellt, dass der Kopf von der Beckenhöhle aus durch die Pfannenfragmente hindurch fühlbar war; ferner fand sich eine ausgedehnte subperitoneale Blutung im Becken, das Mesenterium war blutig infarciert, mehrere Knochenstücke lagen in unmittelbarer Nähe des Mastdarms. Dass nichtsdestoweniger eine Luxatio centralis vorgelegen habe, nimmt Faure auf Grund folgender Ueberlegung an; es heisst in seiner Arbeit auf Seite 15: „Der Kopf konnte, die zertrümmerten Knochen durchdringend, doch noch von den umgebenden Geweben gehalten, im Momente des Unfalls die inneren Organe verletzen und dann durch das Gewicht des Beines zurückgezogen in die Pfanne zurückkehren, um dann schliesslich durch die langsame Wirkung der Muskeln, die am Skelett nicht mehr den nötigen Widerstand finden und sich infolge ihres Tonus retrahieren, in die Beckenhöhle wiedereinzudringen. Es ist sicher, dass dies auch in dem erwähnten Falle hätte geschehen können. Die Bruchstücke der Pfanne standen zwar noch mit einander in Zusammenhang, man konnte sie jedoch trennen, gewissermassen wie Fensterrahmen öffnen." Da sich mehrere Knochenstücke, die übrigens nicht der Pfanne angehörten, in unmittelbarer Nähe des Darmes fanden, hätte es dieser gar zu gezwungenen Hypothese nicht bedurft, um die Verletzung der inneren Organe zu

erklären. Den Fall ohne weiteres als Luxatio centralis zu rubrificieren, reicht dieselbe keineswegs aus, zumal eine derartige Wanderung des Kopfes klinisch bisher nicht beobachtet wurde.

Nicht dem Begriffe der Luxatio centralis entspricht auch der gleichfalls von Arregger angeführte Fall Vaquez; denn hier war ausser einer Zerschmetterung des Darmbeins die ganze Hüftgelenkspfanne aus dem Beckenringe herausgebrochen und mit dem in ihr befindlichen Schenkelkopfe in die Beckenhöhle eingedrungen. Hier fehlt eben die Voraussetzung der Luxatio centralis, die Pfannenfraktur.

Auszuscheiden ist auch die von Wilms als Fall 4 geschilderte Beobachtung, da hier zwar die Bruchlinie noch durch den hinteren Pfannenteil geht, im Lageverhältnis von Kopf und Pfanne jedoch keine Veränderung eingetreten ist ausser der geringfügigen Verschiebung gegen den hinteren Pfannenrand; von der Erfüllung des Postulates Arregger's, das wohl als berechtigt anerkannt werden muss, dass der Femurkopf, wenn nicht in toto, so doch wenigstens mit seiner grössten Cirkumferenz im Beckeninnern Platz gefunden haben muss, um von einer Luxatio centralis sprechen zu können, ist hier gar keine Rede.

Wir schliessen hieran die Krankengeschichte des in hiesiger Klinik beobachteten Falles, die in extenso nebst Röntgenbild bereits in dem von Herrn Prof. Freiherr v. Eiselsberg und Privatdocenten Dr. Ludloff herausgegebenen Atlas wichtiger Röntgenphotogramme (Taf. XV) enthalten ist[1]).

20j. Kutscher aus Russland kam in hiesige Klinik, nachdem er 6 Monate zuvor in folgender Weise zu Schaden gekommen war. Er ging neben einem mit Klafterholz beladenen Wagen; der Wagen stürzte um, hierbei wurde der Mann zu Boden geworfen, er kam auf die linke Seite auf Sandboden zu liegen, während die etwa 3 Centner schwere Holzlast auf seine rechte Seite nachstürzte. Der Mann war bewusstlos, er wurde von seinen Kameraden auf dem Wagen in ein Krankenhaus gebracht, wo konstatiert wurde, dass das rechte Bein im Hüftgelenk nicht bewegt werden konnte. Die Urinentleerung erfolgte spontan, der Urin war angeblich nicht bluthaltig. Der Stuhl war in den ersten Tagen angehalten, dann erfolgte er spontan, auch er zeigte keine Blutbeimengung. Anscheinend wurden von dem Arzte Repositionsversuche gemacht, die nach 2 Wochen wiederholt wurden. Nach 4 Wochen begann der Patient mühsam mit 2 Krücken zu gehen, dann hob sich die Gehfähigkeit allmählich, so dass er versuchen konnte, wieder seine Arbeit aufzunehmen. Anfänglich stellten sich schon nach geringen Anstrengungen Schmerzen in der

1) Herrn Hofrat Professor Freiherrn v. Eiselsberg gestatte ich mir auch an dieser Stelle meinen ergebensten Dank für die gütige Ueberlassung des Falles auszusprechen.

Hüfte ein, die jedoch mit der Zeit verschwanden.

Status: Mittelgrosser, gesund aussehender Mann, der ohne Unterstützung steht, sicher und auch schnell geht, ohne dass der Gang am bekleideten Patienten etwas auffallendes aufweist. Nach Ablegen der Kleidungsstücke sieht man jedoch, dass das rechte Bein im Hüftgelenk fixiert ist und die Bewegungen durch Drehung des Beckens ersetzt werden. Bei Betrachtung von hinten her ist die Verschmälerung der ganzen Glutaealgegend auffällig, die linkerseits vorhandene normale Prominenz des Trochanters fehlt rechts. Das rechte Bein steht im Hüftgelenk in leichter Adduktionskontraktur und etwas nach innen rotiert; auch scheint das Bein in toto der Mittellinie näher zu stehen. Die aktive Beweglichkeit ist ganz aufgehoben, und auch bei passiven Bewegungsversuchen geht sofort das Becken mit; die Bewegungsversuche sind nicht schmerzhaft, ebensowenig wie Druck auf den Trochanter oder Stösse in der Längsachse des Femur von unten her. Die Bewegungen im Knie- und Fussgelenk sind frei. Die Oberschenkelmuskulatur ist rechts etwas atrophisch, sie steht im Umfange etwa 2 cm hinter der anderen Seite zurück. Der Abstand zwischen Spina ilei anterior superior und Malleolus externus beträgt links 91 cm, rechts 92 cm. Die Spitze des Trochanters steht rechts 4—5 cm oberhalb der Roser-Nélaton'schen Linie, sie ist von der hinteren Medianlinie rechts 12 cm, links 19 cm entfernt.

Von aussen her fühlt man oberhalb des Poupart'schen Bandes zum kleinen Becken hin tastend eine knöcherne Prominenz, die palpatorisch dem Schenkelkopf und -hals zu entsprechen scheint; der horizontale Schambeinast geht etwas nach hinten gerichtet in dieselbe über. Per rectum fühlt man rechts dicht oberhalb des Sphinkters beginnend einen weit in das Innere des kleinen Beckens bis dicht an die Mittellinie hineinragenden kugligen Tumor von knöcherner Konsistenz und fast rein sphärischer Oberfläche. Man hat den Eindruck, als ob bei Flexions- und Extensionsversuchen am Oberschenkel sich dieser Tumor ganz wenig bewege, und zwar in Exkursionen, die dem Schenkelkopfe entsprechen würden.

Auf dem in Bauchlage aufgenommenen Röntgenbilde — die beistehende Abbildung ist nach 2 Röntgenplatten gezeichnet worden — sieht man, dass der ganze Umgrenzungsring des rechten Foramen ovale aus dem Becken herausgebrochen ist, indem einmal die Schambeinsymphyse weit klaffend zerrissen ist, und andererseits das rechte Acetabulum durch eine im wesentlichen senkrecht verlaufende Bruchlinie ungefähr halbiert ist. Durch diesen zu einem breiten Spalte auseinandergewichenen Riss der Pfanne ist der Schenkelkopf in die Beckenhöhle hineingesunken, so dass der Trochanter maior am stehengebliebenen hinteren oberen Pfannenrand anstösst[1]). Das

1) Die in meiner Abwesenheit vollendete Zeichnung lässt die Verhältnisse nicht ganz klar erkennen, dass nämlich, wie Röntgenbilder und Palpation ergaben, die grösste Cirkumferenz des Kopfes frei im Beckeninnern stand.

ganze herausgebrochene Stück des Beckenringes — im wesentlichen aus Schambein und Sitzbein bestehend — erscheint um eine vertikale Achse gedreht, derart, dass der hintere Teil, wohl vom vordringenden Schenkelkopfe mitgerissen, medialwärts verschoben ist, während der vordere nach aussen abweicht, wodurch das breite Klaffen der Symphyse

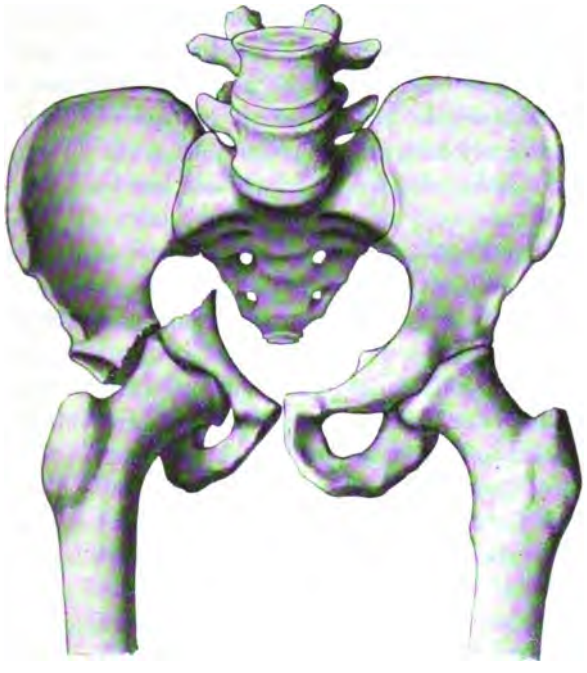

bedingt ist. Von der oberen Hälfte der Bruchfläche des vorderen Pfannenfragmentes scheinen neugebildete Knochenmassen zur Innenfläche der Darmbeinschaufel hinzuziehen.

Bei der ausgezeichneten Funktion schien ein operativer Eingriff nicht indiciert; der Patient wurde daher nach Hause entlassen mit der Weisung, sein Bein ohne Schonung zu gebrauchen.

Sehen wir von den Fällen Dupuytren, Sanson, Coote, Sands, Godlee und Paul ab, von denen uns nur die Angaben zur Verfügung stehen, dass die betreffenden Autoren Gelegenheit hatten, Fälle von Luxatio femoris centralis zu beobachten, zum Teil dieses auch nur auf Grund klinischer Erscheinungen vermuteten, so ergiebt die vorstehende Zusammenstellung ohne Weiteres, dass von den bisher bekannt gewordenen Fällen nur ein verschwindend kleiner Bruchteil zu den isolierten Frakturen der Pfanne gezählt werden könnte. Es kämen hierfür nur in Betracht die von Cooper,

Hutchinson, Gallez und Wilms (I und II) mitgeteilten Beobachtungen. In den ersten beiden Fällen sind jedoch die Angaben so knapp gehalten, dass es keineswegs auszuschliessen ist, dass andere gleichzeitig bestehende Frakturen als unwesentlich von den Autoren unerwähnt gelassen sind, und dass solche tatsächlich vorhanden waren, ist mir aus folgendem Grunde im höchsten Grade wahrscheinlich. Es handelte sich nämlich bei Cooper um eine Y-Fraktur der Pfanne, und Hutchinson fand das Acetabulum sternförmig frakturiert. Es war somit in beiden Fällen die Pfanne zwar durchtrennt, jedoch waren keine Stücke aus derselben herausgeschlagen, mithin mussten beim Hindurchtreten des Kopfes die Bruchlinien um etwa 5 cm zum Klaffen gebracht werden[1]), und dass hierzu die Elasticität des Beckens bei erwachsenen Männern, um solche handelte es sich nämlich, ausreichen sollte, ohne dass Biegungsbrüche bezw. Symphysenzerreissungen zu Stande kamen, ist schwer verständlich. Der Fall Gallez ist nur klinisch beobachtet, selbst Röntgenbefunde fehlen, und Gallez selbst giebt zu, dass abgesehen vom Pfannenbruche noch Darmbeinfrakturen vorhanden gewesen sein könnten.

Wilms bezeichnet seine ersten beiden Fälle als „solche von reiner Perforation des Kopfes durch die Pfanne ohne weitere Läsion des Beckens". Bei Fall 1 muss diese Möglichkeit zugegeben werden, wenngleich es sich nur um einen klinischen Befund mehrere Wochen nach der Verletzung handelt; das beigefügte Röntgenbild ist eine Blendenaufnahme nur der Pfannengegend. Bei Fall 2 hingegen können wir die „reine" Perforation der Pfanne nicht ganz anerkennen, denn zum wenigsten ist hier die ganze untere Pfannenumrandung herausgebrochen, und nur auf Grund eines 7 Monate nach dem Unfalle angefertigten Röntgenbildes jede weitere Läsion des Beckens mit Sicherheit auszuschliessen, ist wohl nicht gut möglich.

Wenn Wilms sich zum Beweise des Vorkommens „reiner Fälle von Perforation des Acetabulum ohne begleitende Beckenfraktur" auf die Beobachtungen von Lawson und Böckel[2]) beruft, so befindet er sich hierbei im Irrtum, denn bei Lawson heisst es, dass das Os innominatum mehrfach gebrochen war, und in dem anderen Falle waren sowohl absteigender und horizontaler Schambeinast als das Darmbein frakturiert.

1) Luschka giebt als Durchmesser des Femurkopfes 4,8 cm an, nach Bardeleben beträgt derselbe durchschnittlich 5 cm.

2) Gaz. méd. de Strasbourg 1873.

Dass gelegentlich einmal bei ausgedehnter Splitterung des Pfannenbodens ein Hindurchtreten des Schenkelkopfes ohne weitere Verletzungen des Beckenringes stattfinden könne, soll, wie schon betont, nicht bestritten werden; jedenfalls aber ist man auf Grund der bisherigen Beobachtungen nicht berechtigt, die Luxatio femoris centralis, wie dies allgemein geschieht, unter die isolierten Acetabulumfrakturen zu zählen. Höchst auffallenderweise hat auch Hoffa, einer der Verfechter dieser irrtümlichen Anschauung, in direktem Gegensatze zu seinen Worten als Illustration für die Luxatio centralis die Abbildung eines Beckens gebracht, das ausser der Perforation der Pfanne noch Längsbrüche der anderen Beckenhälfte aufweist.

Hat man sich aber erst einmal von dem Dogma, dass die Luxatio centralis zu den isolierten Pfannenbrüchen gehöre, frei gemacht, so verliert auch, wir kommen hiermit auf den zweiten Punkt zu sprechen, der oben skizzierte, allgemein als typisch angenommene Frakturmechanismus wesentlich an Begründung. Man hat sich denselben zweifellos rein theoretisch nur von dem Gesichtspunkte aus konstruiert, dass man in dem Acetabulum den einzigen verletzten Teil des Beckens vermutete; denn in den Krankengeschichten sind, soweit dieselben überhaupt in dieser Beziehung verwertbare Angaben enthalten, nur recht dürftige Anhaltspunkte für denselben auffindbar. Wie geradezu ausserordentlich unwahrscheinlich das Vorliegen eines derartigen Frakturmechanismus in einer Reihe von Fällen war, geht schon aus dem Alter der Verletzten hervor; die von Lendrick, Moore und Kilner beobachteten Personen befanden sich sicher jenseits der 50, die Patienten von Böckel, Sands und Holmes waren schon wesentlich über die 60 Jahre hinaus, mithin Leute, bei denen der Schenkelhals schon sicher ein Punctum minoris resistentiae geworden war. Dass die Experimente, deren Versuchsanordnung auf Grund dieser Anschauung aufgebaut war, positive Resultate nicht ergaben, ist bereits oben erwähnt worden. Das schliessliche Hindurchtreten des Kopfes durch die frakturierte Pfanne muss natürlich durch eine ungefähr in der beschriebenen Richtung wirkende Gewalt bedingt sein; ob aber auch die gleiche Gewalt zuvor die Fraktur erzeugte, ist eine noch offene Frage, deren Lösung wir an der Hand der noch restierenden Beobachtungen näher zu kommen versuchen wollen. Auch hierbei werden uns die anamnestischen Daten nur in wenigen Fällen brauchbare Hinweise gewähren, das Hauptgewicht müssen wir auf die neben den Pfannenbrüchen vor-

handenen Beckenverletzungen legen, durch die wir bei einigen direkt den Angriffspunkt der Gewalt nachweisen, bei anderen aus der Kombination der Bruchlinien Schlüsse auf den Frakturmechanismus ziehen können.

Nach allen Richtungen ausserordentlich klar liegt der Fall Lauenstein; ein Matrose schlägt an einem Tau herabgleitend rittlings mit der Dammgegend auf. Hier findet sich eine grosse Weichteilwunde, das Sitzbein ist abgebrochen, die Fraktur geht durch die untere mehrfach gesplitterte Pfannenhälfte hindurch; durch diesen Spalt ist der an seinem Knorpelüberzuge völlig unversehrte Femurkopf hindurchgetreten. Dass der Pfannenbruch in diesem Falle Folge des Stosses gegen den Sitzbeinhöcker war, bedarf wohl keiner weiteren Erörterung.

Fast analog liegen die anatomischen Verhältnisse im Falle Arregger. Das Sitzbein ist am Tuber und am Uebergange in die Pfanne gebrochen, ausserdem die untere Pfannenhälfte gesplittert. Wie der Mann aufgeschlagen ist, war anamnestisch nicht festzustellen, doch scheint der Schluss, dass sich die Vorgänge entsprechend wie im Falle Lauenstein abgespielt haben, naheliegend, und findet derselbe durch die „Schwellung und Rötung, welche sich bis gegen das Tuber ischii hinziehen", auch eine gewisse Bestätigung.

Sehr ähnlich scheint auch die Entstehung der Fraktur in dem von Beaugrand referierten Falle gewesen zu sein. „Den Ecchymosen nach zu urteilen war der Verletzte auf das Sitzbein und die hintere Seite des Schenkels gefallen". Auch hier ist das Sitzbein abgebrochen, ausserdem geht noch eine Fraktur durch die Pfanne zur Crista pubis. Die Bruchlinie der hinteren Darmbeinpartie kann man sich wohl als Biegungsbruch, entstanden beim Hindurchzwängen des Schenkelkopfes, erklären.

Eine gleiche Auffassung verdient wahrscheinlich auch der Fall Kilner, doch sind die mir über denselben zur Verfügung stehenden Angaben etwas zu allgemein gehalten, um ein sicheres Bild der Verletzung gewinnen zu können, immerhin scheint gerade der Umstand, dass die Bruchlinie in der Pfanne im wesentlichen quer, d. h. horizontal verlief, für eine am Tuber ischii ansetzende Gewalteinwirkung zu sprechen.

Der ausserordentlich eigenartige Verlauf der die Pfanne durchtrennenden Bruchlinien scheint auch im Falle Virevaux die Annahme auszuschliessen, dass der anprallende Schenkelkopf die Fraktur erzeugt haben könnte, zumal wenn man berücksichtigt, dass es

sich hier um ein Kind handelte. Das Acetabulum ist bei seinen sicher noch nicht verknöcherten Nähten nicht etwa seiner fötalen Zusammensetzung entsprechend auseinandergesprengt, sondern von zwei nach oben konvergierenden Bruchlinien durchsetzt; ausserdem ist der horizontale Schambeinast gesplittert. Eine Ecchymose über demselben scheint darauf hinzudeuten, dass diese Gegend direkt getroffen wurde, vielleicht in dem Moment, als das Kind von dem Wagen umgestossen wurde, sodann ging das Rad über das Kind hinweg, auf dem ganzen Gesässe deutlich seine Spur hinterlassend. Zwei schwere Insulte scheinen somit das Kind betroffen zu haben, von denen der erste durchaus genügte, den Beckenbruch zu erzeugen, doch konnte auch das Rad über das Gesäss des bisher unverletzten Kindes hinweggehend die Fraktur verursacht und sodann am Trochanter abgleitend den Kopf durch die frakturierte Pfanne hindurchgedrückt haben.

Aehnlich wie in diesem Falle findet sich auch in der Beobachtung von Gama ein Hinweis, dass die Gewalteinwirkung anscheinend an der vorderen Beckenwand angegriffen habe; denn der eigenartige nur die Rinne für Nerv. und Vasa obturat. umfassende Stückbruch ist wohl kaum anders als durch direkte Gewalt zu erklären; der Bruch des absteigenden Schambeinastes dicht unterhalb der Symphyse, eine ziemlich ungewöhnliche Lokalisation, bietet eine gewisse Bestätigung dieser Annahme. Mir scheint es gar nicht von der Hand zu weisen, dass das Resultat des Unfalls in nichts weiter als dem Beckenbruch bestand. Das Bein war weder verkürzt, noch seine Stellung eine abweichende. Am nächsten Tage nimmt der Mann, es handelt sich um einen Geisteskranken, zwei Krücken, steigt die Treppe herab und geht im Garten spazieren, da ist es sehr gut möglich, dass nunmehr erst bei einem Belastungsversuche des Beines der Schenkelkopf durch die frakturierte Pfanne hindurchglitt. Ob diesem Spaziergange eine Aenderung im Befunde folgte, ist nicht bekannt, doch erschwerte auch die hiernach einsetzende Phlegmone die Untersuchung. Dass ein Schlag gegen das Schambein einen Pfannenbruch erzeugen kann, ist klinisch und auch experimentell beobachtet.

Wesentlich komplicierter liegen die Verhältnisse im Falle Katz. Hier ist es sichergestellt, dass der Verletzte zwei schwere Traumen erlitten hatte; erstens hatte ihn ein herabrollender Stamm gegen die linke Hüfte getroffen, sodann war der Stamm über den am Boden liegenden Mann hinweggegangen. Katz hält jede dieser

Gewalteinwirkungen an sich für genügend, die entstandene Verletzung zu erklären, ohne sich für eine der beiden Möglichkeiten zu entscheiden. Berücksichtigt man nun, dass im Falle Katz die Beckenverletzung als Ganzes betrachtet, als doppelte symmetrische Vertikalfraktur mit Verlauf der hinteren Bruchlinien durch die Darmbeine aufgefasst werden muss, eine Verletzung, wie sie bei nur in einer Richtung angreifenden Gewalteinwirkungen bisher kaum beobachtet ist, so ergiebt sich von selbst der Schluss, dieselbe als das Resultat der Summation der beiden Traumen anzusehen. Betrachtet man ferner, dass die Frakturlinie im Acetabulum zwischen mittlerem und hinterem Drittel verlief, d. h. an der dicksten Stelle des Pfannenbodens, so ist es kaum verständlich, dass sie durch den anprallenden Schenkelkopf erzeugt sein könnte; vielmehr spricht auch dieser Umstand dafür, dass die Beckenverletzung durch mehrere Insulte bedingt ist, von denen der erste neben anderen Frakturen den Pfannenbruch, der zweite die Luxation und wohl noch die eine oder andere Bruchlinie erzeugte. Auf die Häufung mehrerer sich zeitlich folgender Gewalteinwirkungen bei der Luxatio centralis weist auch die Anamnese des aus anderen Gründen schon an früherer Stelle besprochenen Falles Gallez hin.

Symmetrische Vertikalfrakturen fanden sich auch im Falle Moore, jedoch hatten dieselben hier ihren Sitz nur in der vorderen Beckenhälfte. Derartige Verletzungen entstehen, wie zahlreiche klinische Beobachtungen lehren, und was auch Oppel experimentell nachgewiesen hat, durch Gewalteinwirkungen, die in der Richtung von vorne nach hinten angreifen. Dass, wie in diesem Falle, auf der einen Seite die Fraktur in das Hüftgelenk hineingeht, und die Trennung mehr oder weniger nahe der ursprünglich knorpligen Verbindung des Schambeins mit Sitz- und Darmbein stattfindet, ist schon von König als eine häufig beobachtete Abweichung von dem typischen Verlaufe der Bruchlinien bezeichnet worden.

Im Falle Böckel bestand eine doppelte Vertikalfraktur und ausserdem Zertrümmerung der Pfanne auf der gleichen Seite. Hier ist es ohne weiteres klar, dass eine einheitliche Gewalteinwirkung etwa der Fall auf den Trochanter, die Fraktur nicht erzeugt haben kann; denn schon vorausgesetzt, dass der anprallende Schenkelkopf den Splitterbruch der Pfanne verursachte, kann sein Hindurchtreten durch den Frakturspalt nicht gut Biegungsbrüche in der vorderen und hinteren Beckenhälfte erzeugen, zumal Böckel von einem

grossen aus der Pfanne herausgebrochenen Stücke spricht. Eine Rekonstruktion der Hergänge des Unfalles ist jedoch kaum möglich, da die Krankengeschichte hierfür keine weiteren Anhaltspunkte bietet.

In keinen der bekannten Frakturtypen lässt sich der Fall Bennett einfügen, bei dem neben der Pfannenverletzung noch Längsbrüche des Darm- und Kreuzbeins bestanden; hier sind wir wohl darauf angewiesen, das Zusammenwirken mehrerer verschieden gerichteter Gewalten anzunehmen.

Während in den bisher erwähnten Fällen die Verletzungen wohl unmöglich durch den Anprall des Schenkelkopfes erklärt werden konnten, ist dieser Entstehungsmodus in den Fällen Holmes und Lawson, bei denen nur ausgedehnte Frakturierungen der Ossa innominata verzeichnet sind, nicht mit Sicherheit auszuschliessen, wenngleich es wahrscheinlicher ist, dass derartige Verletzungen bei breit an der Hüfte angreifenden Gewalten entstehen, die gleichzeitig das Darmbein und den Trochanter treffen. Es sind jedoch die Angaben dieser beiden Beobachtungen gar zu unbestimmt gehalten, um sich ein einigermassen abschliessendes Urteil über dieselben bilden zu können. In dieser Beziehung gilt auch das gleiche von dem durch Morel-Lavallée mitgeteilten Falle, in dem sich bei der Sektion ausser der Acetabulumdurchbohrung multiple fehlerhaft konsolidierte Beckenbrüche herausstellten.

Im Falle Barron, dem einzigen, der mit einer Femurverletzung kompliciert war, weist der zertrümmerte Trochanter darauf hin, dass dieser Teil direkt von der Gewalt getroffen wurde; ob dieselbe aber auch die Luxation erzeugte, ist hiermit nicht bewiesen. Der Befund zeigt weitgehende Aehnlichkeit mit dem Experimente von Virevaux, das den gleichen Zweifel offen liess.

Eine ganz besondere Stellung nimmt der Fall Krönlein ein, da er die einzige Mitteilung einer doppelseitigen Luxatio centralis ist. Er würde daher auch ein besonderes Interesse beanspruchen, wenn nur etwas mehr über denselben in Erfahrung zu bringen gewesen wäre. Leider waren Arregger's dahin gehende Bemühungen völlig ergebnislos. So fehlen uns nicht nur die anatomischen Daten gänzlich, sondern auch ätiologisch erfahren wir nur, dass Stoss auf die Füsse eine derartige Verletzung unter besonderen Umständen erzeugen könne. Welcher Art aber diese Umstände waren, ist nicht bekannt geworden, und haben auch die Experimentatoren, die bei diesen Versuchen stets negative Resultate

hatten, hiefür keine Anhaltspunkte gewinnen können. Da es sich überdies nur um eine beiläufige Notiz von Krönlein handelt, die er über ein etwa 10 Jahre zurückliegendes, nur in der Erinnerung verzeichnetes Ereignis giebt, können wir hierin keinen vollen Beweis dafür sehen, dass ein derartiges Trauma tatsächlich eine Luxatio centralis erzeugen könne.

Im Falle Lendrick endlich, dem Falle Wilms III und bei unserer eigenen Beobachtung, bei denen sich neben der Pfannenverletzung nur eine Fraktur des vorderen Beckenringes auf derselben Seite beziehungsweise eine Zerreissung der Schambeinsymphyse fand, könnte man es sich wohl vorstellen, dass die neben der Luxatio centralis bestehende Verletzung eine Folge des Hindurchtretens des Kopfes durch den Acetabulumspalt sein könnte; besonsonders bei Betrachtung der Röntgenbilder im Falle Wilms und dem unsrigen gewinnt man den Eindruck, als ob der Kopf den hinteren Teil der Umrandung des Foramen nach innen mitgenommen hat und dabei durch Biegung die Symphyse zur Ruptur brachte. Ob hingegen die Pfannenfraktur und das Hindurchtreten des Schenkelkopfes Folgen eines und desselben Insultes waren, erscheint sehr zweifelhaft, denn auch in unserem Falle waren ganz analog, wie z. B. in den Fällen von Virevaux, Gallez und Katz zwei schwere, das Becken treffende Gewalteinwirkungen vorausgegangen.

Aus diesen Ausführungen geht wohl zur Genüge hervor, dass man auf Grund der bisherigen Beobachtungen nicht berechtigt ist, die Luxatio centralis femoris als ein wohlcharakterisiertes selbständiges Krankheitsbild aufzufassen. Sie ist wie die meisten Pfannenbrüche eine Teilerscheinung der verschiedensten Beckenfrakturen, und das Hindurchtreten des Schenkelkopfes durch die Pfanne wohl fast immer eine sekundär hinzukommende Komplikation. Aus diesem Grunde scheint es auch überflüssig, gewisse Typen aufstellen zu wollen, wie dies Wilms in Vorschlag gebracht hat.

Die Luxatio centralis ist übrigens als Komplikation von nicht so schlechter Prognose, wie von den meisten Autoren angenommen wird. Bardeleben und Paul stellen derselben eine unbedingt letale Prognose. Katz sieht eine schwere Gefahr in den komplicierenden Verletzungen der Baucheingeweide und hält auch in den nicht unmittelbar tödlich verlaufenden Fällen die Aussicht auf eine genügende Gebrauchsfähigkeit des Beines für gering. Beides entspricht nicht ganz den bisherigen Beobachtungen; fast die Hälfte der Ver-

letzten sind geheilt und zwar einige mit ganz vorzüglicher Funktion; und voraussichtlich ist die Zahl der Heilungen eine noch weit grössere, da die Verletzung wiederholt erst bei der Sektion nach dem viele Jahre später an einem interkurrenten Leiden erfolgten Tode diagnosticiert ist. Andererseits besteht bei keinem der unmittelbar dem Unfalle Erlegenen ein Anhaltspunkt dafür, dass der unglückliche Ausgang gerade durch die Luxatio centralis bedingt war. Katz und Virevaux sind überhaupt die einzigen, die eine Verletzung der Baucheingeweide beobachtet haben, und Katz selbst scheint nicht einmal der Ansicht zu sein, dass die Darmruptur durch das Eindringen des Schenkelkopfes in die Beckenhöhle bedingt war, und im Falle Virevaux war die Blasenverletzung durch einen Splitter des Schambeines verursacht. Weiterhin scheint z. B. der Patient von Bennet seiner Schädelbasisfraktur erlegen zu sein, einige andere sind im Shock gestorben.

Was nun die Diagnose der Luxatio centralis betrifft, so ist der Hauptwert auf den Nachweis des Schenkelkopfes im Beckeninnern durch Palpation vom Rectum her zu legen, worauf Böckel als erster nachdrücklich hingewiesen hat; natürlich kann auch ohne diese die Röntgenuntersuchung die Verletzung klarstellen. Das wohl stets vorhandene Eingesunkensein der Trochantergegend kann wenigstens in den ersten Tagen durch Hämatome verdeckt sein. Verkürzung des Beines kann gelegentlich vollkommen fehlen; die Verkürzung jedoch als direkte Ausnahme zu betrachten, wie dies Wilms tut, deckt sich, nachdem die Zahl der bekannt gewordenen Beobachtungen nunmehr etwas grösser geworden ist, nicht ganz mit den bisherigen Erfahrungen.

Als weiteres wesentlich diagnostisches Moment giebt Katz an „die Leichtigkeit, mit der sich der nach aussen rotierte Fuss in seine normale Lage zurückbringen lässt, und die Neigung desselben, sofort wieder in die fehlerhafte Stellung zurückzukehren". Dieses Phänomen ist zwar bisher nur von Böckel, Katz und Arregger beobachtet worden, wahrscheinlich aber in den meisten Fällen vorhanden, wenn auch nicht aus dem von Katz hierfür angegebenen Grunde. Katz sucht nämlich die Ursache in einer völligen Durchtrennung des Bandapparats, die dadurch zu Stande kommen soll, dass die Bänder beim Durchtritt durch das Loch in der Pfanne von dem scharfen Knochenbruchrand einfach abgeschnitten werden, ein Ereignis, das bei einem Teil der Fälle, wie aus den Krankengeschichten hervorgeht, sicher nicht eingetreten ist. Der Grund liegt

vielmehr darin, und hierauf hat Bigelow bereits hingewiesen, dass, sobald der Femurkopf in der Beckenhöhle steht, die Kapsel und die sich in ihrer Umgebung inserierenden Muskeln erschlafft sind und auf die Stellung des Beins einen Einfluss nicht mehr ausüben können. Von besonderer differentialdiagnostischer Bedeutung ist dieses Symptom so wie so kaum, da Verwechselungen wohl in erster Linie mit Schenkelhalsfrakturen zu befürchten sind, und diese die gleiche Erscheinung bieten können; in unserem Falle bestand übrigens, was allerdings erst nach der Heilung konstatiert wurde, eine leichte Innenrotation.

Die Therapie wird im Wesentlichen durch die gesamte Beckenverletzung vorgeschrieben sein, und die Luxatio centralis kaum besondere Berücksichtigung verlangen ausser etwa Lagerung des Beins eventuell verbunden mit geringer Extension. Versuche, die Pfannenfragmente vom Rectum aus zu reponieren, wie dies Katz vorschlägt, dürften nicht nur aussichtslos, sondern auch nicht ungefährlich sein, da hierbei leicht das bis dahin vielleicht unverletzte Peritoneum eröffnet werden könnte, und dadurch die Bruchflächen in unmittelbare Berührung mit den Eingeweiden kämen.

Die wesentlichsten Punkte meiner Arbeit glaube ich am besten in einem Satze zusammenfassen zu können, den ich dem alten Lehrbuche der Frakturen und Luxationen von Malgaigne entnehme. Malgaigne kannte zwar nur zwei Beispiele dieser Verletzung, die Beobachtung von Cooper und von Morel-Lavallée, auf die er mit folgenden, von späteren Bearbeitern dieses Themas leider ganz unbeachtet gelassenen Worten zu sprechen kommt: „On a vu quelquefois la tête fémorale passer à travers les fragments de la cavité cotyloïde et venir faire saillie dans le bassin; mais la fracture de la cavité n'est elle-même qu'un épiphénomène d'une fracture plus étendue de l'os iliaque".

Litteratur.

Arregger, Beitrag zur Kenntnis der centralen Luxation des Oberschenkels im Hüftgelenk. Deutsche Zeitschr. f. Chir. Bd. 71. S. 487. 1904. — Bardeleben, Lehrbuch der Chirurgie und Operationslehre. Bd. II. Berlin 1864. — Barron, Liverpool med. chir. Journ. 1884. (Cit. nach Arregger.) — Beaugrand, Sur la possibilité de confondre les fractures du bassin avec les fractures du col du fémur. Journ. de connaiss. médic. Mars 1891. (Ref. Cannstatts Jahresber. 1851. IV. S. 35.) — Bennet, Fractures

of the pelvis. Dublin. journ. of med. science. Bd. 110. p. 417. Dec. 1900. — Bigelow, The mechanism of dislocation and fracture of the hip. Philadelphia 1869. — Boeckel, Fracture de la cavité cotyloïde par chute sur la hanche, simulant une fracture du col du fémur. Gazette médicale de Strasbourg 1873. p. 237. — Ders., De la fracture de la cavité cotyloïde; symptomatologie et diagnostic; signe nouveau. Ibid. 1880. p. 13. — Cooper, Treatise of dislocations and fractures. Sec. Edition. London 1823. — Coote, Lancet 1856. (Cit. nach Katz). — Dupuytren, Cliniques chirurgicales 1839. (Cit. nach Arregger.) — v. Eiselsberg und Ludloff, Atlas klinisch wichtiger Röntgen-Photogramme. Berlin 1900. — Faure. Recherches sur les fractures de la cavité cotyloïde. Thèse de Paris 1846. — Gallez, Observation d'un cas de fracture de la cavité cotyloïde avec luxation fémorale intrapelvienne. Bull. de l'acad. roy. de méd. de Belgique 1899. p. 584. — Gama, Fall von traumatischer Eindrückung der Hüftgelenkspfanne. Gazette médicale de Paris 1837. (Ref. Schmidt's Jahrbücher Bd. 17. S. 328.) — Godlee, A case of perforation of the floor of the acetabulum by the head of the femur. Lancet 1896. II. p. 1604. — Hoffa, Lehrbuch der Frakturen und Luxationen. III. Aufl. Stuttgart 1896. — Holmes, Rare fracture of the acetabulum, with dislocation of head of femur into the pelvis. Lancet 1887. II. p. 1269. — Hutchinson, Some of the rare forms of fractures and dislocations. Medical Times and Gazette. London 1866. I. p. 193. — Katz, Centrale Luxation des Schenkelkopfes mit Darmruptur. Diese Beiträge Bd. 33. 1902. — Kilner, Brit. med. Journ. 1872. (Cit. nach Virevaux.) — Krönlein, Die Lehre von den Luxationen. Deutsche Chirurgie. Lief. 26. S. 25. 1882. — Kusmin, Ueber Beckenfrakturen. Experimentelle Untersuchung. Wien. med. Jahrbücher. 1882. S. 105. — Lauenstein, Beitrag zur Lehre von den Verrenkungen der unteren Extremität. Jahrbücher der Hamburger Staatskrankenanstalten. Jahrg. II. 1890. — Lendrick, Bruch des Acetabulum. London med. Gazette. March 1839. (Ref. Schmidt's Jahrb. Bd. 26. S. 337.) — Lossen, Die Verletzungen der unteren Extremitäten. Deutsche Chirurgie. Lief. 65. Stuttgart 1880. — Luschka, Die Anatomie des Menschen. Bd. II. 2. Tübingen 1864. — Malgaigne, Traité des fractures et des luxations. Tome II. Paris 1855. — Moore, An account of a case of fracture and dislocation of the pelvis, combined with an unusual form of dislocation of the femur. Med. chir. Transactions. Bd. 34. S. 107. 1851. — Morel-Lavallée, Thèse sur les luxations compliquées. (Cit. nach Malgaigne.) — Paul, Fracture of the pelvis. Annals of surgery. Bd. 33. p. 733. 1901. — Sands, New-York medical Review 1876. (Cit. nach Arregger.) — Sanson, Bruch der Beckenknochen. Prakt. Handbuch der klin. Chir. Bd. I. S. 846. Berlin 1840. — Steinthal, Verletzungen des Beckens. Handbuch der prakt. Chir. 2. Aufl. Bd. II. 1902. — Stetter, Compendium der Lehre von den frischen traumatischen Luxationen. 4. Aufl. Berlin 1896. — Tillmanns, Lehrbuch der spec. Chirurgie. 5. Aufl. Bd. II. 1897. — Vaquez, Fracture communitive de l'os iliaque. Bull. de la soc. anat. de Paris 1887. p. 101. — Virevaux, Des enfoncements traumatiques de la cavité cotyloïde. Thèse de Lyon 1899. — Wilms, Centrale Luxation des Schenkelkopfes. Deutsche Zeitschr. f. Chir. Bd. 71. S. 603. 1904.

XXII.

AUS DER

STRASSBURGER CHIRURGISCHEN KLINIK

DES PROF. DR. MADELUNG.

Zur Entstehung von Pankreascysten durch Trauma[1]).

Von

Dr. **Zimmermann,**
Oberarzt der Klinik.

Die Chirurgie ist, wie bekannt, mit den Arbeiten von Gussenbauer und Senn aus den Jahren 1882 und 1884 den anderen medicinischen Disziplinen in der Erforschung der Erkrankungen des Pankreas[1]) vorangeeilt. Aber noch im Jahre 1903 konnte sich v. Mikulicz dahin aussprechen, dass der ausgeworfene Samen bis jetzt nur wenig Frucht getragen, und dass auf diesem wenig bearbeiteten Felde vieles, wenn nicht alles, zu thun bleibe.

Für eine Gruppe von Veränderungen am Pankreas, nämlich für die nach Verletzungen entstehenden Cysten, gilt dies freilich nicht mehr. Es ist wohl nicht zu viel gesagt, wenn ich behaupte, dass wir heute die Entstehung und Weiterentwicklung dieser Cysten nach jeder Richtung hin in klarer Weise deuten können. Ich glaube diese Ansicht an der Hand von zwei kürzlich in unserer Klinik zur Beobachtung gekommenen Fällen erhärten zu können.

Wenn eine stumpfe Gewalt, kontundierend, die obere Bauchgegend und das Pankreas trifft, so kann, unter der Voraussetzung, dass andere Organe schwere Verletzungen nicht erleiden, Folgendes geschehen:

1) Vorgetragen im Unterelsässischen Aerzteverein am 25. II. 05.

Entweder reisst der peritoneale Ueberzug des Pankreas unter gleichzeitiger Verletzung der Drüsensubstanz in ausgiebiger Weise ein. Blut und Pankreassekret fliesst dann in die Bursa omentalis minor, von dort in die offene Bauchhöhle ein. Es entsteht Pankreasfettnekrose, Fettverdauung in der Bauchhöhle durch die Pankreasfermente. Es folgt meist, selbst wenn chirurgisch eingegriffen wird, Peritonitis und Tod.

Oder aber der peritoneale Ueberzug der verletzten Drüse bleibt erhalten. Sekret und Blut treten hinter dem Peritoneum aus und sammeln sich dort an. Sie wölben das hintere peritoneale Blatt immer weiter vor, stülpen dieses in den kleinen Bauchfellsack ein. Die Pankreascyste ist dann fertig gebildet. Geht die Entwicklung derselben noch weiter, so werden die vorgelagerten Organe verdrängt.

Zwischen diesen beiden extremen Möglichkeiten besteht eine dritte. Der peritoneale Ueberzug wird zwar mitverletzt aber nicht hinreichend eingerissen, um ein schnelles Ausfliessen des Sekretes in die Bursa omentalis zu erlauben. Das Sekret fliesst langsam genug aus, um die Bildung von Verklebungen und die cystische Abkapselung der Flüssigkeit in der Bursa omentalis minor zu ermöglichen. Auf diese letztere Art entsteht eine peripankreatische Cyste, auf die erste Art eine parapankreatische Cyste.

Eine der Hauptrollen in der Bildung dieser Cysten würde demnach die Verletzung des hinteren Peritonealblattes spielen.

Ich brauche nicht weiter zu begründen, dass wir während des Lebens den unanfechtbaren Beweis des Zusammenhanges dieser retroperitonealen Cysten mit dem Pankreas nur dann erbringen können, wenn wir in dem Cysteninhalte Pankreasfermente nachweisen. In dieser Beziehung geben die in der Literatur mitgeteilten Fälle wenig exakte Anhaltspunkte [1]). Bei einem grossen Teile der als Pankreascysten geführten Geschwülste ist nach dem Vorhandensein von Fermenten überhaupt nicht geforscht oder ein Resultat dieser Forschungen nicht mitgeteilt worden. Nur sehr selten ist ein oder das andere Pankreasferment im Cysteninhalte gefunden worden.

Die beiden Beobachtungen, über die ich später berichten werde, machen Dank der Hülfe des Strassburger physiologisch-chemischen Institutes hiervon eine Ausnahme. Bei wiederholten Untersuchungen ist in unserem ersten Falle tryptisches und diastatisches, im zweiten

1) Vgl. Körte, Chirurg. Krankheiten und Verletzungen des Pankreas. Deutsche Chirurgie 1898.

diastatisches und eiweissverdauendes Ferment gefunden worden.

Wenn die physiologischen Eigenschaften der Bauchspeicheldrüse nach dieser Seite hin die Diagnose zu sichern imstande sind, so lassen sie uns in anderer Beziehung oft genug im Stich. Die Ausfallserscheinungen, das Auftreten eines Pankreasdiabetes ist bei den traumatischen Cysten äusserst selten. Es fehlte auch bei unsern Fällen. So kommt es, dass der Kliniker, wenn er diesen Fällen gegenübersteht, nur die topographische Zusammengehörigkeit der Geschwulst mit dem Pankreas feststellen, ihre Entstehung aus Veränderungen an der Drüse selbst aber nur mit grösster Wahrscheinlichkeit annehmen kann.

Ueber die Lagerung der Geschwulst waren wir in beiden Fällen kaum im Zweifel. Wir waren in dem ersten Falle nur darin unsicher, ob reiner Cysteninhalt oder Eiter vorliege. Ueber diesen Punkt wussten wir uns in noch anzugebender Weise Aufklärung zu verschaffen.

Soll ich die Besonderheiten der beiden gleich mitzuteilenden Fälle zusammenfassen und betonen, so muss ich sagen: Der zweifellos traumatische Ursprung, die Klarheit, die nach jeder Seite über dem ganzen Krankheitsverlaufe waltet, die Anwesenheit der Pankreasfermente im Cysteninhalte verleihen denselben ein ganz besonderes charakteristisches Gepräge. Wenn je, so sind wir in diesen Fällen berechtigt, von traumatischen Pankreascysten zu sprechen. Ausserdem sind die Fälle geeignet zu zeigen, dass die chirurgische Therapie Erspriessliches zu leisten berufen ist.

Der zuletzt dieses Jahr in unserer Klinik beobachtete und behandelte Fall war der einfachere und mag deshalb an erster Stelle mitgeteilt werden:

Der Kranke, ein 20j. Mann, wurde am 23. I. 05 Nachts während eines Streites, er selbst nennt es Ueberfall, in den Schnee geworfen und auf den Bauch getreten. Am nächsten Tage hatte er Schmerzen in der Magengrube. 3 Tage später kam er zur Klinik, da die Schmerzen nicht nachliessen. Ausser einer ungewöhnlichen Spannung der Bauchdecken waren keine Veränderungen im Leibe nachzuweisen. Trotzdem schien es sehr wahrscheinlich, dass eine schwerere Verletzung vorliege. Am 9. II. (die Schmerzen hatten nachgelassen) verliess Pat. die Klinik gegen ärztlichen Rat. Am 11. II., also nach zwei Tagen, musste er sich zu Hause wegen Schmerzen im Leib und im Kreuze zu Bette legen. Am 15. II. liess er sich wieder in die Klinik aufnehmen. Links und oberhalb des Nabels stellten wir jetzt eine kleinkindskopfgrosse retroperitoneal ge-

legene Geschwulst fest und konnten an dem Bestehen einer Pankreascyste kaum mehr zweifeln.

Am 19. II. wurde die Operation vorgenommen. Die cystische Geschwulst wurde in die längs dem Aussenrande des linken Rectus angelegte Laparotomiewunde eingenäht. Das aus der Cyste entleerte schleimige hellgelbe Sekret (1100 ccm) enthielt, wie oben angegeben, Pankreasfermente. Die Sekretion aus dem Cystensacke dauert zur Zeit, 3 Wochen nach der Operation, wenn auch in vermindertem Grade noch an. (Demonstration.) Am 20. III. 05 bestand nur noch eine 5 cm tiefe, wenig Sekret absondernde Fistel.

•Ich stehe schon jetzt nicht mehr an, diesem Kranken eine vollständige Heilung in wenigen Wochen vorauszusagen. Diese Zuversicht meinerseits wird erklärlich scheinen, wenn ich den zweiten, schwereren und komplicierteren Fall mit seinem glücklichen Ausgange und der seit Monaten bestehenden Heilung mitgeteilt habe.

Dieser Kranke, ein 35j. Mann, wurde am 13. VIII. 04 durch eine einstürzende Mauer verschüttet. Schwere Steine fielen ihm auf den Leib. Er lag danach eine ganze Nacht bewusstlos. Drei Wochen nach der Verletzung bestanden schwerste Krankheitserscheinungen. Er erbrach anhaltend grünliche Massen, die Darmentleerungen hörten auf. Trotzdem, während 20 Tage nicht weniger wie 60 Klystiere appliciert wurden, erfolgte weder Abgang von Stuhl noch von Darmgasen. Gleich nach der Verletzung war in der linken Bauchseite eine Geschwulst entstanden, welche während 3 Wochen immer grösser wurde. Am 3. IX. 04 schnitt der behandelnde Arzt die Bauchwand über der Geschwulst ein. Es soll Blut abgeflossen sein. Die Geschwulst sank etwas zusammen. In den folgenden Wochen waren die Krankheitserscheinungen weniger stürmisch. Der Kranke erbrach nicht mehr so oft. Zeitweise erfolgten auch Stuhlentleerungen. Trotzdem erholte Pat. sich nicht. Er magerte ab, büsste 25 Pfund an seinem Gewicht ein. Am 4. X. 04 stellte der Arzt fest, dass sich eine „neue“ Geschwulst im Leibe gebildet hatte. Am 7. X. 04 wurde der äusserst elende und abgemagerte Mann in die Klinik aufgenommen.

Der Leib war hauptsächlich auf der linken Seite in nicht scharf abgegrenzter Weise durch eine annähernd mannskopfgrosse Geschwulst vorgewölbt. Das Centrum des Tumors lag links und etwas unterhalb des Nabels. Um diesen Mittelpunkt, an dem die Geschwulst am nächsten an die Bauchwand herantrat, bestand eine kleinhandtellergrosse Dämpfung. Der Magen war weit nach rechts verschoben. Sowie sich der Kranke auf die rechte Seite legte, trat Erbrechen ein.

Daran, dass die Geschwulst durch eine Ansammlung von Flüssigkeit gebildet war, konnte kein Zweifel sein. Anders lag die Frage bezüglich der Qualität des flüssigen Inhaltes dieses retroperitonealen Tumors. Wir

stellten die Entscheidung, ob Cystenflüssigkeit oder Eiter vorlag, der Punktion der Geschwulst anheim. Dieselbe wurde am 8. X. 04 auf die Weise vorgenommen, die wir allein bei Geschwülsten in der Peritonealhöhle für erlaubt halten, nach vorausgeschickter Eröffnung der Bauchhöhle mit dem Messer in der Nähe der früher vom Arzte vorgenommenen Incision. Wir fanden vor die retroperitoneale Geschwulst eine Darmschlinge und Netz mit dicken Gefässen vorgelagert. Nach Verschiebung dieser Teile wurde die Geschwulst punktiert und 1200 ccm ihres rotbraunen Inhaltes aspiriert. Die Punktionsstelle und nachher die Bauchhöhle wurden durch Naht geschlossen.

Die Erleichterung des Kranken nach dieser Verkleinerung der Geschwulst war eine ganz erhebliche. Das Erbrechen hörte sofort auf; reichliche Nahrung konnte aufgenommen werden. Am 11. X. 04, nach 3 Tagen, hatte sich aber die Geschwulst schon wieder in bedenklicher Weise vergrössert. Der Kräftezustand des Kranken hatte sich derart gehoben, dass wir nicht mehr zögerten, die radikale Operation der Pankreascyste, deren Bestehen wir jetzt für gesichert hielten, in Angriff zu nehmen.

Nach Eröffnung des Leibes in der Mittellinie und durch einen Querschnitt drangen wir durch das Lig. gastro-colicum durch und legten die Geschwulst frei. Durch Punktion wurden 1200 ccm grünlicher trüber Flüssigkeit entleert. Die Cystenwand, die ausserordentlich blutreich und brüchig war, wurde eröffnet und dann der Rest der Flüssigkeit entfernt. In der Tiefe lag die Wirbelsäule und ein der Bauchspeicheldrüse ähnliches Gewebe. Die Cystenwand wurde in die Bauchwunde eingenäht.

Bis Anfang Dezember trat Heilung ein. Der Kranke erholte sich sehr rasch und nahm 35 Pfund an Körpergewicht zu.

Wie oben erwähnt, enthielt die Cystenflüssigkeit diastatisches und tryptisches Ferment. Spätere, dem Fistelausfluss entnommene Proben ergaben dasselbe Resultat.

Die einzelnen Phasen der Entstehung dieser traumatischen Pankreascysten, schwere Bauchkontusion, 3 Wochen lang dauernder Ileuszustand, dann die Bildung eines grossen Bauchtumors, anhaltende Verdauungsstörungen bis zur äussersten Inanition sind ausserordentlich charakteristisch. Dass die Anschwellung in der linken Unterbauchseite, welche gleich nach der Verletzung vorhanden war, als die entstehende Cyste zu deuten ist, glaube ich nicht. Diese Geschwülste werden wir wohl als einen begleitenden intraperitonealen oder präperitonealen Bluterguss aufzufassen haben, nach dessen Resorption oder nach dessen Entleerung durch die Bauchdeckenincision des Arztes, wenn wir die Mitteilung des Patienten als richtig anerkennen wollen, die dahinter gewachsene Pankreasgeschwulst der Untersuchung zugänglich wurde.

XXIII.

AUS DER

KÖNIGSBERGER CHIRURGISCHEN KLINIK

DES PROF. DR. GARRÈ.

Zur Anatomie und Klinik der Fussgelenkstuberkulose,

mit besonderer Berücksichtigung der Resektion.

Von

Dr. **Rudolf Stich,**
Assistenzarzt der Klinik.

Wegen Caries des Fussgelenkes die Resektion zuerst ausgeführt zu haben ist das Verdienst Moreau's[1]), des Vaters. 1792 nahm er bei einem jungen Manne beide Knochenenden des Unterschenkels und den oberen Teil des Talus weg; nach 6 Monaten konnte der Kranke mit dem Fuss auftreten, im 8. ohne Stock gehen. Das Bein war 1 Zoll kürzer und im Sprunggelenke fest verwachsen. Dagegen hatte die Beweglichkeit zwischen Talus und Os naviculare einer- und dem Calcaneus und Os cuboides andererseits zugenommen. 1796 und 1808 unternahm Moreau der Sohn die Resektion mit dem gleichen Erfolge. Ihm folgten deutsche und englische Chirurgen im Beginn des 19. Jahrhunderts, gleichfalls mit den besten Resultaten.

Fragen wir uns, ob wir heute in Bezug auf das Endresultat wesentlich mehr leisten, so können wir in einzelnen Fällen kaum mit „Ja" antworten. Selbst die Zahl der Monate, die bis zur endgültigen Heilung vergehen, ist heute noch oft genug ebenso gross wie in diesen Berichten vor 100 Jahren. Ob es sich dann lohnt,

1) Lossen, Die Resektion der Knochen und Gelenke. Deutsche Chirurgie. Lief. 29 b.

immer wieder mit neuen Berichten hervorzutreten? Man muss diese Frage unbedingt bejahen; einmal ist der Durchschnittserfolg denn doch ein ganz anderer geworden, und dann sind die Wandlungen auf dem Gebiete der Technik dieser Resektionen doch auch so grosse, dass von Zeit zu Zeit eine Uebersicht berechtigt erscheint.

Ich habe mir die Aufgabe gestellt, im Folgenden über alle Fälle von Fussgelenkstuberkulose zu berichten, welche während der Jahre 1896—1903 in den Kliniken zu Rostock und Königsberg von Herrn Prof. Garrè klinisch beobachtet bezw. behandelt wurden. Von den poliklinisch behandelten Patienten habe ich nur solche aus der Königsberger Klinik berücksichtigt, die erstens längere Zeit in Behandlung waren und zweitens auf meine jetzige Umfrage geantwortet haben. Nicht berücksichtigt sind die unklaren Fälle, bei denen die Diagnose „Tuberkulose" nicht mit Sicherheit gestellt werden konnte, und jene Patienten, die nur ein- oder zweimal sich in der Poliklinik zeigten, um dann auf Nimmerwiedersehen zu verschwinden. Unter Ausschaltung dieser (etwa 12 Fälle) erstreckt sich mein Bericht auf insgesamt 88 Fälle von Tarsaltuberkulose. Die Tuberkulose der Metatarsalien ist nicht mit aufgenommen.

Jede Statistik, auch die sorgfältigste, giebt nur Annäherungswerte und lässt daher nur ganz allgemeine Schlüsse zu. Um so wichtiger erscheint es mir, ganz kurz anzugeben, unter welchen Gesichtspunkten ich die folgenden Fälle zu betrachten gedenke, und wie ich mir die Grundlagen der Arbeit verschafft habe, zumal ich aus äusseren Gründen eine ausführliche Mitteilung von Krankengeschichten unterlassen muss. Von den berücksichtigten Fällen habe ich natürlich nur einen Teil während der Behandlung selbst gesehen; dagegen kam von den überwiegenden Königsberger Fällen (68 Königsberg, 20 Rostock) ein grosser Teil zur Nachuntersuchung persönlich in die Klinik, so dass ich diese wenigstens nachträglich selbst untersuchen konnte. Von allen mit Ausnahme von 13 nur poliklinisch behandelten Patienten liegen dagegen ausführliche Krankengeschichten vor, von dem grössten Teil der Königsberger Patienten auch noch Röntgenbilder, so dass es immerhin gelang, sich ein genaues Bild von dem anatomischen Befund und klinischen Verlauf der Krankheit zu machen. Von grösserer Bedeutung fast noch schien mir eine eingehende Prüfung des Erfolges der Behandlung zu sein. Zu diesem Zweck habe ich, soweit ich die Patienten nicht selbst habe nachuntersuchen können, Fragebogen herumgesandt mit folgenden 20 Fragen, deren Beantwortung, wenn möglich, durch den

Hausarzt erfolgen sollte, was mir dank des Entgegenkommens der Kollegen vielfach ermöglicht wurde.

1. Haben Sie noch Schmerzen in Ihrem erkrankten Fuss?
2. Besteht noch Schwellung?
3. Können Sie gut gehen? Ohne Schmerzen? Ohne Stock?
4. Bestehen noch Wunden (Fisteln) in der Gegend des Fusses?
5. Waren die Fisteln schon vor der Behandlung in der Klinik vorhanden oder sind sie erst später entstanden?
6. Tragen Sie noch einen festen Verband oder eine Bandage beziehungsweise besonderen Schuh?
7. Ist Ihr Fussgelenk ganz steif oder können Sie noch Bewegungen in demselben machen?
8. Ist das kranke Bein viel kürzer als das gesunde. Eventuell wieviel Centimeter?
9. Tragen Sie eine hohe Sohle?
10. Ist Ihr Gang hinkend?
11. Sind Sie nach Ihrer Entlassung aus der Klinik noch ärztlich behandelt worden? Von welchem Arzt?
12. Sind Einreibungen, Einspritzungen, Auskratzungen oder sonstige Operationen am Fuss von einem Arzt gemacht worden? Welche, wie viele?
13. Ist auf die ärztliche Behandlung dann wieder Besserung eingetreten?
14. Leiden Sie an Husten und Auswurf oder Drüsenanschwellung, Vereiterung?
15. Ist bei Ihnen noch ein anderes Gelenk erkrankt? Welches?
16. Können Sie etwas arbeiten?
17. Was arbeiten Sie?
18. Sind Sie mit dem Zustand Ihres Beines zufrieden oder möchten Sie noch etwas dafür gethan haben?
19. Haben Sie noch irgend welche Beschwerden, welche Bezug haben auf Ihre ehemalige Fusserkrankung?
20. Ist der Fuss nach aussen oder innen umgebogen oder sonst eine abnorme Stellung des Fusses vorhanden?

Nur über 3 Patienten habe ich keine weiteren Nachrichten mehr erhalten können und dieselben deshalb in der Besprechung der Resultate nicht verwertet. Ich glaube, dadurch nicht etwa die Statistik der Gestorbenen entlastet zu haben; denn über die Todesfälle habe ich mich sonst stets durch Anfrage bei den Behörden orientieren können und jederzeit auch bereitwillig Auskunft erhalten. Vielmehr sind diese Patienten wiederholt nach Angabe ihrer Angehörigen als

Matrosen „auf Seereise“ oder „auf Wanderschaft“ begriffen, haben sich also offenbar eines guten Gebrauches ihrer Gliedmassen erfreut.

Ferner schloss ich bei Betrachtung der Dauerresultate alle Fälle aus, bei denen weniger als 1 Jahr seit der Operation bezw. Abschluss der konservativen Behandlung verflossen war. Wenn auch dadurch die Zahlen meines Berichtes etwas kleiner werden, so glaube ich dafür um so sicherere Zahlen bieten zu können, und das scheint mir mehr wert zu sein, als die gedankenlose Aufzählung stattlicher Summen von Fällen. Trotzdem will ich bereits an dieser Stelle darauf aufmerksam machen, dass die vorliegende Statistik die Beobachtungszeit von 8 Jahren nicht übersteigt, dass also Vergleiche mit den Statistiken von Maass[1]) und Hahn[2]), die Zeiträume von 20 bezw. 30—40 Jahren umfassen, in manchen Punkten nicht ohne Weiteres angängig sind. Dagegen haben unsere Fälle den Vorteil, dass die Therapie nach einheitlicheren Grundsätzen geleitet wurde.

Frequenzverhältnisse.

Ueber die Häufigkeit der Fusstuberkulose im Vergleich zur Tuberkulose anderer Knochen und Gelenke kann ich nach unserem Material keine genaueren Angaben machen, weil bis jetzt leider nur die Kniegelenkstuberkulose, abgesehen von den vorliegenden Fällen, bearbeitet wurde. Zwischen diesen beiden Gelenken wäre nach unserem Material etwa ein Verhältnis von $1 : 2^1/_2$ herauszurechnen, so dass die Kniegelenkstuberkulose etwa zweieinhalbmal so häufig beobachtet wurde. Da jedoch in der gegenwärtigen Statistik die Spina ventosa am Fuss gänzlich unberücksichtigt blieb, so würde sich das Verhältnis noch ein wenig zu Gunsten der Tuberkulose an den Fussknochen verschieben. Immerhin blieb unsere Zahl hinter der von Billroth und Menzel[3]) — allerdings an einem vorwiegend erwachsenen Material — herausgerechneten zurück, die auf 238 Fälle von Kniegelenkscaries 150 Fälle von Fusstuberkulose hatten. Auffallender ist der Unterschied gegenüber den Resultaten Jaffé's[4]), der am Hamburger alten allgemeinen Krankenhaus auf

1) Maass, Die Tuberkulose des Sprunggelenkes. Arch. f. klin. Chir. Bd. 65. S. 182.

2) Hahn, Ueber die Tuberkulose der Knochen und Gelenke des Fusses. Diese Beiträge. 1900. Bd. 26. S. 525.

3) Billroth und Menzel, Ueber die Häufigkeit der Caries in den verschiedenen Knochen. Arch. f. klin. Chir. Bd. 12. S. 358.

4) Jaffé, Ueber Knochentuberkulose. Deutsche Zeitschr. f. Chir. Bd. 18. S. 437.

31 Kniegelenkstuberkulosen 66 Fälle von Caries der Fussknochen fand, und noch weniger erklärlich sind mir die Zahlen von Münch[1]), die freilich aus dem Jahr 1879 stammen. Ich kann nur annehmen, dass hier manche Fälle von Osteomyelitis der Fusswurzelknochen enthalten sind, die zu jener Zeit für Tuberkulose gehalten wurden. Am nächsten kommen unseren Zahlen die von Lannelongue, der auf 66 Kniegelenkstuberkulosen 33 des Sprunggelenks fand.

52 von unseren Fällen waren männlichen und 36 weiblichen Geschlechtes, das entspräche einer Procentzahl von 59 männlichen zu 41 weiblichen Kranken. Der Unterschied ist gering. Immerhin haben auch wir das Ueberwiegen der männlichen Kranken konstatieren können, das nahezu in allen einschlägigen Arbeiten erwähnt wird.

Nicht ganz stimmt unsere Alterstabelle mit den Beobachtungen an anderen Kliniken überein.

Wir fanden nämlich:

Im	Alter	von	1— 5	Jahren	13	männl.,	12	weibl.	Patienten,	Sa.	25
„	„	„	6—10	„	12	„	11	„	„	„	23
„	„	„	11—15	„	12	„	8	„	„	„	20
„	„	„	16—20	„	3	„	0	„	„	„	3
„	„	„	21—30	„	5	„	3	„	„	„	8
„	„	„	31—40	„	3	„	1	„	„	„	4
„	„	„	41—50	„	0	„	1	„	„	„	1
„	„	„	51—60	„	2	„	0	„	„	„	2
„	„	„	61—70	„	1	„	0	„	„	„	1
„	„	„	71—80	„	1	„	0	„	„	„	1

Mit Ausnahme von Jaffé[2]) fanden die meisten Autoren andere Zahlen. Bei Kummer, Fischer, Spengler, die das Material der Kocher'schen Klinik bearbeiteten, ist der Unterschied geradezu erstaunlich. Auch die umfassenden Statistiken von Billroth und Menzel, Alfer u. A. weichen ab. Bei allen findet sich nämlich die grösste Zahl von Tuberkulose der Knochen und Gelenke im Alter von 10—20 Jahren, während das Kindesalter oft zwei- bis dreimal weniger Fälle aufweist. Für die speciellen Arbeiten über Fussgelenkstuberkulose gilt Aehnliches. Es liegen nur 3 neuere Arbeiten vor, die Folgendes ergeben:

1) Münch, Ueber cariöse Erkrankungen des Fussskeletts. Deutsche Zeitschr. f. Chir. Bd. 11. S. 351.

2) l. c.

	1—10 Jahre	11—20 J.	21—30 J.	31—40 J.	41—50 J.	51—60 J.	61—70 J.	Sa.
Hahn [v. Bruns][1])	73	240	123	60	64	61	29	650
Maass [König][2])	36	45			86			167
Spengler [Kocher][3])	20	38	24	11	12	13	7	125
Alfer [Trendelenburg][4])	14	15	3	4	2	3	2	43
Unsere Zahlen	48	23	8	4	1	2	1	87[5])

Wir sehen also, abgesehen von unserem Material, stets ein Ueberwiegen des zweiten Jahrzehnts, bei v. Bruns und Kocher sogar des dritten Jahrzehntes über das erste. Wenn man nicht annehmen will, dass dieser Zahlenunterschied ein rein zufälliger ist, so kann man vielleicht folgende zwei Gründe als Erklärung hinnehmen: einmal ist das Kindermaterial der einzelnen Krankenhäuser überaus verschieden; manche Kliniken haben noch nicht einmal eine eigene Kinderabteilung. Und dann, das möchte ich in den Vordergrund schieben, umfasst das Material der erwähnten Arbeiten bei Hahn alle Fälle aus den letzten 50 Jahren, bei Maass aus den Jahren 1875—1892, bei Spengler von 1873—1894, bei Alfer von 1886—1892, also mit Ausnahme der letzteren aus Jahren, in denen die Frühresektion der Tuberkulose noch nicht in Frage kam, sondern man sich bei Kindern möglichst mit Exkochleationen behalf, die dann ambulant erledigt wurden. Und gerade in der Statistik von Alfer ist auch der Unterschied durchaus nicht mehr so eklatant. Nach dem Gesagten scheint mir also die Annahme Spengler's und Hahn's, die Pubertät mit ihren mannigfachen Evolutionen im menschlichen Organismus sei ganz besonders prädisponierend für die Erwerbung einer Gelenks- und Knochentuberkulose, nicht im vollen Umfang berechtigt. Für seine hohen Zahlen im dritten und vierten Jahrzehnt nimmt Spengler die Schädigungen durch den Kampf ums Dasein, das Ringen um die Existenz für die Entstehung der Fuss- und der Knochentuberkulose überhaupt in Anspruch. Für dieses Lebensalter kann ich mich seinen Anschauungen durchaus

1) l. c. 2) l. c.

3) Spengler, Ueber Fussgelenk- und Fusswurzeltuberkulose. Deutsche Zeitschr. f. Chir. Bd. 44. S. 1.

4) Alfer, Die Häufigkeit der Knochen- und Gelenktuberkulose in Beziehung auf Alter, Geschlecht, Stand und Erblichkeit. Deutsche Zeitschr. f. Chir. Bd. 8 S. 281.

5) Der Patient über 70 Jahre hier unberücksichtigt.

anschliessen. Unseren Resultaten am nächsten kommt Münch in der erwähnten Arbeit aus dem Jahre 1879. Er fand im Alter von 1—10 Jahren 30, von 11—20 Jahren 25, von 21—30 Jahren 23 und dann rasch abnehmend 12, 8, 6, 4, 2 Erkrankungen.

Leider ist die Zahl unserer Fussgelenkstuberkulosen zu klein, als dass ich mit Erfolg eine Untersuchung daran anstellen könnte, die mir von Interesse zu sein scheint für die Erkärung der Thatsache, dass die Knochen- der Gelenkstuberkulose in den einzelnen Lebensaltern nicht gleichzeitig auftritt. Bekanntlich ist die normale Wachstumskurve des Menschen von der Geburt bis zum 20. Lebensjahr keineswegs eine gleichmässig ansteigende Linie. Einmal sind gewisse Verschiedenheiten bei beiden Geschlechtern zu beachten, und dann ist die jährliche Zunahme der Körperlänge, die bis zu einem gewissen Grade auch für das Wachstum des Fusses massgebend ist, in der Norm ganz bestimmten Schwankungen unterworfen. Stratz[1]) giebt in seinem trefflichen Werke: „Der Körper des Kindes" folgende Zahlen für die jährliche Zunahme der Körperlänge beim normalen (nicht Durchschnitts-) Menschen an, denen ich zum Vergleich die Zahlen Daffner's[2]) gegenüberstelle, welche dieser an 1700 Knaben und 760 Mädchen deutscher Herkunft fand, und die vielleicht als Durchschnittswerte für die deutsche Rasse gelten können, wenn sie auch nicht dem Normalmenschen entsprechen.

	Jährliche Zunahme in Centimetern bei		Körperlänge in Centimetern bei			
	Stratz	Daffner[3])	Stratz	Daffner		
Neugeb.	0	0	50	50,7	Säuglingsalter	
1	25	24,9	75	75,6		
2	10	8,7	85	84,3	Erste Fülle.	Erstes, neutrales Kindesalter (Infantia).
3	8	6,5	93	90,8		
4	5	5,4	97	96,2		
5	6	5,6	103	101,8		
6	8	3,8	111	105,6	Erste Streckung.	
7	10	10,2	121	115,8		

1) Stratz, Der Körper des Kindes. Stuttgart. Verlag von F. Enke. 1903.

2) Daffner, Das Wachstum des Menschen. Anthropolog. Studie. Leipzig 1902.

3) Daffner giebt die Zahlen getrennt für Knaben und Mädchen an, obige Zahlen sind das Mittel aus beiden Zahlen.

	Jährliche Zunahme in Centimetern bei		Körperlänge in Centimetern bei			
	Stratz	Daffner	Stratz	Daffner		
8	4	5,9	125	121,7		
9	3	5,7	128	127,4	Zweite Fülle.	
10	2	2,0	130	129,4		
11	5	5,9	135	135,3		
12	5	3,9	140	139,2		Zweites, bisexuelles Kindesalter (Juventus).
13	5	4,4	145	143,6	Zweite Streckung.	
14	5	5,0	150	148,6		
15	5	6,0	155	154,6		
16	5	5,3	160	159,9		
17	5	4,2	165	164,1	Reifung.	
18	5	2,7	170	166,8		

Die geringen Abweichungen in beiden Kurven erklären sich damit, dass Stratz unter anderen Vorbedingungen untersuchte wie Daffner, und sind für uns ohne Belang. Wenn wir ferner zunächst von den Geschlechtsunterschieden absehen, so finden wir nach Bartels[1]): Die in den ersten Lebensjahren unter gesunden, normalen Umständen runden, fetten, vollen Kinder, bekommen nach vollendetem dritten bis vierten Jahre plötzlich einen „Schuss", wie der Volksmund sagt, d. h. sie zeigen eine in kurzem Zeitraum sich vollziehende Wachstumszunahme. Gleichzeitig aber tritt eine erhebliche Abmagerung ein, so dass die bis dahin blühenden und runden Kinder blass, welk und dürr erscheinen. Das ist die Periode der ersten Streckung. Zwischen dem 8. und dem 10. bis 11. Jahre pflegt dann von neuem eine Periode des relativ schnellen Wachstums, ein erneuter „Schuss", sich einzustellen, das ist die Periode der zweiten Streckung.

Liegt es nicht auf der Hand, anzunehmen, dass die Kinder in jenen Zeiten, in denen sich ihre Glieder recken und strecken, in denen sie ihr eigenes Fett verzehren müssen, um den Anforderungen der Natur zu genügen, dass sie in solchen Zeiten ganz besonders empfänglich sind für die Erwerbung eines Leidens, gerade an dem Orte, von dem das Wachstum ausgeht, an den Epiphysen der Knochen? Zum zahlenmässigen Beweis gehörte ein Material von mehreren hundert Fällen, bei denen das Alter zu Beginn der Erkrankung bekannt wäre; ein solches Material steht mir gegenwärtig nicht zur Verfügung. Nur eine Thatsache möchte ich aus unserer

1) Nach Stratz l. c.

Statistik noch anführen: in 75 von unseren 88 Fällen ist die Zeit des Beginnes der Erkrankung bekannt. Sie deckt sich bekanntlich keineswegs mit dem Alter der Patienten beim Eintritt in die Klinik.

61 von diesen 75 Kranken, also 81,3%, sind in einem Alter unter 15 Jahren erkrankt und 52 = 69,3% in einem solchen unter 11 Jahren, d. h. zu einer Zeit, wo sich die Einflüsse der Pubertät noch nicht geltend machen.

Aetiologie.

Bei der Aetiologie der tuberkulösen Erkrankungen, mögen dieselben in einem beliebigen Organ ihren Sitz haben, spielt die Erblichkeit eine gewisse Rolle, die zwar nach neueren Anschauungen weniger gefährlich ist, als man früher annahm, aber doch in einer ausführlicheren Besprechung nicht unerwähnt bleiben darf. Nur bei 14 Fällen sind in den Krankengeschichten positive Angaben über hereditäre Belastung der Patienten vorhanden; doch darf man wohl annehmen, dass diese Zahl zu niedrig gegriffen, da 39 negativen Angaben 26 Fälle gegenüberstehen, wo eine Auskunft über etwa vorhandene Tuberkulose in der Familie nicht zu holen ist. Es wird also wohl mehr als nur ein $^1/_6$ unserer Patienten belastet gewesen sein.

Wichtiger für die Prognose des Leidens ist wohl die Frage nach anderweitigen tuberkulösen Affektionen an dem erkrankten Individuum, sei es, dass solche nebenher bestehen oder vorausgegangen sind. Es scheint mir, als ob unsere Patienten in dieser Beziehung günstiger gestellt waren, als es in anderen Arbeiten angeführt ist, und ich leite das daraus ab, dass wir unsere Kranken offenbar in jüngeren Jahren zur Behandlung erhielten wie andere Kliniken. Es sind bei uns verzeichnet: Vorausgegangene oder bestehende Knochen- und Gelenktuberkulose in 5, Lungen- oder Pleuratuberkulose in 9, Drüsentuberkulose in 6, tuberkulöse Blepharitis in 1 Fall. Keine Tuberkulose fand sich bei 35 Patienten, unbekannt ist das Untersuchungsresultat 21 mal. Ausserdem waren in 11 Fällen multiple tuberkulöse Affektionen, abgesehen von dem Fussleiden verzeichnet. Wir haben also in mindestens 32 Fällen ausser der Fussgelenkstuberkulose noch andere tuberkulöse oder der Tuberkulose verdächtige Krankheitsherde angegeben. Aber selbst, wenn ich annehme, dass von den 21 unbekannten Untersuchungen noch ein Dutzend der Tuberkulose zuzuführen wären, so hätten wir doch nur in etwa 50% unserer Fälle Komplikationen vor uns, ge-

genüber Spengler's Material, der noch nicht einmal den dritten Teil seiner Fälle ohne anderweitige tuberkulöse Affektionenen fand, gewiss ein Vorteil für die Endresultate der Behandlung. In den beiden neueren Arbeiten von Hahn und Maass fehlen genauere Angaben über diesen Punkt, so dass ich mich darauf beschränken müsste, die in früheren Arbeiten gegebenen Zusammenstellungen zu reproducieren; Spengler hat dies nach den Arbeiten von Kummer, Fischer, Münch, Wartmann bereits getan und dabei im Ganzen ähnliche Resultate gefunden wie wir.

Gewissen Schädigungen des Organismus und damit einer besonderen Disposition für Entstehung tuberkulöser Erkrankungen sind einzelne Berufsklassen ausgesetzt. Da ich auch das Material der Privatpraxis meines Chefs erhalten habe, so hat die Thatsache, dass in Universitätskliniken vorwiegend minderbemittelte Patienten Behandlung suchen, einigen Ausgleich erfahren. Es ist klar, dass Berufsarten, die Traumen ganz besonders ausgesetzt sind, auch öfter die dem Trauma folgenden Krankheiten bekommen, und ebenso bekannt ist die Thatsache, dass Leute, deren soziale Stellung eine besonders günstige ist, einen geringeren Procentsatz zur Tuberkulose liefern. Ueber 70% unserer Patienten gehören der arbeitenden Klasse eventuell deren Nachkommen an, und wenn wir die kleinen Besitzer, die ihre Kinder der Klinik überwiesen, und deren äussere Verhältnisse keineswegs glänzende zu nennen sind, jenen zurechnen, so werden es gegen 90%, Dem Beamten- und Kaufmannstand gehörten nur 14 Patienten = 16% an. In der Frequenz voran stehen die arbeitenden Klassen der Stadt, Gelegenheitsarbeiter, Tischler, Schlosser, Maurer mit 30 Fällen, ihnen schliessen sich an Schuhmacher, Schneider, Kürschner, Buchdrucker mit 11 Fällen, denen die kleinen Besitzer vom Lande mit gleichfalls 11 Fällen gleichkommen; dann folgen die Landarbeiter und Seeleute mit 9 Fällen, endlich 3 Bahnbedienstete, 3 Dienstmädchen, 2 Schlächter, 1 Strafgefangener; bei 4 Patienten ist die Berufsklasse nicht angegeben, es sind Kinder. Ich möchte übrigens aus den angegebenen Zahlen nicht zu viel herauslesen. Sie sind viel zu klein, als dass man aus ihnen weitergehende Schlüsse auf das Vorkommen der Fusstuberkulose in den einzelnen Berufsklassen zu ziehen berechtigt wäre, um so mehr, als mir keine Mitteilungen zu Gebote stehen, mit welcher Anzahl die einzelnen Berufsklassen überhaupt in Ostpreussen und Mecklenburg — daher stammt der grösste Teil unseres Materials — vertreten sind.

Ueber die Bedeutung des Trauma's für die Entstehung der Gelenktuberkulose herrscht unter den Autoren keine völlige Einigung. Es wird zwar von allen Seiten zugegeben, dass in einem Knochen oder Gelenk nach einem Trauma ein tuberkulöser Herd entstehen kann, gleichzeitig aber wird von einigen im Anschluss an negative experimentelle Versuche betont, dass die tuberkulöse Gelenkerkrankung wahrscheinlich lange nicht so häufig durch Traumen bedingt werde, als Traumen dem Beginn der Erkrankung vorhergegangen seien. Auch über die erforderliche Stärke des Traumas scheinen Zweifel zu bestehen. So viel ist jedenfalls sicher, dass gerade diejenigen Verletzungen, welche mit den stärksten Blutergüssen einhergehen, die Frakturen, obwohl sie eigentlich den besten Nährboden liefern sollten, nur ausserordentlich selten inficiert werden, weder in den Tierexperimenten, noch bei hochgradig tuberkulösen Individuen. Krause[1]) erklärt die Thatsache, dass derartige Brüche — auch subkutane — zwar häufig vereitern, wenn von irgend einer Wunde aus septisches Gift dem Körper zugeführt worden ist, aber nie tuberkulös werden, damit, dass die reparative Gewebsbildung, die jedem Knochenbruch folgt, zwar im Stande sei, die Entwicklung der verhältnismässig langsam wachsenden Tuberkelbacillen zu verhindern, nicht aber die Vermehrung der septischen Mikroorganismen, die ausserordentlich schnell vor sich geht. Thatsächlich spielen reaktive Vorgänge bei den geringfügigeren Verletzungen keine Rolle, und gerade diese sind es bekanntlich, welche sich so häufig in der Anamnese unserer Kranken finden. Die Häufigkeit dieser relativ unbedeutenden Schädigungen des Fussgelenkes hat ihre Ursache in dem anatomischen Bau und der Aufgabe des Gelenkes. Speciell an der lateralen Seite des Talocruralgelenkes sind die Bänder verhältnismässig schwächer, so dass besonders die Adduktionsdistorsionen in unseren Polikliniken etwas Alltägliches sind.

Unter unseren Fällen findet sich keiner, der auf eine wirklich schwere Verletzung des Fussskelettes zurückzuführen wäre. Dagegen führt Hahn aus der v. Bruns'schen Klinik drei solcher Fälle an, einmal eine Schussverletzung, zweimal Frakturen. König[2]) erwähnt einen sehr lehrreichen und charakteristischen Fall.

Ein junger Mann kränkelt eine Zeit lang. Er hat Lungenerscheinungen und bekommt ganz allmählich eine Kyphose. Er erholt sich je-

1) Krause, Die Tuberkulose der Knochen und Gelenke. Deutsche Chirurgie. Lief. 28a.

2) König, Die Tuberkulose der Knochen und Gelenke. Berlin 1884.

doch leidlich von diesen Schäden und acquiriert einige Zeit darnach eine Fraktur der Knöchel an einem Fusse. Trotz zweckmässiger Behandlung bleibt der Fuss geschwollen. Es kommt zu Abscess- und Fistelbildung. Schon ein halbes Jahr später kommt der mit offenbarer Tuberkulose des Sprunggelenkes behaftete Pat. zur Resektion. Es findet sich der Knöchelbruch geheilt, aber an der Stelle desselben in dem Knöchel ein kleiner tuberkulös-käsiger Knochenherd. Daneben exquisite synoviale Tuberkulose. Es hat sich also in diesem Falle die Tuberkulose metastatisch in dem verletzten Knochen entwickelt.

Wohl in den allermeisten andern Fällen, in denen sich Gelenk- und Knochentuberkulose unmittelbar oder mittelbar an ein Trauma anschliesst, handelt es sich um eine derartige metastatische Tuberkulose. Spengler erwähnt freilich zwei Fälle, in denen sich im Anschluss an Schnitt- und Stichwunden nach Monaten Fussgelenkstuberkulose entwickelt; aber ganz überzeugend sind sie für mich nicht. Eines eigentümlichen Falles erinnere ich mich aus der Litteratur, kann aber jetzt trotz allen Nachforschens die Quelle nicht finden. Ein tuberkulöser Fleischer, der die Gewohnheit hatte, in's Taschentuch zu spucken, hackte sich in den Fuss. Die mässig blutende Wunde verbindet er sich selbst mit seinem Taschentuch: sie heilt zu; nach einigen Monaten Entwickelung einer typischen Fussgelenkstuberkulose.

In einem unserer Fälle war — bei einem 7j. Mädchen — an der Fusssohle ein markstückgrosses Geschwür unbekannter Herkunft entstanden. Dasselbe kam lange nicht zur Heilung, so dass das Kind immer hinkend herumlief ohne eigentlich im Gelenk Schmerzen zu haben. Nach Monaten heilte das Geschwür, und fast gleichzeitig traten jetzt Gelenkschmerzen auf. $^3/_4$ Jahre später wird in der Klinik eine ausgesprochene Tuberc. pedis konstatiert. Ob das Geschwür aber selbst bereits ein tuberkulöses war, liess sich nicht mehr feststellen.

Wie gesagt, in den meisten Fällen werden wohl schon andere tuberkulöse Herde im Körper sein, wenn sie auch nicht immer nachgewiesen werden können. Nur 7 mal gelang es uns beispielsweise (bei 29 verzeichneten Traumen) anderweitige tuberkulöse Herde im Körper aufzufinden. Ich bin überzeugt, dass diese Zahl keineswegs der Wirklichkeit entspricht. Die Sektionsberichte bei akuten Infektionskrankheiten ergeben zur Genüge, wie oft sich im menschlichen Körper tuberkulöse Herde finden, ohne dass der Träger oder seine Aerzte davon eine Ahnung haben. Die Sektionsberichte der an Knochentuberkulose Verstorbenen reden gleichfalls eine zu beredte

Sprache, als dass ich noch weiter bei diesem Punkt zu verweilen hätte.

Was die Art der Verletzung anlangt, so hatten wir es einmal mit einer starken Ueberanstrengung — stundenlanger Marsch — zu tun. In 16 Fällen handelte es sich um Distorsionen, gewöhnlich durch Umknicken nach innen zu Stande gekommen. Das Vorwiegen des Umknickens nach innen ist durch zweierlei anatomische Thatsachen begründet: erstens reicht der Malleol. ext. weiter nach abwärts wie der internus, und zweitens sind die lateralen Bänder schwächer wie die medialen. Dreimal gaben die Patienten einen Fall als Ursache an, und viermal waren Kontusionen vorangegangen.

In allen Fällen waren die Verletzungen deutlich; 10 mal konnte man sich aus den Angaben kein rechtes Bild über den ursächlichen Zusammenhang zwischen der Sprunggelenktuberkulose und einer unwesentlichen Verletzung (meist Stoss an die Zehen oder derartiges) machen; ich habe diese Fälle unberücksichtigt gelassen. Bei 37 Patienten soll das Leiden spontan entstanden sein, bei den übrigen fehlen Angaben. Zusammenfassend hätten wir also in 33% unserer Fälle die Möglichkeit, ein Trauma als auslösendes Moment für die Erkrankung heranzuziehen.

Auffallend ist, dass es keineswegs besonders die älteren Erwachsenen sind, die ein Trauma für die Entstehung ihres Leidens angeben. Freilich liegt gerade bei diesen der Beginn der Erkrankung oft Jahre und Jahrzehnte zurück, so dass die geringfügige Ursache gegenüber den mannigfachen Beschwerden, die ihnen der Verlauf der Gelenkentzündung bereitete, ganz in den Hintergrund tritt. Ich fand Traumen verzeichnet: zwischen 2 und 5 Jahren 5 mal, zwischen 5 und 10 Jahren 7 mal, zwischen 10 und 15 Jahren 10 mal, zwischen 15 und 20 Jahren 3 mal und in späterer Zeit 4 mal. Das entspricht durchaus unserer früher gegebenen Tabelle über die Häufigkeit der Fusstuberkulose in den einzelnen Lebensabschnitten. Die geringe Ziffer in den ersten 5 Jahren lässt sich zwanglos damit erklären, dass die Kinder noch zu dumm sind, um Ursache und Wirkung zu verbinden; den Eltern entgehen natürlich leichtere Traumen ihrer Kleinsten auch sehr häufig. Je älter die Kinder dann werden, umsomehr achten sie selbst auf derartige Zufälle. Am Ende des zweiten und im dritten Jahrzehnt, wo die hart arbeitenden Klassen so häufig äusseren Schädigungen ausgesetzt sind, wird die Erkrankung in 64% aller Fälle auf ein Trauma zurückgeführt[1]).

1) Die Gesamtzahl ist eigentlich zu klein, um daraus Procente berechnen zu können.

Man kann übrigens den Verdacht nicht ganz unterdrücken, dass die Unfallversicherungsgesetze dabei eine gewisse Rolle spielen. Hahn[1]), der allerdings durchweg etwas niedrigere Zahlen hat wie wir, hat keine Zunahme der auf ein Trauma bezogenen Tuberkulosefälle konstatiert. Seine Zusammenstellung ergab 310 Fälle mit 38 Verletzungen vor Einführung des Gesetzes, 375 mit 72 nachher. Das wäre ein Unterschied von 12% : 14%.

Sollte man am Ende auch die Bedeutung der Verletzungen als Entstehungsursache für eine tuberkulöse Knochen- oder Gelenkerkrankung nicht in vollem Umfange gelten lassen wollen, sicher ist, dass sie einen seit längerer Zeit ruhenden Herd zu neuem Leben erwecken und Rückfälle herbeiführen. Wir können 8 Fälle nennen, in denen dem Trauma eine derartige Wirkung zuzuschreiben ist. Neuerdings hat übrigens Petrow durch Tierexperimente bewiesen, dass die Möglichkeit der Lokalisation der chronischen Tuberkulose in vorher tuberkulosefreien Gelenken im Anschluss an ein heftiges Trauma vorhanden ist. Nach leichteren Verletzungen ist die Lokalerkrankung nur selten ausgelöst worden. Wie oft freilich der Experimentsanordnung analoge Verhältnisse in der Menschenpathologie zu Stande kommen, muss dahingestellt bleiben.

Fragen wir nach anderen Gelegenheitsursachen neben den Verletzungen für die Entwickelung einer Fussgelenkstuberkulose, so sind deren in den Lehrbüchern eine ganze Reihe angegeben, solche, die den Körper eben überhaupt für die Acquisition der Tuberkulose geeignet machen; vor allem sind da die akuten Infektionskrankheiten, besonders Masern und Keuchhusten, dann weiter Schwangerschaft und Wochenbett genannt. Wir haben unter unsern Fällen nur einmal im Anschluss an Scharlach und Keuchhusten — bei einem 3jährigen Mädchen — und einmal gegen Ablauf einer Gravidität eine Erkrankung einsetzen bezw. sich verschlechtern sehen.

Anatomische Verhältnisse.

Die Thatsache, dass die Fussgelenkstuberkulose so sehr häufig nicht auf ein einzelnes Gelenk beschränkt ist, sondern deren mehrere ergreift, ist in dem anatomischen Bau des menschlichen Fussskelettes begründet. Dadurch dass die hinteren Fusswurzelknochen überein-

1) l. c.

ander, die vorderen und die Mittelfussknochen nebeneinander liegen, erinnert die Gestalt des Fusses an die eines Fächers; er lässt sich der Länge nach in zwei Elemente zerlegen, welche mit den vorderen Enden in Einer Horizontalen gelegen sind, mit den hinteren aber sich so übereinander schieben, dass die dreizehige mediale Abteilung auf der zweizehigen lateralen ruht. Dieser einzige Satz des genialen Henle[1]) bringt uns die enge Zusammengehörigkeit der einzelnen Fusswurzelgelenke näher als langstielige moderne Lehrbücher der Anatomie. Ich vermisse in den meisten kürzer gehaltenen Lehrbüchern der Anatomie eine übersichtliche Darstellung dieser für die Verbreitung der Tuberkulose im Fussskelett wichtigen Frage. Zum Teil liegt das wohl an der individuellen Variabilität in den Gelenkeinrichtungen, die offenbar gerade am Fussgelenk eine ausserordentlich grosse ist. Ich brauche nur die beiden Extreme mitzuteilen, die von den Anatomen herausgerechnet werden können, um diese Variabilität zu erläutern. R. Fick[2]) schreibt in seiner ausgezeichneten Anatomie der Gelenke: Kämen alle bisher beobachteten Verbindungen benachbarter Gelenkhöhlen an ein und demselben Fusse vor, so zeigte dieser Fuss nur zwei getrennte Kapselhöhlen: 1. eine gemeinsame Kapsel für das obere Sprunggelenk und das hintere Sprung-Fersenbeingelenk, 2. eine gemeinsame Kapsel für alle Fusswurzel- und Mittelfussgelenke. Andererseits kommen auch Trennungen gewöhnlich vereinigter Kapselhöhlen vor. Fänden die bisher beobachteten Trennungen alle an ein und demselben Fuss statt, so besässe derselbe nicht weniger als 12 anatomisch vollkommen getrennte Gelenke.

Es ist klar, dass es unter diesen Umständen schwierig, wenn nicht unmöglich sein muss, eine Norm aufzustellen. Es scheint mir nach der Durchsicht anatomischer Hand- und Lehrbücher über dieses Kapitel eine Kommunikation mehrerer „in der Norm" getrennter Gelenke am Fuss häufiger zu sein als eine weitere Trennung.

Im Allgemeinen wird man nach Fick folgende Gelenke als getrennt ansehen können:

1) Oberes Sprunggelenk (Art. talo-cruralis); seine Gelenkhöhle ist vollkommen selbständig, obwohl sie am hinteren Rand des Gelenkes zwischen Fibulaknöchel und der Seitenwand der Talusrolle dem unteren Sprunggelenk unmittelbar nahe kommt; bei älteren Individuen findet hier

1) Henle, Grundriss der Anatomie des Menschen. III. Auflage.

2) R. Fick, Handbuch der Anatomie und Mechanik der Gelenke. I. Teil. Jena 1904.

sogar nicht ganz selten eine direkte Verbindung mit dem hinteren Sprung-Fersenbeingelenk statt. Von der Sprunggelenkhöhle aus schiebt sich fast immer noch eine kleine Gelenkspalte 1,0—1,2 cm hoch in das Tibiofibularband hinein. v. Brunn fand die Spalte bei 2 Neugebornen und einem $1^3/_4$j. Kind nur eben angedeutet, sonst aber auch schon beim Säugling relativ gerade so gross wie beim Erwachsenen. Fast immer ist in der Falte eine gefäss- und zellenreiche Intimafalte vorhanden, die als eine mehr oder weniger vollständige, sagittale Scheidewand von oben her bis gegen das Gelenk zu herunterhängt und beim Aneinanderpressen der Knöchel klappenförmig, den Eingang der Spalte überbrückend, der unteren Tibiafläche aufliegt. Diese Falte ist von nicht geringer praktischer Bedeutung. Wird nämlich bei der Resektion des oberen Sprunggelenkes die Ausräumung dieses Recessus versäumt, so kann es von hier aus zu einem Recidiv des Processes kommen.

2) Hinteres Sprung-Fersenbeingelenk (Art. talo-calcanea post.).

3) Sprung-Fersen-Kahnbeingelenk (Art. talo-calcaneo-navicularis), durch den Sinus tarsi und das Lig. talo-calcaneum interosseum vom vorigen getrennt; die drei oder vier Unterabteilungen dieses Gelenkes, die ja in der Regel funktionell und anatomisch zu einem gemeinsamen Gelenk verbunden sind, kommen für den Chirurgen weniger in Betracht; es sind: a) das mittlere und vordere Sprung-Fersenbeingelenk, b) das Sprungbein-Pfannenbandgelenk, c) das Sprung-Kahnbeingelenk. Von dem Sprungbein-Pfannenbandgelenk speciell hebt Fick hervor, dass ein Verstärkungsband desselben gewissermassen als „Unterer Schlüssel“ für das Chopart'sche Gelenk wirke; denn wenn auch alle übrigen plantaren Bänder des Chopart-Gelenkes durchschnitten sind, hält dieses noch die Knochen fest zusammen; erst nach seiner Durchschneidung kann man das Gelenk nach oben auseinanderklappen. Hie und da kommuniciert das vordere Sprungbeingelenk an der lateralen unteren Seite durch eine Lücke zwischen dem Gabelband und dem runden lateralen Fersen-Kahnbeinband hindurch mit dem Fersen-Würfelbeingelenk.

4) Fersen-Würfelbeingelenk (Art. calcaneo-cuboidea). Hie und da findet sich eine offene Verbindung des Gelenkes mit der vorderen Abteilung des unteren Sprunggelenkes. Die Möglichkeit dieser Verbindung ist leicht zu verstehen, wenn man am Skelett beobachtet, wie nahe oft der oberste Teil der Gelenkfläche des Calcaneus für das Kuboid seiner Facies artic. ant. pro talo kommt. — Trotz der anatomischen Trennung wird das Fersen-Würfelbeingelenk und das Sprung-Kahnbeingelenk zusammen namentlich von den Chirurgen als Chopart'sches Gelenk bezeichnet. Funktionell gehören die beiden Gelenke, für die Fick den Namen „Queres Tarsalgelenk“ vorschlug, eng zusammen.

5) Kahn-Würfelbeingelenk (Art. naviculari-cuboidea). Nach

vorne ist das Gelenk etwa in der Hälfte der Fälle mit den beiden Nachbargelenken, d. h. dem Kahn- 3. Keilbeingelenk und dem Würfel- 3. Keilbeingelenk in offener Verbindung; in etwa 40% soll es nur mit dem Kahn- 3. Keilbeingelenk, in etwa 10% nur mit dem Würfel- 3. Keilbeingelenk verbunden sein. Selten steht es nach hinten mit dem Fersen-Würfelbeingelenk in offener Verbindung. Sehr selten ist es nach vorne und hinten ganz abgeschlossen, also ein gänzlich selbständiges Gelenk.

6) Kahn-Fersenbeingelenk (Art. calcaneo-navicularis), inkonstant. Es kann mit dem Fersen-Würfelbeingelenk oder aber mit dem Sprung-Kahnbeingelenk durch das vordere Talo-Calcaneusgelenk in offener Verbindung stehen.

7) Kahn-Keilbeingelenke (Art. cuneo-naviculares). Die 3 Gelenke haben niemals eine ringsum geschlossene Gelenkkapsel, sondern stehen immer nach vorn mit dem medialen und lateralen Zwischen-Keilbeingelenk und durch ersteres auch mit den Tarso-Metatarsalgelenken, meist auch noch mit dem 3. Keil-Würfelbeingelenk in offener Verbindung.

8) Zwischen-Keilbeingelenke (Art. inter-cuneales). Die beiden Gelenke besitzen keine eigene ringsherum abgeschlossene Kapsel, sondern stehen, wie erwähnt, nach hinten mit den 3 Kahn-Keilbeingelenken in offener Verbindung. Das Gelenk zwischen dem ersten und zweiten Keilbein ist nur in seltenen Fällen vorne abgeschlossen, in der Regel hingegen mit dem Gelenk zwischen 1. Keilbein und 2. Metatarsus und dem Gelenk zwischen letzterem und dem zweiten Keilbein, also mit den Tarso-Metatarsalgelenken in offener Verbindung.

9) Würfel-Keilbeingelenk (Art. cubo-cunealis) steht, in der Mehrzahl der Fälle mit Kahn-Keilbeingelenken und bei Vorhandensein eines Kahn-Würfelbeingelenkes auch mit diesem in offener Verbindung. Ziemlich oft hat es aber auch eine eigene, ringsum abgeschlossene Kapsel. Gar nicht sehr selten fehlt das Gelenk zwischen Würfel- und Keilbein vollkommen.

10) Fusswurzel-Mittelfussgelenke (Art. tarso-metatarseae)-Lisfranc'sches Gelenk. In der Regel sind drei von einander getrennte Gelenkkapseln vorhanden: a) die mediale oder Capsula artic. cuneo I. — metatars. I., meist vollkommen abgeschlossen, manchmal in Verbindung mit einem Intermetatarsalgelenk I. b) die mittlere oder Caps. artic. cuneo-metatarsalis II. et III. steht in offener Verbindung mit den benachbarten Gelenkspalten, also nach hinten dem Gelenk zwischen 1. und 2. Keilbein und durch dieses mit den drei Kahnkeilbeingelenken, nach vorne mit dem Intermetatarsalgelenk II. et III. und meist auch III. et IV. c) die laterale oder Caps. art. cubo-metatarsalis IV. et V. ist meist wie die mediale nach der Seite und nach hinten vollkommen abgeschlossen, steht aber nach vorn immer in offener Verbindung mit dem Intermetatarsalgelenk IV. et V.

11) Zwischen-Mittelfussgelenke (Art. intermetatarseae s. sub 10).

Es ist nun natürlich nicht gesagt, dass nur im Fall einer Kommunikation zwischen zwei Gelenken die Tuberkulose sich von einem auf das andere fortpflanzen kann. Wenn ich auch den Verstärkungsbändern der Gelenke am Fuss einen gewissen Schutz nicht absprechen kann, so sehen wir doch an dem Durchbruch tuberkulöser Entzündung durch viel stärkere Schutzwälle, dass es ein absolutes Halt für diese Erkrankung überhaupt nicht giebt.

Betrachten wir nun unsere Fälle von anatomischen Gesichtspunkten aus, so möchte ich ganz nebenbei erwähnen, dass ich Spengler's [1]) Erklärung für das Ueberwiegen seiner Erkrankungen auf der rechten Körperseite nicht für zutreffend halte. Dieses Ueberwiegen ist wohl nur ein rein zufälliges am Fuss. Wir zählen zwar auch unter 74 Fällen, bei denen die Körperseite angegeben ist, 35 links, und rechts mit 39 = 52,7% etwa 5% mehr (Spengler hat ca. 10% mehr), aber die Annahme Spengler's, die rechte Oberextremität entspreche der rechten unteren, ist irrig. Bekanntlich ist bei Rechtshändern fast immer der linke Fuss der stärker entwickelte, und daraus darf man wohl schliessen, dass er auch der stärker in Anspruch genommene ist. Stratz gibt in seinem erwähnten Buch vom Körper des Kindes gleichfalls den linken Fuss als den im allgemeinen stärker sich entwickelnden an.

Beteiligung der einzelnen Fussgelenke.

Von grösserem Interesse ist eine Uebersicht über die Beteiligung der einzelnen Gelenke des Fusses an der Erkrankung. Von unseren 88 Fällen kamen 73 früher oder später zur Operation. Bei 71 von diesen Patienten sind wir über den Sitz der Erkrankung durch die Autopsie in vivo bezw. nach der Amputation orientiert. Sechsmal — ich komme darauf später zurück — lagen nur Knochen-, keine eigentlichen Gelenkerkrankungen vor; im übrigen ergibt sich Folgendes aus untenstehender Tabelle:

Erkrankung eines Gelenkes.

Oberes Sprunggelenk.		Sprung-Kahnbein-Gelenk	Kahn-Keilbein-Gelenk	Fusswurzel-Mittelfuss-Gelenke IV—V
a. allein	b. incl. Tibia-Fibularspalt			
9 = 12,7%	21 = 29,6%	1 = 1,4%	1 = 1,4%	1 = 1,4%

1) l. c.

Erkrankung von zwei Gelenken.

Oberes Sprung- und hinteres Sprung-Fersenbeingelenk	Oberes Sprung- und Sprung-Kahnbeingelenk	Sprung-Kahnbein- und Fersen-Würfelbeingelenk
12 = 16,3%	3 = 4,2%	1 = 1,4%

Erkrankung von drei Gelenken.

Oberes Sprunggelenk, Sprung-Fersen-Kahnbeingelenk, Kahn-Würfelbeingelenk	Oberes Sprunggelenk, Hinteres Sprung-Fersenbeingelenk, Sprung-Fersen-Kahnbeingelenk	Sprung-Fersen-Kahnbeingelenk, Fersen-Würfelbeingelenk, Kahn-Würfelbeingelenk
1 = 1,4%	3 = 4,2%	1 = 1,4%

Erkrankung von mehr als drei Gelenken.

Alle Gelenke des Vorfusses	Alle Gelenke des Hinterfusses	Chopart- und die drei Sprunggelenke	Sämtliche Fussgelenke
3 = 4,2%	1 = 1,4%	1 = 1,4%	7 = 9,9%

In 33 Fällen handelt es sich um vereinzelte Gelenkerkrankungen, und genau ebenso oft sind mehrere Gelenke von der Tuberkulose ergriffen. Das kann uns nach den Ausführungen zu Beginn dieses Kapitels nicht Wunder nehmen. Eher fällt auf, dass es keineswegs stets die frischen Erkrankungen sind, die auf ein Gelenk lokalisiert blieben, vielmehr sind unter unseren Patienten solche, bei denen der Beginn der Erkrankung 18, 10, 3 und 2 Jahre zurückliegt, und diejenigen, bei denen mehr als $^1/_2$ Jahr verflossen ist, überwiegen sogar die anderen, bei denen die Krankheit vor 1—5 Monaten eingesetzt hat. Es kommt also offenbar weniger auf die Dauer der Erkrankung als auf die Virulenz der Mikroorganismen an, soweit nicht andere Gründe, wie schlechter Ernährungszustand, wiederholte Traumen und dergl. vorliegen. Von grösster Bedeutung ist natürlich auch der Sitz des Knochenherdes. Allerdings, im Durchschnitt liegt der Beginn der Erkrankung bei den mehrfachen Gelenksentzündungen doch bedeutend weiter zurück. Hier haben wir 5 Fälle verzeichnet, bei denen die ersten Zeichen einer Erkrankung sich vor mehr als 10 Jahren geltend machte, also 15%, gegen 6% dort. Dafür ist auch das durchschnittliche Lebensalter der Patienten dieser Gruppe 17 Jahre, während es dort nur 8,1 Jahre ist.

Was lernen wir, um das schon hier vorwegzunehmen, für die Praxis aus diesen Zahlen? Je länger eine Fussgelenkstuberkulose

dauert und je älter ein Patient wird, desto grösser wird die Gefahr für ihn, dass die Tuberkulose eines einzelnen Fussgelenkes nicht isoliert bleibt, sondern auf andere Gelenke übergreift. Und welchen Schluss müssen wir daraus ziehen? Die Tuberkulose soll radikal beseitigt werden, ehe diese Gefahren für unsere Patienten möglich werden. Nur bei zwei Fällen, bei denen mehr als 3 Gelenke ergriffen sind, liegt der Beginn des Leidens weniger als ein Jahr zurück. Und hier kann ich mich des Eindrucks nicht ganz erwehren, dass die zahlreichen kleinen operativen Eingriffe, die die 8 bezw. 9jährigen Patienten ausserhalb der Klinik in dem kurzen Zeitraum eines Jahres über sich ergehen lassen mussten, nicht ohne Einfluss auf den Verlauf des Leidens waren. Ich betone deshalb nochmals: die radikale Beseitigung des lokalen Herdes ist anzustreben.

Am häufigsten von allen Fussgelenken ist das obere Sprunggelenk an der Tuberkulose beteiligt. In 58 von unseren Fällen fand sich dasselbe bei der Operation erkrankt. In 30 Fällen war das Sprunggelenk allein, in 28 Fällen ausserdem noch angrenzende Gelenke ergriffen. Das sind also wiederum fast die gleichen Werte bei beiden Gruppen. Die Häufigkeit der Beteiligung des Sprunggelenkes überhaupt begründet Spengler mit Recht damit, dass dieses Gelenk in erster Linie den Druck der Belastung auszuhalten hat, dass wir in diesen Gelenken die grössten Bewegungsexkursionen machen, und dass sie am häufigsten Insulten ausgesetzt sind. Ich glaube dem hinzufügen zu können, dass der anatomische Bau dieses Gelenkes mit seinen vielen Winkeln und Buchten ganz besonders zur Ausbreitung von Tuberkelherden disponiert. Auf die Bedeutung speziell der Tibiofibularspalte mit ihrer Intimaduplikatur ist schon hingewiesen. Unsere Zahlen sprechen deutlich genug für diesen Punkt. Mehr als die doppelte Anzahl von Fällen weist Erkrankungen dieser versteckten Gelenkspalte auf, gegenüber den Fällen, wo keine Tuberkulose jener Gegend makroskopisch nachgewiesen wurde. Hahn hat nur in ca. 15% der v. Bruns'schen Sprunggelenkstuberkulosen ein Mitergriffensein der Tibiofibularspalte konstatiert.

Nach dem oberen Sprunggelenk folgt das hintere Sprungfersenbeingelenk als häufigstes, nämlich mit 24 Fällen. Es ist nie isoliert erkrankt bei uns, sondern stets mindestens das obere Sprunggelenk mit beteiligt; 12 mal noch andere Gelenke dazu. Den Ausgangspunkt der Erkrankung habe ich nie mit Sicherheit aus

den Krankengeschichten entnehmen können. Ich glaube auch kaum, dass es bei der Operation möglich gewesen ist, diesen exakt anzugeben. Maass hat bei dem König'schen Material die gleichen Erfahrungen gemacht. Die Individuen, bei denen nur oberes Sprunggelenk und Sprungfersenbeingelenk gleichzeitig erkrankt waren, gehörten keineswegs stets jenen älteren Jahresklassen an, in welchen sich, „gar nicht ganz selten eine Communikation zwischen den bei den Gelenken findet", sondern es handelte sich dabei mit Ausnahme einer 44jährigen Frau stets um junge Leute von 5 bis 26 Jahren. Es muss also die unmittelbare Nähe beider Gelenke am hintern Rand des oberen Sprunggelenkes zwischen Fibulaknöchel und der Seitenwand der Talusrolle genügen, um einen Uebergang von dem einen auf das andere Gelenk zu gestatten. Daraus, dass ich nie das hintere Sprungfersenbeingelenk isoliert erkrankt fand, während das beim oberen Sprunggelenk ja oft der Fall war, glaube ich schliessen zu dürfen, dass die Erkrankung des Talocruralgelenks die primäre und die des Talocalcanealgelenks die sekundäre ist. Das entspricht ja auch am ehesten dem Gesetz der Schwere, ein Gesetz, das freilich gerade bei der Fussgelenkstuberkulose keineswegs immer seine Gültigkeit behält, wie ich später noch zeigen werde.

Erkrankungen im Sprungkahnbeingelenk fanden sich 19mal notiert, also nicht wesentlich seltener als beim vorigen. Isoliert auf das Talonaviculargelenk war die Tuberkulose nur einmal; mit Ausnahme eines weiteren Falles war sonst stets das obere Sprunggelenk mit beteiligt, sodass wir also auch von diesem Gelenk annehmen dürfen, es erkranke meist sekundär nach einer primären Affektion des Talocruralgelenks.

Gegenüber diesen Erkrankungen der Gelenke um die grossen Fusswurzelknochen herum treten die der kleineren Gelenke ganz in den Hintergrund. Ich begnüge mich mit einem Hinweis auf die Tabelle und wende mich nur noch zu den bedauernswerten Fällen, bei denen sämtliche Tarsalgelenke ergriffen und meist auch so hochgradig zerstört waren, dass die Amputation als einziges Mittel blieb. Mit Ausnahme der beiden erwähnten Fälle lag der Beginn der Erkrankung stets viele Jahre zurück; die Patienten waren heruntergekommen, wiesen anderweitige Herde von Tuberkulose auf, kurz, es war unmöglich, den Fuss zu erhalten. In einem Fall, in welchem — bei einem erst 16jährigen jungen Menschen — der Versuch dennoch gewagt wurde, musste nach halb-

jährigem Kampf mit dem Leiden doch das Bein im Unterschenkel abgesetzt werden.

Nach dem Vorbilde von Maass habe ich auch eine Untersuchung der einzelnen Knochen am Fusse auf Vorhandensein tuberkulöser Herde vorgenommen. Manchmal ist es nicht ganz leicht, zu entscheiden, ob die hochgradige Zerstörung eines Knochens von einem typischen Herde ausgegangen ist oder durch stetige Arrosion von aussen her erfolgte. Ich habe deshalb in Folgendem nur diejenigen Fälle aufgeführt, bei denen mit Wahrscheinlichkeit anzunehmen ist, dass ein echter tuberkulöser Knochenherd vorliegt. Im Ganzen wurden 56 Herde bei den 71 operierten Patienten gefunden, freilich bei einer grösseren Anzahl mehrfache Herde, im Ganzen bei 43 Leuten; 43 Patienten wiesen also 56 Herde auf. Dazu kommen 7 Fälle, in denen die Zerstörung der Knochen derartig fortgeschritten war, dass man von einem eigentlichen Knochenherd nichts mehr finden konnte; es handelte sich dabei 6 mal um die Zerstörung sämtlicher 7 Fusswurzelknochen, einmal war nur der Calcaneus verschont geblieben. Diese 7 Fälle boten sämtlich das Bild der diffusen Osteomyelitis tuberculosa, was das Leiden zu einem sehr ernsten gestaltete. Sie endeten alle mit der Amputation im Unterschenkel. Der Allgemeinzustand war stets ein schlechter, mit Ausnahme von zweien hatten alle nebenbei Lungenaffektionen oder andere tuberkulöse Krankheitsherde im Körper. Auf die Fälle, bei denen ganz unabhängig tuberkulöse Herde in weit von einander gelegenen Tarsalknochen entstanden waren, komme ich später zurück.

Isolierte Knochenerkrankungen, ohne Beteiligung irgend eines Gelenkes, lagen 6 vor, 3 mal war der Calcaneus Sitz der Erkrankung, je einmal die Tibiaepiphysen, das Os cuboides und cuneiforme I.

Im Uebrigen verteilen sich die Herde folgendermassen:

1. Talusherde:

Im Talus fanden sich bei 19 Kranken tuberkulöse Herde; davon waren 4 solche mit Sequestern, 3 waren einfache tuberkulöse Granulationsherde, 2 mal war der Knochen diffus käsig-eitrig infiltriert, 3 mal lagen cirkumskripte Käseherde vor, einmal war der Herd total verkalkt und in 6 Fällen lässt sich aus den Krankengeschichten nicht entnehmen, welcher Art der Herd war.

In den einzelnen Abschnitten des Talus waren die Herde folgendermassen verteilt; 4 im Körper, 1 im Hals, 3 im Kopf, 8 in

der Rolle; im Proc. post. ist kein Herd angegeben, 3 mal ist die Lokalisation nicht bestimmt.

Je nach der Lokalisation muss sich auch die weitere Entwickelung und anatomische Ausbreitung der Tuberkulose gestalten. So fand der Durchbruch bezw. Uebergang der Erkrankung statt: isoliert ins obere Sprunggelenk 10 mal, ins Sprung-Fersen-Kahnbeingelenk einmal; gemeinschaftlich ins obere und hintere Sprunggelenk 4 mal, ins obere Sprung- und ins Sprung-Fersen-Kahnbeingelenk 2 mal, und endlich in 1 Falle in 3 Gelenke, nämlich das obere und hintere Sprunggelenk, sowie das Sprung-Fersen-Kahnbeingelenk. Einmal, bei einem 7jährigen Knaben, der seit 14 Wochen krank war, war der Herd in der Talusrolle isoliert, ohne nach einem Gelenk durchzubrechen; es bestand jedoch ausserdem eine Calcaneustuberkulose, welche ihrerseits zur Infektion des Sprung-Fersen-Kahnbeingelenkes Veranlassung gegeben hatte.

Auch wir haben also, wie Maass, die praktisch wichtige Thatsache konstatieren können, dass die grösste Zahl der Fälle ins obere Sprunggelenk durchbricht, nämlich 17 von 19.

Die Grösse der Herde waren von Linsen- bis Nussgrösse schwankend, nur einmal, bei einem 2jährigen Kinde war der Talus total sequestriert.

2. Tibiaherde:

Unter den 11 Tibiaherden waren 8 Fälle, in denen die Tibia allein, je einer, in dem gleichzeitig der Talus bezw. die Fibula und endlich einer, in dem Tibia, Talus und Fibula zusammen erkrankt waren.

Einmal war ein typischer, morscher, käsiger Sequester, umgeben von Eiter und tuberkulösen Granulationen, in der Diaphyse vorhanden, der sich nach unten noch ein Stück weit in die Epiphyse fortsetzte. Das Leiden war ursprünglich für eine Osteomyelitis mit Durchbruch ins Gelenk gehalten worden. Die Operation ergab jedoch mit Sicherheit Tuberkulose. Schon das Röntgenbild mit auffallend dünner Wand der Tibiadiaphyse erweckte den Verdacht, dass es sich um eine Diaphysentuberkulose mit Durchbruch ins Gelenk handeln könnte. Eine sichere Durchbruchsstelle des anscheinend intakten Tibiaknorpels wurde übrigens bei der Operation nicht gefunden.

In allen andern Fällen lagen Granulationsherde (4) bezw. cirkumskripte Käseherde (3) vor; 2 mal handelte es sich um ausgeheilte (?) verkalkte Herde.

Die Herde lagen alle mit Ausnahme von dreien unterhalb des Epiphysenknorpels; und auch die drei oberhalb liegenden setzten Gänge nach dem Gelenk zu fort. Einmal fand sich im Gelenkende der Tibia nach Abzug des gelockerten Knorpels eine etwa in der Mitte der Gelenkfläche von vorn nach hinten laufende, circa $^1/_2$ mm breite Fissur, die bis zum Epiphysenknorpel reichte. Sie war mit tuberkulösen Granulationen ausgefüllt.

Zehn der elf Fälle waren in das obere Sprunggelenk durchgebrochen, oder es war wenigstens eine gleichzeitige tuberkulöse Erkrankung des Sprunggelenkes vorhanden, wenn sich auch die Durchbruchsstelle nicht nachweisen liess. Vier der Fälle waren dazu noch nach aussen durchgebrochen; einer war nur nach aussen durchgebrochen, ohne dass das obere Sprunggelenk inficiert worden wäre. Dagegen bestand hier gleichzeitig ein Herd im Calcaneus, der ins vordere Sprunggelenk durchgebrochen war. Nur in einem einzigen Fall war das vordere Sprunggelenk ganz frei geblieben.

Die Grösse der Herde erreichte die der Talusherde nicht ganz. Nur die Diaphysenherde, die alle etwas flüssigen Eiter bargen, waren haselnuss- bis walnussgross. Alle übrigen brachten es nur zur Grösse einer Linse oder höchstens eines Kirschkernes, soweit die betreffenden Angaben nicht fehlen. Dies stimmt mit den Beobachtungen Krause's[1]) überein, der gleichfalls die Epiphysenherde selten so gross werden sah, wie die Herde der kurzen Knochen.

In keinem unserer Fälle ist jene von König und Volkmann zuerst beschriebene Keilform der Herde angegeben, wie sie offenbar durch Infarktbildung zu Stande kommen.

3. Fibulaherde:

Richtige Knochenherde in der Fibula finden sich in unseren 71 operierten Fällen nur 3 mal. Zweimal waren es linsengrosse Granulationsherde, einmal ein cirkumskripter Käseherd von Kirschkerngrösse. Der letztere, der oberhalb des Epiphysenknorpels sass, brach nur nach aussen durch; die beiden anderen, im Malleolus ext. selbst befindlich, brachen nach dem oberen Sprunggelenk durch. In das hintere Sprunggelenk hat trotz der Nähe dieses Gelenkes an der Fibulaspitze kein Durchbruch stattgefunden.

4. Calcaneusherde:

Die tuberkulöse Erkrankung des Calcaneus zeigt gegenüber den gleichen Erkrankungen der übrigen Fusswurzelknochen, sowohl bezüglich ihres Sitzes als auch bezüglich ihres Verlaufes, manche

1) l. c.

Eigentümlichkeiten, über die Finotti[1]) und Hahn[2]) in ausführlicher Weise berichtet haben. Die Angaben in unseren Krankengeschichten sind leider nicht immer genau genug, dass wir für die Angaben Hahn's über den Sitz der Calcaneusherde stets exakte Beispiele anführen könnten.

Zunächst ist überhaupt die Zahl unserer Herde im Vergleich zu der Menge der Talusherde auffallend gering. Wir haben nur 11 Fälle verzeichnet, in denen sichere primäre ossale Herde im Calcaneus vorlagen. Das ist fast die Hälfte weniger als Talusherde. Vallas fand bei einer Zusammenstellung der von Ollier operierten Fälle allerdings ein ähnliches Verhältnis: 22 primäre Herde im Talus gegenüber 13 primären Calcaneuserkrankungen. Dagegen hat Hahn bei einem weit grösseren Material auf 116 primäre Talusherde 87 isolierte Calcaneusherde bei insgesamt 170 Talus- und 200 Calcaneuserkrankungen gefunden.

Fast noch auffallender ist es, dass wir nur 2mal Sequester im Calcaneus hatten, während sonst dieser Knochen allgemein als derjenige gilt, welcher unter den Fusswurzelknochen am häufigsten zur Sequesterbildung Veranlassung giebt.

Dreimal fanden sich Granulationsherde im Calcaneus, je einmal ein Kalkherd und ein cirkumskripter Käseherd; einmal war das Fersenbein bis auf die Rinde cariös und zweimal der ganze Knochen zerstört.

Ueber die Lokalisation der Herde im Knochen sind abgesehen von den 3 totalen Zerstörungen 6 mal Angaben vorhanden, und zwar war der Sitz 5mal im Körper, davon einmal gleichzeitig im Processus ant., einmal isoliert im Processus ant.; genau ist der Sitz nie bestimmt.

Die Perforation erfolgte, abgesehen von den 3 isolierten Herden, die stets nach der lateralen Seite durchgebrochen waren, 3 mal ins hintere Sprunggelenk allein, einmal ins Talonavicular-gelenk allein, zweimal in alle drei Sprunggelenke (bei den totalen Zerstörungen des Knochens). Ausserdem bestanden 5 mal laterale und nur 2 mal mediale Fisteln.

Die Fersenbeinherde waren begreiflicher Weise die relativ grössten aller unserer Knochenherde.

---

1) Finotti, Ueber Tuberkulose des Calcaneus. Deutsche Zeitschr. f. Chir. Bd. 40. S. 450.

2) l. c.

5. Herde der kleinen Fusswurzelknochen.

An Herden der kleinen Fusswurzelknochen fanden sich bei 8 Patienten 14. Es war beteiligt: 3 mal das Kahnbein, 5 mal das Würfelbein, 3 mal das I. Keilbein, 2 mal das II. und 1 mal das II. Keilbein. Das erste Keilbein und das Würfelbein waren je 1 mal isoliert erkrankt, in den übrigen Fällen waren die nächstliegenden Gelenke inficiert. Falls ein Durchbruch nach aussen erfolgt war, so fand er fast stets nach dem Fussrücken zu statt.

Ehe ich den Abschnitt über die Knochenherde schliesse, möchte ich noch mit einigen Worten auf eine Arbeit von Rovsing [1]) zurückkommen. Rovsing berichtet über eine Reihe von Fällen, die, unter dem Bild der Osteomyelitis bezw. des pyaemischen Pyarthron einsetzend, sich bei der genauen Untersuchung und Operation als tuberkulöse Arthritiden bezw. Ostitiden erwiesen. Aus den beobachteten Fällen, deren grosse Mehrzahl sich als synoviale Tuberkulosen erwiesen, schliesst der Verfasser, dass die Tuberkulose bei den ganz kleinen Kindern sich sehr selten in den Knochen lokalisiere, und dass sie dann gleichwie die Arthritis auffallend akut mit schneller und reicher Eiterbildung verlaufe mit der Tendenz, bei relativ geringfügigen Eingriffen (Incision) rasch zu heilen.

Wir haben unter unserem Material nur zwei Kinder von einem Jahr. Zufällig wiesen beide Knochenherde auf. Kinder von zwei Jahren hatten wir fünf. Auch von diesen hatten drei Knochenherde, zwei isolierte Herde im Calcaneus, das dritte einen Sequester in der Tibia. Ohne unsere Resultate verallgemeinern zu wollen, kann ich wohl nach unserem Material annehmen, dass wenigstens für die Knochen des Fusses Rovsing's Annahme keine volle Berechtigung hat; allerdings sind die 10 Patienten Rovsing's bis auf zwei unter 1 Jahr alt, während unsere bis auf eines über 1 Jahr alt sind.

Konsistenz der Knochen:

König hat an seinen Fällen durch Maass die Konsistenz der Knochen prüfen lassen, soweit darüber in den Krankengeschichten berichtet war. Da in früheren Statistiken derartige Angaben meist fehlen, das König'sche Material aber trotz der Gesamtzahl von 156 Operationen nur 39 mal über diesen Punkt Auskunft giebt, so füge ich unsere Untersuchungsresultate an. Es handelt sich freilich nur um 20 Fälle, die sich verwerten liessen: Bei 16 Kranken fanden

1) Rovsing, Ueber tuberkulöse Arthritis und Ostitis im frühesten Kindesalter. Arch. f. klin. Chir. Bd. 53. 1896.

sich ausschliesslich weiche Knochen, bei zweien ausschliesslich harte, bei zweien sowohl harte als weiche Knochen.

Der Beginn der Erkrankung liegt zurück: bei den Patienten mit weichen Knochen im Durchschnitt 6,5 Monate, bei den mit harten 11 Monate, bei den mit gemischten 4 bezw. 16 Jahre. Es ist bei der Kleinheit der Zahlen nicht unmöglich, dass diese Unterschiede rein zufälliger Natur sind. Hat doch Maass schon 1/4 Jahr nach Beginn der Erkrankung sklerosierte Knochen gefunden. Nach der Schilderung von Krause[1]) kommt die Sklerose dadurch zu Stande, dass die Tuberkel eine entzündliche Reaktion in ihrer Umgebung mit Bildung jungen gefässreichen Bindegewebes veranlassen. Zugleich damit verdicken und vermehren sich die vorhandenen Knochenbälkchen (Kondensation). In das so veränderte Knochengewebe wächst nun wieder die tuberkulöse Neubildung hinein, da sie ja der Herd durch Iuxtaposition vergrössert und zerfrisst die neugebildeten Knochenbälkchen (Rarefikation). Es ist also schliesslich ebenso gut denkbar, dass einmal ein weicher Knochen der länger kranke ist, wenn sämtliche sklerotischen Stellen wieder zerfressen sind. Im Allgemeinen freilich wird man annehmen können, dass sklerotische Herde älter sind.

Im Vorangehenden habe ich wiederholt über „Kalkherde" in den Knochen berichtet; im Ganzen sind es 6, je 1 mal im Sprung- und Fersenbein und 2 mal im Schienbein, je 1 mal in den kleinen Fusswurzelknochen Cuneiforme I und Cuboides. In allen diesen Fällen lag der Beginn der Erkrankung mehr als 3 Jahre zurück. Bekanntlich kann man sowohl die reichliche Wucherung derben Bindegewebes wie die Verkalkungsprocesse in tuberkulösen Herden als eine Art von Heilungsvorgängen auffassen. Es wäre deshalb nicht unmöglich, dass man uns den Vorwurf macht, es seien die oben erwähnten Fälle ohne Not operiert worden. Ich möchte deshalb schon an dieser Stelle betonen, dass in sämtlichen Fällen sich bei der Operation neben den Heilungsvorgängen am Knochen so floride Tuberkulose der Weichteile, Kapsel, Sehnenscheiden etc. fand, dass die vorgenommenen Eingriffe durchaus indiciert waren.

Das Alter der einzelnen Gruppen lag bei den weichen Knochen

zwischen	1	und	10	Jahren	5 mal
„	11	„	20	„	9 mal
„	20	„	30	„	1 mal
„	50	„	60	„	1 mal.

1) l. c.

Bei den harten Knochen waren es 14- und 38jährige Patienten und bei den gemischten 25- und 32jährige. Von den Patienten mit Kalkherden war der jüngste $2^1/_2$, der älteste 25 Jahre alt.

Der Ernährungszustand war in sämtlichen Gruppen wechselnd, ebenso besteht keine Einheitlichkeit bezüglich des Tragens von Verbänden und des Gebrauches der kranken Füsse, so dass es keinen Zweck hat, darüber besondere Angaben zu machen. Auch das Vorhandensein von Eiter und Fisteln war ein anscheinend regelloses; vielleicht könnte ein grösseres Material Veranlassung zur Aufstellung von bestimmten Regeln geben.

Verhalten der Knorpel:

Nach den Untersuchungen König's[1]) müssen wir als Ausgangsstellen für die Tuberkulose eines Gelenkes stets den Knochen oder die Synovialis betrachten. Der Knorpel spielt in diesem Punkt eine vollkommen untergeordnete Rolle. Die Gelenkknorpel sind wegen ihres Gefässmangels nicht im Stande, die vaskulösen und granulösen Formen der Entzündung einzugehen. Gewiss kommen durch Tuberkulose entstandene Defekte im Knorpel gar nicht selten vor; aber sie sind stets sekundärer Natur. Entweder ist ein Epiphysenherd gegen das Gelenk zu fortgewachsen und hat allmählich den Knorpel von der Diaphyse her arrodiert, oder im andern Falle sind es die feineren oder gröberen Fibrinniederschläge, welche als Folge der tuberkulösen Gelenkentzündung sich häufig dem Knorpel auflagern und bald eine flache Annagung desselben, bald tiefere trichterartige Löcher von Stecknadelkopfgrösse und darüber hinterlassen. Die früheren Stadien der Knorpelveränderung sind histologisch gewöhnlich an jenen Stellen am deutlichsten ausgesprochen, wo die Synovialhaut in den Knorpelüberzug der Gelenkenden sich verliert.

Zuweilen hat der Knorpel von der Gelenkseite aus ein ganz normales Aussehen. Bei der genaueren Untersuchung findet man ihn aber vollständig von der Unterlage abgehoben, eventuell im Ganzen etwas verdünnt. Nach seiner Entfernung liegt dann eine in Granulationsgewebe umgewandelte Knochenschicht zu Tage.

Neben diesen tuberkulösen Knorpelprocessen kommen noch solche in Betracht, welche durch die sekundäre Vereiterung des Gelenkes entstanden sind. Das Knorpelgewebe, welches zum grösseren Teil von den Knochengefässen her, indessen in einem gewissen Grade wohl auch durch Imbibition mit synovialer Flüssigkeit ernährt wird, wird durch eine derartige Vereiterung bald schwer geschädigt, er-

1) König, Die Tuberkulose der Knochen und Gelenke. Berlin 1884.

weicht, zerfällt und nimmt schliesslich eine fast schmierige Beschaffenheit an.

Ich habe über das Verhalten der Knorpel an den zur Resektion gekommenen Sprunggelenkstuberkulosen nur makroskopische Untersuchungen angestellt. Bei 45 von den 50 Resektionen waren Angaben vorhanden. Intakt waren die sämtlichen Knorpelflächen der drei beteiligten Knochen nur 2 mal. Beides waren Kinder unter 3 Jahren, bei denen wegen Entstehens extrakapsulärer Abscesse, Fisteln und Fiebers die konservative Behandlung aufgegeben wurde. Bei der Operation fand sich dann eine sehr ausgedehnte Kapseltuberkulose, in einem der Fälle ein offenbar erst seit kurzer Zeit bestehender eitriger Erguss („steriler" Eiter) im Gelenk.

In allen übrigen Fällen war mindestens einer der drei Gelenkknorpel tuberkulös erkrankt. Es fanden sich:

Im Talusrollen-Knorpel oberflächliche Herde: 20, starke Zerstörung 15, die Knorpeloberfläche intakt, aber der Knorpel im ganzen oder teilweise abgehoben 2 mal. Ohne nachweisbare Erkrankung war der Knorpel 8 mal, in 5 Fällen fehlen die Angaben.

Tibiaknorpel: erkrankt überhaupt 36 mal, davon starke Zerstörung 10 mal, oberflächliche Herde 18 mal, der Knorpel abgehoben 8 mal, intakt 7 mal, ohne Angaben 7 mal.

Malleol. ext.: Kleinere oder grössere Knorpelherde 18 mal.

Malleol. int.: Kleinere oder grössere Herde 16 mal.

Jene an unseren Kniegelenksresektionen von Schablowski[1]) beobachteten progressiven Veränderungen des Knorpels sind an den Gelenkenden des Fusses nicht in dem Masse beobachtet worden. Ich glaube jedoch, dass sie bei einer systematischen Untersuchung in der gleichen Weise gefunden worden wären. Immerhin eignet sich das Kniegelenk besser zu derartigen Untersuchungen, weil dort, entsprechend den grösseren Gelenkflächen, grössere Knorpelpartien zusammenhängend zu finden sind, während hier oft nur noch kleine unbedeutende Reste von Gelenkflächen übrig sind. Ausserdem werden die Gelenkenden des Kniegelenks bei uns meist viel energischer reseciert als die des Fusses, weil dort eine knöcherne Heilung angestrebt wird, während wir hier gerne Beweglichkeit erhalten, so dass das Material schon aus diesem Grunde ein recht ungleichmässiges ist.

Die Dauer der Erkrankung, so viel geht aus unserem Material

1) Schablowski, Die Veränderungen des Knorpels bei tuberkulöser Entzündung. Arch. f. klin. Chir. Bd. 70. 1903.

hervor, kann nicht von ausschlaggebendem Einfluss auf die Stärke der Knorpelveränderungen sein. Haben wir doch selbst nach jahrelangem Bestand des Leidens noch intakte Knorpelflächen vorgefunden, während in anderen Fällen bereits nach wenigen Monaten sämtliche Knorpelbestandteile der Gelenkflächen total zerstört waren. Vielmehr wird, wie auch Seggel[1]) in einer kürzlich erschienenen Arbeit ausspricht, die Ursache des verschiedenen Ausfalls der Reaktion in der verschiedenen Wertigkeit des angreifenden Gegners, mit andern Worten, in der Virulenz der specifischen Infektionserreger liegen, und in der die letzteren so oft begleitenden Mischinfektion, die ja besonders bei den fistulösen Formen fast immer auftritt.

Verhalten der Synovialis, Gelenkerguss.

Ohne zunächst auf die Frage der primären und sekundären Synovitis tuberculosa einzugehen, möchte ich über die Veränderungen referieren, die wir bei unseren Fällen an der Gelenkkapsel beobachteten, und zwar nur soweit es sich um Tuberkulose des oberen Sprunggelenkes und Resektion handelte; denn nur bei diesen Fällen konnte man einen sicheren Ueberblick über alle Gelenkverhältnisse erhalten, abgesehen von den Amputationsstümpfen.

Es ist verzeichnet: Tuberkulose der vorderen Kapsel 54 mal, der hinteren Kapsel 43 mal bei insgesamt 50 resecierten und 7 amputierten Fällen. Demnach fehlte die Tuberkulose der vorderen Kapsel nur 3 mal, die der hinteren 14 mal. Die Fälle, in denen die vordere und hintere Kapsel verschont geblieben war, sind bereits unter den Knochenherden angeführt; einmal handelte es sich um einen Herd im Taluskopf, ein andermal in der Tibiaepiphyse und gleichzeitig im Calcaneuskörper und endlich im Würfelbein, die entweder das Talonaviculargelenk oder das hintere Sprunggelenk inficiert hatten, während sich die Schwellung im oberen Sprunggelenk lediglich durch einen starken serösen Erguss zu Stande gekommen zeigte, ohne dass makroskopisch oder mikroskopisch Kapseltuberkulose nachgewiesen wäre. Impfversuche bezw. bakteriologische Untersuchung fehlen in den Krankenberichten, doch scheint es mir sehr wahrscheinlich, dass der seröse Erguss weiter nichts wie der Vorläufer einer echten tuberkulösen Entzündung war, zumal ich mich eines der Fälle mit Sicherheit erinnere, in welchem dem Hydrops aller-

1) Seggel, Experimentelle und histologische Beiträge zur Anatomie und Pathologie des Gelenkknorpels. III. Teil. Deutsche Zeitschr. f. Chir. Bd. 76.

feinste Fibrinflocken beigemengt waren. Ein viertes Mal, bei einem 14jährigen Mädchen, das seit 6 Monaten krank war, war die Gelenkkapsel kaum verdickt, makroskopisch nicht deutlich tuberkulös. Dabei war das ganze Gelenk voller Fungusmassen, der Talus ganz morsch, seine Knorpelfläche wie die der Tibia ziemlich stark zerfressen. Die Tuberkulose war sogar bereits auf die Sehnenscheiden übergegangen und hatte einen intrakapsulären medialen Abscess veranlasst. Wir sehen also, dass auch bei ausgedehnter Gelenkerkrankung, nicht etwa nur bei lokalisiert gebliebenen Knochenherden, die Kapsel relativ gesund bleiben kann.

Das sind aber nach allen Untersuchungen die Ausnahmen. In weitaus den meisten Fällen ist es gerade umgekehrt. Auch wenn relativ geringe Knochenveränderungen da sind, ein kirschkerngrosser Herd beispielsweise in der Talusrolle, ist die Synovialtuberkulose häufig so stark, dass sich die wegen ihrer Feinheit sonst kaum zu präparierende vordere Kapsel wie ein dicker Fettklumpen herausschälen lässt.

Es ist schwer, verschiedene Grade der Synovialistuberkulose aufzustellen. Ich habe mich deshalb nur darauf beschränkt, festzustellen, wie oft neben intakter Synovia die derb fibröse und wie oft die weiche, schwammige Form der Tuberkulose vorkam, weil die Unterscheidung dieser beiden Formen für die Prognose von gewisser Wichtigkeit ist. Ich konnte begreiflicherweise die letztere Form in der grossen Mehrzahl rubricieren, weil eben die andere Form die gutartigere ist, die dann oft noch nicht zur Operation kommt. König hat die benigne Form als granulierende bezeichnet, Krause heisst sie die parenchymatöse. Die Synovialmembran erscheint in ihrem ganzen Parenchym verdickt, zuweilen bis zu einem Centimeter, ja noch darüber. In der Gelenkhöhle sind häufig nur ein paar Tropfen mehr oder weniger getrübter, seröser Flüssigkeit, während bei der anderen Form die Verkäsung, der Zerfall und die Vereiterung vorherrscht, so dass es zu mehr oder minder grossen serös-eitrigen oder rein eitrigen Flüssigkeitsansammlungen im Gelenkinnern kommt.

In 15 von unseren Fällen fehlen genauere Daten über diesen Punkt. In den übrigen kann man aus den Krankengeschichten annehmen, dass 30 mal die weiche schwammige Form, 9 mal die beschriebene gutartigere vorhanden war, die miliare Form der Synovialistuberkulose wurde nie beobachtet.

Ueber die genauere Lokalisation bezw. die Ausbrei-

tung der Tuberkulose in der vorderen und hinteren Kapsel finden sich leider nur ganz dürftige Angaben in den Krankenberichten. Nur so viel geht aus diesen mit Sicherheit hervor, dass die Tuberkulose wiederholt auf einzelne, bald lateral, bald medial gelegene Bezirke der Kapsel beschränkt war, dass also keineswegs stets die ganze Kapsel gleichmässig erkrankt war.

Hier schliesst sich zwanglos die Besprechung über den Inhalt der einzelnen Gelenke an. Ich habe oben angedeutet, wie sehr der Inhalt von der Form der Synovialistuberkulose oft abhängt. Nur 6 mal ist in den Krankengeschichten seröse bezw. leicht hämorrhagische und mit Fibrinflocken gemischte Flüssigkeit angegeben. In 12 Fällen waren nur einige Tropfen bezw. gar keine Flüssigkeit vorhanden, und endlich 30 mal war der Erguss eitrig, davon 8 mal sog. Mischinfektion, ebensoviel rein tuberkulös, die übrigen nicht untersucht. Das Vorhandensein von Corpora oryzoidea ist nie verzeichnet. In 3 Fällen waren dicke breiige Massen neben stark zerstörten Knochen — sämtlich bei älteren Leuten und lang dauernder Erkrankung — als einziger Inhalt beobachtet worden. Die von Anderen öfter bemerkte Bildung einer förmlichen Abscessmembran im Gelenk fand ich nur ein einziges Mal angegeben.

Viel häufiger als die Bildung freier und zumal glatter Konkremente haben wir das Vorhandensein weicher schwammiger, oft von der gleichartigen Kapsel vollständig gelöster, manchmal mit ihr im Zusammenhang stehender Granulationsmassen im Sprunggelenk beobachten können. In ausgeprägten Fällen war das ganze Gelenk von solchen wie breiigen Massen ausgefüllt. Die Knochen waren in solchen Fällen entweder gleichfalls diffus zerstört, malacisch, oder aber es fanden sich tief eingefressene Löcher, die man, wenn sie Sequester enthalten hätten, für zweifellos primäre Herde angesehen hätte. Ich erwähne diesen Punkt vorläufig ganz kurz und behalte mir bei der Besprechung der beiden Formen der Gelenktuberkulose, deren Gebiete auch heute noch nicht genau abgegrenzt sind, eingehendere Behandlung vor.

Beteiligung der Umgebung, Fistelbildung.

Bekanntlich erzeugt die Tuberkulose der Knochen und Gelenke in der Umgebung des Krankheitsherdes eine ganze Reihe charakteristischer Veränderungen, deren Kenntnis bezw. Vorhandensein allein in vielen Fällen unsere Diagnose bereits sichert, ohne dass wir nötig

hätten, das Gelenkinnere selbst dem Auge zugänglich zu machen.

Etwa in der Hälfte unserer Fälle war jene deutliche Schwellung und Auftreibung der ganzen Gelenkgegend vorhanden, die kaum bei einer andern Erkrankung des Fusses in dieser Weise mehr beobachtet wird, ich meine das, was als Tumor albus fibrosus, Fungus articuli und als gelatinous degeneration of the joints bezeichnet wird; in $^1/_4$ der Fälle war die Schwellung nur ganz gering oder fehlte ganz, und im Rest fehlen Angaben hierüber. Genauere Zahlen über jene einzelnen Weichteilsveränderungen anzugeben, ist äusserst schwierig, weil die drei Formen anscheinend leicht ineinander übergehen bezw. gemeinsam an einem Gelenke vorhanden sein können.

Jene Knochenwucherungen, welche durch die entzündliche Reizung des Periostes veranlasst werden, sei es von ossalen Herden oder von der Kapsel aus, haben wir nur selten in nennenswerterem Grade gefunden. Sie ist zwar am Sprunggelenk in der Regel — im Gegensatz zur Caries des Ellenbogengelenks, des Kniees und der Hüfte — nur ganz gering, immerhin hat sie Maass bei König's Fällen anscheinend öfter gefunden. Bei der Besprechung der Röntgenbefunde komme ich hierauf noch zurück.

Der Durchbruch entzündlicher Herde aus den einzelnen Fussgelenken nach aussen findet, speciell bei den kleinen Gelenken, aber auch beim oberen Sprunggelenk fast ausschliesslich der Schwerkraft entgegen nicht nach der Fusssohle, sondern nach dem Fussrücken bezw. den seitlichen Fusspartien hin statt. Dies hat seinen Grund in dem anatomischen Bau des Fusses, dessen Sohlenfläche ein viel widerstandsfähigeres Bindegewebs- und Bändermaterial aufweist als der Fussrücken und die beiden Seiten des Fusses. Dementsprechend finden wir periartikuläre Abscesse und Fisteln so gut wie nie an der Fusssohle.

In einer verhältnismässig grossen Zahl konstatierten wir abgeschlossene periartikuläre Abscesse, nämlich unter 72 heranzuziehenden Fällen 20. Fast ausschliesslich waren sie, etwa zu gleichen Teilen, auf die beiden Seiten beschränkt, nur zweimal hatten wir am Fussrücken noch nicht fistulöse Abscesse, beide Male im Anschluss an Tuberkulose der Keilbeine. Fast regelmässig war bei der Operation der Zusammenhang mit dem eigentlichen Knochen- oder Gelenkherd nachzuweisen.

Viel grösser ist natürlich die Zahl der Fisteln. Es sind solche bei 36 Patienten erwähnt, darunter bei einzelnen über ein halbes

Dutzend auf einmal. Sie lokalisieren sich, soweit Angaben vorliegen, in folgender Weise: 28 mal auf der lateralen Seite, 19 mal auf der medialen; lateral: 12 vor, 15 hinten, 12 auf dem, 3 in dem Malleolus; medial: 6 vor, 8 hinter, 4 auf dem, 4 in dem Malleolus. In Knochen — meist Talus oder Calcaneus — führten 30, die übrigen nur in Weichteile. Auf dem Fussrücken waren in 10 Fällen Fisteln, die fast ausnahmslos in Knochenhöhlen führten, an der Achillessehne 7, von denen 3 an der Sehne vorbei in's Gelenk führten.

Die Gesamtzahl der fistulösen Fälle wird wohl den wirklichen Verhältnissen entsprechen; die Zahlen der einzelnen Fistelgruppen sind sicherlich zu tief gegriffen, da die Einzelberichte häufig nicht genau genug waren; sie sind auch von geringerer Bedeutung.

Von nicht unwesentlicher Bedeutung hingegen für die Prognose des ganzen Leidens ist die Anwesenheit von Eiter bezw. Fisteln überhaupt. Ohne Eiterung und Fistelbildung sind nur 12 Fälle gewesen, so dass wir folgende Zahlen hätten:

Abscess mit Fisteln	Abscess ohne Fisteln	Ohne Eiterung	Unbekannt bezw. nicht operiert.
36	20	12	20[1])

Eine Erkrankung der Sehnenscheiden haben wir gleichfalls ziemlich häufig vorgefunden. Es waren die medialen in 14, die lateralen in 12, die Strecksehnen bezw. Abschnitte derselben, wie Ext. halluc. longus in 4 und die Achillessehne in 7 Fällen ergriffen. Das sind wesentlich höhere Zahlen, als sie Mass für seine Fälle angiebt; ob der Unterschied dadurch erklärt wird, dass wir mittels der v. Bruns'schen Hilfsschnitte im Verlaufe der Sprunggelenksresektion häufiger die Sehnenscheiden eröffneten, vermag ich nicht zu entscheiden. König fügt der betreffenden Arbeit seines früheren Assistenten übrigens selbst bei: Die Angabe, dass nur 17 mal Sehnen und Sehnenscheiden erkrankt gefunden wurden, entspricht sicher nicht der Norm. Die Zahl der fraglichen Komplikationen ist sicher häufiger.

Der häufige Uebergang speciell der Sprunggelenkstuberkulose auf die seitlichen Sehnen lässt sich vielleicht damit erklären, dass, wie Poirier gefunden hat, auf der Rückseite des oberen Sprung-

1) Unter diesen befinden sich auch die Patienten mit Jodoforminjektionen, die zum Teil sicher ohne Eiter waren, so dass die Zahl der nicht eitrigen Fälle etwas höher zu nehmen wäre.

gelenks recht oft eine Verbindung der Kapselaussackungen mit den Schleimscheiden der Sehnen beobachtet wird. Sonst könnte ich mir kaum einen Grund denken; denn den von Maass angegebenen, der die hydrostatischen Verhältnisse beschuldigt, kann ich kaum für ausreichend halten. Ausser jener Kommunikation dürfte in erster Linie die Gefässversorgung der Gelenkkapsel heranzuziehen sein. Die Vorderseite des oberen Sprunggelenkes wird von den vorderen Schienbein- und vorderen Wadenbeingefässen versorgt, z. Tl. durch direkte Aeste, z. Tl. durch Zweige der beiden vorderen Knöchelgefässe, A. und V. malleol. ant. medialis bezw. lateralis. Die hintere Seite des Gelenkes wird von den hinteren Schien- und Wadenbeingefässen versorgt, auch wieder z. Tl. durch direkte Aeste aus dem Hauptstamm, zum Teil durch Aeste aus den hinteren Knöchelgefässen, A. u. V. malleol. post. med. bezw. lateralis. Von der hinteren Schienbeinarterie zieht meist ein Ast unter der Sehne des gleichnamigen Muskels in das Gelenk hinein und von der Wadenbeinarterie einer beim Fibularansatz des hinteren Knöchelbandes durch eine Lücke dieses Bandes (Fick[1]). Die Mehrzahl der Gefässe, damit auch der bedeutenderen Lymphbahnen läuft also seitlich, in nächster Nähe der Sehnenscheiden; ganz besonders gilt dies von den abführenden Gefässen, der Vena saphena magna und parva.

Primäre Lokalisation der Tuberkulose im Fussgelenk.

Einstimmig wird von den Autoren zugegeben, dass es stets mit grossen Schwierigkeiten verknüpft ist, zu entscheiden, ob eine tuberkulöse Gelenkerkrankung primär ossalen oder primär synovialen Ursprungs sei. Die Resultate der einzelnen Statistiken weichen denn auch in diesem Punkt nicht unerheblich voneinander ab. Unter Zugrundelegung mehrerer Arbeiten über Fusstuberkulose (von Andry, König, Mondan, Münch, Spengler, Vallas) hat Hahn unter Hinzufügung des Materials der v. Bruns'schen Klinik unter 907 Fällen 31% primäre Synovialtuberkulosen und 68,7% primäre Knochentuberkulosen berechnet. 74 mal war der Ausgang unbestimmt.

Wir selbst fanden bei insgesamt 88 Fällen zunächst 27 = 30,7%, die wir für die Beantwortung der Frage nicht heranziehen konnten, weil entweder keine Gelenkeröffnung stattfand, indem die Fälle konservativ behandelt wurden, oder weil die Zerstörung sämtlicher

1) l. c.

Knochen so weit fortgeschritten war, dass ein typischer Ausgangspunkt nicht mehr erkannt werden konnte. Von den übrigbleibenden 61 Fällen können wir bei 15 primär synoviale, bei 46 primär ossale Tuberkulose mit einiger Wahrscheinlichkeit annehmen, das wären 24,0 : 75,4 %.

Wie schwer übrigens die Entscheidung oft ist, geht aus den Worten König's selbst hervor: Steckt ein mehr oder weniger typischer Sequester im Gelenke, so wird, auch wenn das Gelenk erst Jahr und Tag nach Beginn des Leidens eröffnet wird, die Annahme gerechtfertigt sein, dass die Krankheit primär im Knochen begann. Handelt es sich aber um Granulationsherde im Knochen, so wird die Lage derselben für die Frage entscheidend sein: sitzen sie tief im Knochen und haben sie sich erst von dort nach dem Gelenk zu einen Weg gebahnt, so ist die Gelenktuberkulose höchst wahrscheinlich primär ostal; sitzen sie dagegen am Rande, so können sie, längeres Bestehen der Krankheit vorausgesetzt, auch sekundär sein; in frischen Fällen dagegen wird die Differenz zwischen der Ausbreitung des Herdes und der Synovialtuberkulose nach einer oder der anderen Richtung den Ausschlag geben, doch kann das Resultat einer solchen Untersuchung je nach den Anschauungen des Einzelnen ein recht verschiedenes sein, so dass immer eine grosse Anzahl zweifelhafter Fälle übrig bleibt.

Da die Fälle, welche konservativ behandelt werden konnten, zweifellos die leichteren waren, werden unter ihnen — es handelt sich um 13 — wohl fast ausschliesslich synoviale Formen sein; die Zahl dieser wäre demnach in unserer Statistik grösser zu setzen.

Das Alter der Patienten hat nach unseren Untersuchungen keinen wesentlichen Einfluss auf die Form der Tuberkulose; wir haben in jedem Alter synoviale und ossale Formen gefunden. Freilich haben wir fast ausschliesslich jugendliche Individuen, so dass die Zahlen für die höheren Jahresklassen zu klein und damit zu sehr dem Zufall preisgegeben sind. Ebensowenig sind wir im Stande, der Dauer der Erkrankung einen Einfluss zuzuschreiben. Es kamen ossale wie synoviale Tuberkulose bereits im ersten Monat der Krankheit zu Operation, und in anderen Fällen konnten wieder viele Jahre vergehen, ehe ein Durchbruch nach aussen erfolgte, oder die Affektion sonst schwerere Symptome machte.

Noch eine mögliche Fehlerquelle bei uns will ich erwähnen: Unser Material besteht in der überwiegenden Mehrzahl aus jugendlichen Individuen unter 20 Jahren. In den meisten grösseren Statistiken aber handelt es sich um ein im Durchschnitt älteres Ma-

terial. Es ist andererseits von König u. A. gefunden, dass die ossalen Erkrankungen bis zum 14. Jahre weit mehr in der Ueberzahl sind als späterhin.

Um noch einen letzten und vielleicht den wichtigsten Punkt anzuführen, muss ich mich von der Tuberkulose am Fuss entfernen und zu der des Kniegelenks abschweifen. Für die Tuberkulose des Kniegelenks fand König[1]) — und mit Recht fordert er eine gewisse Verallgemeinerung seiner Untersuchungsresultate —, dass die aus den Fibrinniederschlägen in dem Gelenk sich umbildenden Granulationen nicht bloss den Gelenkknorpel, sondern auch den Knochen von den Seiten der Gelenkflächen her annagen. Dadurch können Defekte erzeugt werden, die um nichts kleiner sind als die primären tuberkulösen Knochenherde. Da sie diesen ausserdem in ihrer runden Gestalt nicht selten ähneln, so müssen nach König's Ansicht unsere Anschauungen über das Vorkommen und die Häufigkeit der primären Knochenherde auf Grund jener Befunde wesentlich geändert werden. Würden wir also von unseren Fällen nur diejenigen Fusstuberkulosen als primär ossal bezeichnen, bei denen sich echte Sequester fanden, so kämen wir nur auf die geringe Zahl von 7 Fällen. Das ist natürlich zu wenig, aber der Unterschied ist immerhin bemerkenswert, dass ich ihn nicht unerwähnt lassen wollte. Vom anderen Extrem — Fehlen jeglicher Knorpel- und Knochenerkrankung, alleinige Tuberkulose der Synovialis — haben wir 3 Fälle. Wenn wir also alle übrigen Fälle als „unklar" bezeichnen wollten, hätten wir am Ende ein ganz ähnliches Resultat wie vorhin, 70% ossale und 30% synoviale Tuberkulosen.

Symptome.

Die Symptomatologie der Tuberkulose am Fusse ist eine so verschiedenartige, je nach der Beteiligung der einzelnen Knochen und Gelenke, dass eine einheitliche Besprechung nicht möglich ist. Abgesehen davon, sind die Symptome und der Verlauf bei der synovialen und der ossalen Form häufig von einander abweichend, und endlich entsprechen die subjektiven Beschwerden ausserordentlich oft keineswegs der Ausdehnung der anatomischen Veränderungen. Gerade am Fussgelenk ist es deshalb nicht möglich, ein einheitliches klinisches Bild zu geben: vielmehr scheint es mir richtiger zu sein, die einzelnen Affektionen gesondert abzuhan-

1) König, Die specielle Tuberkulose der Knochen und Gelenke. I. Das Kniegelenk. Berlin 1896.

deln. Ich möchte folgende Erkrankungen besprechen: 1. die Tuberkulose des Sprunggelenkes, a) mit, b) ohne Knochenherde; 2. die Tuberkulose des Calcaneus; 3. die Tuberkulose der kleinen Tarsalknochen incl. Beteiligung des Lisfranc'schen und Chopart'schen Gelenkes. Auch diese Einteilung ist natürlich eine mangelhafte; denn häufig genug geht die eine Gruppe in die andere über. Es handelt sich für uns hier aber, genau nachzuforschen, ob wir nach unseren Fällen die Aufstellung gewisser Typen billigen können, und deshalb will ich an dieser Gruppierung festhalten. Ich beschränke mich also zunächst auf die Besprechung der reinen Fälle. Die Uebergänge ergeben sich dann von selbst bezw. lassen sich in kurzen Worten erklären.

Absolut sichere primär ossale Fälle haben wir 7, die mit Tuberkulose des oberen Sprunggelenkes einhergegangen waren; die erwähnten 4 Sequester des Talus, 1 der Tibia und 2 des Calcaneus. Nun werden aber die Fälle in dem Augenblick, in welchem das Gelenk von dem Knochenherd aus inficiert wird, der synovialen Form sehr ähnlich. Wir müssten also reine Knochenherde haben, um die Symptomatologie der primär ossalen Tuberkulose des Sprunggelenkes besprechen zu können. Solche fehlen uns. Wir schliessen aus dieser Thatsache wohl nicht falsch, dass die ossale Tuberkulose der Tibia, Fibula und des Talus, solange sie lokalisiert bleibt, wenig, vielleicht gar keine Symptome macht. Das ist für die Patienten sehr ungünstig; denn es ist klar, dass die Behandlung abgeschlossener Knochenherde ohne Beteiligung des Gelenkes, selbst wenn es sich um den Talus handeln sollte, wesentlich leichter wäre. Isolierte Talustuberkulose, ohne Beteiligung des Gelenkes, ist sehr selten. Durch König [1]) erfahren wir von 3 oder 4, durch Spengler [2]) von 1 Fall.

Dagegen haben König, Kocher und Andere wiederholt isolierte Tuberkulosen der Tibia- oder Fibulaepiphyse behandelt, meist eben dann, wenn die Patienten das Glück hatten, dass der Knochenherd anstatt ins Gelenk, nach aussen perforierte. Solcher Fälle haben ja auch wir einige erwähnt, aber unsere Patienten hatten zufällig mit einer einzigen Ausnahme alle das Unglück, neben den nach aussen perforierten Knochenherden noch solche des Calcaneus oder eines anderen an der Bildung des Talocruralgelenkes eigentlich nicht

1) König, Ueber die Operationsmethode des Verfassers bei Sprunggelenkstuberkulose. Arch. f. klin. Chir. Bd. 32. S. 691.

2) l. c.

beteiligten Knochens zu haben, die dann ihrerseits sekundär zur Infektion des oberen Sprunggelenkes führten.

Wenn thatsächlich die primäre ossale Tuberkulose der Fussgelenke so viel häufiger sein sollte, wie die synoviale Form, dann müssten in der Zukunft sich die Fälle mehren, in welchen eine sachgemässe Behandlung eintreten könnte, bevor es zur Infektion der Gelenke kommt. Besitzen wir doch in der Radiographie heute ein Hilfsmittel, welches bei richtiger Anwendung uns sicherlich eine ganze Anzahl von Knochenherden zeigen müsste, die wir bisher nicht erkannten. Freilich müssten wir uns dann entschliessen, öfter Patienten, denen man in Ermanglung klarer Symptome wegen Schmerzen im Fuss oder leichter Ermüdbarkeit „probeweise" eine Plattfusseinlage macht, zu röntgen, und nicht nur einen Fuss, sondern zum Vergleich auch den gesunden Fuss, und nicht nur von einer Seite, sondern von 2 oder 3 Seiten; denn nur dann wird es unserem unvollkommenen und oft obendrein ungeübten Auge gelingen, feinere Störungen der Struktur des Knochens zu erkennen. Das kostet Geld, und mancher sparsame Leiter einer Krankenanstalt wird glauben, sich auf solch kostspielige „Experimente" nicht einlassen zu können. Er muss dann eben warten, bis die Tuberkulose ins Gelenk oder günstigen Falles nach aussen durchgebrochen ist.

Dass meine Forderungen für das Fussgelenk nicht übertrieben sind, beweist mir ein Passus aus Ludloff's[1]) Arbeit über Diagnostik der Knochen- und Gelenktuberkulose, in welcher der Verfasser von den gewiss einfacheren Verhältnissen am Knie Folgendes sagt: Bei diesen Untersuchungen stellte sich die Notwendigkeit heraus, wollte man nicht den grössten Täuschungen ausgesetzt sein, von dem betreffenden Individuum beide Kniee in verschiedenen Stellungen zu photographieren, so dass von jedem Individuum 6 Photogramme gemacht wurden. Nur mit Hilfe dieses Vergleiches kann man auch die feineren Veränderungen bei beginnender Tuberkulose herausfinden.

Zu gewissen Zeiten scheinen jene primären Knochenherde übrigens doch Symptome zu machen, die ein klein wenig deutlicher sind. Wenn die Herde aus irgend einem Grunde plötzlich weiter wachsen, so kann, abgesehen von jener spontanen Schmerzhaftigkeit und leichten Ermüdbarkeit, die eben nur zu oft missdeutet wird, auch eine direkte Druckschmerzhaftigkeit entstehen, besonders wenn

1) Ludloff, Zur Diagnostik der Knochen- und Gelenktuberkulose. Verhandl. der deutschen Gesellschaft f. Chir. 32. Kongress. 1903.

der Herd nicht ganz central, sondern etwas oberflächlicher liegt. In diesem Stadium sind denn auch die Herde schon öfter nachgewiesen worden. So berichtet Spengler über einige derartige Fälle, deren interessantesten ich ganz kurz referiere:

Ein 43j. Mann hat seit 1 Jahre öfter nach Anstrengungen das Gefühl von Müdigkeit in den Füssen mit unbestimmten Schmerzen und Schwellung des l. Fusses in der Knöchelgegend. Bei Ruhelage keine Schmerzen. Nach Wiederaufnahme der Arbeit neue Schmerzen und Schwellung auf der Innenseite in der Gegend des Talus.

Status: Unter dem Mall. int. sin. Schwellung in der Gegend des Talus, auf Druck empfindlich. Stehen auf dem Fuss schmerzhaft. Unter der Diagnose Ostitis tuberc. circumscripta tal. sin. wurde an der betreffenden Stelle incidiert, die Ignipunktur des Talus gemacht und die Valgusstellung des Fusses korrigiert und fixiert. Pat. ist 16 Jahre seit der Operation gesund geblieben.

Es ist in diesem Fall ja eigentlich keine Eröffnung des Sprunggelenks vorgenommen worden. Aber die Intaktheit desselben scheint doch festzustehen.

Nach unseren Erfahrungen freilich ist dieser Druckschmerz, zum mindesten wenn er nicht von einer cirkumskripten Schwellung begleitet wird, kein sicheres Symptom. Wir haben viermal eine derartige cirkumskripte Schmerzhaftigkeit des Talus konstatiert. In allen vier Fällen war jedoch gleichzeitig eine ziemlich diffuse Schwellung vor, hinter und unter beiden Malleolen vorhanden. Eine specielle Knochenauftreibung konnte nicht gefunden werden. Fisteln führten zweimal in den Talus, zweimal fehlten Fisteln ganz. Nur in den beiden ersten Fällen waren Talusherde bei der Eröffnung des Sprunggelenks vorhanden, in den beiden andern hatten wir uns getäuscht, es handelte sich nur um oberflächliche Knorpeldefekte.

Anders bei Herden in der Tibiaepiphyse. Hier findet sich manchmal eine, wenn auch geringe Knochenauftreibung, der Knochen ist der Palpation auch zugänglicher. Da werden Täuschungen weniger häufig vorkommen.

Ein wesentlich reicheres Symptomenbild haben wir natürlich bei Beteiligung der Synovialis, sei es, dass das Sprunggelenk sekundär oder primär erkrankt ist. Was die wichtige Frage des Durchbruches eines Knochenherdes anlangt, so glaube ich, dass wir ihn auch bei aufmerksamer Beobachtung nicht immer auf den Tag konstatieren können. Beim Studium mancher Anamnese — wir selbst bekommen die Fälle ja meist erst nach dem Durch-

bruch — kann man sich des Eindrucks nicht erwehren, dass ein ganz bestimmter Zeitpunkt, in dem eine deutliche rapide Verschlechterung ohne erkennbare äussere Ursache eintrat, mit dem Augenblick übereinstimme, wo das Gelenk von infektiösem Knochenmaterial überschwemmt wurde; aber in anderen — sicher primär ossalen — Fällen war der ganze Verlauf so gleichmässig, dass entweder ein hoher Grad von Indolenz unserer Patienten vorliegen müsste, oder thatsächlich die Infektion des Gelenks ebenso schleichend sich abgespielt haben muss, wie die des Knochens selbst.

Fast der vierte Teil unserer Patienten hatte anfangs gar keine nennenswerten Schmerzen; die Eltern bemerkten sehr häufig, dass die Kinder zu hinken anfingen; Nachforschungen nach Schmerzen wurden negativ beantwortet. Zweimal — ein solcher Beginn wurde auch anderwärts gefunden und kommt nicht nur bei tuberkulösen, sondern beispielsweise auch bei gonorrhoischen Gelenkleiden vor — begann die Erkrankung mit Schmerzen in mehreren Gelenken gleichzeitig, um erst nach einiger Zeit in einem Gelenk sesshaft zu bleiben. Beide Fälle verliefen übrigens auffallend akut, und wiesen 3 Monate später bei der Operation schon hochgradige Veränderungen auf. Ob das die Regel bei dieser Form ist, weiss ich nicht. Ich habe darüber in anderen Statistiken keine Auskunft erhalten.

Von allen Autoren wird darauf hingewiesen, dass die Stärke der Schmerzen gar nichts mit der Ausdehnung der Erkrankung zu thun hat. Wir sahen Patienten fast ohne wesentliches Hinken in die Klinik kommen, die eine stinkende Mischinfektion sämtlicher Fusswurzelgelenke hatten, so dass schliesslich die Amputation nötig wurde. Und in anderen Fällen konnte man kaum das Gelenk der Leute berühren, ohne dass dieselben aufschrieen, und bei der Operation fand sich umschriebene Kapseltuberkulose, oberflächliche Knorpel- und Knochenherde, gleichfalls cirkumskript. Die bekannten ausstrahlenden Schmerzen (Irradiation), die bei der tuberkulösen Coxitis sich so häufig in charakteristischer Weise nachweisen lassen, haben wir nur ein einziges Mal verzeichnet gefunden, und zwar in dem nicht erkrankten Kniegelenk der gleichen Seite. Wie die Schmerzen in diesem Falle zu erklären sind, lässt sich schwer sagen. Man erklärt dieselben sonst ja gewöhnlich damit, dass die verdickte und durch Exsudat ausgedehnte Gelenkkapsel einen Druck auf die benachbarten Nerven ausübt. Ferner können neuritische Prozesse entstehen, indem sich entzündliche

Veränderungen von dem erkrankten Gelenk auf die Nerven fortpflanzen (Krause).

In drei anderen Fällen waren leichte Kontrakturen im Kniegelenk der gleichen Seite vorhanden, ohne dass Schmerzen damit verbunden gewesen wären. Es hat sich in allen Fällen um Senkungsabscesse in der Wadenmuskulatur mit Verkürzung der Beugesehnen in der Kniekehle gehandelt. Sämtliche Kontrakturen konnten bei der Operation in Narkose ohne weiteren Eingriff gestreckt werden.

Von jenem Tumor albus, gelatinöser Infiltration, haben wir bereits gesprochen. Er dient als ausgezeichnetes Hilfsmittel, die Diagnose zu stützen. Weniger ist schon mit dem Gelenkerguss selber anzufangen; denn dieser kann eben auch bei anderen Gelenksaffektionen als gerade der Tuberkulose vorkommen. Die Schwellung ist aber leider in mancher Beziehung gerade am Fusse wieder hinderlich. Macht sie uns auch auf das Vorhandensein einer tuberkulösen Erkrankung aufmerksam, so zeigt sie uns doch nur selten genau die Stelle der Erkrankung, und diese ist es ja, die wir gerade suchen müssen. Es entwickeln sich nämlich nach unseren Fällen sehr leicht seröse Ergüsse und Schwellungen der Nachbargelenke, sogenannte sympathische Ergüsse, ohne dass diese Gelenke tuberkulös erkrankt wären. Auch die Seite, die vorzugsweise von der Schwellung betroffen ist, erweist sich nach unseren Fällen bei der Operation nicht immer als die schwerer erkrankte. Meistens sind nicht beide Seiten gleichmässig geschwollen. Wir haben die stärkere Schwellung häufiger an der medialen Seite gefunden und das wohl durch die Lage des Talus zu erklären. Jene Schwellung vorwiegend zu beiden Seiten der Strecksehnen vor den Malleolen ist auch nach unseren Erfahrungen die häufigere, solange die seitlichen Sehnenscheiden frei bleiben. Da wir jedoch gerade unter unserem Material ziemlich häufig eine Beteiligung der medialen und lateralen Sehnenscheiden konstatieren mussten, so tritt die Schwellung unter und hinter den Malleolen bei uns weniger zurück wie bei anderen.

Fast in dem vierten Teil unserer Sprunggelenkstuberkulosen hatten wir mehr oder weniger hochgradige Kontrakturen im Fussgelenk. Ich meine nicht jene einfache Fixation des Gelenkes, die wir bei jeder schmerzhaften Erkrankung der Gelenke finden, und die wir im Ganzen unter mehr als 60 Sprunggelenkstuberkulosen nur 14 mal vermissten, sondern eine „falsche Stellung" des Gelenkes, die auch in Narkose nicht ganz auszugleichen war.

In weitaus der grössten Zahl der Fälle war der Fuss in eine Spitzfussstellung mässigen Grades geraten, der häufiger Abduktions- wie Adduktionskontraktur beigesellt war. Natürlich haben wir noch öfter die einfache Fixation beobachtet, deren Zustandekommen noch nicht ganz aufgeklärt ist. Bonnet macht bekanntlich die Raumverhältnisse der Gelenke dafür verantwortlich, während Krause sie auf reflektorische Vorgänge zurückführen will. Ich neige mich mehr dieser Auffassung zu, da nach unseren Fällen der Grad des Gelenkergusses keineswegs immer mit der Stärke und Art der Kontraktur in Einklang zu bringen war.

Recht selten hatten wir abnorme Beweglichkeit des Gelenkes, im Ganzen nur zweimal. Es kann uns das ja nicht Wunder nehmen. Ist doch das Fussgelenk ein so festes Gefüge, dass schon ausserordentlich hochgradige Zerstörungen der Bänder und Knochen dazugehören, um Schlotterbewegungen ausführen zu können.

Je nach dem akuten oder chronischen Verlauf des Leidens war die Atrophie des Unter- und Oberschenkels eine recht verschiedenartige. Häufig fehlen uns leider die Angaben hierüber, aber da, wo sie sich finden, lauten sie durchaus nicht immer gleichmässig. Ich hatte eigentlich erwartet, noch häufiger einen ausgesprochenen Muskelschwund am kranken Bein angegeben zu finden, als dies thatsächlich der Fall war. Es ist eben doch offenbar vielen unserer Kranken auch noch kurze Zeit vor der Aufnahme in die Klinik möglich gewesen, ihr Bein einigermassen zu gebrauchen. Diesen Thatsachen entsprechend finden wir denn auch nur bei der Hälfte unserer Patienten, dass sie vor Beginn der klinischen Behandlung längere Zeit fixierende Verbände trugen.

Etwas mehr als der vierte Teil unserer Patienten hatte beim Eintritt in die Klinik und während der ersten Zeit der Beobachtung bis zur Operation Fieber, und zwar meist remittierenden Charakters. Bei der Hälfte dieser Patienten liess sich die Temperatursteigerung einfach durch das Vorhandensein von Fisteln erklären. Bei den übrigen waren zwar keine Fisteln vorhanden, dagegen fand sich bei allen, mit Ausnahme von dreien, durch die Operation die Ursache aufgedeckt; es war „tuberkulöser" Eiter im Gelenk; nach dem Eingriff schwand das Fieber. Von den drei übrigbleibenden Kranken hatte der eine tuberkulöse Halsdrüsen und suspekte Lungen; bei den beiden letzten ist die Temperatursteigerung nicht aufgeklärt: der eine war ein 11jähriger Junge, das andere ein zweieinhalbjähriges Mädchen, bei welchen keine anderweitige Tuberkulose

gefunden wurde und auch die Operation nur eine einfache synoviale Tuberkulose ergab. Beide sind nach der Operation fieberfrei geblieben und noch heute — 5 und 1 Jahr nach dem Eingriff — gesund.

Was endlich den Verlauf unserer Sprunggelenkstuberkulose anlangt, so war derselbe in weitaus der grössten Zahl der Fälle ein durchaus chronischer. Der Beginn der Erkrankung lag zurück: über 20 Jahre 1 mal, über 10—20 Jahre 5 mal, über 3—10 Jahre 3 mal, 1—3 Jahre 14 mal, in den übrigen Fällen weniger als ein Jahr. Doch auch der akute Verlauf war nicht ganz selten. In 10 Fällen dauerte die Erkrankung erst $^1/_4$ Jahr, bis sie zur Operation kam, und auffallender Weise lieferten gerade diese Fälle die meisten Knochenherde, nämlich 8 mal. Weitaus die grösste Zahl der akuten Fälle, nämlich 8, waren noch nicht 10 Jahre alt, und speciell die allerjüngsten waren am stärksten beteiligt, fünf 1—2 jährige Kinder.

Von relativ untergeordneter Bedeutung für die Acquisition — weniger für den Verlauf — einer Knochen und Gelenkstuberkulose scheint der Ernährungszustand der Menschen zu sein. Wenn auch die Mehrzahl unserer Kranken in ziemlich dürftigem Zustand die Klinik aufsuchte — sie waren ja oft Jahre lang schon krank —, so fehlte es doch nicht an solchen, die geradezu blühend aussahen. Diese Thatsache ist ja so bekannt, dass es keinen Zweck hat, genauere Zahlen anzuführen.

Ueber die Komplikationen unserer Fälle habe ich bereits an anderer Stelle referiert. Hier hätte ich nur noch anzuführen, dass Albuminurie nur dreimal — bei Erwachsenen — verzeichnet ist, und wir eine ausgedehntere Lymphdrüsenerkrankung am kranken Bein ebenfalls nur zweimal beobachtet haben. —

Ich wende mich jetzt den speciellen Symptomen der anderen Gelenke bezw. Knochen zu, für die ja vieles von dem bisher Gesagten gilt. Zunächst habe ich die Erscheinungen bei Beteiligung des hinteren Sprunggelenkes zu besprechen. Isoliert erkrankt haben wir dasselbe, wie ich mitteilte, nie gesehen. Trotzdem ist es in vielen Fällen möglich, seine Miterkrankung zu erkennen. Sie charakterisiert sich nämlich durch eine deutliche Schwellung unterhalb der Malleolen, die sonst nur ein sympathischer Erguss oder aber eine Affektion des Calcaneus mit beginnendem Durchbruch vortäuschen könnte. Bei der Häufigkeit des sympathischen Ergusses freilich wird es in manchen Fällen schwierig

sein, eine sichere Diagnose zu stellen.

Noch eine Affektion freilich wäre in Betracht zu ziehen, die gerade bei Erkrankung der beiden Sprunggelenke gar nicht immer so leicht zu diagnosticieren ist, die Erkrankung der Sehnenscheiden; doch dürfte sich die Schwellung bei dieser meist etwas mehr nach hinten zu entwickeln. Bei ausgedehnter Erkrankung und stark entwickeltem Tumor albus ist es thatsächlich schwer, sich vor der operativen Eröffnung ein genaues Bild über die Ausbreitung der Erkrankung zu machen.

Bei Beteiligung oder Alleinerkrankung des Talonavicular gelenkes hat die Schwellung und Schmerzhaftigkeit ihren Sitz mehr vorne medial auf dem Fussrücken, und in ähnlicher Weise wird sie sich verschieben, je nach der Beteiligung der einzelnen kleineren Gelenke.

Ueber die Unterschiede unseres Materials bezüglich der Tuberkulose des Calcaneus gegenüber anderen Berichten habe ich bereits unter dem Kapitel der Knochenherde einiges gesagt. Ich hätte dem hier noch hinzuzufügen, dass — entsprechend der anatomischen Ausbreitung — unsere Fälle in der Mehrzahl einen weniger günstigen Verlauf nahmen, als es sonst in der Litteratur für diese Erkrankung angegeben ist. Die Symptome derselben ergaben sich aus der Lage des Knochens: man wird bei isolierter Erkrankung des Knochens eine Schwellung unterhalb der Malleolen finden, welche diese selbst frei lässt. Je weiter nach hinten sie liegt, desto leichter ist die Lokalisation auf das Fersenbein allein zu erkennen. König will in diesen Fällen häufiger Fistelbildung am Tuber calcanei und Ausbreitung im Gebiet der Achillessehne, Wiesinger die Beteiligung der Bursa achillea gefunden haben. Wir haben mit Nasse und Borchardt[1]) dieses Verhalten ohne Gelenkerkrankung nur selten gesehen. Im Uebrigen hat in unseren Fällen, soweit es isolierte Calcaneustuberkulosen waren, die Diagnose keine Schwierigkeiten bereitet. Bei eventueller Gelenkbeteiligung kamen die bereits geschilderten Momente in Betracht.

Diagnose.

Nahezu unentbehrlich für eine feinere Diagnosenstellung in Bezug auf den Sitz des Leidens ist in vielen Fällen das Röntgenverfahren. Freilich ist die richtige Deutung der Bilder durch-

1) Handbuch der prakt. Chirurgie, herausgegeben von v. Bergmann, v. Bruns, v. Mikulicz.

aus nicht immer leicht, und es gehört ein geübtes Auge und vor allem die Möglichkeit des Vergleiches mit normalen Füssen dazu, um Knochenherde oder Gelenkzerstörungen in ihrer Ausdehnung immer richtig zu erkennen. Immerhin konnte ich bei der Durchsicht unserer Röntgenplatten konstatieren, dass man vielerlei Einzelheiten, die früher erst durch die Eröffnung des Gelenkes aufgedeckt wurden, heute schon von der photographischen Platte ablesen kann. Am wertvollsten, das betone ich nochmals, ist für den weniger Geübten der Vergleich. Wir haben bis jetzt von unserem Material an Fussgelenkstuberkulosen fast ausschliesslich nur eine Aufnahme zur Verfügung; ich habe deshalb nicht in allen Fällen auf unseren Röntgenplatten die Bestätigung des in den Krankengeschichten angegebenen Operationsbefundes gefunden; trotz dieser Unzulänglichkeit glaube ich doch behaupten zu können, dass die Aufnahme von Röntgenbildern vor der Operation bezw. vor dem Beginn anderweitiger Behandlung unbedingt nötig ist. Neuerdings hört man da und dort die Ansicht vertreten, dass es eine unnötige Ausgabe für den Etat der Krankenhäuser bedeute, von jeder Gelenkstuberkulose auch nur eine Platte anzufertigen, zumal in operativen Fällen, da die Operation ja doch einen, womöglich besseren, Einblick in die pathologisch-anatomischen Verhältnisse biete. Ich muss dem scharf entgegentreten. Bei einem gewiss nicht dürftigen operativen Material sind wir wiederholt nur durch das Röntgenbild auf den genauen Sitz eines Herdes aufmerksam gemacht worden.

Die richtige Bedeutung der Skiagramme ist aber auch keine ganz leichte Aufgabe — das beweisen u. a. falsche Deutungen in wissenschaftlichen Arbeiten der Litteratur —, und ich will deshalb über eine mangelhafte Deutung eines unserer Bilder referieren, dessen richtige Erkenntnis dem Patienten mindestens einen, vielleicht zwei operative Eingriffe erspart hätte:

Die Eröffnung des oberen Sprunggelenks eines 6 j. Knaben nach König ergab — 6 Monate nach dem Beginn des Leidens — neben einer ausgedehnten tuberkulösen Erkrankung der vorderen und hinteren Kapsel, eine ziemlich starke Zerstörung des Knorpels der Talusrolle, fungöse Granulationen im Talocruralgelenk, die sich noch $1^1/_2$ cm weit in den Tibiafibularspalt hinein fortsetzten, und unter dem leicht abhebbaren Tibiaknorpel geringe tuberkulöse Granulationen unterhalb des Epiphysenknorpels. Nach sorgfältiger Ausschälung der Kapsel wurde die erkrankte Talusrolle mit dem Meissel abgestemmt, die tuberkulöse Sehnenscheide des Musc. tibial. post. exstirpiert, die Tibiaepiphyse excochleiert und, um

den Fuss in die Malleolengabel besser einpassen zu können, der gesunde Knorpel des Malleol. ext. weggemeisselt. Die Wunde heilte per primam, der Junge konnte 6 Wochen später in einem gut sitzenden Gipsverband nach Hause entlassen werden. Nach 6 Monaten kam er aus Russland in die Klinik zurück mit 4 medial gelegenen Fisteln, die nicht auf Knochen, sondern in weiche Massen des Gelenkes zwischen Talusrest und Tibia führten. Dieses Gelenk war gut und völlig schmerzlos beweglich. Ein Röntgenbild, das bei der 2. Aufnahme des Pat. in die Klinik angefertigt wurde, zeigte nun schon damals — neben den klinisch nachgewiesenen Veränderungen im Gelenkrest selbst — eine nicht ganz deutliche Veränderung der Konturen der Tibiaepiphyse. Dieselbe war verschmälert, an einigen Stellen wie angenagt, und endlich bestand an der Stelle des sonst nur 1—2 Millimeter in der Dicke betragenden Epiphysenknorpel-Schattens eine 3—4 mm breite Lücke, in deren Umgebung die Zeichnung der Knochenbälkchen stärker verwaschen war. Diese Veränderungen wurden nicht erkannt, und man begnügte sich deshalb mit einer einfachen Excochleation des oberen Sprunggelenkes, Umschneidung der Fisteln und Ausräumung eines Sehnenscheidenrecidivs. Wiederum heilten die Wunden nach 4 Wochen zu, so dass der Knabe zum zweiten mal „geheilt" entlassen worden zu sein schien. Acht Monate später brachen zu Hause neue Fisteln auf, und etwa nach 1 Jahr kam er zum dritten Mal in die Klinik. Jetzt wurden denn auch sofort die bedeutenden Zerstörungen der Tibiaepiphyse und oberhalb dieser der Diaphyse auf dem angefertigten Röntgenbild erkannt. Die Operation ergab einen tuberkulösen Diaphysenherd dicht über der Epiphysenlinie, der sich nach unten zu fortsetzte, und in dem die Epiphyse der Tibia fast in ganzer Ausdehnung als gelöster käsiger Sequester lag. Nach 4 Monaten wurde der Patient mit fest verheilter Wunde entlassen.

Ich will nun keineswegs behaupten, dass es in allen Fällen gelingen wird, mit Hilfe des Röntgenbildes allein sich einen genauen Einblick in den Sitz und die Ausbreitung der Erkrankung zu verschaffen, auch wenn wir die erwähnten Hilfsmittel des Vergleiches etc. in Anspruch nehmen. Immerhin kann ich günstig über die Zulänglichkeit unserer Röntgenbefunde referieren. Von 34 unserer Fälle habe ich die Röntgenbilder in der Hand und kann vergleichen, ob 1. der thatsächliche, bei der Operation gefundene Befund mit dem stimmt, was auf den Bildern zu sehen ist, 2. wie weit diese Dinge schon vor der Operation gesehen wurden und in den Krankengeschichten verzeichnet sind. Der Einwurf liegt nahe, es sei unberechtigt, wenn ich mich bei der Deutung der Röntgenbilder auf den Operationsbefund stütze, und deswegen gestehe ich offen ein, dass der grösste Teil jener später erwähnten exakteren Lokalisa-

tionen von Herden ursprünglich nicht erkannt wurde, also auch nicht in den Krankengeschichten verzeichnet ist. Aber ich will auch sofort die Erklärung für diese Tatsache hinzufügen: die meisten Verfasser der Krankengeschichten haben sich mit dem Studium des einen Röntgenbildes begnügt, dessen Befund sie gerade niederzuschreiben hatten, und haben nicht, wie das nötig ist, und wie ich das jetzt gethan habe, eine grössere Zahl von normalen und pathologischen Vergleichsobjekten herangezogen. Ohne einen solchen Vergleich aber kann nur ein sehr geschulter Beobachter richtige Diagnosen stellen, mit dem Vergleich auch die Mehrzahl der Anfänger.

Von den 34 Fällen muss ich 2 zunächst ausschliessen, bei denen die photographische Aufnahme den Anforderungen nicht genügt. Bei den übrigbleibenden 32 Patienten lassen sich die Operationsbefunde 20 mal aus den Röntgenplatten geradezu ablesen, soweit es sich um Knochenveränderungen handelt. Dagegen lassen die Röntgenbilder im Stich, wenn der Knorpel ganz allein an der Erkrankung beteiligt ist. Ein guter Ratgeber konnte uns das Röntgenbild in einem Falle sein, in welchem sich bei der Eröffnung des oberen Sprunggelenkes abgesehen von Synovialtuberkulose anscheinend nichts Krankhaftes fand, denn sämtliche beteiligten Knorpelflächen erwiesen sich intakt. Das Skiagramm zeigt jedoch zweifellose Veränderungen an der Tibiaepiphyse; es musste also unter dem intakten Knorpel sich noch ein Krankheitsherd finden. Und thatsächlich fand sich der Knorpel von tuberkulösen Granulationen der Epiphyse unterminiert. Hier konnte also die Röntgenaufnahme geradezu eine Stütze für den Operateur werden.

Die Erkennung von Knochenherden ist auf 6 von unseren Bildern mit Sicherheit, auf 3 weiteren mit einiger Wahrscheinlichkeit möglich gewesen. 4 mal lässt uns die betreffende (einzige) Aufnahme im Stich; vielleicht wäre bei mehrfachen Aufnahmen von verschiedenen Seiten die Diagnose möglich gewesen.

Schwierigkeiten in der Erkennung und Deutung von Knochenherden entstehen vor allem dann, wenn es sich um sehr stark atrophische Knochen handelt. Dann scheinen mir jene reaktiven Wucherungen von neuem Knochen in der Umgebung des Herdes, durch die wir gerade auf das Vorhandensein einer cirkumskripten Knochenerkrankung hingeführt werden, auszubleiben. Der Herd selbst aber hebt sich unter diesen Umständen nur schlecht oder gar nicht von dem überall gleichmässig lichtdurchlässigen Knochen ab. Eine weitere Schwierigkeit bildet bei ganz kleinen Kindern das Fehlen

jeglicher Knochenkerne, abgesehen vom Talus- und Calcaneuskern, die noch keine recht ausgeprägte Struktur zeigen. Recht störend machen sich die Reste von Jodoforminjektionen geltend, wenn die Einspritzungen nicht längere Zeit zurückliegen. Dann ist es uns in einigen Fällen ganz unmöglich gewesen, feinere anatomische Veränderungen herauszufinden.

Das Vorhandensein tuberkulöser Sequester haben wir nie nach unseren Bildern voraussagen können. Dagegen konnten wir einige Male periostale Wucherungen in der Umgebung der erkrankten Knochen, besonders wenn es sich um Erkrankung der Tibia handelte, konstatieren. In einem Falle war diese Wucherung so stark, dass man im Zweifel hätte sein können, ob es sich um Tuberkulose oder Osteomyelitis handle, wenn nicht die Anamnese sowie der makroskopische und mikroskopische Befund für ersteres Leiden gesprochen hätten.

Behandlung.

Der Mittel, die zur Behandlung der Knochen- und Gelenktuberkulose angegeben wird, gibt es so unzählige, dass die trockene Aufzählung derselben ein halbes Buch füllen könnte. Ich bin weit entfernt, einen auch nur kurzen Abriss über die Therapie der Fussgelenkstuberkulose zu schreiben, sondern beschränke mich auf die Besprechung der bei unseren Patienten angewandten Behandlungsmethoden, indem ich deren Erfolge und Mängel gegeneinander abwäge. Zunächst eine kurze Uebersicht:

Es wurden ausschliesslich konservativ behandelt:	15	Fälle;
konservativ und operativ, oder allein operativ:	73	Fälle;
von diesen 1. zunächst konservativ:	49	Fälle;
a) durch die Klinik:	18	Fälle;
b) durch auswärtige Aerzte:	31	Fälle;
2. bereits auswärts operative Eingriffe:	21	Fälle;
3. ohne vorhergegangene Behandlung:	3	Fälle.

Was sehen wir bereits aus diesen Zahlen? Dass die streng konservative Behandlung zwar in allen mit Ausnahme von 3 Fällen eingeleitet, aber nur 15 mal bis zur Heilung bezw. zum Exitus letalis durchgeführt wurde.

Was mag nun der Grund sein, dass die konservativen Behandlungsmethoden, die doch für die Therapie der Gelenktuberkulose immer wieder warm empfohlen werden, bei unserem Material, das sich ausschliesslich mit der Fusstuberkulose beschäftigt, in den meisten Fällen versagte bezw. abgebrochen wurde? Es ergiebt sich durch einen Blick auf die Tabelle Seite 42: In der Hälfte unserer Fälle handelt es sich um eine Erkrankung mehrerer Gelenke, also bereits vorgeschrittene Affektionen. Und wenn das Sprunggelenk allein erkrankt war, so fanden sich fast immer tuberkulöse Granulationen im Tibiofibularspalt, dem wir mit Einspritzungen von Jodoformglycerin so schwer beikommen, und von dem aus dann immer wieder Recidive entstehen können. Als einen weiteren Grund kann man wohl das häufige Vorkommen ausgedehnter, oft noch dazu multipler Knochenherde anführen. Freilich ist dieser Grund nach den Erfahrungen über die konservative Behandlung der Coxitis nicht ganz stichhaltig. Sind doch bei dieser gerade die konservativen Methoden trotz der so häufig beobachteten Knochenherde erfolgreicher wie operative Eingriffe.

Es müssen also noch weitere Gründe vorhanden sein. Sehen wir uns die Behandlungsmethoden zunächst einmal an, die bei unseren Patienten eingeleitet wurde, bevor sie die Klinik aufsuchten. Es ist in unseren Krankengeschichten verzeichnet: 10 mal Massage, eine Methode, die offenbar bei traumatischen Fällen angewandt wurde, solange das tuberkulöse Leiden noch nicht erkannt war, 19 mal Salbenapplikation, 26 mal hydropathische Umschläge, 10 mal Bäder, 5 mal Jodbepinselungen —, alles Eingriffe, die allein kaum einen wesentlichen heilenden Einfluss auf das Leiden haben konnten, zum Teil sicher schädlich waren.

Die Bier'sche Stauung scheint nur ein einziges Mal konsequent, aber ohne Dauererfolg vorgenommen worden zu sein, bei einem Falle, bei dem sich später auch die orthopädische Behandlung und Jodoformölinjektionen machtlos erwiesen, und der später zur Resektion kam; es fand sich ein Käseherd in der Talusrolle. Uebrigens ist das Kind bald nach der Entlassung zu Hause verstorben, ohne dass ein Grund dafür angegeben wäre. Ich habe nach der Schilderung des Krankheitsverlaufes Verdacht auf Miliartuberkulose.

Allein durch feste Verbände ohne Zuhilfenahme anderer lokal-therapeutischen Massnahmen sind wir nur zweimal zum Ziele gekommen. Beides waren jugendliche Individuen im Alter von 7

bezw. 16 Jahren; die Erkrankung bestand erst wenige Wochen, freilich waren bei dem jüngeren Mädchen bereits Fisteln vorhanden. Der Enderfolg ist bei dem jungen Manne jetzt — nach $2^1/_2$ Jahren — vorzüglich, freie schmerzlose Beweglichkeit des Talocruralgelenkes in ca. $^4/_5$ der Norm. Bei dem Mädchen, das nicht selbst zur Nachuntersuchung kam, besteht nach dem Arztbericht eine suspekte Lungenaffektion; der Fuss ist (2 Jahre seit der Entlassung) ausgeheilt, die Funktion gut.

In allen übrigen Fällen hat die Ruhigstellung des Gliedes allein versagt.

Wie steht es nun mit der kombinierten orthopädischen und Jodoformbehandlung? Sie wurde in 29 Fällen eingeleitet, davon nur zweimal von auswärtigen Aerzten, während 21 mal bereits ausserhalb operiert wurde, ein Beweis, wie wenig diese Methode von den praktischen Aerzten bei uns ausgeübt wird. Die Fussgelenkstuberkulose wird eben oft erst zu einer Zeit als solche erkannt, wo es bereits zur Eiterung oder gar Fistelbildung gekommen ist, und in diesem Stadium entschliesst sich der praktische Arzt viel eher zu einem operativen Eingriff wie zu einer immerhin unsicheren konservativen Behandlung. Die Jodoforminjektion ist zudem für den weniger Geübten nicht leicht; viel leichter erscheint ihm eine Incision, die dem Eiter Abfluss verschafft, die Spannung der Gelenkkapsel vermindert und die Schmerzen prompt beseitigt, während die Injektion, von ungeübter Hand ausgeführt, Schmerzen macht, dem Patienten durch anfängliche Fiebersteigerung in den Augen seiner Angehörigen womöglich schädlich erscheint.

Wir hielten in 27 Fällen den Versuch einer Injektionsbehandlung für gerechtfertigt. Es waren sämtliche Fälle ohne Fisteln, also bis zu einem gewissen Grade günstige Fälle; dennoch besserten sich nur 13 im Laufe der Zeit so weit, dass die Behandlung mit Injektionen bis zum Schluss durchgeführt werden konnte; bei den übrigen 14 Patienten stellte sich früher oder später eine derartige Verschlechterung des Lokalbefundes, der mehrmals an der Hand des Röntgenbildes nachgewiesen werden konnte, ein, dass zur operativen Behandlung übergegangen wurde.

Zu den Einspritzungen wurde in den 11 ersten Fällen 10% Jodoformöl in der von Garrè [1]) beschriebenen Herstellung benutzt.

1) Garrè, Zur Sterilisation von Jodoformölemulsion. Centralbl. f. Chir. 1892. Nr. 89.

Später wurde — ohne dass mit jener Mischung schlechtere Erfahrungen gemacht wurden — eine 10% Aufschwemmung von Jodoform in reinem Glycerin verwendet. Niemals sind Intoxikationen oder sonst üble Zufälle ernsterer Art dabei beobachtet worden. Dagegen ist die bekannte Fieberreaktion öfter verzeichnet. Die Zahl der Injektionen schwankt bei den Geheilten zwischen 3 und 20. Meistens aber waren gegen ein Dutzend Einspritzungen nötig, ehe Ausheilung erfolgte. Die Zahl der erfolglos angewandten Injektionen schwankt zwischen 2 und 15. Wiederholt waren scheinbare längere Heilungen eingetreten, ehe ein Recidiv die Operation nötig machte.

Es ist nun nicht etwa berechtigt, die Erfolge der konservativen Behandlungsmethoden denen der operativen Eingriffe gegenüberzustellen. Wir würden dabei mit einem zu ungleichen Material arbeiten. Sind doch die bei uns konservativ behandelten Fälle die unbedingt leichteren. Ungleiche Fälle jedoch einander gegenüberzustellen und statistisch zu verwerten, würde zu durchaus falschen Schlussfolgerungen führen.

Die Dauer- und Endresultate bei den nur mit Jodoforminjektionen behandelten Kranken sind folgende:

Als vorzüglich ist das Resultat in 6 Fällen zu bezeichnen; in Form und Funktion bestehen hier Verhältnisse, die sich von der Norm nicht unterscheiden lassen. Das einzige, was allen Fällen noch anhaftet, ist eine leichte Atrophie der Wadenmuskulatur. 3 der Patienten waren unter 5 Jahre alt, die 3 anderen 12, 25, 28 Jahre, also lauter relativ jugendliche Personen. Die Beobachtungszeit beträgt 4, 4, 3, 2, 1, 1 Jahre.

Gut d. h. die Patienten sind arbeitsfähig, haben keine Fisteln, jedoch vorübergehend nach Anstrengungen noch Schmerzen, ist der Erfolg bei 4 Patienten. Sie standen bei Beginn der Behandlung im Alter von 5—16 Jahren. Die Beschwerden sind, wie die Nachuntersuchung ergab, meist dadurch bedingt, dass die Füsse im Talocruralgelenk nur um ein bis zwei Drittel der Norm beweglich sind, und dazu Valgusstellung vorhanden ist. Diese fehlerhafte Stellung finden wir überhaupt sehr häufig bei unseren Nachuntersuchungen. Man wird daraus die Lehre ziehen, die fixierenden Verbände stets in leichter Adduktions- und Supinationsstellung anzulegen.

Bei zwei Kranken kann ich nach den eingelaufenen Berichten das Resultat nur als mittelmässig bezeichnen; leider ist gerade von diesen der eine nicht persönlich in der Klinik erschienen. Es bestehen zwar keine Fisteln, aber die Gelenkgegend

ist noch etwas geschwollen, auf Druck ein wenig schmerzhaft, die Beweglichkeit im Sprunggelenk aufgehoben, im Vorfuss anscheinend vorhanden. Die Patienten geben an, nicht arbeitsfähig zu sein. Es handelt sich um ein 3jähriges Kind und ein 20jähriges Mädchen. Das letztere hat obendrein Lungenerscheinungen. Der Abschluss 1 und 2 Jahre zurück.

Ungenügend ist die konservative Behandlung bei einem 8jährigen Knaben geblieben. Es wurden bei ihm 8 Injektionen vorgenommen im Laufe von 3 Monaten; dann wurde den Eltern die Fahrt nach der Klinik zu teuer, sie blieben aus, obwohl grosse Schmerzen und starke Schwellung bestehen sollen.

Ich komme hier auf einen Punkt zu sprechen, der m. E. sehr gegen die konservative Behandlung ins Gewicht fällt. Viele, ja die meisten unserer klinischen Patienten sind nicht in der Lage, die Kosten für die lange dauernde Behandlung aufzubringen, sobald sie nicht am Orte der Klinik selbst oder ganz in der Nähe wohnen. Auch wenn man die Patienten nach der Injektion am gleichen Tage nach Hause reisen lässt, wie wir es gezwungener Massen wiederholt thun müssen, gehen sie nur ungern auf diese Art der Behandlung ein.

Wie sehr es aber andererseits im Interesse der Kranken gelegen ist, häufiger zur Nachuntersuchung zu kommen, als wir ihnen dies in Anbetracht ihrer Mittellosigkeit zumuten können, lehrte uns ein Fall, bei dem die erste Röntgendurchleuchtung nur eine geringe Erkrankung des Talocruralgelenkes ergab. Das 7jährige Mädchen erhielt deshalb im Laufe von 4 Wochen 3 Jodoformglycerin-Injektionen, die jedesmal Temperatursteigerungen veranlassten, aber einen anscheinend günstigen Erfolg insofern erzielten, als die Schmerzen langsam nachliessen. Die Anfertigung eines Röntgenbildes bei der Entlassung wurde leider versäumt. Nach 4 Wochen kam das Kind wieder in die Klinik. Schmerzen und Schwellung des Fusses hatten zu Hause wieder zugenommen. Das Röntgenbild liess jetzt eine starke Zerstörung der ganzen Talusrolle erkennen.

Ich halte demnach die Jodoformbehandlung der Gelenktuberkulose nur dann für geeignet, wenn man in der Lage ist, die Patienten häufiger zu kontrollieren, und glaube, dass dies am exaktesten durch Anfertigung vergleichender Radiogramme geschieht. Ich bin mir bewusst, dass ich damit die „ambulante" Behandlung der Gelenktuberkulose erheblich einschränke, aber nach unseren Fällen kann ich mich nicht dazu entschliessen, sie zu empfehlen, wenn die Patienten, wenigstens in allen schwereren Fällen, nicht mindestens alle

14 Tage zur Nachprüfung in die Klinik kommen können, und das ist bei dem grössten Teil der Landbevölkerung Ostpreussens unmöglich.

Von Interesse wird es sein, nachzuforschen, wie lange das Leiden bereits währte, bis man die Jodoformbehandlung einleiten konnte. Da kommen denn durchschnittlich — soweit sich Angaben finden — $9^1/_2$ Monate heraus. Das ist wesentlich weniger als bei dem Durchschnitt unserer operativ behandelten Fälle. Also wieder ein Beweis, dass nur die frühzeitig behandelten und günstigen Fälle sich für die Methode eignen.

Die Frage, „wann sollen wir dann eigentlich Fussgelenkstuberkulosen operieren", möchte ich nach dem Ueberblick über unsere Fälle folgendermassen beantworten:

1) in erster Linie dann sofort, wenn man einen nachgewiesenen Knochenherd entfernen kann, bevor er das Gelenk inficiert hat. Wer in einem solchen Fall die Zeit mit Jodoforminjektionen vergeudet, begeht m. E. geradezu einen Kunstfehler.

2) Ist bereits eine Gelenkerkrankung vorhanden, so kann man in frischen Fällen ohne Fisteln bei gutem Allgemeinbefinden und jugendlichem Alter des Kranken dann einen Versuch mit konservativen Methoden machen, wenn das Röntgenbild keine ausgedehnteren Knochenzerstörungen aufweist und nur ein Gelenk erkrankt ist.

3) In allen anderen Fällen operieren wir, sofern nicht gegen jeden operativen Eingriff geltende Contraindikationen vorliegen, sofort, ohne den Versuch mit konservativen Methoden zu machen.

4) Macht das Leiden trotz konservativer Behandlung, die dauernd durch Röntgenbilder zu kontrollieren ist, in kurzer Zeit wesentliche Fortschritte, oder tritt nach längerer Zeit keine merkliche Besserung ein, so operieren wir gleichfalls.

Dieser Standpunkt wurde erst allmählich gewonnen. Im Anfang seiner Thätigkeit in Rostock hat Prof. Garrè offenbar noch grösseres Vertrauen zu den konservativen Behandlungsmethoden gehabt. Fast jeder Fall wurde hier zunächst mit Jodoforminjektion behandelt. Erst die ausgezeichneten funktionellen Resultate, die er mit der König'schen Fussgelenksresektion erzielte, liessen ihn später energischer operativ vorgehen.

Henle will eine längere Zeit beanspruchende Behandlung (die konservative) nur dann gewählt wissen, wenn wir überzeugt sind, durch sie bessere Resultate zu erzielen, sei es bezüglich der Dauererfolge, sei es bezüglich der Funktion des betreffenden Gliedes. Ge-

rade diese Rücksicht lässt uns heute die Sprunggelenkstuberkulose frühzeitiger operativ angreifen. Das König'sche Resektionsverfahren, eventuell verbunden mit den v. Bruns'schen Hilfsschnitten ist die Operation der Wahl geworden.

Zunächst habe ich jedoch über die mancherlei kleineren Eingriffe zu referieren, die an unseren Fusstuberkulosen vorgenommen wurden.

Mit Recht betont Maass, dass man sich heute mit der einfachen Auslöffelung bei fistulösen Gelenken nur mehr in sehr vereinzelten noch für berechtigt halten darf. Ich finde unter unseren Fällen nur wenige. In zwei der Fälle finde ich keinen rechten Grund für diese Operation. Vielleicht wurde von den Eltern der beiden 3- und $3^1/_2$ jährigen Kinder ein grösserer Eingriff verweigert. Alle anderen Fälle sind wohl begründet. Zweimal handelte es sich um ältere Individuen (36 und 72 Jahre), denen eine Resektion nicht mehr zugemutet werden sollte, von denen die Amputation jedoch abgelehnt wurde bezw. unnötig war.

Der Greis starb schon nach $2^1/_2$ Monaten an innerer Tuberkulose; eine Heilung der Sprunggelenktuberkulose wurde nicht erzielt. Der 36j. Mann heilte nach 8 Wochen aus und konnte die Klinik, mit einem Schienenstiefel leidlich gehend, verlassen. Nach $5^1/_2$ Jahren berichtet er, dass er nur nach längeren Märschen noch Schmerzen im Fuss habe. Das Fussgelenk ist vollständig versteift, aber der Pat. kann mit einem Schienenstiefel gut gehen und ist arbeitsfähig, obwohl sich mittlerweile eine Erkrankung des anderen Hüftgelenkes (Tuberkulose?) eingestellt hat. Der Mann ist mit dem Zustand seines Beines zufrieden, dennoch kann ich das Resultat kaum als gut bezeichnen.

Noch weniger befriedigend sind die Resultate bei einem der beiden Kinder. Das fällt mir um so mehr auf, als gar nicht wenige Chirurgen diesen palliativen Eingriff gerade bei Kindern vorziehen und angeben, damit sehr gute Erfolge zu erzielen.

Das eine Kind, ein 3j. Knabe, war erst seit einigen Wochen mit leichtem Hinken erkrankt. Er kam mit einer halbkugeligen fluktuierenden Vorwölbung am Fussrücken; das Sprunggelenk schien frei zu sein. Auf dem Röntgenbild ist ausser einer ziemlich hochgradigen Atrophie der Knochen nichts Sicheres zu sehen. Auffallend ist nur ein besonders weitmaschiges Spongiosa-Netz im Centrum des Talus, das auf verglichenen Bildern dieses Alters nicht so ausgesprochen ist. Der Kern des Navikulare fehlt noch, die des Cuboides und der 3 Keilbeine sind bereits vor-

handen. Bei der Operation fand sich nun nach Exstirpation der fungösen vorderen Kapsel eine Fistel im Talus, die auf einen kleinhaselnussgrossen Herd der Rolle führte. Derselbe wurde ausgelöffelt, die Hautwunde teils genäht, die Wundhöhle austamponiert. Nach 14 Tagen Entlassung mit Fistel. Bericht nach 3 Jahren: Der Junge kann zwar gehen und klagt nicht über grosse Schmerzen, aber der Fuss ist noch geschwollen, es bestehen noch Fisteln, die nur vorübergehend spontan heilen. Der Vater will den Knaben „bei Gelegenheit" wieder in die Klinik bringen.

Der Eingriff war ungenügend. Ich bin überzeugt, dass die typische Resektion mit Entfernung der Talusrolle und selbst des ganzen Talus ein besseres Resultat ergeben hätte. In dem jetzigen Zustand ist der Patient dauernd einer Infektion anderer Organe von dem Krankheitsherd aus ausgesetzt. Besser erging es dem anderen Kind. Hier erwies sich der Knochen bei der Operation intakt, es bestand nur eine Synovialtuberkulose. Vielleicht wäre der Fall trotz Vorhandenseins zweier Fisteln auch mit reiner Jodoformbehandlung ausgeheilt. Der Fall ist bis jetzt — nach 3 Jahren — mit Versteifung des Sprunggelenkes geheilt geblieben. Die Funktion kann, da keinerlei Schmerzen bestehen, als gut bezeichnet werden.

Noch 6 mal wurde die Exkochleation anscheinend leichterer Fälle von Sprunggelenkstuberkulose vorgenommen; doch folgte jedesmal noch während des Aufenthaltes in der Klinik die typische Arthrektomie bezw. Resektion, so dass ich diese Fälle hier nicht weiter berücksichtigen will. Sie zeigen zum mindesten die Unzulänglichkeit des Eingriffes, um nicht zu sagen die Gefährlichkeit. Denn es kann doch öfter vorkommen, dass die Patienten einen zweiten Eingriff verweigern, nachdem der erste nicht zur Heilung geführt hatte, und dann haben wir unseren Kranken eher geschadet wie genützt. Sie stammen übrigens ausschliesslich aus früheren Jahren; in letzter Zeit wurde nie mehr Zeit mit dem unsicheren Eingriff verloren, auch bei Kindern nicht, nachdem sich herausgestellt hatte, dass die Frühresektion bei diesen ganz besonders gute funktionelle Resultate erzielt, und dass die Sorge um Wachstumsstörungen unberechtigt ist, solange man keine schweren Gelenkzerstörungen aufkommen lässt.

Sonst wurde die Exkochleation bei uns nur dann gewählt, wenn es sich um isolierte Knochenherde einzelner Tarsalien handelte. Hier mag sie eher berechtigt sein und hat auch einige gute Erfolge aufzuweisen. Es wurden entfernt: Herde aus Keilbein I, Keilbein I und II; 2 mal Cuboides, 2 mal Naviculare,

3 mal Herde aus dem Calcaneus und 1 mal aus der unteren Tibiaepiphyse ohne Beteiligung des Gelenkes. Sechs Patienten sind noch nach 4, 3, 3, 2, 2, $1^1/_4$ Jahren völlig ausgeheilt gewesen mit vorzüglichem funktionellem Resultat. 3 sind allerdings 3 Monate bis 3 Jahre p. op. gestorben, doch waren bei diesen bereits bei der Aufnahme in die Klinik anderweitige tuberkulöse Erkrankungen (Coxitis, 2 mal Lungentuberkulose) vorhanden, so dass der Exitus vielleicht nicht dem Fussleiden, sicher nicht der Operation zur Last zu legen ist. Ein 15jähriger Halbmatrose kam 3 Jahre nach der Exkochleation des Talonaviculargelenkes mit Auslöffelung des kariösen Naviculare wieder zur Nachuntersuchung; er hatte typische Plattfussbeschwerden. Auf Verabreichung einer Celluloid-Stahldraht-Einlage verschwanden die Beschwerden.

Im Ganzen kann ich der Exkochleation nicht das Wort reden. Schon die Thatsache, dass sie meist nicht ohne Schädigung der umgebenden Gewebe abgehen wird, scheint mir mit den modernen chirurgischen Principien nicht in Einklang zu bringen zu sein. Messer und Scheere, wenn nötig der Hohlmeissel, werden bessere Dienste leisten und häufiger eine Exstirpation im Gesunden ermöglichen als das Auslöffeln tuberkulöser Herde. Aber auch abgesehen davon wird man bei breiter Eröffnung des Krankheitsherdes viel grössere Chancen haben, alles Kranke zu entfernen: Das beweisen uns die vielen vergeblichen operativen Eingriffe, die ausserhalb der Klinik vorgenommen wurden. Man glaubte eben von einem kleinen Schnitt aus — bei vielleicht noch cirkumskripter Erkrankung — alles Tuberkulöse entfernt zu haben, bis vielleicht der Eintritt diffuser Gelenktuberkulose zeigte, wie viel besser von Anfang an eine breite Eröffnung mindestens des Herdes, eventuell des Gelenkes selbst gewesen wäre. Die Eröffnung eines Gelenkes ist heutzutage — richtige Asepsis und Technik vorausgesetzt — wahrlich kein schädigender Eingriff mehr, wenn es sich darum handelt, die radikale Beseitigung eines immer gefährlichen Leidens zu erlangen.

Aus diesen Gründen schritten wir denn auch in 50 Fällen zur Eröffnung des Sprunggelenkes, der entweder die Arthrectomia synovialis oder die Resektion bezw. Arthrectomia ossalis folgte. In den ersten unserer Fälle war das Resektionsverfahren nicht ganz konstant. Die erste Resektion wurde nach Kocher ausgefülirt, dann folgte eine nach König, dann wieder eine nach Kocher, dann einmal nach Hueter und von da ab ausschliesslich König'sche Fälle mit der v. Bruns'schen Modifikation. Eine Ausnahme machen

5 Fällen, deren Methoden sich aus dem anatomischen Befund ergaben: quere Resektion des Vorfusses, 2mal Resectio tibio-calcanea nach v. Bruns, 2mal atypische Resektionen. Der Einblick ins Gelenk, der Zugang zu den angrenzenden Gelenken bezw. Sehnenscheiden schien bei dem König'schen Verfahren am besten zu sein, gleichzeitig waren dabei alle durch die Schnittführung gesetzten Verletzungen äusserst gering und die funktionellen Resultate sehr günstig.

Die Zahl der Methoden und Vorschläge zur Fussgelenksresektion beträgt heute mehr als 40; von allen Seiten, von vorn, von hinten, von innen und aussen, von unten hat man mit Längs-, Quer-, Bogen-, Hakenschnitten Zugang zu dem Gelenke zu gewinnen gesucht. Es kann nicht meine Aufgabe sein, auf die einzelnen Methoden einzugehen. Sie sind mehrfach in der Litteratur einer eingehenden Kritik unterzogen (Tiling, Kocher, Larsen, Lauenstein). Ich beschränke mich deshalb auf die Besprechung des jetzt bei uns üblichen Verfahrens, das sich im Ganzen mit dem von v. Bruns[1]) und seinem Schüler Bornitz[2]) angegebenen deckt:

Zuerst werden nach der Vorschrift König's die beiden seitlichen Längsschnitte am vorderen Rand der Malleolen angelegt. Von beiden Schnitten aus werden nun die Weichteile an der Vorderseite des Gelenkes im Ganzen abgelöst und mit einem langen stumpfen Haken als grosser Brückenlappen abgehoben, so dass man die ganze vordere Kapsel übersehen kann. Noch wird das Gelenk selbst nicht eröffnet, um den eventuellen eitrigen Inhalt nicht das ganze Wundgebiet überschwemmen zu lassen. Sollte trotz vorsichtiger Präparation der verdickten Synovialmembran ein kleines Loch entstehen, aus dem sich Eiter entleert, so wird derselbe möglichst abgetupft, ehe er die reine Wunde beschmutzt, eventuell das Loch mit einer Kocher'schen Klemme geschlossen. Die Aussenseite der erkrankten Synovialmembran wird dann weiter teils stumpf, teils mit dem Messer von der fibrösen Kapsel, falls diese letztere nicht selbst an der Erkrankung beteiligt ist, losgelöst, um wie ein Tumor als zusammenhängende Masse exstirpiert werden zu können. Das Gelenk wird erst eröffnet, wenn die Syno-

1) v. Bruns, Zur Arthrektomie des Fussgelenkes. Münch. med. Wochenschr. 1891. S. 415.

2) Bornitz, Ueber die Arthrektomie des Fussgelenks nach dem König'schen Verfahren und über eine neue Modifikation desselben. Diese Beiträge Bd. 8. H. 1.

vialis überall bis zu ihren Umschlagsfalten freigelegt ist. Die Kapsel wird dann, unter beständiger Sauberhaltung durch Stiltupfer, als Ganzes entfernt. Zeigten sich nun die Knochen selbst intakt, so wird zur Freilegung der hinteren Kapsel je nach Ausdehnung der Erkrankung der mediale oder laterale v. Bruns'sche Schnitt neben der Achillessehne hinzugefügt, und von diesem aus unter starkem Anziehen des Fusses durch einen Assistenten die hintere Kapsel bis zu ihrer Insertion an der Tibia entfernt. Endlich wird mit einem einzinkigen scharfen Haken die Fibula (nicht zu stark) von der Tibia abgezogen, damit der Tibiofibularspalt kontrolliert und ausgeräumt werden kann. Bei dieser Technik bleiben die Wunden selbst möglichst vor Infektion geschützt und die Aussicht alles Kranke entfernt zu haben, ist grösser, als wenn die Synovialis in einzelnen grösseren oder kleineren Fetzen herausgebracht wird.

Meist ist jedoch mindestens eine der Gelenkflächen miterkrankt. Dann werden gewöhnlich die Knorpelüberzüge beider Knochen, des Talus wie der Tibia, mit einem breiten Meissel durch einen Schlag mit dem Hammer oder bei sehr weichen kindlichen Knochen mit dem Daumenballen abgestemmt.

Muss die Talusrolle in grösserer Ausdehnung oder gar der ganze Talus entfernt werden, so sind die v. Bruns'schen Schnitte häufig entbehrlich, falls sie nicht durch Sehnenscheidenaffektionen nötig werden. Um nun den Talusrest, bzw. den Calcaneus, in die Gelenkgabel ordentlich einstemmen zu können, ist es nach unseren Erfahrungen recht oft nötig gewesen, die Gelenkfläche des Malleolus externus oder internus oder beider wegzumeisseln, auch wenn die Knorpel derselben gesund waren. Die Riedel'sche temporäre Resektion der Malleolen haben wir stets zu vermeiden gesucht. Nur zweimal — bei höchst atrophischen Knochen — ist die Spitze der Fibula während der Ausräumung des Tibiofibularspaltes eingebrochen.

Nach diesen Grundsätzen wurden 42 Patienten operiert. Es kann natürlich für das sofortige wie für das dauernde und funktionelle Resultat nicht gleichgültig sein, welche Gelenksbestandteile bei der Operation entfernt werden mussten, mit andern Worten, wie weit die Erkrankung bei der Operation schon vorgeschritten war. Obwohl wir, besonders in den letzten Jahren, mehr für die Frühresektion waren, sind doch meistens schon ziemlich hochgradige Zerstörungen des Gelenkes vorhanden gewesen.

Die Kranken standen im Alter von 1, 2, 2, 2, $2^1/_4$, $2^1/_2$, $2^1/_2$,

3, 3, 3, 3¾ 4, 5, 5, 6, 6, 6, 7, 7, 8, 8, 8, 8, 9, 10, 10, 10, 11, 11, 12, 12, 12, 14, 14, 14, 18, 25, 26, 30, 31, 35 Jahren;

demnach 1. Jahrzehnt 27 = 64,3%
2. Jahrzehnt 10 = 23,8%
3. Jahrzehnt 3 = 7,2%
4. Jahrzehnt 2 = 4,8%

Wir haben aber im 1. Dezennium die doppelte und dreifache Zahl im Vergleich mit anderen Statistiken; selbst König[1]) hat 1. Jahrzehnt nur 35½% seiner resecierten Fälle. Die Enderfolge müssen zeigen, ob wir zu diesem radikalen Vorgehen im jugendlichen Alter berechtigt waren oder etwa für die Zukunft zu rein konservativer Behandlung zurückkehren müssen.

Es wurden operiert: mit den beiden König'schen Schnitten allein 25 Patienten, mit diesen und medialem bzw. lateralem Hilfsschnitt nach Bruns 8 bzw. 1 Fall, mit 2 Bruns'schen Hilfsschnitten 6mal; einmal — bei einer ganz cirkumskripten Kapseltuberkulose ohne Beteiligung der Knochen — wurde nur ein medialer Schnitt vor dem Malleolus int. für nötig erachtet und in einem Falle ein ebensolcher lateraler.

Auch wenn die Knorpel ganz intakt erschienen, wurde die oberste Schicht des Gelenkknorpels von der Talusrolle und Tibia mit dem Meissel oder, vorzugsweise, mit einem kräftigen Knochenmesser abgetragen. Dies geschah in 7 Fällen, in denen sich bei der Operation und durch das Röntgenbild keinerlei Knochenherde hatten auffinden lassen. Drei der Fälle boten bei der Operation das Bild des einfachen Hydrops tuberculosus, zweimal waren periartikuläre Abscesse, einmal ein intraartikulärer und einmal beide Formen vorhanden. Trotz dieser leichten Form musste in einem Fall 3 Wochen, in einem anderen 3 Monate nach der Resektion ein kleines Recidiv operiert werden.

Die Endresultate dieser 7 Fälle sind ganz vorzügliche. Nur bei einem zur Zeit der Operation 4jährigen Knaben war drei Jahre später das Sprunggelenk in leichter Valgusstellung steif gefunden worden, so dass dieser nach längerem Gehen noch leichte Schmerzen hat. Ob eine entsprechende Einlage seine Beschwerden bessert, ist noch nicht zu erfahren gewesen. Die Verkürzung beträgt auch bei diesem nur 1 cm. Bei allen übrigen hat sich normale Beweglichkeit des oberen Sprunggelenks wieder hergestellt. (Trotz fehlender orthopädischer Nachbehandlung!)

1) Bei Maass l. c.

Die Verkürzung beträgt bei einem mit 3 J. op. Pat.: 5 Jahre p. o. 2 cm
" " " " " " 4 " " " 3 " " " 1 "
" " " " " " 3 " " " 3 " " " 1 "
" " " " " " 9 " " " 2 " " " 1 "
" " " " " " 2 " " " 3 " " " 1/2 "
" " " " " " 2 " " " 1 " " " 1/2 "

Der bis jetzt nicht berücksichtigte Pat., ein 3j. Knabe, ist 6 Wochen nach der Operation gestorben. Er litt jedoch abgesehen von der Fusstuberkulose an multiplem Hautlupus, Spina ventosa beider Hände und einer Lungenaffektion, so dass der Exitus letalis sicherlich auch bei allen anderen Behandlungsmethoden eingetreten wäre; auch die Amputation im Unterschenkel — welche übrigens von den Eltern nicht zugegeben worden wäre — hätte den tödlichen Ausgang nicht sicher aufhalten können. Der Versuch der operativen Behandlung wäre wohl überhaupt nicht unternommen worden, wenn der Knabe nicht in einem geradezu vorzüglichen Ernährungszustand gewesen wäre.

Nur noch in 2 Fällen war es möglich, die Konturen des Talus im Grossen und Ganzen zu erhalten. Es wurden nämlich in diesen nach Abtragung des Knorpelüberzuges kleine Knochenherde einfach mit dem Hohlmeissel ausgestemmt ohne die Umrisse der Rolle weiter zu schädigen. Beide Fälle heilten p. primam.

Der 1j. Knabe starb 8 Wochen nach der Operation an Lungentuberkulose. Vor der Operation war von dieser Erkrankung zwar nichts nachzuweisen gewesen, doch ist es nicht unwahrscheinlich, dass sie bereits damals bestand; es sind übrigens der Vater und 2 ältere Brüder dieses Kindes an Lungenschwindsucht gestorben. Ganz von der Hand zu weisen ist es nicht, dass sich im Anschluss an die Operation eine Miliartuberkulose eingestellt habe, wie dies in einigen seltenen Fällen zweifellos nachgewiesen ist.

Auffallender Weise lauten auch die Nachrichten über den anderen Fall, ein 10, jetzt 13j. Mädchen, nicht ganz günstig. Obwohl es recidivfrei geblieben ist, obwohl etwa 2/3 der normalen Beweglichkeit des Sprunggelenkes wieder vorhanden ist, hat das Kind — bei 2 1/2 cm Verkürzung — noch Schmerzen beim Gehen, so dass es nur leichte Hausarbeit verrichten kann; über die Ursache der Beschwerden konnte der behandelnde Arzt keine Auskunft geben. Stellungsanomalien des Fusses sollen nicht vorliegen.

Die erkrankte Talusrolle wurde 6mal entfernt. Bei zwei Patienten ist die Beobachtungsdauer noch zu kurz (sie sind zur Zeit in gutem Zustand geheilt), bei einem das Resultat unbekannt, einer

ist ein Jahr nach der Operation an Lungentuberkulose gestorben, bei zweien ist das funktionelle Resultat vorzüglich: Beweglichkeit in halber Norm, keine Schmerzen, gehen in gewöhnlichen Schuhen und sind arbeitsfähig.

Im 18. Jahre operiert, im 21. Jahre 1½ cm Verkürzung,
„ 5. „ „ „ 8. „ 1 cm „

Das ist gewiss ein günstiges Resultat; haben wir doch hier Fälle vor uns, die bereits starke Zerstörungen der Knochen aufwiesen.

Noch stärker waren diese, wo auser der Rolle auch die Calcaneusoberfläche wegen Beteiligung des hinteren Sprunggelenkes abgetragen werden musste. Es sind dies 4 Fälle. Von zweien liegen Nachuntersuchungen vor:

Knabe, im 8. Jahre operiert, 2 Jahre später ½ cm Verkürzung,
Frau, „ 25. „ „ 2 „ „ 1 cm „

Beide sind schmerzfrei, haben ein vollständig steifes Talocruralgelenk, dagegen vermehrte Beweglichkeit im Chopart, sodass sie den Fuss — ohne Apparat — gut gebrauchen können.

In 2 Fällen fand sich im oberen Sprunggelenk nur Synovialtuberkulose, während Herde im Taluskopf sassen, die das Talonaviculargelenk inficiert hatten, sodass neben dem Taluskopf der Knorpelüberzug des Schiffbeins entfernt wurde. Der eine der Patienten, ein 31jähriger Mann, ist ein halbes Jahr nach der Operation an sehr akut verlaufender Lungenschwindsucht gestorben, der andere, ein 10jähriges Mädchen, ist 3 Jahre später noch mit einer lateralen Fistel behaftet, deshalb auch als ungeheilt anzusehen, obwohl die Funktion das Prädikat „gut“ verdiente.

Der ganze Talus wurde 10 mal wegen hochgradiger Zerstörung oder multiplen Herden exstirpiert. Von diesen sind 2 für die Dauerresultate auszuschalten, da noch kein Jahr seit Beendigung der klinischen Behandlung verstrichen ist.

Ein 4j. Mädchen ist nach Bericht der Eltern 6 Wochen nach der Operation zu Hause gestorben. Es war schon in der Klinik dauernd Fieber nach der Operation (das auch vorher schon bestanden hatte) beobachtet worden, auch fiel — bei gutem Wundverlauf — der schlechte Allgemeinzustand des Kindes auf. Doch liess sich nichts Positives nachweisen. Es ist auch hier möglich, dass eine postoperative Miliartuberkulose den Exitus herbeiführte, aber wahrscheinlicher scheint es mir auch für diesen Fall, dass schon zur Zeit der Operation nicht nachweisbare Mediastinal- oder Retroperitonealdrüsen-Tuberkulose vorhanden war.

Trotzdem ist der Todesfall der Operation zur Last zu legen, da die Verschlechterung erst nach der Operation eintrat.

Von den übrigen 7 Patienten sind folgende Resultate verzeichnet:

Knabe,	im 5.	Jahre	operiert,	nach	2	Jahren	$1^1/_2$	cm	Verkürzung,
Knabe,	„ 6.	„	„	„	1	„	$1^1/_2$	„	„
Mädchen,	„ 7.	„	„	„	1	„	$1^1/_2$	„	„
Knabe,	„ 11.	„	„	„	2	„	2	„	„
Mädchen,	„ 12.	„	„	„	2	„	2	„	„
Knabe,	„ 12.	„	„	„	5	„	2	„	„
Knabe,	„ 14.	„	„	„	$1^1/_4$	„	2	„	„

Die Messungen sind mit Ausnahme von zweien durch Laien vorgenommen; immerhin brauchen wir nicht anzunehmen, dass erheblichere Verkürzungen zurückgeblieben sind, da die Patienten sämtlich von einem guten Resultat, zwei von einem ausgezeichneten reden. Bei diesen beiden letzteren hat sich eine Nearthrose gebildet, so dass sie den Fuss im Talocruralgelenk (bezw. jetzt Calcaneocruralgelenk) um ca. 20—30° bewegen können; die anderen haben zwar ein steifes Sprunggelenk, sind aber sämtlich recidivfrei, ohne Fisteln, und können beschwerdefrei gehen — bei der Schwere der Erkrankung ein hervorragendes Endresultat. 2 Patienten geben an, der Fuss sei etwas „nach aussen“ bezw. „nach innen“ abgebogen, ohne dass sie davon Beschwerden haben.

Welchem Umstande es zu verdanken ist, dass trotz der Entfernung des ganzen Talus die Verkürzung nicht hochgradiger ist, lässt sich nicht genau sagen. Es scheint mir, als ob der Calcaneus verhältnismässig stärkeres Wachstum zeige, so dass vielleicht dadurch der Verlust ausgeglichen wird. Ich bin noch mit Untersuchungen über diesen Punkt beschäftigt und werde, wenn meine Resultate Positives ergeben, darüber später referieren. Für die ossale Arthrektomie können wohl jene Faktoren, die Lossen[1]) bei der Knochenregeneration nach Resektionen wegen Verletzungen geltend macht, nicht herangezogen werden, nämlich die Knochenwucherung vom Periost der Malleolen aus; denn wir resecieren die Malleolen ja gar nicht bei der König'schen Sprunggelenksresektion.

Ausser dem ganzen Talus noch die Calcaneusoberfläche oder grössere Teile desselben und teilweise sogar die Gelenkfläche des Naviculare nach dem Calcaneus hin wurden entfernt in 7 Fällen. Es waren alles sehr fortgeschrittene Fälle; mit

1) Lossen, Die Resektionen der Knochen und Gelenke. Deutsche Chirurgie. Lief. 29b. S. 230.

Ausnahme von zweien hatten sie zahlreiche Fisteln. Sie waren an der Grenze der Resektionsmöglichkeit. Dementsprechend sind auch die Resultate weniger gut. Bei dreien ist die Beobachtungsdauer noch zu kurz, als dass ich sie hier verwerten wollte. Eine weitere 35jährige Patientin musste $^1/_2$ Jahr später amputiert werden und ist 4 Wochen später einer Beckentuberkulose (die schon zur Zeit der 1. Operation bestand) erlegen. Sie hatte die Einwilligung zur primären Amputation nicht gegeben. Die restierenden 3 Patienten weisen nur ein „mittelmässiges" funktionelles Resultat auf. Es bestehen zwar keine Fisteln oder sonst Verdacht auf Recidiv mehr, aber sie sind nicht im Stande, ohne Schienenstiefel zu gehen und haben auch nach kurzen Wegstrecken bereits über Schmerzen zu klagen. Die Verkürzung soll stets etwa 3—5 cm betragen, auch scheint in 2 Fällen leichtes Schlottergelenk zu bestehen (trotz Erhaltung der Malleolen!); die Patienten sind nicht selbst in der Klinik gewesen.

Endlich habe ich noch über 4 Fälle zu berichten, in denen die Talusrolle bezw. der ganze Talus entfernt wurde, obwohl nur Knorpelzerstörungen vorhanden waren. Es sind dies Fälle gewesen, die entweder ganz im Beginn der Thätigkeit von Herrn Geheimrat Garrè operiert wurden, oder Verdacht auf einen Herd im Talus erweckten. Es waren übrigens meist Fälle mit sehr schwerer verkäsender Synovialtuberkulose zum Teil mit zahlreichen Fisteln. Trotzdem sind alle bis auf einen, welch letzterer $^1/_2$ Jahr nach der Resektion amputiert werden musste, geheilt, und zwar mit recht gutem Enderfolg:

Knabe,	mit	2	Jahren	operiert,	nach	6	Jahren	2 cm	Verkürzung,
Knabe,	„	11	„	„	„	5	„	1 „	„
Mädchen,	„	8	„	„	„	1	„	2 „	„

Dabei haben zwei ein fast normal bewegliches Gelenk, der dritte nur „geringe Beweglichkeit". Alle sind schmerz- und recidivfrei, ohne Fisteln. Sogar der Amputierte ist völlig gesund geblieben; er befindet sich nach Bericht seiner Eltern seit 3 Wochen „auf der Wanderschaft", um Arbeit zu suchen.

Ueberblicken wir zum Schlusse noch einmal die Leistungen der Resektion nach König, so ist, soweit Nachrichten vorliegen, eine Verkürzung des Fusses bei allen wachsenden Individuen zu konstatieren. Die besten Resultate ergaben natürlich jene Fälle, in welchen die einfache Abtragung der Knorpel von Talus und Tibia

vorgenommen wird. Auffallend günstig sind diese auch noch, wenn der ganze Talus entfernt wird, sei es, dass derselbe erkrankt, oder aber auch noch intakt ist. Nur mittelmässige funktionelle Resultate werden erzielt, wenn grössere Teile des Calcaneus mit entfernt werden. In dieser Gruppe kommen auch Schlottergelenke vor.

Gestorben sind von sämtlichen nach König Operierten 6, d. i. 15,4%, davon einer nach sekundärer Amputation. Ausserdem wurden noch ein Patient sekundär amputiert, der gesund geblieben ist. Der Operation zur Last können vielleicht 2 Fälle gelegt werden, bei denen sich (nicht sicher nachgewiesene) Miliartuberkulose an die Operation anschloss.

Als lokal geheilt können alle Patienten angesehen werden, mit Ausnahme eines einzigen, der noch eine Fistel hat; nicht mitgerechnet sind dabei die Fälle, bei denen weniger als 1 Jahr seit der Operation verflossen ist. Doch wurde dieses Resultat nur durch 21 Recidivoperationen ermöglicht, die bei 13 Patienten im Laufe von 3 Wochen bis $2^1/_2$ Jahren nach der Operation nötig wurden. Die Hauptsache ist, dass man mit diesen Recidivoperationen nicht allzulange wartet, damit die durch neue tuberkulöse Granulationen gesetzten Zerstörungen nicht wieder umfangreich werden. Lieber einmal eine „verdächtige" Partie umsonst ausräumen, wenn sich auch hinterher herausstellt, dass es keine tuberkulösen Granulationen waren. Man ist oft erstaunt, wie rasch gerade nach Ausräumung solcher schlaffer Granulationen, obwohl sie mikroskopisch nichts von Tuberkulose gezeigt haben, die Heilung von statten geht, besonders wenn man nach der Exkochleation nicht mehr lange tamponiert und damit neue starre Kanäle schafft, deren Wände sich nicht zusammenlegen, sondern das Sekret durch wenig angefeuchtete Sublimatgaze anzusaugen sucht.

Es erübrigt noch, die Resektionen nach anderen Methoden zu besprechen.

Die beiden nach der ursprünglichen Methode von Kocher operierten Patienten, bei denen neben dem oberen auch das hintere Sprunggelenk erkrankt war, sind nach mehrfachen Recidivoperationen ausgeheilt (jetzt 6 und 8 Jahre post op.). Beide Füsse sind im Sprunggelenk völlig steif, aber schmerzfrei; dagegen hat der eine Kranke 3 Jahre nach der Operation eine rechtsseitige Coxitis tub. acquiriert, die mit 4 cm Verkürzung durch Jodoforminjektionen und Extensionsbehandlung zwar ausheilte, aber den Patienten arbeitsunfähig bleiben liess. Die Enderfolge sind also für diese bei-

den Fälle bei der Resektion nach Kocher etwa gleich den König'schen; dagegen schien die Operation selbst dadurch schwieriger zu sein, dass sich der Zugang besonders zur inneren Kapselwand als mühsamer erwies. Gerade hier setzten dann auch später Recidive ein, die durch mediale Schnitte beseitigt wurden.

Nur einmal wurde die Resektion mit vorderem Bogenschnitt nach Hueter ausgeführt. So ausgezeichnet sie das Sprunggelenk freilegt, so ist sie doch wegen der Nebenverletzungen zu verwerfen.

Uebrigens verlief unser Fall insofern besonders ungünstig, als trotz aller Uebersicht bei der ersten Operation sich doch ein Recidiv einstellte. Ausserdem stiessen sich bald nach der Resektion einige nekrotische Strecksehnen ab. Das Resultat nach 5 Jahren ist schlecht: Es besteht noch eine laterale Fistel, der jetzt 19jährige junge Mensch kann zwar sein Brot als Schneider verdienen, hat aber noch Schmerzen und ist wegen hochgradiger Schwäche des Beines nur mit Hilfe eines Stockes und einer Bandage im Stande, zu gehen. Die Verkürzung des Beines giebt er auf 2 cm an; er geht mit erhöhter Sohle.

1891 hat v. Bruns[1]) eine Resektionsmethode für Fusstuberkulosen eingeführt, die er als Resectio tibio-calcanea bezeichnet, und die bei intaktem Vorfuss die Pirogoff'sche Operation ersetzen soll. Bis zu einem gewissen Grad kann man unsere früher erwähnten (nach König operierten) Fälle, bei denen ausser dem Talus auch die Oberfläche von Calcaneus und Tibia entfernt wurden, gleichfalls als Resectio tibio-calcanea bezeichnen; ich stelle hier aber zwei andere Fälle vor, die mit hinterem Bogenschnitt von Malleolus zu Malleolus in der von v. Bruns angegebenen Weise operiert wurden. Bei beiden waren gerade die Weichteile hinter den Malleolen durch fungöse Wucherungen, Fisteln und Hautgeschwüre stark in Mitleidenschaft gezogen, wie dies v. Bruns und seine Schüler, Küttner[2]) und Roth[3]) verlangen, wenn sie nicht mit vorderem Bogenschnitt auf das Fussgelenk vorgehen. Stets war der Talus und Calcaneus stark zerstört, so dass nur die untere Calcaneusfläche übrig blieb. In beiden Fällen waren 2 mal noch Recidive operativ zu behandeln, die von den Sehnenscheiden ausgingen. Das Endresultat ist nur insofern einwandsfrei, als beide Patienten nach $2^1/_2$ und 3 Jahren ohne Fisteln, schmerz- und recidivfrei sind. Während der eine Patient dazu — bei ca. 4—5 cm Verkürzung — einen gut

1) v. Bruns, Resectio tibio-calcanea. Diese Beiträge Bd. 7. S. 223.
2) Diese Beiträge Bd. 11.
3) Diese Beiträge Bd. 21.

stehenden Fuss hat und mit hoher Sohle in einem gewöhnlichen Schnürstiefel sehr gut gehen kann, hat sich bei dem anderen, der anfänglich infolge von Schmerzen nach der Rückkehr aus der Klinik zu Hause den fixierenden Verband abgenommen hatte und mit Krücken herumgelaufen war, ein starker Spitzfuss nachträglich herausgebildet, der durch einen orthopädischen Stiefel bekämpft werden muss.

Muss man ein grösseres Stück des vorderen Tarsus resecieren, so ist es gewöhnlich ratsam, nicht die einzelnen erkrankten Tarsalknochen allein zu exstirpieren, sondern den Tarsus in seiner ganzen Breite quer zu resecieren, selbst unter Opferung gesunder Knochenteile, da dann die Funktion besser wird. Diese Tarsectomia anterior hatten wir nur einmal Gelegenheit, zu machen.

Es waren, bei einem 14j. Mädchen, die 3 Cuneiformia, das Cuboides und der vordere Gelenkknorpel des Calcaneus erkrankt. Um den Fuss zusammenstellen zu können, wurden ausser den erkrankten Knochen Teile des gesunden Naviculare und Talus von einem median gelegenen Längsschnitt auf dem Fussrücken aus entfernt. Nach Exkochleation eines Recidivs und Beseitigung einer Infektion mit Pyocyaneus konnte die Patientin 1/4 Jahr nach der Aufnahme ohne Fisteln und ohne Verband geheilt entlassen werden. Laut Bericht nach 2 Jahren ist sie recidivfrei, geht ohne Stock aus, ohne Schmerzen zu haben, und ist arbeitsfähig.

Ganz atypische Resektionen endlich im Gebiet der hinteren Tarsalknochen wurden zweimal vorgenommen. Beide Male handelte es sich um Uebergreifen der Erkrankung auf Teile der vorderen Fusswurzelknochen, so dass die gesetzten Knochendefekte recht hochgradig wurden. Und doch sind die Patienten schliesslich mit gutem funktionellen Resultat geheilt, so dass wir froh sein können, nicht die primäre Amputation vorgeschlagen zu haben. In dem einen Fall wurde von einem hinteren Hufeisenschnitt und dem vorderen lateralen König'schen Schnitt aus Calcaneus bis auf die Sohlenfläche, Cuboides, Talus samt Synovialis und den erkrankten lateralen Sehnenscheiden entfernt, im zweiten von einem Längsschnitt am hintern Rand des Malleol. int. aus Talus, Naviculare, Cuboides und Malleolus ext. reseciert. Beide, Kinder von 9 und 11 Jahren, mussten wegen Recidivs noch 1 bezw. 2 mal exkochleiert werden und heilten dann aus. Jetzt 1 1/2 und 4 Jahre p. o. sind sie mit steifem Sprunggelenk gesund, die Verkürzung beträgt nach ärztlichem Bericht nur 1 cm (?), die Kinder können mit hohem Schnürschuh bezw. Schienenstiefel gut gehen.

Amputation und Exartikulation:

Diese radikalsten Eingriffe sind im Ganzen 11mal ausgeführt worden[1]); 9mal wurde primär, 2mal sekundär amputiert bezw. exartikuliert. Je einmal konnte noch Exartikulation im Chopart'schen Gelenk bezw. die Pirogoff'sche Operation vorgenommen werden, die anderen Operationen waren sämtlich Amputationen im Unterschenkel, 1 nach Bruns, 8 nach Bunge-Hirsch.

Dem Alter nach verteilen sich die Patienten folgendermassen:

es standen	im	1.	Dezennium	2	Kranke,
„ „	„	2.	„	3	„
„ „	„	3.	„	1	„
„ „	„	6.	„	1	„
„ „	„	7.	„	1	„

Die Endresultate sind bei diesen schwersten aller Kranken begreiflicher Weise am ungünstigsten; sind doch 3 = 27,3% 4 Wochen, 6 Wochen bezw. 4 Jahre nach der Operation gestorben, 2 an innerer Tuberkulose, einer an „Influenza", wie der Bericht des Standesamtes lautet. Die übrigen sind bis auf 1, der eine Coxitis der anderen Seite bekam, gesund, sämtliche mit ausgezeichnet funktionsfähigem Stumpf.

Zusammenfassung der Ergebnisse.

In den 8 Jahren von Juni 1896 bis Juni 1904 wurden in der Rostocker Klinik 20, in der Königsberger Klinik 68, zusammen 88 Tarsaltuberkulosen unter Prof. Garrè behandelt.

Die Fusstuberkulose setzt am häufigsten in den ersten 5 Lebensjahren ein, fast ebenso häufig noch im 5.—10. und 10.—15. Jahre; dann wird sie rasch erheblich seltener. 81,3% unserer Kranken sind in einem Alter unter 15 Jahren, 69,3% in einem solchen unter 11 Jahren erkrankt; es sind also weniger die Einflüsse der Pubertät als die des Wachstums der Knochen für die Entstehung der Knochen- und Gelenktuberkulose geltend zu machen. Schon dieser Umstand spricht dafür, dass die ossalen Formen der Gelenktuberkulose viel häufiger sein müssen als die synovialen.

Die hereditäre Belastung der Patienten spielt eine geringe Rolle, von grösserer Bedeutung ist das Vorhandensein anderweitiger tuberkulöser Herde im Körper, die bei uns

1) Davon einer ausserhalb der Klinik.

seltener sich fanden, wie in den andern Berichten, weil wir unsere Patienten früher operativ behandeln. Uebrigens werden auch Kranke mit anderweitigen Herden durch die Operation günstig beeinflusst, indem häufig nach der Operation auch das andere Leiden ausheilt.

Bei 1/3 der Fälle ging der Erkrankung ein Trauma, meist Distorsion voran.

Pathologisch-anatomische Ergebnisse:

Die anatomischen Verhältnisse der Tarsalgelenke (Beseitigung eines Knochens an zwei und mehr Gelenken, Kommunikationen der Gelenke unter sich) begünstigen die Multiplizität der Gelenkerkrankungen am Fuss und erschweren dadurch die konservative Behandlung. Wir fanden 33 vereinzelte und 33 multiple Gelenkerkrankungen, die Beteiligung der einzelnen Gelenke geht aus der Tabelle S. 42 hervor. Je länger das Leiden dauert, um so grösser ist die Gefahr der Infektion mehrfacher Gelenke. Das beste Mittel dagegen ist die frühzeitige radikale Beseitigung des Krankheitsherdes.

In ca. 88% ist das obere Sprunggelenk erkrankt, davon in 45% solitär, das hintere Sprung-Fersenbeingelenk ist mit 36% beteiligt, das Sprung-Kahnbeingelenk mit 29%, die kleineren Fusswurzelgelenke treten ganz zurück.

Diese Verteilung ist begreiflich, wenn wir erfahren, dass sich die meisten Knochenherde im Talus und Calcaneus finden, und zwar am häufigsten in der Talusrolle: 27, 15, und 11%. Im Ganzen fanden sich Knochenherde bei 43 Kranken = 61%. Die Tibia weist in 15% und die Fibula in 4% der Fälle Herde auf. Isolierte Knochenherde — ohne Gelenkerkrankung — hatten wir nur 6.

Untersuchungen über die Konsistenz der Knochen wurden 20 mal gemacht; in der grossen Mehrzahl waren die Knochen erweicht, nur zweimal sind ausschliesslich harte Knochen erwähnt, und zweimal fanden sich Kombinationen, d. h. ein Teil der Knochen war hart, ein anderer weich. Kalkherde sind 6 mal erwähnt, in allen diesen Fällen lag der Beginn mehr als 3 Jahre zurück.

Die Knorpel waren unter den 50 zur Resektion gekommenen Fällen nur 2 mal intakt an sämtlichen Knorpelflächen der 3 an der Bildung des oberen Sprunggelenks beteiligten Knochen. Am häufigsten war der Tibiaknorpel erkrankt, dann folgten Talus, Malleolus ext., Mall. internus.

Fast immer ist bei der Tuberkulose des oberen Sprunggelenks die vordere Gelenkkapsel mit erkrankt, nur etwa 5% Aus-

nahmen haben wir beobachtet. Häufiger schon bleibt die hintere Kapsel frei. Der Grad der Kapseltuberkulose ist meist, aber durchaus nicht immer ein Ausdruck für die Schwere der Erkrankung überhaupt. Die weiche schwammige Form der Synovialtuberkulose kommt etwa 3 mal so oft vor wie die benignere derbe fibröse.

In mehr als der Hälfte der Fälle fand sich ein eitriger Erguss im Gelenk; periartikuläre Abscesse kamen in $^1/_4$ der Fälle vor, und Fisteln wurden bei mehr als der Hälfte der Kranken beobachtet, am häufigsten lateral, fast eben so oft medial, 10 mal dorsal, 7 mal hinten gelegen.

Die Sehnenscheiden waren im 5. Teil der Fälle medial, wenig seltener lateral ergriffen. Strecksehnen in ca. 7%, Achillessehne in 9—10%.

Der Ausgang der Erkrankung lag nach Abrechnung von 27 = 30,7% unbestimmter Fälle 15 mal in der Synovialis, 46 mal im Knochen, d. i. 24,6 : 75,4%. Wenn wir nur 10 ganz sichere Fälle gelten lassen wollen und alle andern als zweifelhaft ausschalten, lautet das Verhältnis 3 : 7, also wieder 30 : 70%.

Symptomatologie:

Die Diagnose rein ossaler Fälle — ohne Beteiligung des Gelenkes — ist mit wenigen Ausnahmen nur durch das Röntgenbild möglich. Der Durchbruch des Knochenherdes ins Gelenk ist keineswegs immer klinisch bemerkbar. Leichter als die Talusherde sind die der Tibia einer sicheren Diagnose zugänglich.

Die Stärke der Schmerzen ist keineswegs kongruent der Ausdehnung der Erkrankung. Irradiation der Schmerzen findet sich — im Gegensatz zum Hüftgelenk — bei der Fusstuberkulose nicht, oder doch nur ganz ausnahmsweise.

Kontrakturen im Fussgelenk beobachtet man im 4. Teil der Fälle; fast immer sind es Spitzfussstellungen. Abnorme Beweglichkeit ist sehr selten. Kontrakturen kommen — bei Senkungsabscessen — auch manchmal im Kniegelenk der kranken Seite vor.

Gleichfalls in 25% ist Fieber vorhanden, bedingt entweder durch Mischinfektion, oder durch anderweitige tuberkulöse Herde im Körper. Auch der tuberkulöse Eiter an sich scheint Fieber hervorrufen zu können, doch ist dies inkonstant.

Für die feinere Diagnose vor der Operation ist das Röntgenverfahren unentbehrlich. Durch Vergleich der Aufnahme von verschiedenen Seiten und der Bilder von normalen Füssen ist die Schwierigkeit der Deutung von Knochenherden zu umgehen.

Therapie:

Es wurden ausschliesslich konservativ behandelt 15 Fälle, 2 nur mit Gipsverbänden, die übrigen mit Jodoforminjektionen und Fixation. Die übrigen 49 Fälle, in denen Gipsverbände bezw. Jodoforminjektionen angewandt wurden, kamen später zur Operation. Resultat der konservativ Behandelten: Vorzüglich 8 = 53,3%, gut 4 = 26,7%, mittelmässig 2 = 13,3%, ungenügend (Fisteln) 1 = 6,7%, gestorben 0.

Operativ behandelt: 73 Fälle.

1) Evidement[1]): 14.

Resultat[2]): Vorzüglich 6 = 46,2%, gut 2 = 15,4%, mittelmässig 0 = 0%, ungenügend (Fisteln) 1 = 7,8%; Gestorben 4 = 30%.

2) Resektion: 50.

Resultat[2]): Vorzüglich 11 = 26,2%, gut 16 = 38,1%, mittelmässig 7 = 16,7%, ungenügend (Fisteln, oder später amputiert) 3 = 7,1%; Gestorben 6 = 14,3%; davon nach König mit oder ohne Bruns'sche Hilfschnitte: 42; nach Kocher 2; nach Hueter 1; Resectio tibio-calcanea nach v. Bruns 2; Tarsectomia anterior 1; atypische Resektionen 2.

Resultate der Resektion nach König:

a) Einfache Abtragung der Knorpel von Talus und Tibia: 7. Geheilt mit Funktion I = 5; II = 1; III = 0; ungeheilt (Fisteln): 0; gestorben: 1.

b) Abtragung der Knorpel und Ausräumung von Knochenherden: 2. Geheilt mit Funktion I = 0; II = 1; III = 0; ungeheilt (Fisteln): 0; gestorben: 1.

c) Entfernung der Talusrolle: 7. Geheilt mit Funktion I = 3; II = 0; III = 0; [3 kommen für Dauerresultate noch nicht in Betracht]; ungeheilt (Fisteln): 0; gestorben: 1.

d) Entfernung des ganzen Talus [gesund oder krank] 13. Geheilt mit Funktion I = 2; II = 7; III = 0; [2 Fälle noch ohne „Dauerresultat"]; ungeheilt (später amputiert und dann geheilt): 1; gestorben: 1.

e) Entfernung von Teilen des Talus und anderer Tarsalknochen: 13. Geheilt mit Funktion I = 0; II = 2; III = 3; [5 Fälle noch ohne Dauerresultat]; ungeheilt 1 (hat 1 Fistel); gestorben: 2.

1) Abgesehen von den später zu erwähnenden Recidivoperationen und von den Auskratzungen, denen später die Resektion oder Amputation folgte.

2) Unter dieser Rubrik sind stets nur die für Dauerresultate verwertbaren Fälle berechnet, d. h. Fälle, deren Behandlung über 1 Jahr beendet ist.

f) Summa der König'schen Fälle: Geheilt mit Funktion I = 10; II = 11; III = 3; noch ohne Dauerresultate = 10; ungeheilt (später amputiert, dann geheilt) = 1, noch fistelnd = 1; gestorben 6, davon 1 nach der sekundären Amputation.

g) Recidivoperationen: 21 bei 13 Patienten im Laufe von 3 Wochen bis $2^1/_2$ Jahre nach der Resektion.

3) Amputation und Exartikulation 11, davon 9 primär und 2 sekundär. Endresultat: Gestorben 3 = 27,3%, davon einer an Influenza, 2 an Tuberkulose. Die übrigen sind gesund bis auf 1, der eine tuberkulöse Coxitis der anderen Seite acquirierte.

XXIV.

AUS DER

ROSTOCKER CHIRURGISCHEN KLINIK

DES PROF. DR. MÜLLER.

Zur Dauerheilung des Brustkrebses.

Ergebnisse der in der Rostocker chirurgischen Klinik 1875—1901 ausgeführten Operationen.

Von

Dr. **Heinrich Schröder,**

Hülfsarzt an der Grossherzogl. Meckl. Landes-Irrenanstalt Sachsenberg.

Der von v. Volkmann aufgestellte Satz, dass die Dauerheilung nach einer Krebsoperation eine fast ausnahmslos sichere sei, sobald 3 Jahre ohne Auftreten eines Recidives verflossen sind, lässt sich heute in dieser allgemeinen Fassung nicht mehr aufrecht erhalten. Zahlreiche klinische Beobachtungen haben uns seither gelehrt, dass auch nach Ablauf dieses Zeitraumes die Entstehung von Recidiven keineswegs eine seltene ist, eine Erfahrung, die manche Autoren veranlasst hat, in ihren Anforderungen an eine definitive Heilung weiterzugehen und hierfür 4, 5 und 6 Jahre eines recidivfreien Intervalls zu verlangen.

Wenn nach Labhardt (1), der die Frage der sogenannten „Spätrecidive" an der Hand des vorliegenden Materials eingehend behandelt hat, unter 100 Patienten, die gesund die Schwelle des 4. Jahres überschritten haben, thatsächlich noch bei 20 die Wahrscheinlichkeit besteht, wieder zu erkranken — Barker berechnet 26,9%, König 15%, Poulsen[1]) 18,1% — so ergiebt sich hieraus

1) Citiert nach Labhardt.

zur Genüge, dass der Ausdruck „Dauerheilung" nach Krebsoperationen nur mit Vorsicht zu gebrauchen ist, und dass allen den Statistiken über die Heilerfolge nach Krebsoperationen, welche ihren Berechnungen keinen genügend langen Zeitraum zu Grunde legen, nur ein beschränkter Wert beigelegt werden kann.

In dieser Hinsicht dürfte die Statistik, über deren Ergebnisse im Folgenden berichtet werden soll, den meisten derartigen Zusammenstellungen überlegen sein, insofern sie einen Zeitraum von $25^1/_2$ Jahren umfasst. Es handelt sich um die Erfolge der Brustkrebsoperationen, die in den Jahren 1875 bis Frühjahr 1901 in der Rostocker chirurgischen Klinik unter Trendelenburg, Madelung und Garrè ausgeführt worden sind.

Die Nachforschungen wurden von uns mittelst Fragebogen angestellt, die an die Aerzte des Landes verschickt und soweit möglich durch private Erkundigungen vervollständigt wurden. Bezüglich derjenigen Fälle, über die wir keine Antworten erhielten, mussten wir uns mit den Angaben der Standesämter, soweit vorhanden, begnügen. Erleichtert wurde uns der bei weitem schwierigste Teil der Aufgabe, über die Patienten der älteren Jahrgänge zuverlässige Nachrichten zu erhalten, einerseits durch die Arbeit von Stephan (2) aus dem Jahre 1881, die 50 von Trendelenburg in den Jahren 1875—81 operierte Fälle behandelt, und deren Angaben hinsichtlich der damals noch am Leben befindlichen Patienten zu ergänzen waren, ferner besonders durch eine Sammelforschung, die Madelung in den Jahren 1885—87 zu einem anderen Zweck angestellt hatte, und deren Ergebnisse, anderweitig nicht verwertet, uns in gütiger Weise zur Verfügung gestellt wurden. Wir hatten hiedurch von vorneherein ein, soweit möglich, zuverlässiges und ziemlich vollständiges Angaben-Material für die Zeit 1875—1885 und darüber hinaus in Händen.

Unsere Statistik umfasst, die Fälle Stephan's eingerechnet, ein Material von 347 Fällen. Darin sind nicht mitgezählt solche Fälle, bei denen es sich um eine unvollständige Operation gehandelt hat, sei es dass bei Patienten, bei denen früher auswärts die Mamma amputiert worden war, nachträglich die Achselhöhle in der Klinik ausgeräumt wurde, sei es, dass man sich solaminis causa auf die blosse Fortnahme der Mamma beschränken musste in Fällen, wo das Leiden bereits soweit fortgeschritten war, dass an eine radikale Ausrottung desselben nicht mehr gedacht werden konnte. Andererseits sind natürlich nur solche Fälle verwertet worden, in denen

die Diagnose: Carcinom durch die histologische Untersuchung, die im hiesigen pathologischen Institut ausgeführt wurde, bestätigt worden ist.

Von diesen 347 Fällen starben im Anschluss an die Operation in der Klinik 16 Patienten d. h. 4,61%. Bei 2 Patienten erfolgte der Tod am Tage der Operation im Collaps bezw. infolge der Chloroformnarkose bei Fettherz. 5 Patientinnen gingen an Erysipel zu Grunde, das in 2 Fällen mit Pleuritis, in 1 Fall mit Pneumonie kombiniert war. Bei zwei war Pneumonie, bei fünf Pyämie die Todesursache. Bei 3 Patienten, die unter Erscheinungen von Cyanose und Dyspnoe zu Grunde gingen, wurden bei der Autopsie sehr verbreitete Metastasen in Lunge, Pleura und Leber gefunden. Eine Patientin, bei der kurz hintereinander beide Mammae amputiert waren, starb an Entkräftung. Auch abgesehen von den 3 Fällen, bei denen die Sektion ausgedehnte Metastasen ergab, war das Leiden bei der Mehrzahl dieser Gruppe ein fortgeschrittenes, der Mammatumor bei vielen mit dem Brustmuskel verwachsen, und bei den meisten zahlreiche Achselmetastasen vorhanden.

Die Mortalität bei unserem Material ist zwar höher, wie sie in der Mehrzahl der neueren Statistiken berechnet wird, man muss aber auch berücksichtigen, dass der grössere Teil der Patienten in eine Zeitperiode fällt, wo die Antisepsis bei weitem noch nicht so vervollkommnet war, wie heute. Dementsprechend finden wir unter den 50 Stephan'schen Fällen nicht weniger wie 5 Todesfälle, also für diese allein eine Mortalität von 10%.

Um jetzt zu den Resultaten der Operation bei den übrigen Fällen überzugehen, so möchten wir vorweg bemerken, dass wir uns nicht darauf beschränkt haben, die Zahl der 3 Jahre und länger recidivfrei gebliebenen Patientinnen, die „Dauerheilungen" im Sinne anderer Statistiken den an Recidiv und Metastasen verstorbenen gegenüberzustellen, sondern es lag uns besonders daran, festzustellen, wie lange Zeit die Heilung bei jener Gruppe Stand gehalten hat, und die Fälle lang dauernder Heilung chronologisch aufzuzählen. Dass bei diesen Patienten sämtlich das Resultat ärztlicherseits kontrolliert worden ist, brauche ich kaum hinzuzufügen.

Als geheilt geblieben und noch am Leben wurden uns gemeldet 45 Patienten. Die Zeitdauer der Heilung nach der Operation betrug

bei	1	Fall			$27^1/_2$ Jahre
„	1	„			15 „
„	2	Fällen	zwischen	14 und 15	Jahren
„	2	„	„	12 und 13	„
„	5	„	„	11 und 12	„
„	4	„	„	10 und 11	„
„	1	Fall			$9^3/_4$ Jahre
„	1	„			$8^1/_2$ „
„	2	Fällen	zwischen	7 und 8	Jahren
„	3	„	„	6 und 7	„
„	1	Fall			$5^1/_2$ Jahre
„	8	Fällen	zwischen	4 und 5	Jahren
„	10	„	„	3 und 4	„
„	3	„	nahezu	3	Jahre
„	1	Fall			$3^3/_4$ „

nach der 1., nach Recid.oper. $1^1/_4$ Jahr.

Während der zuletzt genannte Fall aus der weiteren Berechnung fortgelassen werden soll, weil hier erst $1^1/_4$ Jahre seit der Recidivoperation verstrichen sind, finden sich unter den angeführten 4 weitere, die ebenfalls wegen Recidivs — einer sogar 2mal — operiert werden mussten und trotzdem lange Jahre geheilt geblieben sind. Die Recidivoperation fand statt bei einer Patientin im 1., bei zwei im 2., bei der vierten im 3. Jahr nach der primären Operation. Die Heilungsdauer seit der Recidivoperation beträgt bei den betreffenden Patientinnen $27^1/_2$, 12, 10 und 3 Jahre. Bei einer weiteren Patientin, die jetzt $3^3/_4$ Jahre gesund ist, musste $1^1/_2$ Jahre nach der 1. Operation auch die andere Mamma wegen Carcinom amputiert werden. Da es sich jedoch hier um keine Metastase, sondern nach dem Ergebnis der histologischen Untersuchung um eine Neuerkrankung gehandelt hat, ist auch dieser Fall zu den längere Zeit geheilten zu rechnen. Ferner ist ein anderer Fall, der 11 Jahre gesund geblieben ist, von Interesse dadurch, dass 8 Jahre nach der Brustkrebsoperation wegen Carcinoms des Uterus (histologisch: Cylinderzell- und Plattenepithelcarcinom) die Totalexstirpation in hiesiger Klinik vorgenommen wurde, und die Patientin sich noch jetzt, nach $2^3/_4$ Jahren, völliger Gesundheit erfreut.

Mit den angeführten Fällen ist nun die Zahl langdauernder Heilungen nicht erschöpft. Unter der Gruppe derer, die an „anderer Krankheit“ verstorben sind, finden sich 6 weitere hierher gehörige Fälle. Dass wir bei der Auswahl derselben kritisch verfahren sind, ergiebt sich aus folgenden Daten:

4 Patientinnen, die nach $10^1/_2$, $10^1/_2$, $6^1/_2$ und $4^1/_2$ Jahren[1]) ärztlicherseits recidivfrei befunden wurden, starben 23, 26, $11^3/_4$ und 17 Jahre p. oper., und zwar an Altersschwäche, Lungenentzündung und „anderer Krankheit". Bei zwei, die nach $11^1/_4$ und $5^3/_4$ Jahren starben, ist ärztlicherseits bestätigt, dass der Tod ohne Recidiv an Altersschwäche, Lungenentzündung erfolgt ist.

Ferner sind in einer weiteren Gruppe, deren Todesdatum uns nur bekannt ist, aber nicht die Todesursache, 5 notiert, die $7^1/_2$, $11^1/_4$, 3, 3, 3 Jahre p. oper., recidivfrei waren und nach $11^1/_4$, 16, $3^3/_4$, $16^1/_4$, $3^1/_4$ Jahren gestorben sind.

Endlich sind hier 6 Fälle zu verwerten aus der Gruppe derer, über deren Endschicksal wir nichts in Erfahrung bringen konnten. Darunter wurden 4 nach $9^1/_4$, 9 und $8^1/_2$ Jahren und 3 Jahren ärztlicherseits gesund befunden, 2 nach Recidivoperationen, die 2 bezw. $2^3/_4$ Jahre nach der 1. Operation vorgenommen wurden, und zwar noch 5 und 4 Jahre später.

Es dürfte von Interesse sein, über diese 61 Fälle[2]) langdauernder bezw. in minimo 3 Jahre anhaltender Heilung — unter Fortlassung des einen Falls, bei dem die Recidivoperation erst $1^1/_4$ Jahr zurückliegt — im Zusammenhang einige nähere Daten aus den Krankengeschichten zu geben:

Von den Kranken standen zur Zeit der Operation

im	Alter	zwischen	30	und 40	Jahren:	2
„	„	„	40	und 50	„ :	19
„	„	„	50	und 60	„ :	21
„	„	„	60	und 70	„ :	13
„	„	„	70	und 80	„ :	6

Wenn wir zum Vergleich heranziehen, dass unter unserer Gesamtzahl von Fällen

im	Alter	zwischen	30	und 40	Jahren:	29
„	„	„	40	und 50	„ :	114
„	„	„	50	und 60	„ :	109
„	„	„	60	und 70	„ :	61
„	„	„	70	und 80	„ :	20

Patienten standen, so ergiebt sich die geringste Zahl der Heilungen für das 30.—40. Jahr = 2 : 29, die höchste 6 : 20 für das 70.—80. Jahr, eine Bestätigung für die bekannte Thatsache, dass die Hei-

1) Bei der von Madelung angestellten Sammelforschung.

2) Sie sind am Schlusse der Arbeit angeführt.

lungschancen nach Carcinomoperation in jüngeren Jahren schlechte sind, während sie sich beim Auftreten des Leidens im hohen Alter wesentlich günstiger gestalten.

Was die Beschaffenheit der Brustgeschwulst betrifft, so ist aus den Krankengeschichten ersichtlich, dass bei 25 Patienten der Krebs mehr oder weniger mit der Haut verwachsen, bei 11 mit der Unterlage verlötet war. Geschwollene Achseldrüsen wurden klinisch bei 35 nachgewiesen, nicht sicher bei 5, bei 11 war das Palpationsergebnis ein negatives, bei den übrigen findet sich hierüber keine Angabe.

Die pathologisch-anatomische Untersuchung ergab bei 18 Patienten Carcinommetastasen in den Achseldrüsen, bei 16 ein negatives Resultat, bei den übrigen fehlt eine diesbezügliche Notiz im Journal.

Bei dieser Gelegenheit sei bemerkt, dass uns der negative Ausfall der histologischen Untersuchung der Achseldrüsen, so erfreulich er auch ist, natürlich keine absolut sichere Garantie giebt, dass in Wirklichkeit noch keine Verschleppung von Krebskeimen in die Drüsen stattgefunden hatte. Der Pathologe beschränkt sich natürlich auf die Untersuchung einzelner Drüsen; er müsste denn schon das ganze Achselfett in Serienschnitte zerlegen, um eine solche Garantie geben zu können. Andererseits ist noch nicht immer damit gesagt, wenn der Kliniker Drüsen fühlt, eventuell erst bei der Operation findet, dass dieselben in jedem Fall metastatisch erkrankt sind, in dieser Hinsicht können einfach hyperplastische Drüsen oder derbere Läppchen des Achselfetts zu Täuschungen Veranlassung geben.

Bezüglich des histologischen Charakters der Geschwulst sei erwähnt, dass die skirrhöse Form des Krebses vorwiegend war, aber nicht gerade sehr, wenigstens in reiner Form, prävalierte. Neben 10 Fällen, die einfach als Scirrhus bezeichnet sind, finden sich 7, die teils skirrhös, teils zellreich gebaut waren, und zwar wurden in der Regel die centralen Partien des Tumors skirrhös, die peripheren zellreich befunden. In 6 Fällen handelte es sich um zellreiche Krebse, in 1 um ein „Carcinoma medullare". Bei 6 Fällen lautete die Diagnose: Gallertcarcinom, indem die gallertige Veränderung entweder in ganzer Ausdehnung des Tumors oder auf kleinere Partien beschränkt gefunden wurde. Die übrigen Fälle sind als Carcinoma simplex, als „Drüsenzellkrebs" oder nur einfach als Krebs bezeichnet.

Unter diesen Befunden ist bemerkenswert die verhältnismässig grosse Zahl von Gallertcarcinomen, nicht weniger wie 6 Fälle auf 61, also fast 10%, während die Häufigkeit des Gallertcarcinoms von Lange (3) auf Grund eines Materials von 1814 Mammacarcinomen auf 0,93% berechnet wird. Unsere Ergebnisse bilden eine neue Bestätigung für die bekannte relative Gutartigkeit dieser Geschwulstform. Andererseits müssen wir, wie auch Lange betont, bei dem sehr langsamen Wachstum des Gallertkrebses, dessen Gesamtdauer etwa doppelt so gross ist, als bei den übrigen Brustkrebsen, besonders vorsichtig in der Beurteilung der Dauerheilung solcher Fälle sein, hat doch dieser Autor festgestellt, dass unter den Recidiven dieser Tumorart über $^1/_3$ erst nach Ablauf der ersten 3 Jahre p. oper. auftreten. Auch wir haben unter den Fällen von Spätrecidiven, von denen weiterhin die Rede sein wird, 1 Fall zu verzeichnen bei dem das 1. Recidiv erst 6 Jahre nach der primären Operation zur Exstirpation kam.

An Recidiv und Metastasen sind, soweit uns hierüber Mitteilungen vorliegen, gestorben 182 Fälle. Hierunter befinden sich 15, bei denen ärztlicherseits besonders erwähnt ist, dass ein örtliches Recidiv nicht bestanden hätte. Von diesen starben

4	Patienten	im	1.	Halbjahr	post oper.
3	„	„	2.	„	„ „
2	„	„	4.	Jahr	„ „
1	„	„	5.	„	„ „
3	„	„	6.	„	„ „
1	„	„	8.	„	„ „
1	„	„	14.	„	„ „

Als Todesursache ist angeführt

bei 2 Kachexie
„ 1 Kachexie und Spontanfraktur des Femur
„ 4 Leber- bezw. Peritonealmetastasen
„ 1 Lungen- und Bronchialdrüsenmetastasen
„ 1 Mediastinalmetastasen
„ 1 Gehirnmetastasen
„ 1 Leistendrüsen- und Abdominalmetastasen
„ 2 Pleura- und Lebermetastasen, bei der 1 Spontanfraktur des Femur
„ Abdomen-, Kopf-, Rückenhautmetastasen.

Bei 3 von den angeführten wurde durch die Autopsie bestätigt, dass das Operationsterrain recidivfrei geblieben war.

Bei 20 weiteren Fällen wird in den ärztlichen Antworten auf den Fragebogen eines örtlichen Recidivs keine Erwähnung gethan, sondern nur die Todesursache bezw. der Sitz der Metastasen aufgeführt, sodass sich wahrscheinlich unter diesen ebenfalls eine grosse Anzahl findet, die von einem lokalen Recidiv freigeblieben sind. Davon starben

3 im 1. Halbjahr post oper.
2 „ 2. „ „ „
7 „ 3. „ „ „
3 „ 4. „ „ „
2 „ 3. Jahr „ „
3 „ 5. „ „ „

Unter diesen Fällen waren die Metastasen lokalisiert

bei 4 auf Lunge und Pleura
„ 2 „ Lunge und Leber
„ 10 „ Leber und Peritoneum
„ 3 „ Wirbelsäule bezw. Rückenmark,

in einem Falle ist Marasmus als Todesursache angegeben.

Ueber 34 Patienten lautete die Antwort nur dahin, dass die Patienten an Recidiv bezw. an Recidiv und Metastasen verstorben seien, ohne dass über die Lokalisation nähere Angaben gemacht wurden.

Unter den an Recidiv und Metastasen verstorbenen Patienten liegen genauere Angaben über den Ort und die Beschaffenheit des Recidivs vor bei 83 Fällen. Ueber die zuverlässigsten Notizen in dieser Hinsicht verfügen wir natürlich bei den Patienten, die zwecks Recidivoperation wieder in die Klinik aufgenommen wurden, dies sind 53 Fälle, die dieser Gruppe angehören, davon wurden 2mal an Recidiv operiert 10, je 1 Fall 3, 4 und 5mal.

Unter diesen 53 Fällen war — und dies verdient besonders hervorgehoben zu werden — nicht weniger wie bei 34 die Operationsnarbe vom Recidiv ergriffen, und zwar dieselbe ausschliesslich: bei 21 Fällen. Neben dem Narbenrecidiv war 2mal die Haut der Nachbarschaft mehr weniger erkrankt, bei 3 gleichzeitig ein Recidiv in der Achsel vorhanden, bei 3 das Sternum, 1mal die Muskulatur, 2mal die Supraclaviculardrüsen ergriffen.

Bei 5 sass das Recidiv neben der Narbe — ohne dass letztere selber erkrankt war — bei 4 in der Achsel allein, bei je 1

in der Muskulatur in den Infraclavicular-, Supraclaviculardrüsen, in beiden Drüsengruppen, in Haut und Rippenknorpeln. In 9 Fällen erwies sich das Recidiv bei der Operation so weit fortgeschritten, dass eine radikale Beseitigung nicht mehr möglich war und die Operation abgebrochen werden musste.

Unter den übrigen 30 Fällen, von denen uns ärztliche Mitteilungen über den Sitz des Recidivs vorliegen, — die jedoch nicht mehr operiert wurden, ist bei 17 erwähnt, dass es sich um ein Narbenrecidiv gehandelt hat, darunter war bei 6 gleichzeitig die Achsel ergriffen. In den übrigen Fällen war die Umgebung der Narbe, Infra-, Supraclaviculardrüsen, Muskel, Rippen etc. erkrankt. 5mal ist nur von einem lokalen Recidiv die Rede.

Die Zeit der Recidivoperation fiel unter den genannten 53 Patienten

bei	22	in	das	1.	Halbjahr	post	1.	oper.
„	13	„	„	2.	„	„	„	„
„	5	„	„	2.	Jahr	„	„	„
„	5	„	„	3.	„	„	„	„
„	1	„	„	5.	„	„	„	„
„	1	„	„	6.	„	„	„	„
„	2	„	„	7.	„	„	„	„
„	2	„	„	8.	„	„	„	„
„	1	„	„	11.	„	„	„	„
„	1	„	„	15.	„	„	„	„

Der Tod erfolgte

bei	12	im	1.	Halbjahr	nach	der	Recidivoperation	
„	12	„	2.	„	„	„	„	
„	11	„	2.	Jahr	„	„	„	
„	5	„	3.	„	„	„	„	
„	2	„	4.	„	„	„	„	
„	1	„	9.	„	„	„	„	

Von besonderem Interesse ist eine weitere Gruppe von Fällen, bei denen sogen. Spätrecidive bezw. Spätmetastasen beobachtet werden, Fälle, die zum Teil schon in der vorigen Gruppe mit enthalten sind. Labhardt (1) hat aus dem Material der Rostocker Klinik bereits 7 Fälle von Mammacarcinom aufgeführt, in denen sich die Späterkrankung, d. h. nach einem mindestens 3jährigen recidivfreien Intervall, bemerkbar gemacht hat. Wir haben nun bei genauerer Durchsicht des Materials eine erheblich grössere Anzahl hierher gehöriger Fälle gefunden und zwar zusam-

men mit den von Labhardt mitgeteilten 15, die hierher zu rechnen sind.

Um auf diese Gruppe etwas näher einzugehen, so war das Durchschnittsalter der Patientinnen zur Zeit der 1. Operation annähernd 52 Jahre, während es Labhardt für die Spätrecidive des Mammacarcinoms auf 46—47 Jahre berechnet.

Die recidivfreie Zeit betrug nach der 1. Operation

bei 5 Patientinnen zwischen 4 und 5 Jahren
„ 4 „ „ 5 und 6 Jahren, darunter bei einer nach der Recidivoperation noch einmal 6 Jahre
„ 3 „ zwischen 6 und 7 Jahren
„ 3 „ „ 7 und 8 „
„ 1 „ 11 Jahre
„ 1 „ 13 „

Wie sich aus vorstehendem ergiebt, ist auffälligerweise unter unserm Material von Spätrecidiven das 4. Jahr p. oper. überhaupt nicht vertreten, sondern das Gros der Fälle fällt auf die Zeit von Anfang des 5. bis Ende des 6. Jahres. Ferner war bei nicht weniger wie bei 3 ein 7—8 jähriges Intervall vorhanden, während nach Labhardt nach dem 6. Jahre die Spätrecidive schon erheblich seltener werden.

Ohne auf den klinischen Befund näher einzugehen, sei nur erwähnt, dass eine metastatische Erkrankung der Achseldrüsen bei 7 Patientinnen histologisch festgestellt wurde, bei 2 weiteren, wo der histologische Befund über das Verhalten der Drüsen fehlt, dieselben nach den Krankengeschichten sehr wahrscheinlich ergriffen gewesen sind. Bei 5 findet sich in dieser Hinsicht keine bestimmte Angabe. Nur in 1 Falle sind die Drüsen histologisch als krebsfrei notiert.

Erwähnenswert ist ferner, dass eine Patientin, bei der die Achsel bei der 1. Operation überhaupt nicht ausgeräumt wurde, 5 Jahre recidivfrei geblieben war, bis kleine Knoten in der Narbe und „wenig vergrösserte“ Achseldrüsen (carcinös erkrankt) eine Nachoperation erforderlich machten. In einem 2. Falle, bei dem ebenfalls von einer Achselausräumung Abstand genommen war, wurden 2mal Recidive der Narbe, beim zweiten Mal auch im Muskel befindliche entfernt, während von einer nachträglichen Erkrankung und Ausräumung der Achsel nicht die Rede ist.

Was den Sitz des Recidivs anbetrifft, so betraf dasselbe in 6 Fällen die Hautnarbe, bezw. deren nächste Nachbarschaft, 1mal

den M. pectoralis, 2mal die Achsel, bei einer Patientin fehlt die nähere Angabe. Unter 5 Patienten, bei denen es sich um Spätmetastasen handelte, waren 1mal die Infra- und Supraclaviculardrüsen ergriffen, bei den übrigen Pleura, Leber etc., bei 2 war das Bild das einer allgemeinen Carcinose. Eine recht ungewöhnliche Lokalisation hatten die Spätmetastasen in dem Falle, der am längsten recidivfrei gewesen war. Bei der Patientin wurde $13^1/_4$ Jahre nach der 1. Operation ein Paket geschwollener Leistendrüsen auswärts exstirpiert, die bei der histologischen Untersuchung ganz das Bild der Achseldrüsenmetastasen beim Mammacarcinom aufwiesen. Patientin ist $^1/_2$ Jahr später, offenbar an abdominalen Metastasen zu Grunde gegangen.

Abgesehen von dem letzteren Falle wurden Recidivoperationen vorgenommen bei 7 Patientinnen, darunter bei 3 2mal, bei einer sogar 5mal. Bemerkenswert ist, dass bei der letzteren Patientin, die 6 Jahre nach der 1. Operation recidivfrei geblieben war, nach der 4. Recidivoperation abermals ein 6jähriges Intervall folgte, während welcher Zeit Patientin gesund war, bis eine 5. Operation notwendig wurde. Bei 3 Patientinnen musste die Recidivoperation als unvollständig abgebrochen werden.

Was den histologischen Charakter der Geschwulst anbetrifft, so hat es sich in der grossen Mehrzahl der Fälle um skirrhose Krebse gehandelt und auch die recidiven Knoten wiesen im Wesentlichen die Beschaffenheit des primären Tumors auf. Eine besondere Erwähnung verdient 1 Fall. Die histologische Untersuchung des primären Tumors hatte ein medulläres Carcinom mit Carcinomthromben in den Venen ergeben, ein Befund, der einen rapiden Verlauf hätte erwarten lassen und trotzdem blieb die Patientin $10^3/_4$ Jahre gesund; in den exstirpierten Recidivknoten wurde wiederum Wachstum der Geschwulst in den Venen gefunden.

Ueber das weitere Schicksal der Patientinnen liegen folgende Mitteilungen vor; zwei starben $^1/_2$ Jahr, eine 1 Jahr nach der Recidivoperation. Von den nicht mehr operierten gingen 2 $^1/_4$ bezw. $1^1/_2$ Jahr, nachdem das Recidiv konstatiert war, zu Grunde. Eine Patientin, die mindestens $6^3/_4$ Jahre gesund gewesen war, starb ca. 12 Jahre später, nachdem längere Zeit ein Recidiv bestanden hatte. Mit Recidiv am Leben waren noch 3 Patientinnen, davon eine $4^1/_2$ Jahre, eine andere 1 Jahr nach der Recidivoperation. Eine Patientin war $1^3/_4$ Jahre nach der letzten (2.) Recidivoperation noch ganz gesund und recidivfrei.

Wahrscheinlich ist unter diese Gruppe noch ein Fall von Gallertkrebs zu rechnen, bei dem 6 und $6^1/_2$ Jahre nach der ersten Recidivoperationen vorgenommen wurden, es fehlt jedoch eine Angabe, wie lange die Patientin recidivfrei geblieben war. In einem weiteren Falle scheint es sich um Spätmetastasen im Abdomen gehandelt zu haben, die $4^1/_2$ Jahre nach der 1. Operation konstatiert wurden. Bei einer 3. Patientin, die ohne lokales Recidiv annähernd 6 Jahre nach der 1. Operation starb, muss es unentschieden bleiben, ob die multiplen Hautmetastasen, die ante exitum konstatiert wurden, als Spätmetastasen des Brustkrebses oder als Metastasen eines Uteruscarcinoms, an dem Patientin 4 Jahre nach der Brustamputation operiert wurde, aufzufassen sind.

Wenn wir zur Berechnung der relativen Häufigkeit der Spätrecidive nur die oben erwähnten 15 Fälle verwerten, so möchten wir von einer Gegenüberstellung derselben zu der Gesamtzahl der Recidive überhaupt absehen, da sich die letztere nicht genau genug berechnen lässt, weil wir bei einer grösseren Zahl unserer Fälle nur das Todesdatum kennen, bei einer Reihe anderer, die als an „anderer Krankheit" verstorben notiert sind, ebenfalls nicht wissen, in wie weit es sich hier um Recidive bezw. Metastasen gehandelt hat. Wir beschränken uns daher darauf, das Verhältnis der Spätrecidive zu der Zahl derer, die eine länger wie 3 Jahre anhaltende Heilung aufgewiesen haben, und bei denen uns über eine spätere Erkrankung nichts bekannt ist, zu berechnen. Auf 61 hierhergehörige Fälle kommen somit 15 Spätrecidive, mit anderen Worten: Unter 76 Fällen, die gesund die Schwelle des 4. Jahres überschritten hatten, sind nachträglich noch 19,7% an Spätrecidiven bezw. Spätmetastasen erkrankt, eine Zahl, die wie erwähnt, auf Grund ihres Materials von Barker auf 26,9%, von König auf 15%, von Poulsen auf 18,1% berechnet worden ist.

Wenn wir nun berücksichtigen, dass sich unter den 182 Fällen unseres Materials, die an Recidiv und Metastasen verstorben sind, sich noch eine ganze Anzahl befindet, die nicht innerhalb der ersten 3 Jahre p. oper., sondern z. T. erheblich später zu Grunde gegangen sind, so liegt die Annahme nahe, dass unter diesen noch weitere Fälle enthalten sind, bei denen das Recidiv erst nach Ablauf von 3 Jahren in die Erscheinung getreten ist, wenngleich uns hierüber genauere Angaben nicht vorliegen, sodass die wirkliche Zahl unserer Spätrecidive wahrscheinlich mit 19,7% noch zu nie-

drig berechnet ist.

Hinsichtlich der Erklärung der Spätrecidive hat Labhardt näher ausgeführt, dass die von manchen Autoren vertretene Anschauung, es handle sich hier um Neuerkrankungen und nicht um echte Recidive, nicht haltbar sei. Wir können uns seinen Ausführungen nur anschliessen und sind der Ansicht, dass eine Diskussion über diese Streitfrage kaum mehr zulässig ist. Wenn wir bedenken, dass die überwiegende Mehrzahl der Spätrecidive — nach Labhardt 75% — die Narbe und deren nächste Umgebung bevorzugt, dass es sich vorwiegend um langsam wachsende Krebsformen handelt und endlich, dass die grösste Zahl der Fälle auf das 4.—6. Jahr p. oper. fällt, ihr späteres Vorkommen eine Seltenheit darstellt, so liegt doch kein genügender Grund vor, für diese Späterkrankungen eine andere Erklärung heranzuziehen, als für die Recidive, die etwa im 3. Jahre auftreten und bei denen doch niemand daran zweifelt, dass es sich hier um echte Recidive handelt. Wir können daraus nur entnehmen, dass die Dreijahresgrenze im Sinne v. Volkmann's zu kurz bemessen ist und dass wir, wenn wir überhaupt einen bestimmten Termin festhalten wollen, bei dem von Dauerheilung gesprochen werden kann, diese Grenze wenigstens bis zum 6. oder 7. Jahr hinausrücken müssten.

Mit der für die Spätrecidive gegebenen Erklärung soll natürlich nicht ausgeschlossen sein, dass in vereinzelten Fällen nicht auch gelegentlich echte Neuerkrankungen vorkommen könnten. Die Voraussetzung für diese bildet, dass der Mammadrüsenkörper bei der 1. Operation nicht radikal entfernt wurde und bei der vorhandenen Disposition zum Carcinom in einem zurückgelassenen Drüsenrest sich eine neue Geschwulst entwickelt, ebenso wie wir in seltenen Fällen nach der Amputation der einen Mamma wegen Carcinoms nachträglich die zweite an dem gleichen Leiden erkranken sehen, ohne dass hier eine genügende Veranlassung vorliegt, diese spätere Erkrankung als eine Metastase von dem Tumor der andern Seite aufzufassen.

Wir haben bei der obigen Besprechung der Heilerfolge eine Berechnung der recidivfrei gebliebenen Fälle in Procenten ausgedrückt nicht gegeben, möchten schliesslich aber nicht darauf verzichten, um unsere Erfolge den Statistiken anderer Kliniken gegenüberstellen zu können. Eine ganz genaue Zahl in dieser Hinsicht vermögen wir jedoch insofern nicht zu geben, weil für diese Berechnung die beiden Gruppen: „an anderer Krankheit gestorben“

(30 Fälle) und diejenige, von der wir nur das Todes d a t u m der Patientinnen kennen, über die Todesursache keinerlei Notizen besitzen (36 Fälle), nicht bestimmt genug nach der einen oder andern Richtung verwertet werden können, abgesehen von den Fällen, bei denen ärztlicherseits eine langdauernde Heilung festgestellt wurde, und die oben bereits angeführt sind. Man kann nun wohl als ziemlich sicher annehmen, dass die bei weitem grösste Mehrzahl der Fälle der letzteren Gruppe dem Krebsleiden erlegen ist und ebenso gewiss ist es, dass auch unter den „an anderer Krankheit" verstorbenen eine Anzahl in Wirklichkeit an Metastasen gelitten haben wird, andererseits ist es nicht minder wahrscheinlich, dass mehrere unter diesen dauernd von dem Leiden geheilt geblieben sind, wie sich aus folgenden Daten entnehmen lässt:

Von den dieser Gruppe angehörigen Fällen sind gestorben

4 an Altersschwäche zwischen 75 und 80 Jahren und zwar $8^1/_4$, 10, $7^3/_4$ und 4 Jahre p. oper. (Standesamt),
7 an Lungenentzündung, davon 3 im Operationsjahre, 1 nach $1^1/_2$, 1 nach $2^1/_2$ (ohne Recidiv), 1 nach 4 und 1 nach 16 Jahren (ohne Recidiv),
1 an Phthise nach 3 Jahren ohne Recidiv (Arzt),
2 an Schlaganfall nach 2 bezw. $2^1/_2$ Jahren,
4 an Nervenleiden bezw. Gehirnentzündung, davon 2 im Operationsjahr, 1 nach $2^1/_4$, 1 nach $3^1/_4$ Jahren,
1 an Wassersucht nach 3 Jahren, ohne Lokalrecidiv,
1 nach 5 Jahren ohne Recidiv, nachdem sie 2 Jahre vorher eine Femurfraktur erlitten,
1 an Carcinoma ventriculi ohne Recidiv (auswärtige Autopsie),
1 an Diabetes insipidus im Operationsjahr,
1 an Influenza.

Wenn wir nun sämtliche Fälle der Gruppe, von der uns nur das Todesdatum bekannt ist, als an Recidiv und Metastasen verstorben annehmen — für die Statistik gewiss eine ungünstige Rechnung, da doch wahrscheinlich die eine oder andere Patentin einer intercurrenten Krankheit erlegen ist, ohne ein Recidiv gehabt zu haben — wenn wir ferner unter den an anderer Krankheit verstorbenen nur die 4 an Altersschwäche und die nach 16 Jahren an Lungenentzündung gestorbene als recidivfrei geblieben auffassen, von sämtlichen übrigen annehmen wollen, dass sie dem Krebsleiden erlegen seien, ebenfalls für die Statistik keine vorteilhafte Berechnung, so erhalten wir in Summa eine Zahl von 65 Fällen über 3 Jahre dauernder Heilung ohne nachweisbare Erkrankung an Re-

cidiv auf eine Gesamtzahl von 308 verwertbaren Fällen, d. s. 21,1% „Heilungen". Das Ergebnis gestaltet sich nicht wesentlich anders, wenn wir die Gruppe der an anderer Krankheit verstorbenen ganz aus der Berechnung fortlassen, ausgenommen natürlich die 6 Fälle, bei denen ärztlicherseits eine langdauernde Heilung festgestellt wurde. Es kommen dann auf 284 Fälle 61, die eine über 3 Jahre anhaltende Heilung aufwiesen, d. s. 21,5%.

Zum Vergleich mit unseren Resultaten seien die Ergebnisse einiger anderer Kliniken, soweit sie in neuerer Zeit zusammengestellt sind, tabellarisch aufgeführt.

Gesamtzahl	Zahl der verwertbaren Fälle	Zahl der über 3 J. geheilten
Horner (Krönlein)		
81—93 (4) 158	144	28 = 19,4%
Mahler (Czerny)		
87—97 (5) 161	133	28 = 21%
Gebele (Angerer)		
90—99 (6) 260	189	32 = 16,9%
Rosenstein (v. Eiselsberg)		
96—00 (7) 162	107	22,7%
Guleke (v. Bergmann)		
82—99 (8) 884	382	110 = 28,79%.

Die vorstehenden Ergebnisse können nicht als ganz gleichwertige angesehen werden, weil die Gesichtspunkte, die die Autoren der Berechnung zu Grunde legten, nicht identisch sind — worauf hier nicht näher eingegangen werden soll. Namentlich ist in Bezug auf unser Material, das den bei weitem grössten Zeitraum unter allen Statistiken umfasst, zu berücksichtigen, dass ein beträchtlicher Teil aus einer Zeit stammt, wo es noch nicht als Regel galt, principiell die Achselhöhle auszuräumen.

Um hier auf die Operationstechnik, die bei unseren Fällen geübt wurde, kurz einzugehen, so wurde bei den 50 von Stephan mitgeteilten Fällen Trendelenburg's principiell nur die Brust amputiert, die Ausräumung der Achselhöhle nur dann vorgenommen, wenn infiltrierte Drüsen zu fühlen waren, dann gewöhnlich mit Entfernung des gesamten Achselfetts. Es ist von Interesse, dass trotz dieses nach heutigen Anschauungen unzureichenden Operationsverfahrens unter jenen 50 Fällen bei 8 eine langdauernde Heilung konstatiert wurde und zwar zwischen 7 und 10 Jahren, trotzdem unter diesen, wie aus den Krankengeschichten

hervorgeht, bei 5 die Ausräumung der Achsel unterblieben war.

Madelung hat principiell immer die Fascie des M. pectoralis major mitentfernt neben der Ausräumung der Achsel, aber stets besonderes Gewicht darauf gelegt, dass die Haut über der Brustdrüse in grosser Ausdehnung fortgenommen wurde, ein Moment, worauf ich unten noch kurz zurückkomme. Garrè hat sich in den ersten Jahren ebenfalls begnügt, die Muskelfascie mitzuentfernen, später hat er meistens die oberste Schicht des Pectoralmuskels nach dem Vorgang Heidenhain's (9) abgetragen. In den Fällen, wo der Tumor mit der Unterlage verwachsen war, wurde natürlich stets der Muskel in ganzer Dicke exstirpiert. Seitdem Herr Professor Müller die chirurgische Klinik übernommen hat, wird principiell jedesmal der ganze Pectoralis major, eventuell auch der minor mitentfernt, ein Verfahren, das nach den Untersuchungen Rotter's (10), auf die näher einzugehen sich erübrigt, heute von vielen Chirurgen geübt wird. Die Erfahrungen mit dieser Methode lauten sehr günstig. Rotter berechnet für seine Fälle 36% Dauerheilungen, der Amerikaner Halsted (11), der in seinen Anforderungen an die Operation am weitesten geht, sogar 41%. Ein Vergleich der Halsted'schen Zusammenstellung, die 50 Fälle umfasst, mit den grossen deutschen Statistiken ist wohl kaum gestattet, umsoweniger als sein Material überhaupt nur einen Zeitraum von 5 Jahren umfasst. Grössere Statistiken späterer Jahre werden uns lehren, inwieweit durch dies neue Operationsverfahren wesentlich bessere Resultate erzielt werden. Bislang ist das vorliegende Material nicht gross genug, um hierüber ein abschliessendes Urteil zu gestatten. Der Einwurf, der von Mahler und Guleke dem Rotter'schen Verfahren gemacht wird, dass der Eingriff ein wesentlich schwererer und die spätere Funktionsstörung eine beträchtliche sei, kann kaum als stichhaltig anerkannt werden, da derselbe thatsächlich nicht zutrifft. Andererseits ist nicht zu bezweifeln, dass durch die Fortnahme des Muskels die Achsel und der Zugang zu den infraclavicularen Drüsen viel besser freigelegt und ein Uebersehen von Lymphdrüsenmetastasen sicherer vermieden wird.

Man mag nun zu diesem Operationsverfahren eine zustimmende oder ablehnende Stellung einnehmen — eines definitiven Urteils über den Wert desselben müssen wir uns, wie gesagt, vorläufig enthalten —, auf einen Punkt müssen uns die bisherigen Operationsresultate immer und immer wieder hinweisen, das bislang im

Allgemeinen in der Exstirpation der Haut über der Mamma zu sparsam verfahren ist. Wenn wir hören, dass unter 83 Recidiven unseres Materials nicht weniger wie in 51 Fällen Narbenrecidive vorhanden waren, ein Ergebnis, mit dem die Resultate anderer Autoren übereinstimmen, so ergiebt sich hieraus als notwendige Konsequenz, dass wir bei der Mammaamputation sehr häufig mit Krebskeimen inficierte Haut zurücklassen, eine Gefahr, die von Heidenhain zweifellos unterschätzt, von Rotter dagegen wesentlich höher veranschlagt worden ist. Der innige Zusammenhang des Mammakörpers mit dem Unterhautfettgewebe, der Verlauf der die grösseren Milchgänge begleitenden Lymphgefässe in der Richtung nach der Warze hin, von wo aus dieselben in ausgiebige Kommunikation mit dem Lymphgefässnetz der Haut treten, giebt uns eine hinreichende Erklärung dafür, warum die Lymphbahnen der Haut und des Unterhautfettgewebes so frühzeitig von dem Carcinom inficiert werden, zweifellos viel früher wie der Pectoralmuskel. Rodmann (12), der sich eingehend mit den Lymphbahnen der Brustdrüse beschäftigt hat — ein immer noch umstrittenes Gebiet —, fordert in erster Linie für eine gründliche Operation, dass die gesamte Haut über der ganzen Brustdrüse fortgenommen wird, die Entfernung der Pectoralmuskeln hält er ebenfalls für wünschenswert, aber wesentlich wegen der dadurch bedingten grösseren Zugänglichkeit der Achselhöhle.

Ganz abgesehen von der Art der Operationstechnik würde ein anderer Faktor zweifellos zur Verbesserung unserer Resultate beitragen, wenn die Patientinnen früher zur Operation kämen. In dieser Hinsicht ist das Material der einzelnen Kliniken zweifellos nicht gleichwertig[1]), das unsrige beispielsweise sicher an und für sich ungünstiger als dasjenige von Grossstädten. Das Gros unserer Fälle betrifft Patienten aus der Landbevölkerung, die, wenigstens soweit sie der arbeitenden Klasse angehört, im Allgemeinen durch eine oft erstaunliche Indolenz gegen alle möglichen Leiden ausgezeichnet ist und daher auch durchschnittlich später ärztliche Hilfe in Anspruch zu nehmen geneigt ist, wie die städtische Bevölkerung, die im Allgemeinen aufgeklärter ist, und was ebenfalls ins Gewicht fällt, sehr viel bequemer ärztlichen Rat haben kann, wie jene.

Schliesslich sei noch darauf hingewiesen, dass ärztlicherseits der eminenten Bedeutung der Frühoperation beim Brustkrebs immer

1) Ein Punkt, auf den bereits von Mahler mit Bezug auf das Heidelberger Material hingewiesen worden ist.

noch nicht die Würdigung zuteil geworden ist, wie es im Interesse der Patienten zu fordern ist. Die Fälle, wo wir von den Kranken hören, dass sie den Knoten schon vor kürzerer oder längerer Zeit ihrem Arzt gezeigt hätten, dieser ein Zuwarten angeraten habe, „ob der Tumor wüchse", sind keineswegs selten. Wie bedenklich ein solcher Rat ist, bedarf keiner weiteren Worte.

Es wird ja immer eine grössere Anzahl von Fällen übrig bleiben, wo wir mit einer noch so radikalen Operation zu spät kommen, selbst Fälle, die scheinbar, weil der Tumor noch klein, krebsige Achseldrüsen weder klinisch noch histologisch gefunden wurden, eine günstige Prognose zu bieten scheinen und doch in kurzer Zeit an inneren, namentlich an Pleura- und Lungenmetastasen zu Grunde gehen. Solche Fälle, die wohl jeder Chirurg zu verzeichnen hat, geben uns eine Bestätigung für die von den Anatomen gefundene Thatsache, dass das Lymphgefässnetz der Brustdrüse nicht nur seinen Abfluss in der Richtung nach der Achsel, sondern z. T. direkt durch die Brustwand hindurch zu den mediastinalen Drüsen findet. Glücklicherweise scheinen diese Abflusswege an Zahl und Lumenmächtigkeit den axillaren nachzustehen.

Krankengeschichten.

I. Geheilt lebende Fälle.

1. M. L., 53 J. 4. VI. 75. Achseldrüsenexstirpation nach Amputatio mammae vor 1/2 Jahr (in der Klinik). Carcinom. Genauere Notizen fehlen. Lebt gesund 27 1/2 Jahre nach der Recidivoperation.

2. G. W., 52 J. Aufgen. 13. XII. 87. 5 Partus, nicht genährt. Menopause seit 11 Jahren. Knoten seit 3 Jahren. L. o. a. mit Haut verwachsen. Achseldrüsen nicht palpabel. Amp. Ax. Carc. mammae gland. Lebt gesund nach 15 Jahren.

3. B. W., 51 J. Aufgen. 4. V. 88. 8 Partus. Nach dem 1. r. Mastitis, spontan geheilt. Letzte Geburt vor 9 Jahren. Seit 1 Jahr Menopause. Seit 8 Wochen bemerkt. R. o. a. hart, verschieblich. Amp. Drüsenepithelcarcinom. Lebt gesund nach 14 3/4 Jahren.

4. H. H., 59 J. Aufgen. 25. IV. 89. 3 Partus; genährt; seit 2 Jahren Knoten. Kräfteverfall. R. kindskopfgross, z. T. fluktuierend. Achseldrüsen. Amp. Ax. Carc. myxomatodes. Lebt gesund nach 14 1/2 Jahren.

5. B. D., 58 J. Aufgen. 16. X. 89. 2 Partus. Seit 5 Jahren Menopause. Seit 2 Jahren Knoten. L. a. u. Amp. Ax. Scirrhus mammae. 17. IV. 91. 3 Narbenknötchen excidiert, anatomisch als Carcinom erwiesen. Lebt gesund nach 13 Jahren.

6. L. D., 48 J. Aufgen. 8. II. 90. 6 Partus; genährt. Seit 5 Monaten Schmerzen. Seit 4 Wochen Knoten. L. o. a. verschieblich. Keine Achseldrüsen palpabel. Amput. Ax. Weicher Drüsenzellkrebs. Lebt gesund nach $12^3/_4$ Jahren.

7. K. S., 61 J. Aufgen. 21. IV. 91. Seit 1 Jahr bemerkt; in letzter Zeit Schmerzen bei Armbewegungen. R. mit Haut und Unterlage verwachsen. Achseldrüsen. Amput. Ax. Scirrhus mammae. Keine Drüsenmetastasen. I. Recidiv 2. VII. 92. Exstirpation zweier beweglicher Knötchen in der Narbe, am Pectoralisrand. II. Recidiv 17. XII. 92. Exstirpation eines unbeweglichen Knotens in der Achsel. Lebt gesund nach 12 Jahren.

8. W. H., 60 J. Aufgen. 1. III. 92. Mutter und Schwester † an Carc. mammae. Seit 3 Jahren Knötchen, in letzter Zeit stärkeres Wachstum und Schmerzen. L. o. i. hühnereigross, höckerig; wenig scharf begrenzt, mit der Brustwand etwas verwachsen. Mammilla stark eingezogen. Keine Achseldrüsen palpabel. Amput. Ax. im Achselfett zahlreiche bis nussgrosse Metastasen. Gallertkrebs; Drüsen carcinomatös. Lebt gesund nach 11 Jahren.

9. P. E., 64 J. Aufgen. 4. III. 92. 3 Partus; selbst gestillt; seit 1 J. Knoten bemerkt. R. o. i. Achseldrüsen. Amput. Ax. Scirrhus mammae. Lebt gesund nach 11 Jahren.

10. D. M., 56 J. Aufgen. 12. III. 92. 2 Partus, selbst gestillt. Seit 6 Wochen schmerzloser Knoten. R. o. i. mit Haut verwachsen. Achseldrüsen. Amp. Ax. Carc. mit schleimiger Degeneration des Stromas. Keine Achselmetastasen. Lebt gesund nach 11 Jahren.

11. K. M., 56 J. Aufgen. 29. IV. 92. Seit 6 Jahren Menopause; vor 6 Wochen Knoten bemerkt, der langsam gewachsen ist. Abmagerung. L. mit Haut verwachsen; auf Unterlage nicht verschieblich. Achseldrüsen. Supraclavicularknoten. Amp. Ax. Die exstirpierten „Supraclavicularknoten“ erweisen sich als Fett. Scirrhus mammae mit Achseldrüsenmetastasen. Lebt gesund nach 11 Jahren.

12. K. C., 44 J. Aufgen. 11. VI. 92. Vor 19 Jahren 1 Partus; vor 7 Wochen liess sich aus r. Warze blutige Flüssigkeit ausdrücken. R. o. hühnereigrosser sehr fester, gegen Haut und Unterlage verschieblicher Knoten. Achseldrüsen nicht sicher fühlbar. Amp. Ax. zahlreiche vergrösserte Lympdrüsen. Zellreiches Carcinom. Keine Achselmetastasen sondern chronische Adenitis.

II. Aufn. 8. V. 00. Totalexstirpation des Uterus per Laparotomiam wegen Carcinom. Cylinderzellkrebs; in tieferen Teilen Plattenepithelkrebs. Lebt gesund nach $10^3/_4$ Jahren.

13. D. C., 54 J. Aufgen. 14. VII. 92. Keine Partus. Seit $^1/_4$ Jahr Knoten. R. o. a. verschieblich. Achseldrüsen. Amp. Ax. Scirrhus mam-

mae. Keine Drüsenmetastasen. Lebt gesund nach 10¾ Jahren.

14. S. N., 69 J. Aufgen. 28. I. 93. 1 Partus; selbst gestillt. Seit 1 Jahr Knoten bemerkt. R. o. a. mit Haut verwachsen; auf Unterlage verschieblich. Achseldrüsen. Amp. Ax. Kleinalveolärer scirrhöser Krebs ohne Lymphdrüsenmetastasen. Lebt gesund nach 10 Jahren 2 Monaten.

15. K. D., 77 J. Aufgen. 2. VI. 93. Seit ½ Jahr in der Achselhöhle Knoten; vor 14 Tagen auch in der Brust bemerkt. L. o. a. Haut gerötet; Achseldrüsen. Amp. Ax. Kleinzelliges Carcinoma mammae. Drüsenmetastasen. Lebt gesund nach 10 Jahren.

16. D. L., 75 J. Aufgen. 12. VII. 93. Seit 3 Jahren, seit ½ Jahr Schmerzen. L. o. a. drohende Perforation. Achseldrüsen. Amp. Ax. Carc. mammae simplex. Ersyipel. Heilung. Lebt gesund nach 9¾ Jahren.

17. M. J., 37 J. Aufgen. 21. VII. 94. 5 Partus. Selbst gestillt. Beim Entwöhnen des letzten Kindes 1 Knoten bemerkt (vor ¼ Jahr). R. o. a. Achseldrüsen. Amp. Ax. Carc. medullare. Lebt gesund nach 8½ Jahren.

18. B. M., 48 J. Aufgen. 14. XII. 95. 4 Partus. Selbst gestillt. Seit 2 Jahren Knoten. Seit ½ Jahr Abnahme der Kräfte. Abmagerung. R. o. a. mit Haut verwachsen, auf Unterlage verschieblich. Achseldrüsen. Amp. Ax. Entfernung des Pect. maj. Metastasen reichen bis in den Sulc. bicipit. und hinter die Scapula. Scirrhus. Lebt gesund nach 7¼ Jahren.

19. D. M., 52 J. Aufgen. 22. VI. 96. Vor 18 Jahren von Trendelenburg eine Geschwulst aus der r. Brust exstirpiert. Nach einiger Zeit auch l. eine Geschwulst, die in letzter Zeit schneller gewachsen ist. L. o. flach. Markstückgross. Achseldrüsen. Amp. Ax. und oberflächliche Schicht des Pectoralis. Carc. simplex; keine Achselmetastasen. Lebt gesund nach 6¾ Jahren.

20. D. M., 41 J. Aufgen. 4. VII. 96. Im letzten Herbst gegen die r. Brust gestossen. Blauer Fleck, der bald verschwand, seidem keine Beschwerden. Vor 3 Monaten 1 Knoten bemerkt. R. o. a. keine Achseldrüsen. Knoten in der Poliklinik exstirpiert, erweist sich als Carcinom. Danach in der Klinik Amp. Ax. u. oberflächliche Pectoralisschicht. Histologisch weder im Mammarest noch in den Drüsen Carcinom gefunden. Lebt gesund nach 7¼ Jahren.

21. J. H., 64 J. Aufgen. 29. I. 97. Vor 4 Wochen zufällig Knoten bemerkt. R. o. i. taubeneigross. Mammilla eingezogen. Achseldrüsen. Amp. Ax. und oberflächliche Pectoralisschicht. Senil atrophische Mamma mit bindegewebigen Veränderungen, an einer Stelle Scirrhus; eine Drüse zweifellos carcinomatös. Lebt gesund nach 6 Jahren.

22. S. S., 61 J. Aufgen. 5. V. 97. Vor 6 Monaten Einziehung der

l. Brustwarze bemerkt, später Verhärtung gefühlt. L. Central, halbapfelgross, hart, höckerig. Gegen Pectoralis verschieblich. Keine Drüsen palpabel. Amp. Ax. und oberflächliche Pectoralisschicht. Mässig zellreichen Krebs mit derbem Stroma. Lebt gesund nach 6½ Jahren.

23. A. M., 57 J. Aufgen. 22. V. 98. Seit ½ Jahr Knoten, seit 3 Wochen Rötung der Haut und starke Schmerzen. R. a. u. verschieblich. Mammilla eingezogen. Achseldrüsen. Amp. Ax. und oberflächliche Pectoralisschicht. Scirrhus mammae. Drüsenmetastasen. Lebt gesund nach 5½ Jahren.

24. Str. W., 76 J. Aufgen. 14. VII. 98. Seit 2 Jahren Verhärtung in der l. Brust; seit einigen Monaten Schmerzen. Rechte Mamma atrophisch. L. a. u. apfelgross, derb, höckerig, fast nicht verschieblich. Achseldrüsen. Amp. Ax. und oberflächliche Pectoralisschicht. Drüsen sitzen z. T. ziemlich fest an der Ven. axill. Scirrhus, an einer Stelle Bau des Gallertkrebses. Lymphdrüsen solid carcinomatös. Lebt gesund nach 4¾ Jahren.

25. v. St. Fr., 58 J. Aufgen. 31. VII. 98. 6 Partus, selbst gestillt. Vor 6 Wochen beim Waschen Einziehung der r. Warze und darunter Verhärtung bemerkt. R. o. a. wallnussgross, verschieblich. Keine Achseldrüsen palpabel. Amp. Ax. Entfernung der Pectoralis-Fascie. Drüsenkrebs; Achseldrüsenmetastasen. Lebt gesund nach 5 Jahren.

26. G. J., 49 J. Aufgen. 6. II. 99. Vor 5 Jahren Knoten in der r. Mamma bemerkt; in letzter Zeit schnelleres Wachstum desselben, ziehende Schmerzen. R. o. a. in der Peripherie der Mamma wallnussgrosser der Haut adhärenter Knoten. Gegen Pectoralis gut verschieblich. Mammilla eingezogen. Amp. Ax. Entfernung der Pectoralis-Fascie. Scirrhus. Lebt gesund nach 4 Jahren.

27. B. W., 49 J. Aufgen. 20. III. 99. Im 1. Wochenbett rechts Mastitis; operiert. Seit 2 Jahren ziehende Schmerzen. Seit ¼ Jahr Knoten bemerkt. R. i. o. Mammilla eingezogen. Ein Hautknötchen; fixierte Achseldrüsen. Amp. Ax. Entfernung grösserer Partien des Pectoralis Carc. mammae. Hautmetastase. Drüsen peripher atrophisch, frei von Krebs. Lebt gesund nach 4 Jahren.

28. W. F., 47 J. Aufgen. 28. III. 99. Angeblich seit 12 Jahren Knötchen in der r. Brust; seit 2 Jahren stärkeres Wachstum. Seit mehreren Wochen Hautrötung und Schmerzen. 2 Partus. Selbst gestillt. R. o. i. Mammilla wenig verschieblich. Tumor von leidlicher Beweglichkeit. Achseldrüsen. Amp. Ax. Entfernung des unteren Randes und der oberen Schicht des Pectoralis Scirrhus. Achseldrüsen carcinomatös. Lebt gesund nach 4 Jahren.

29. A. C., 45 J. Aufgen. 18. IV. 99. Seit 2 Monaten schmerzloser Knoten. R. o. verschieblich, der Haut etwas adhärent. Achseldrüsen.

Amp. Ax. Entfernung der oberflächlichen Pectoralis-Schicht. Carcinom, central scirrhös, peripher zellreich. Drüsen zeigen beginnende Metastasen. Lebt gesund nach 4 Jahren.

30. S. C., 43 J. Aufgen. 5. V. 99. 5 Partus. 3mal selbst gestillt mit beiden Brüsten. 2mal nur kurze Zeit wegen Mastitis links. Eiterung; Spontanaufbruch. Seit 1 Jahr links Knoten; in letzter Zeit gewachsen, Haut darüber gerötet. Abmagerung und schlechtes Allgemeinbefinden. L. o. a. hühnereigross, fest, höckerig, nicht scharf begrenzt; auf Unterlage verschieblich. Gerötete Haut. Dellenartig eingezogen, adhärent. Achseldrüsen. Amp. Ax. Entfernung des ganzen Sternalteils des Pectoralis. Carcinom, central scirrhös, peripher zellreich. Lymphdrüsenmetastasen. Lebt gesund nach 4 Jahren.

31. M. F., 63 J. Aufgen. 26. V. 99. Vor ca. 1 Jahr in der r. Mamma unterhalb der Warze einen haselnussgrossen Knoten bemerkt; in letzter Zeit Rötung der Haut an dieser Stelle. R. halbwallnussgross, mit gerötetter Haut verwachsen, höckerig; geringe Verschieblichkeit auf der Unterlage. Achseldrüsen. Amp. Ax. Entfernung einer dicken Pectoralisschicht. Scirrhus mit zellreicher Peripherie im Fettgewebe auf dem Pectoralis; Achseldrüsen frei von Metastasen. Lebt gesund nach $4^1/_2$ Jahren.

32. K. C., 63 J. Aufgen. 8. IX. 99. Mutter † an Brustkrebs. Normale Wochenbetten. Vor 2 Tagen schmerzhafter Knoten bemerkt. L. o. i. Tumor beiderseits verschieblich. Achseldrüsen. Amp. Ax. Entfernung der oberflächlichen Pectoralisschicht. Carcinom vom Corium bis zur Fascie reichend. Drüsen hyperplastisch, frei von Carcinom. Lebt gesund nach 3 Jahren 4 Monaten.

33. S. D., 45 J. Aufgen. 12. IX. 99. 3 Partus; 1 Abort. Nicht gestillt. Seit $1^1/_2$ Jahren Menopause. Vor 2 Jahren zufällig Knoten bemerkt. Langsames Wachstum. R. o. a. höckerig, thalergross, fest, kaum verschieblich. Unter dem Pectoralisrand einige Drüsen. Amp. Ax. Entfernung des Sternalteils des Pectoralis. Carcinom, stellenweise zellarm, stellenweise zellreich. Lymphdrüsen frei. Lebt gesund nach 3 Jahren 5 Monaten.

34. S. M., 71 J. Aufgen. 28. XI. 99. Seit Monaten bereits Excoriation an der linken Warze, seit einigen Wochen Schmerzen in der Brust. L. Mammilla in Ulcus verwandelt, darunter ein verschieblicher Tumor. Achseldrüsen. Amp. Ax. Entfernung der Pectoralis-Fascie. Carcinoma mammae, teils zellreich, teils mehr scirrhös. Eine Achseldrüse carcinomatös. Lebt gesund nach 4 Jahren.

35. R. W., 50 J. Aufgen. 10. I. 00. 3 Partus. Gestillt. Vor 1 Jahr Knoten bemerkt. L. a. verschieblich. Keine Achseldrüsen palpabel. Amp. Ax. Entfernung der oberflächlichen Pectoralis-Schicht. Drüsenzellkrebs mit sehr zellreichem Stroma. In Krebszellen ausgedehnte

Nekrose. Lebt gesund nach 3 Jahren 2 Monaten.

36. R. L., 52 J. Aufgen. 10. I. 00. 6 Partus, selbst gestillt. Seit 20 Jahren Blutspeien. Seit 1¼ Jahren Tumor, seit ¼ Jahr Schmerzen. R. o. a. mit der Haut verwachsen. Achseldrüsen. Amp. Ax. Entfernung der oberflächlichen Pectoralis-Schicht. Central scirrhöser, peripher zellreicher Drüsenzellkrebs. Drüsen der Achsel ohne Metastasen. Lebt 3 Jahre 2 Monate ohne Recidiv; ist aber tuberkulös; wiederholt Haemoptoë.

37. U. B., 43 J. Aufgen. 11. I. 00. 1 Partus, selbst genährt. Seit ½ Jahren bemerkt. R. i. z. T. mit der Haut verwachsen. Achseldrüsen. Amp. Ax. Entfernung des ganzen Pect. maj. II. Aufn. 21. VIII. 01. Seit einem Jahr eine Verhärtung in der linken Brust. L. a. u. gut verschieblicher, derber Tumor, Amp. Ax. auch auf dieser Seite. Entfernung der Pectoralis-Fascie. Carc. simplex, keine Drüsenmetastase. Lebt gesund — 3 Jahre nach Amp. der r., 2 Jahre 3 Monate nach Ablatio der l. Mamma.

38. K. D., 64 J. Aufgen. 16. I. 00. 7 Partus, selbst gestillt. Seit 2 Jahren langsam wachsender Knoten. L. a. verschieblich. Achseldrüsen nicht sicher palpabel. Amp. Ax. Grossalveolärer, grosszelliger Krebs. Lebt gesund nach 3 Jahren 2 Monaten.

39. R. C., 74. J. Aufgen. 25. III. 80. Vor ¾ Jahren bemerkt. R. o. a. geringe Verschieblichkeit. Achseldrüsen. Amp. Ax. Entfernung der oberflächlichen Pectoralis-Schicht. Scirrhus, bis zur Muskulatur reichend; Drüsen nur hyperplastisch. Lebt gesund nach (nahezu) 3 Jahren.

40. G. S., 49 J. Aufgen. 3. IV. 00. 2 Partus. Seit 1 Jahr bestehend. L. verschieblich. Mammilla bietet das Bild eines 3 cm hohen Blumenkohlgewächses. Achseldrüsen nicht sicher fühlbar. Hautknötchen. Amp. Ax. Entfernung der oberflächlichen Pectoralis-Schicht. Thiersch'sche Transplantation. Drüsenkrebs; Centrum scirrhös, Peripherie zellreich. Drüsenmetastasen. Lebt gesund nach 3 Jahren.

41. St. P., 70 J. Aufgen. 30. VI. 00. Vor 1½ Jahren zufällig bemerkt. Vor 30 J. einmal Mastitis sinistra im Wochenbett, ohne Eiterung. Seit jener Zeit eingezogene Warze: aus derselben in letzter Zeit blutige Sekretion. L. o. i. verschieblich. Achseldrüsen nicht deutlich fühlbar. Amp. Ax. Entfernung der Pectoralis-Fascie. Bei der Achselausräumung werden keine Drüsen gefunden. Carcinom mit schleimig degeneriertem Stroma. Lebt gesund nach 3 Jahren.

42. W. L., 57 J. Aufgen. 26. VII. 00. 2 Partus. Vor 6 Wochen die Brust gedrückt; seitdem Schmerzen. Seit einigen Tagen Knoten bemerkt. R. u. verschieblich. Achseldrüsen. Mammilla etwas eingezogen. Amp. Ax. Entfernung der Pectoralis-Fascie. Sehr zellreiches Carcinom. Fascie und Drüsen ergriffen. Lebt gesund nach nahezu 3 Jahren.

43. G. Chr., 68 J. Aufgen. 4. I. 01. vor 4 Wochen zufällig bemerkt. R. u. a. verschieblich. Achseldrüsen beiderseits. Amp. Ax. ziemlich kleinalveolärer Drüsenkrebs. Lebt gesund nach 3 Jahren.

44. P. B., 45 J. Aufgen. 11. I. 01. Vor 1/2 Jahr bemerkt; damals halbtaubeneigross, seither schnell gewachsen. Sehr fett. R. o. hühnereigross, beiderseits verschieblich. Achseldrüsen nicht sicher fühlbar. Amp. Ax. Sehr zellreicher Drüsenkrebs mit Zerfallserscheinungen, sehr zellreiches Stroma; Drüsen in einigen Schnitten frei. Lebt gesund nach 3 3/4 Jahren.

45. W. A., 49 J. Aufgen. 20. III. 00. Vater und Schwester † an „Magenkrankheit". 7 Partus, 2 Aborte. Vor 2 Monaten bemerkt. R. i. mit Haut verwachsen; verschieblich. Achseldrüsen. Amp. Ax. Entfernung der unteren 2/3 des Pectoralis in ganzer Dicke. Sehr zellreiches Carcinom. II. Aufn. 22. VII. 02. oberhalb der Narbe eigrosses Recidiv, verschieblich, Exstirpation. Lebt gesund 3 Jahre 7 Monate nach der I., 1 Jahre 3 Monate nach der II. Operation.

II. An anderer Krankheit verstorbene, mindestens 3 Jahre recidivfrei konstatierte Fälle[1]).

1*. L. W., 52 J. Aufgen. 1. VII. 77. R. Tumor. Achseldrüsen. Amp. Ax. Drüsencarcinom. Nach 10 1/2 Jahren noch recidivfrei konstatiert: nach 23 Jahren † an anderer Krankheit.

2*. R. D., 63 J. Aufgen. 31. V. 77. Seit einem Jahr bemerkt; L., der Haut adhärent; an einer Stelle Fluktuation. Amp. Carcinom. Nach 10 1/2 Jahren noch recidivfrei befunden; nach 26 Jahren † an Altersschwäche.

3. B. S., 45 J. Aufgen. 17. I. 83. Seit 3/4 Jahre bemerkt. L. o. a. Mit Haut und Fascie verwachsen. Amp. Ax. Carcinom. Nach 4 1/2 Jahren noch recidivfrei; nach 17 Jahren † an Influenza mit Lungenentzündung.

4. R. A., 46 J. Aufgen. 7. VII. 85. Seit 2 Jahren bestehend. L. o. a. verschieblich. Keine Achseldrüsen. Amp. Ax. Erysipel. — Carcinom. Noch gesund nach 6 1/2 Jahren; † nach 11 3/4 Jahren an Herzleiden.

5*. P. D., 66 J. Aufgen. 14. V. 79. Seit 1 Monat bemerkt. Knoten in der Narbe der vor 7 Jahren — angeblich wegen einer Cyste — operierten r. Mamma. In der l. Mamma wallnussgrosser Tumor unter der Warze; ulceriert. Keine Drüsen. Amp. der l. Mamma und Exstirp. des r. Knotens. Kleinalveolärer Drüsenkrebs der r. Mamma, wahre Metastase

1) Die mit * bezeichneten Fälle sind bereits in der Stephan'schen Arbeit aufgeführt.

in der l. Mamma. Ohne Recidiv und Metastasen † nach 5¾ Jahren nach ärztlichem Bericht an Bronchopneumonie.

6*. v. O. E., 71 J. Aufgen. 27. X. 84. Seit 4 Jahren bestehend. langsames Wachstum. L. Mamilla eingezogen, ganze Mamma in Tumor verwandelt. Amp. Ax. Epithelcarcinom. † nach 11¼ Jahren ohne Recidiv an Altersschwäche.

III. Mindestens 3 Jahre recidivfrei — soweit bekannt, geheilt — gebliebene Fälle, deren Todesdatum nur bekannt ist.

1*. H. M., 57 J. Aufgen. 8. VI. 80. Kinderlos. Seit 2 Monaten bemerkt. Diffuser Tumor der r. Mamma. Amp. Carc. mammae simplex. Gesund nach 7½ Jahren. † nach 11¼ Jahren an kurzer Krankheit.

2*. E., 48 J. Aufgen. VI. 76. Amp. mammae dextrae. VII. 77. Achseldrüsen exstirpiert. Später Lahmheit im r. Arm. Gesund nach 11¼ Jahren, † nach 16 Jahren.

3. F. M., 46 J. Aufgen. 9. XI. 84. Mehrere Partus. Seit ½ Jahr Knoten. R. u. a. verschieblich; keine Achseldrüsen. Amp. Ax. Carcinoma myxomatodes. Keine Achseldrüsenmetastasen. Gesund nach 3 Jahren, † nach 3¾ Jahren.

4. S. L., 66 J. Aufgen. 6. XII. 82. Kinderlos. Seit 1 Jahr bestehend. Seit einigen Wochen Schmerzen und Sekretion aus der Warze. L. u. a. verschieblich. Achseldrüsen. Amp. Ax. Gesund nach 3 Jahren, † nach 16¼ Jahren.

5*. D. männlich, 60 J. Aufgen. 21. III. 77. R. Mamma Tumor. Amp. Carcinom. Nach 3 Jahren noch recidivfrei, † nach 3¼ Jahren.

IV. Fälle von über 3 Jahre anhaltender Heilung, bei denen das Endschicksal nicht bekannt ist.

1*. W. W., 53 J. Aufgen. 23. VII. 78. 3 Partus, immer selbst gestillt. Seit 7 Monaten Knoten. R. a. mit normaler Haut verwachsen. Achseldrüsen? Pat. kachektisch. Amp. Ax. die für verdickte Achseldrüsen gehaltenen Stellen erweisen sich als atheromatöse Gefässe. Drüsenzellkrebs. Noch gesund nach 9¼ Jahren.

2*. S., 39 J. Aufgen. 22. V. 79. Seit ½ Jahr bestehend. Wallnussgross. Keine Drüsen. Amp. Drüsenkrebs. Noch gesund nach 9 Jahren.

3*. v. P., 55 J. Aufgen. 17. VI. 79. R. o. i. Tumor. Keine Drüsen. Amp. Noch gesund nach 8½ Jahren.

4. R. F., 58 J. Aufgen. 9. IV. 84. Seit 10 Jahren bestehend. Seit 2 Jahren leichte Exulceration. L. o. a. mit Haut verwachsen, sonst verschieblich. Amp. Ax. Scirrhus. Noch gesund nach 3 Jahren.

5*. W. H., 48 J. Aufgen. 6. VIII. 79. Seit 6 Monaten bemerkt. R. o. a. verschieblich. Achseldrüsen. Amp. Diffuser Drüsenzellkrebs. 9. V. 82 Exstirpation der Achseldrüsen. Noch gesund 4 Jahre nach der Drüsenausräumung.

6*. J. M., 56 J. Aufgen. 10. III. 80. Seit 1/2 Jahr bestehend. R. o. a. beiderseits verschieblich. Amp. Kleinalveolärer Drüsenzellkrebs. 30. XII. 82 Recidivoperation. Gesund 5 Jahre nach der Recidivoperation.

V. Fälle von Spätrecidiven bezw. Spätmetastasen[1]).

1. M. G., 43 J. I. Aufn. 12. IX. 90. Vor 4 Jahren Knoten in der r. Brust bemerkt, der seit letztem Winter stärker gewachsen ist. R. ausserhalb der Mamilla hühnereigrosser Knoten, mit der Haut fest, mit der Unterlage wenig verwachsen. Exstirpation des Knotens. Ax. Einfacher Drüsenkrebs, stellenweise Uebergang in Scirrhus; Lymphdrüsenmetastasen.

II. Aufn. 19. VIII. 98. Seit Ostern 1898 Schmerzen in der Narbengegend, seit 6 Wochen Verhärtung. Ca. hühnereigrosser, derber Tumor, am unteren Narbenrand. Exstirpation und Plastik. Grosszelliges Carcinom mit vielen Mitosen. Mai 1900: II. Recidivknoten hinter dem Ansatz des Sternocleidomastoideus. Inoperabel. März 1901: Drüsenpakete an mehreren Stellen, Oedem des r. Armes. Noch am Leben März 1903. (Spätrecidiv nach 7 1/2 Jahren.)

2. W. S., 49 J. II. 84 wegen Carcinom an der l. Mamma operiert; ohne Achselausräumung. Aufn. 9. V. 89. Seit einigen Wochen mehrere kleine Knötchen in der Operationsnarbe. Exstirpation derselben und der wenig vergrösserten Achseldrüsen. Carcinoma simplex in den Knötchen und den Drüsen. (5 Jahre recidivfrei gewesen.)

3. S. P., 59 J. I. Aufn. 8. III. 89. Seit ca. 1/4 Jahr Verhärtung der r. Brustdrüse, die langsam gewachsen ist; seit den letzten Wochen Taubsein des r. Arms. R. o. a. kleinapfelgrosser Tumor, mit Haut verwachsen, auf der Unterlage wenig verschieblich. Achseldrüsen stark vergrössert. Amp. Ax. Carcinom z. T. grosszellig und grossalveolär, z. T. kleinalveolär und scirrhös; in einigen Partien erinnert der Tumor an beginnendes Cystadenom. In den Drüsen Metastasen, grossalveolär.

II. Aufn. 17. VII. 95. Stellte sich mehrere Jahre regelmässig in der Poliklinik vor; klagte immer nur über Taubsein und Dickerwerden des r. Arms. Im r. Pectoralis deutlich fühlbarer wallnussgrosser Tumor. Keine Drüsen. Entfernung des Pectoralis mit dem Tumor. Ausläufer der Geschwulst gehen bis zur Clavicula und zur Achselhöhle; Radikaloperation unmöglich. Scirrhus. (Mindestens 4 Jahre recidivfrei.)

4. M. W., 49 J. I. Aufn. 27. XII. 87. Im Oktober letzten Jahres

1) Fall 1—7 sind bereits ausführlicher in der Arbeit von Labhardt aufgeführt, z. T. ergänzt.

Stoss gegen die l. Brust; kurz darauf Verhärtung bemerkt. L. o. a. diffuse Infiltration. Amp. ohne Ax. Kleinalveoläres Carcinoma simplex.

II. Aufn. 28. VIII. 95. Seit wenigen Wochen Verhärtung am medialen Ende der Operationsnarbe bemerkt. In der Gegend der früheren Mammilla kirschgrosser harter Tumor. Exstirp. Carcinoma simplex.

III. Aufn. 17. IX. 98. Erbsengrosses Recidiv neben der Mitte der alten Narbe, mehrere gleiche im Pectoralis, der mitexstirpiert wird. Carc. simpl. Noch vor der Entlassung zeigen sich wieder Knötchen, ausserdem seit einiger Zeit Atembeschwerden. † 8 Jahre post operationem primam. (5 Jahre recidivfrei.)

5. L. S., 40 J. Aufgen. 9. III. 85. Seit Sommer 1884 Schmerzen in der r. Brust. Amp. Ax. Carcinom. 1891 wegen eines mehrere Monate bestehenden Recidivs erneute Achselausräumung; ebenso 1892 und 1893. — 1897 wieder Knötchen bemerkt, wieder Achselausräumung (August 1897); Unterbindung der Vena axillaris. Scirrhus. Bis Februar 1903 recidivfrei (nach ärztlichem Bericht). Wiederaufnahme 21. XI. 03. Seit einigen Monaten bemerkt; markstückgrosse ulcerierte Geschwulst am vorderen Ende der Narbe, weitere Tumoren in der Achsel, fest aufsitzend, und in der Supra- und Infraclaviculargrube. Operation muss unvollendet abgebrochen werden, da Plexus, Gefässe und II. Rippe untrennbar mit dem Carcinom verwachsen sind. (Ligatur der Art. und Ven. subclavia.) XII. 12. Ausgedehntes Recidiv der Brustwand und im Bereich der Clavicula, bei leidlichem Allgemeinbefinden. (Pat. war das erste Mal 6 Jahre, das zweite Mal $5^1/_2$ Jahre recidivfrei gewesen.)

6. S. M., 61 J. I. Aufn. 29. X. 89. Seit einem Jahr bestehend. L. o. a. taubeneigrosser Tumor, mit der Haut verwachsen, auf der Unterlage nur wenig verschieblich. Amp. Ax. Scirrhus. Drüsen frei.

II. Aufn. 5. IV. 95. 5 Jahre poliklinisch beobachtet, stets ohne Beschwerden. Im rechten Knie und Hüfte seit $^1/_2$ Jahr Schmerzen, deshalb seit 2—3 Monaten bettlägerig. Fraktur des r. Oberschenkels in der Mitte; in der Umgebung der Knochen wie durch einen Tumor leicht verdickt; Narbe an der Brust normal. In der Klinik rasch auftretende Dyspnoe. Pleuraexsudat, am 20. V. Exitus. Sektionsbefund: Multiple Knötchen auf beiden Pleuren, ebenso in der Leber und am rechten Oberschenkel. Scirrhus ($5^1/_2$ J. ohne Recidiv).

7. E. B., 50 J. I. Aufn. 10. V. 89. Carcinoma mammae dextrae. Amp. Ax. Scirrhus.

II. Aufn. 9. 97. Medic. Klinik, kein lokales Recidiv, seit 2 Jahren Schmerzen in der Magengegend und Erbrechen. Seit 1 Jahr kleine Knötchen am Kopf, dann auch am Rücken aufgetreten. Husten, Atemnot; allgemeine Carcinose (8 Jahre ohne Recidiv).

8*. v. S. E., 59 J. Aufgen. 24. III. 81. Mutter und Schwester † an Brustkrebs. Seit $^1/_4$ Jahr aussen von der linken Brust mit Borken

bedeckte Geschwulst; in der Haut. Tumor geht aus von einer Mamma accessoria. Exstirpation. Carcinom. Noch gesund nach 6¾ Jahr. † 1899, nachdem längere Zeit ein Recidiv bestanden hatte.

9. W. C., 45 J. Aufgen. 7. I. 89. 4 Partus; selbst genährt. Seit 1 Jahr bemerkt; in letzter Zeit auch Achselknötchen. Isolierte und zusammenhängende Knötchen in der rechten Brust; eine Kette von Knötchen zieht sich bis in die Achsel. Bis auf eins alle mobil. Amp. Ax. Scirrhus. Achseldrüsenmetastasen. Noch gesund 1902. Anfang Januar 1903 wurden ärztlicherseits walnussgrosse Drüsenknoten in der linken Leistengegend konstatiert. Auswärts operiert. Histologischer Befund: Carcinom, wie Achseldrüsen bei Mammacarcinom. † 29. IX. 03 an „Krebs des Magens und der Lendengegend". Pat. war 13 Jahre gesund gewesen.

10. R. S., 43 J. I. Aufn. 24. V. 92. Von Jugend auf bemerkt, dass sich gelbbraune Flüssigkeit aus der linken Brustwarze ausdrücken liess. 1 Partus. Seit einigen Wochen Knoten bemerkt. L. hühnereigrosser Knoten. Achseldrüsen. Amp. Ax. Meduläres Carcinom mit Carcinomthromben in den Venen. II. Aufn. 24. III. 03. Vor 3 Wochen oberhalb der Narbe kleines Knötchen bemerkt. Links vom Sternum, erbsengross, in der Haut, hart, beiderseits verschieblich. Exstirpation. Grosszelliges Carcinom, in Fett und Venen gewachsen.

III. Aufn. 15. VI. 03. In letzter Zeit geringe Vorwölbung des Sternums bemerkt. Hart; am Ende der Operationsnarbe; unverschieblich. Operation unvollständig, weil Sternum durchwachsen von Carcinom; partielle Abtragung und Ausschabung. Carcinom im Muskel, Fascie, Perichondrium. (10¾ Jahre recidivfrei gewesen). † Jan. 1904.

11. F. H., 72 J. Aufgen. 16. VI. 94. Seit einigen Tagen bemerkt. Carcinom der l. Brust. Amp. Ax. Scirrhus. Drüsenmetastasen. Mitte 1902 noch recidivfrei. Seither Schwellung des l. Armes und der Finger. Mai 1903: Faustgrosser Tumor, der II.—IV. Rippe l. nahe der Achsel aufsitzend, mit der Achselnarbe fest verwachsen, ulceriert; unverschieblich. Starkes Oedem und Parese des l. Armes. † ½ Jahre später. (8 Jahre gesund gewesen).

12. R. A., 48 J. Aufgen. 21. VI. 94. Vor 2 Jahren zufällig bemerkt. Taubeneigrosser Knoten in der r. Mamma mit Haut verwachsen. Achseldrüsen. Amp. Ax. klein- und grossalveolärer Krebs mit Metastasen in den Lymphdrüsen; in den letzteren viel Nekrosen. Bis Herbst 99 gesund, seither Magenbeschwerden. Mai 1900 † an Lebermetastasen und Ascites. Kein lokales Recidiv. (Ueber 5 Jahre gesund geblieben).

13. S. H., 49 J. Aufgen. 27. IX. 91. Seit 4 Wochen bemerkt; L. u. i. mit Haut verwachsen. Achseldrüsen nicht deutlich palpabel. Amp. Ax. Carcinom, teils scirrhös, teils kleinalveolar. Herbst 95 Rücken-

schmerzen, kein lokales Recidiv; Januar 96 auf Rücken, Bauch und Brust, sowie in Lunge und Leber Metastasen. † März 96. (4 Jahre recidivfrei).

14. R. L., 57 J. Aufgen. 4. VI. 96. 8 Partus. Am 8. Mai d. J. ein Knoten in der Brust und in der Achsel bemerkt. L. o. a. verschieblich, wallnussgross. Achseldrüsen. Amp. Ax. Entfernung der oberflächlichen Pektoralisschicht. Carc. simpl. 20. VIII. 02. Seit 8 Tagen kleinen Knoten bemerkt. Im inneren oberen Quadranten der fehlenden l. Mamma 1 erbsen- und 1 pflaumengrosser harter, verschieblicher Knoten. Exstirpation mit Pectoralis.

7. VII. 03, im Mai noch recidivfrei; vor 8 Tagen neue Knoten gefühlt. In der Narbe 2 erbsen- bis bohnengrosse Knötchen; in der l. Supraclaviculargrube harte Drüsen. Exstirpation der Knötchen. Temporäre Durchsägung der Clavicula und Ausräumung der erkrankten Drüsen. Grosszelliges Carcinom. Noch gesund 1. V. 04. (6 Jahre ohne Recidiv gewesen).

15. R. E., 53 J. Aufgen. 8. VIII. 96. Seit 2 Jahren bemerkt. R. o. a. schlecht abzutastender Tumor. Achseldrüsen nicht deutlich fühlbar. Amp. Ax. Entfernung der oberflächlichen Pekt.-Schicht; viele Drüsen längs der Vene. Carc. simplex. November 1902: Bis vor 1 Jahr gesund, seither Abmagerung; Recidiv der Infra- und Supraclaviculardrüsen, Oedem des Arms. Operation abgelehnt. (5 Jahre gesund geblieben).

Für die Anleitung und Unterstützung bei dieser Arbeit bin ich Herrn Professor Dr. Ehrich zu grossem Dank verpflichtet.

Litteratur.

1) A. Labhardt, Zur Frage der Dauerheilungen des Krebses. Diese Beiträge Bd. XXXIII. 3. — 2) J. Stephan, Beitrag zur Statistik maligner Mammatumoren. In.-Diss. Rostock 1881. — 3) F. Lange, Der Gallertkrebs der Brustdrüse. Diese Beiträge Bd. XVII. 1. — 4) Horner, Ueber die Endresultate von 172 operierten Fällen maligner Tumoren der weiblichen Mamma. Diese Beiträge Bd. XII. — 5) F. Mahler, Ueber die in der Heidelberger Klinik 1887—1897 behandelten Fälle von Carcinoma mammae. Diese Beiträge Bd. XXII. — 6) H. Gebele, Zur Statistik der Brustdrüsengeschwülste. Diese Beiträge Bd. XXIX. — 7) P. Rastenstein, Ein statistischer Beitrag zur operativen Behandlung der bösartigen Brustdrüsengeschwülste. Arch. f. klin. Chir. Bd. LXIII. 3. — 7) W. Gulecke, Beitrag zur Statistik des Mammacarcinoms. Arch. f. klin. Chir. Bd. LXIV. — 9) Heidenhain, Ueber die Ursachen der lokalen Krebsrecidive nach Amputatio mammae. Arch. f. klin. Chir. Bd. XXXIX. — 10) Rotter, Zur Topographie des Mammacarcinoms. Arch. f. klin. Chir. Bd. LVIII. 2. — 11) Halsted, Annals of surgery. Nov. 1897. — 12) Rodmann, The best incision in operations for mammary carcinoma. Annals of surgery. 1901. Juli und August.

XXV.

AUS DER

BASELER CHIRURGISCHEN KLINIK

DES PROF. DR. ENDERLEN.

Ueber Bruchsackdivertikel.

Von

Dr. **E. Hagenbach,**
I. Assistenzarzt der Klinik.

(Mit 6 Abbildungen.)

Bei Radikaloperationen von Leistenhernien werden relativ häufig Ausstülpungen, sogenannte Divertikel, der Bruchsäcke angetroffen. Sind sie klein und kurz, so wird ihnen wohl meistens keine weitere Beachtung geschenkt; sind sie aber lang ausgezogen und gut ausgebildet, so können sie als nebeneinanderliegende Bruchsäcke imponieren, und der Operateur findet zu seiner Ueberraschung nach Isolierung eines Zipfels einen zweiten oder noch einen dritten. Diese wohlausgebildeten Ausstülpungen sind nicht sehr häufig und verdienen eine gewisse Beachtung. Ich glaube mich deshalb berechtigt, kurz über 6 hieher gehörige Beobachtungen zu berichten, die in den letzten Jahren als zufällige Befunde bei Radikaloperationen von Leistenhernien an der Basler chirurgischen Klinik gemacht wurden.

1. R. S. Mann, 65 j. Bedienter, leidet seit Jahren an einem rechtsseitigen Leistenbruche. Bei der Defäkation tritt die Hernie plötzlich aus, was seit einiger Zeit nie mehr vorgekommen ist. Sie wird schmerzhaft und lässt sich nicht reponieren.

In der Klinik wird eine kindskopfgrosse eingeklemmte Skrotalhernie konstatiert und sofort die Operation vorgenommen (2 Stunden nach der

Inkarceration). Als Inhalt trifft man gut erhaltene Dünndarmschlingen und das Coecum. Nach Reposition der Intestina wird der Bruchsack, soweit es das Coecum erlaubt, isoliert. Dabei kommen ausser dem grossen, weiten Hauptteil noch zwei kleine Zipfel zum Vorschein, von denen wohl jeder für sich ein Lumen besitzt, das aber mit dem Hauptbruchsack nicht kommuniciert (Fig. 1 a und b).

Fig. 1.

Der grosse Beutel wird unter Mitnahme seiner beiden Anhänge soweit als nötig reseciert, der Rest mit dem Coecum reponiert und die Lücke zugenäht. Versorgung des Samenstranges nach Bassini. — Heilung ohne Störung.

2. E. B. Mann, 19j. Schmied, giebt an, dass seit 4 Jahren bei starker Anstrengung in der rechten Inguinalgegend sich eine Vorwölbung bilde, die er immer leicht selbst zurückbringen konnte. In letzter Zeit wurde das Austreten häufiger, es kamen Schmerzen hinzu, die Pat. am arbeiten hinderten. Er wünscht deshalb operiert zu werden.

In der Klinik wird eine rechtsseitige reponible Inguinalhernie konstatiert, die gelegentlich bis zum Skrotalansatz hinabreicht. Der Leistenring ist für 2 Finger durchgängig.

Operation: Der Bruchsack ist innig mit dem Samenstrange verbunden. Die Spitze reicht bis in die Nähe des Hodens, ist aber von der Tunica vaginalis testis propria getrennt. Bruchsackkuppe und Tunica sind jedoch eng miteinander verwachsen. Beim Auslösen des Sackes (Fig. 2 a) findet sich in der Nähe der Basis eine Ausbuchtung (Fig. 2 b), so dass wir 2 Abteilungen vor uns haben. Sie stehen mit bleistiftdicker

Oeffnung untereinander in Verbindung. Da der isolierte Bruchsack lang und zart ist, wird er nach Kocher subfascial verlagert. — Heilung ohne Störung.

3. J. St. Mann, 30j. Zementbrenner. Schon längere Zeit besteht in der linken Leiste eine kleine Vorwölbung, die den Mann nicht weiter stört. In letzter Zeit wird die Schwellung oft schmerzhaft; auch leidet Pat. häufig an Bauchgrimmen. Der Bruch tritt nie bis in das Scrotum hinab.

In der Klinik wird eine pflaumengrosse, leicht reponible Inguinalhernie konstatiert. Die Leistenpforte ist für zwei Finger durchgängig.

Fig. 2.

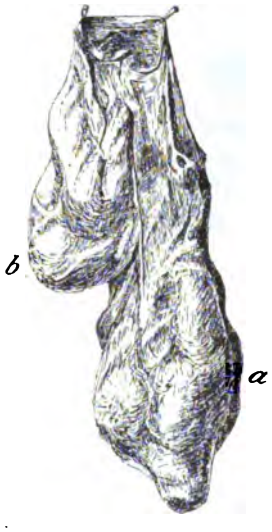

Fig. 3.

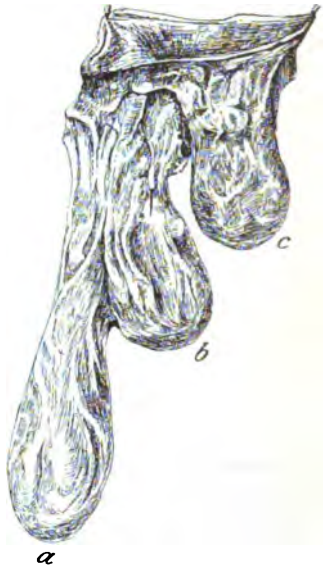

Operation: Da angegeben wurde, die Hernie sei nie in das Scrotum eingetreten, war es bei der Auslösung des Bruchsackes überraschend, dass man sein Ende bis zum Hoden hinabreichend fand. Dieser lange Teil (Fig. 3 a) ist mit einem Divertikel (Fig. 3 b) versehen. Erst bei starkem Herrunterziehen und hoher Freilegung des Halses kam noch eine kleinere beutelartige Ausbuchtung (Fig. 3 c) zum Vorschein. Diese kommuniciert weit mit der Bauchhöhle. Um die Auslösung des ganzen Sackes vollständig ausführen zu können, wird nach Bassini operiert. — Heilung ohne Störung.

4. A. B. Mann, 42 j. Handlanger, leidet seit 7—8 Jahren an einer linksseitigen Leistenhernie, die ihm in letzter Zeit Schmerzen verursacht.

Bei der Untersuchung findet man in Ruhelage entlang dem Samenstrange einen daumendicken länglichen Wulst, der beim Husten auf Faustgrösse anschwillt. Wenn der Pat. liegt, gelingt es die Geschwulst in die Bauchhöhle zurückzuschieben. Der Leistenring ist für 1 Finger durchgängig.

Operation: Nach der Isolierung eines Bruchsackes findet sich noch ein zweiter. Beide haben gemeinsamen Hals. Der zweite ist mit dem Samenstrange inniger verwachsen als der erste und übertrifft diesen noch etwas an Länge; seine Spitze ist gegabelt. Da der Sack zart ist, kann er nach Kocher subfascial verlagert werden. Heilung.

Präparat: Der erste Sack (Fig. 4a) ist weit und offen gegen die Bauchhöhle. Neben ihm führt ein Trichter in den zweiten Sack (Fig. 4b). Diese Einsenkung ist, aber im Grunde durch eine Membran geschlossen. Der zweite Teil hat ein weites Lumen (Fig. 4c), von dem wiederum der Seitenzipfel mit eigener Lichtung abgetrennt ist.

Fig. 4.

5. J. L. Mann, 29j. Kupferschmied bemerkt zum ersten Male vor 7 Jahren in der rechten Leiste eine nussgrosse Geschwulst, die er selbst zurückschieben kann. Vor 3 Jahren tritt auch links ein Bruch auf, der in der Kindheit schon einmal bestanden haben soll; aber von selbst wieder zurückgegangen sei. Pat. trägt jetzt ein doppelseitiges Bruchband, unter dem sich die linksseitige Hernie zurückbildete, während die rechtsseitige immer wieder austritt.

Die Untersuchung ergiebt rechts einen gewöhnlichen Leistenbruch, indessen links auch beim Husten keine Vorwölbung entsteht.

Operation: Rechts ohne Besonderheiten. Links fällt nach Isolierung eines Bruchsackes auf, dass die Samenstranggebilde noch nicht frei sind. Sie werden deshalb genauer präpariert und es finden sich dann noch 2 weitere Bruchsackzipfel, die sich leicht und ungezwungen freilegen lassen. Alle drei führen in einen gemeinsamen Hals. Der eine

(Fig. 5a) ist kurz, breit und weit und steht mit der Abdominalhöhle in offener Verbindung. Die beiden anderen (Fig. 5b und c) sind lang, schmal und eng. Sie sind am Uebergang in den Bruchsackhals auf kurze Strecke obliteriert.

Fig. 5.

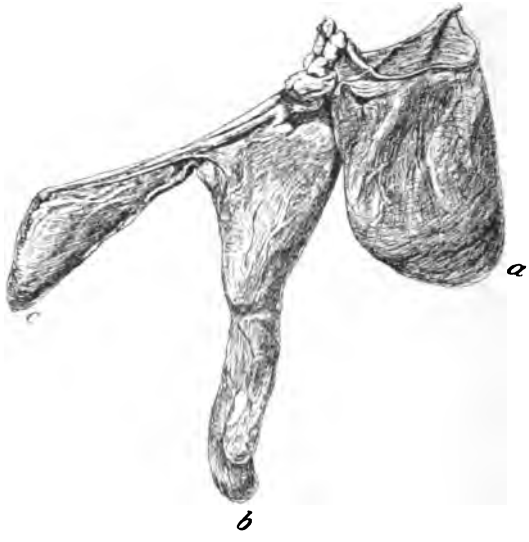

Da das ganze Bruchsackgebilde zart ist, kann nach Kocher subfascial verlagert werden. — Heilung ohne Störung.

6. H. T., 43j. Mann, Kohlenarbeiter, leidet seit 14 Jahren an einer rechtsseitigen Inguinalhernie, die durch ein Bruchband ohne Be-

Fig. 6.

schwerden zurückgehalten wird. Seit 2 Monaten hat Pat. auch links

einen Leistenbruch, der oft ziehende Schmerzen verursacht.

Die Untersuchung ergiebt links und rechts nur offene Leistenringe.

Operation: Links keine Besonderheiten. Rechts findet sich ein offener Processus vaginalis peritonei (Fig. 6 a). Er wird von den Gebilden des Samenstranges isoliert, in der Nähe des Hodens durchtrennt und bis in den Inguinalkanal freipräpariert. Jetzt stösst man auf der Hinterseite des Funiculus noch auf einen zweiten Bruchsack (Fig. 6 b) der am Hals mit dem kongenitalen frei kommuniciert und dessen Kuppe fast bis zum Hoden hinabreicht. Er hat ein weites Lumen.

Da der gemeinsame Hals sehr zart ist, kann der Bruchsack nach Kocher subfascial verlagert werden. — Heilung ohne Störung.

In diesen 6 Fällen haben wir so ziemlich alle Abstufungen der Divertikelbildung vor uns, von der einfachen Ausbuchtung bis zur Ausbildung von 2 oder 3 dem Ansehen nach gleichwertigen Bruchsäcken. Bei genauerer Untersuchung lässt sich meist der eine als Hauptteil erkennen, da nur einer freie Kommunikation mit der Peritonealhöhle hat, und deshalb nur in diesen einen Eingeweide herabtreten können. Nur in Fall 2 und 6 besteht eine Kommunikation. Diese ist aber am 2. Präparat so eng, dass höchstens kleine Netzteile sie passieren konnten. Es trat auch dieser Bruch nie bis in den Hodensack hinein, während doch der längere Zipfel bis hart an den Testis hinreichte. Einzig im 6. Falle bleibt es unsicher, ob der kongenitale oder der erworbene Sack den Inhalt aufnahm, da beide mit der Bauchhöhle kommunicieren. Im Status finden wir weder für die eine noch für die andere Möglichkeit einen Anhaltspunkt, da der Bruch nur in leerem Zustande beobachtet werden konnte. Alle anderen haben einen Zipfel, der mit der Bauchhöhle in offener Verbindung steht und einen oder zwei, die wohl für sich ein deutliches Lumen aufweisen, das aber von dem seines Nachbarn vollständig getrennt ist.

Nur einmal gab Incarceration die Veranlassung zur Operation und auch da spielte die Divertikelbildung bei der Einklemmung keine Rolle; sie kam auch nicht bei der Herniotomie, sondern erst bei der Isolierung des Bruchsakes zur Beobachtung. Es sind also alle Präparate als zufällige Befunde bei Radikaloperationen anzusehen, für die sich bei der Untersuchung keinerlei Anhaltspunkte fanden. Durchweg wurde bei der Operation primär ein Bruchsack isoliert und erst am Hals und bei genauer Präparation der Samenstranggebilde stiess man auf den zweiten eventuell dritten Zipfel, und nur starkes Herunterziehen oder Spaltung des Leistenkanales brachte den Zusammenhang aller Teile zu Tage, obschon die Bruch-

säcke nebeneinandergelagert waren und zwar teils im Leistenkanal, teils weiter aussen im Verlauf des Samenstranges. Dieser Umstand kann ein Uebersehen derartiger Bruchsackteilungen sehr wohl möglich machen. Dafür spricht, dass wir, auf diese Anomalie einmal aufmerksam geworden, in einem kurzen Zeitraum 6 Fälle von Divertikelbildung fanden. Es ist deshalb anzunehmen, dass sie häufiger vorkommen, als aus der Litteratur zu schliessen ist.

Es wird zwar meist von der Divertikelbildung als von etwas Gewöhnlichem gesprochen [Dieffenbach (1), Benno Schmidt (2), Graser (3), Gottlieb (4)], oder sie werden direkt als häufiges Vorkommnis bezeichnet, so bei Linhart (5): „oft sieht man an einem Bruchsacke mehrere Divertikel ..... Diese Divertikel können oft sehr lang werden", und bei Klebs (6): „Divertikel nicht selten", und bei Streubel (13): „über- und nebeneinanderliegende Bruchsäcke kommen nicht selten vor"..

Demgegenüber stehen die Angaben in den grossen Statistiken. Beresowsky (7) z. B. bespricht 210 Inguinal- und Femoralhernien der Berner Klinik. Es wird dort in der Uebersichtstabelle in der Rubrik Bemerkungen nur einmal ein doppelter Bruchsack angeführt. Ueber Divertikelbildung anderer Art findet sich nichts verzeichnet, was bei der sonstigen Genauigkeit der Beobachtungen auffallend ist. Hilgenreiner (8) resümiert in seinem Bericht über 828 operativ behandelte Hernien: „Grössere Bruchsackdivertikel finden sich in zwei Fällen erwähnt; in dem einen Falle hatte das Divertikel des femoralen Bruchsackes eine Inguinalhernie vorgetäuscht. In einem weiteren Falle, eine seit 5 Jahren bestehende Leistenhernie bei einem 49jährigen Manne betreffend, fand sich ein geteilter Bruchsack, dessen eine Abteilung eine eingeklemmte Darmschlinge enthielt. In ähnlicher Weise fand sich bei einem seit einem Jahre beobachteten Schenkelbruch einer 60jährigen Frau, ein mehrfach geteilter Bruchsack, dessen Abteilungen freies Netz enthielten bis auf eine, in welcher die eingeklemmte Darmschlinge lag".

Es sind dies 4 Fälle von Divertikelbildung im weiteren Sinne des Wortes auf 828 Hernien.

Franz (22) nennt 2 mal unter 100 Fällen zweiteilige Bruchsäcke.

Goldner (9) erwähnt unter 800 Radikaloperationen die Divertikelbildung gar nicht.

Von unseren 6 Fällen stammt einer aus dem Jahre 1901, in welchem 93 Inguinal- und Femoralhernien operiert wurden und 5 aus dem Jahre 1903 mit einer Gesamtzahl von 133 operativ behandelten

Leisten- und Schenkelbrüchen.

Aus diesen Zahlen einen Schluss auf die Häufigkeit des Vorkommens dieser Bruchsackanomalien zu ziehen, halte ich nicht für berechtigt, da Ausserachtlassen kleiner Divertikel und ein Uebersehen auch grösserer Bildungen doch sehr wohl möglich ist.

Die Entstehung dieser Abnormitäten beruht darauf, dass sich aus irgend einem Grunde im Verlauf eines Bruchsackes eine seitliche Ausbuchtung bildet, die dann durch andrängende Eingeweide mehr oder weniger ausgedehnt wird. Je nach dem Grade der Ausbuchtung spricht man von Divertikeln oder mehrfachen, nebeneinanderliegenden, neuen seitlich herabgerückten Bruchsäcken [Benno Schmidt (2)]. Genau genommen sind es aber alles Divertikelbildungen [Linhart (5), Klebs (6), Graser (7)].

Das Zustandekommen wird auf zwei Arten erklärt. Entweder es handelt sich um kongenitale Peritonealdivertikel, die mit dem Peritoneum, das zum Bruchsack wird, in den Leistenkanal hinabrücken [Bayer (10), Baer, Richter cit. bei Krönlein (11), Roser (12), Klebs (6)], oder es wird der Bruchsack durch Zusammenwirken ungleichen Druckes und ungleicher Wandstärke an einer Stelle ausgebuchtet [Streubel (13), Krönlein (11), Klebs (6), Linhart (14)]. Die ungleiche Wandstärke beruht darauf, dass im Peritoneum stärkere Bindegewebszüge die schwächere Grundsubstanz durchziehen, wodurch nachgiebigere Stellen in dem gröberen Maschenwerke entstehen. Die Ungleichheit des Druckes ist bedingt durch Widerstände im Verlauf der Hernie, sei es, dass ein Bruchband, sei es, dass stets wiederholte Repositionsversuche oder nach und nach entstehende Obliterationen im Bruchsacke dem freien Heraustreten der Eingeweide hemmend entgegentreten. Infolge dieser Widerstände wird der Bruchinhalt seitlich ausweichen wollen und kann dadurch eine schwache Stelle zu einem Divertikel vortreiben oder eine schon vorhandene Ausbuchtung erweitern und verlängern, so dass wir je nach dem Grade der so entstandenen Ausstülpung einen Brucksack mit Divertikelbildung oder mit mehreren Zipfeln vor uns haben.

Je nach der Lage dieser Vorbuchtungen ändert auch ihre Bedeutung und zwar so sehr, dass sie als ganz besondere Arten von Hernien aufgefasst werden.

Schon ganz hoch oben am abdominalen Leistenring kann sich die Bruchsackwand zwischen Peritoneum und Bauchwand

vortreiben. Die Ausbuchtung nimmt hier den Weg entweder gegen die Harnblase oder in die Fossa iliaca. Dieser Zustand kann durch Incarceration von Eingeweiden in diesen Divertikeln sehr verhängnisvoll werden. Er ist von Streubel (13) als zweite Art der I. Klasse der Scheinreduktionen angeführt und mit 14 Beispielen belegt genau beschrieben worden. Später hat Krönlein (11 und 15) weitere Fälle gesammelt und dieser Art Divertikelbildung den Namen Hernia inguino-properitonealis gegeben.

Bildet sich die Ausstülpung erst im Inguinalkanal, so kann der neue Sack zwei Wege einschlagen. Ist die äussere Leistenöffnung verlegt, so muss das Divertikel sich zwischen die Muskeln drängen und es entsteht eine Hernia inguinalis interstitialis biocularis, wie sie schon lange Zeit bekannt sind. In neuerer Zeit wurden die verschiedenen Formen in klarer und ausführlicher Weise von Göbell (16) beschrieben. Auch ihre Bedeutung liegt in der Incarceration. Befindet sich das Hindernis für das freie Herabtreten des Bruchinhaltes aber nur im Bruchsack selbst, dadurch dass er an einer Stelle obliteriert ist, und haftet die verschlossene Partie aus irgend einem Grunde teilweise im Inguinalkanal fest, so hat das sich nun bildende Divertikel Raum genug, im Leistenkanal abwärts zu treten und sich zu einem neuen neben dem alten gelegenen Bruchsacke auszuwachsen (Demeaux cit. bei Streubel (13)). Es sind dies die lang ausgezogenen Divertikel. Je höher oben im Leistenkanal die Ausstülpung entsteht, um so mehr bekommt man den Eindruck von zwei neben einander liegenden gleichwertigen Bruchsäcken, und umgekehrt, je tiefer die Teilung ist, um so weniger wird dies der Fall sein können, sondern der Zustand ist als einfache Divertikelbildung anzusehen.

Für diese verschiedenen Abstufungen der neben einander liegenden Bruchsäcke bilden unsere angeführten Präparate instruktive Beispiele. Der erste Fall ist eine Divertikelbildung einfachster Art. Den zweiten kann man als Anfangsstadium in der Bildung eines zweiten Sackes ansehen. Die Obliteration des ersten (längeren) Teiles ist bis auf Bleistiftdicke erfolgt und schon bildet sich eine Ausbuchtung, die zu einem neuen Zipfel ausgeweitet werden kann.

Aehnlich ist das dritte Präparat, nur besser ausgebildet. Der längste Zipfel, offenbar der älteste ist an seinem Halse obliteriert. über der Verwachsungsstelle hat sich eine neue Ausstülpung gebildet, die sich auch wieder schloss und über dieser Obliteration buchtete sich der zur Zeit der Operation mit der Bauchhöhle kom-

municierende Bruchsack aus.

Fall 4 und 5 zeigen die Ausbildung mehrerer Bruchsäcke in vollkommenem Grade. Die Trennung reicht bis zum Hals hinauf, und es liegen zwei und drei vollständig ausgebildete lange Zipfel nebeneinander. Bei beiden aber ist wiederum nur die eine Abteilung offen gegen die Bauchhöhle. Einzig das Präparat 6 hat zwei Säcke, die gegen die Abdominalhöhle offen stehen. Hier muss angenommen werden, dass der nicht obliterierte Processus vaginalis peritonei verklebt oder von aussen her verlegt war, denn sonst wäre das Ausstülpen eines zweiten daneben gelegenen Sackes, dessen Lumen eher weiter als das des kongenitalen Sackes ist, nicht denkbar.

Auch diese neben einander liegenden Bruchsäcke können in seltenen Fällen zu Scheinreduktionen Veranlassung geben (Streubel (13) Klasse II. 4. Art S. 125). Ihre hauptsächliche Bedeutung liegt aber wohl anderswo.

Es geben uns diese Beobachtungen ein gewisses Urteil über den Wert der sogenannten spontanen Zurückbildungen der Brüche und derjenigen therapeutischen Massnahmen, die darauf hinzielen, die Heilung der Hernien durch Verlegung des Inguinalkanales oder Obliteration des Bruchsackes zu bewirken, wie Bruchbänder, Paraffin- und Alkoholinjektionen.

Ferner aber ist zu beachten, wie sich diese mehrzipfligen Bruchsäcke bei der Radikaloperation präsentierten. Stets stiess man zuerst auf einen, gewöhnlich den längsten Zipfel, und erst genauere Präparation der Samenstranggebilde oder hohes Isolieren des Bruchsackes förderten die anderen Teile zu Tage. Im 3., 5. und 6. Fälle wurde zuerst der geschlossene und dann der offene Sack isoliert, umgekehrt im Fall 4. Es ist nun leicht einzusehen, dass bei hoher Teilung des Bruchsackes im Inguinalkanal ein Uebersehen eines Zipfels sehr wohl möglich ist. Für dieses Vorkommnis spricht, wie schon erwähnt, die seltene Nennung dieser mehrfachen Bruchsäcke in den grossen Statistiken. Der Befund ist doch immerhin auffallend genug, um in einer Tabelle erwähnt zu werden, in welcher andere Bruchsackanomalien, wie Lipombildung und Einschnürungen vielfach angeführt sind.

Ein weiterer Grund des Uebersehens dieser Bildung liegt auch in der Art, wie die Radikaloperation der Leistenhernie meistens ausgeführt wird. Als typische Operation besteht sie aus einzelnen Akten: Isolieren und Abbinden des Bruchsackes mit oder ohne

Verlagerung und Naht des Leistenkanales. Eine genaue Präparation der Samenstranggebilde wird dabei aus verschiedenen Gründen oft unterlassen. Manche Operateure sehen in dem längeren Suchen und Auseinanderzerren der vielen Fasern eine Gefahr für die primäre Heilung; manche setzen ihren Stolz darein in möglichst kurzer Zeit die Operation auszuführen; und häufig werden gerade die Hernienoperationen Anfängern überlassen, die froh sind, einen Bruchsack isoliert zu haben.

Dass das Belassen eines Zipfels aber nicht gleichgültig ist, leuchtet ein. Der aktuelle Bruchsack ist oft (siehe Fall 2, 3 und 5) der kürzeste und zugleich, weil der jüngste auch der zarteste, also derjenige, welcher am leichtesten zu übersehen ist. Welchen Nutzen hätte es aber im 3. und 5. Falle gehabt, die langen obliterierten Zipfel zu entfernen, wenn der kurze, offene dabei stehen blieb? Auch die beste Kanalnaht könnte dem Andrängen der Eingeweide nicht widerstehen, und die Ausbildung eines Recidivs würde gleich nach der Operation ihren Anfang nehmen.

Es dürfte deshalb, meiner Ansicht nach, diese gelegentliche Mehrzipfligkeit der Bruchsäcke für eine gewisse Anzahl von Recidiven verantwortlich gemacht werden.

Je genauer aber die Samenstranggebilde dargestellt werden, und namentlich je höher hinauf der Bruchsack isoliert wird, um so sicherer wird man sich vor Unvollständigkeit der Operation schützen. Diesen Punkt führt Matanowitsch (17) zu Gunsten der Bassini'schen Operation an. Dehnt man die Freilegung des Bruchsackes bis zum abdominalen Leistenringe aus, wie es in neuerer Zeit wieder von Russel (21), C. Hofmann (18 und 19) und Bunge (20) gefordert wird, so ist natürlich ein unvollständiges Abtragen ausgeschlossen. Jedenfalls soll man bei jeder Radikaloperation an die Möglichkeit des Vorhandenseins mehrerer Bruchsackzipfel denken und eine übersichtliche Darstellung des Samenstranges aus keinen Gründen unterlassen.

Nachtrag.

Während diese Zeilen im Druck waren, ging mir das Referat (Münch. med. Wochenschr. 1905. Nr. 14) einer Arbeit von K. Bayer (Prager med. Wochenschr. 1905. Nr. 7) zu. Es handelte sich um eine „interparietale Leistenhernie mit grossem kongenitalen Bruchsack, dem wandständig und etwas höher als normal der Hode aufsitzt und der 3 Fächer hat, ein scrotales und zwei inguinale, von denen das eine vor, das andere hinter der Aponeurose des Obliquus externus ziemlich gleich weit im Verlauf des Lig.

Pouparti sich lateral aufwärts ausbreitet". Es ist dieser Bruchsack unserem 6. Präparat ähnlich. Leider ist mir die Arbeit nicht im Originale zugänglich, sodass ich mich mit der blossen Anführung des interessanten Befundes begnügen muss.

Litteratur.

1) Dieffenbach, Chirurgie II. S. 577. — 2) Benno Schmidt, Pitha und Billroth. Bd. III. S. 111—113. — 3) Graser, Die Unterleibsbrüche. Wiesbaden 1891 und Handbuch der prakt. Chirurgie. II. Aufl. 1904. — 4) Gottlieb, Ueber doppelte Bruchsäcke. Diss. Freiburg i. Br. 1892. — 5) Linhart, Vorlesungen über Unterleibshernien. 1864. 1882. — 6) Klebs, Handbuch der pathol. Anatomie. I. Bd., 1. Abt. S. 218. — 7) Beresowsky, Ueber Radikaloperationen nicht eingeklemmter Brüche und ihre Endresultate aus der Berner Chir. Klinik. Deutsche Zeitschr. f. Chir. Bd. 40. S. 295. — 8) Hilgenreiner, Bericht über 828 operativ behandelte Hernien an der Prager Klinik. Diese Beiträge Bd. 41. 1904. — 9) Goldner, 800 Radikaloperationen nach Bassini und deren Dauerresultate. Arch. f. klin. Chir. Bd. 68. — 10) Bayer, Ueber einen Fall von Bruchsackdivertikel bei einer linksseitigen incarcerierten Leistenhernie. Prager med. Wochenschr. 1881. Nr. 4. — 11) Krönlein, Hernia inguino-properitonealis. Arch. f. klin. Chir. Bd. 19. S. 408 ff. — 12) Roser, Untersuchungen über die Formation der Brüche. Arch. f. physiolog. Heilkunde. Bd. II. 1843. — 13) Streubel, Ueber Scheinreduktion bei Hernien. Leipzig 1864. — 14) Linhart, Operationslehre. Wien 1867. S. 773. — 15) Krönlein, Weitere Mitteilungen über die Hernia inguino-properitonealis. Arch. f. klin. Chir. Bd. 25. — 16) Göbell, Ueber interparietale Leistenbrüche. Deutsche Zeitschr. f. Chir. Bd. 56. — 17) Matanowitsch, Die Dauerresultate der Bassini'schen Radikaloperation bei Leistenhernien. Diese Beiträge Bd. 34. — 18) C. Hofmann, Zur Radikaloperation der Leistenhernie mittelst der Peritonealverschlussmethode. Centralbl. f. Chir. 1904. Nr. 19. — 19) Ders., Zur Radikaloperation der Leistenhernien mit besonderer Berücksichtigung der anatomischen Verhältnisse. Centralbl. f. Chir. 1903. Nr. 41. — 20) Bunge, Ueber Versorgung des Bruchsackes bei der Radikaloperation von Leistenhernien. Diese Beiträge Bd. 43. S. 653. — 21) Russel, Hamilton, The congenital factor in Hernia. Lancet. May 31. 1902. — 22) Franz, Herniologische Beobachtungen mit besonderer Berücksichtigung der Radikaloperationen. Deutsche Zeitschr. f. Chir. Bd. 51. S. 1.

XXVI.

AUS DER

KÖNIGSBERGER CHIRURGISCHEN KLINIK

DES PROF. DR. GARRÈ.

Ueber umschriebene Knochenverdichtungen im Bereich der Substantia spongiosa im Röntgenbilde[1]).

Von

Dr. **Alfred Stieda,**
Privatdocent und Assistenzarzt.

(Mit 9 Abbildungen.)

Bei der Betrachtung von Röntgenbildern sieht man innerhalb der Contouren kurzer Knochen und der Epiphysen von Röhrenknochen im Bereich der Substantia spongiosa nicht ganz selten umschriebene, mehr oder weniger intensive Schatten. Sie sind meist von rundlicher, aber auch von ovaler Gestalt. Solche cirkumskripte Schatten fand ich z. B. im Talus, Calcaneus, Cuboideum, in der unteren Femurepiphyse, den Epiphysen der Metatarsalknochen, im Acromion, Humeruskopf u. s. w. Eine bestimmte Lage innerhalb der einzelnen Knochen oder Epiphysen scheint ihnen nicht zuzukommen. Sie finden sich an beliebigen Stellen in der Einzahl, seltener auch in der Mehrzahl. Ich möchte hier einige Beispiele aufführen:

Fig. 1 zeigt die Lage eines solchen Knochenkerns in der untern Femurepiphyse eines 40jährigen Mannes mit chronischer Arthritis genu im Röntgenbilde.

1) Auszugweise vorgetragen in der Sitzung des Vereins für wissenschaftliche Heilkunde zu Königsberg i. Pr. am 20. III. 05.

Fig. 2 bringt das Röntgenbild vom Acromion einer 30jährigen Patientin, welche über Schmerzen in der Schulter klagte, ohne dass sich ein objektiver Befund erheben liess. Die nähere Umgebung des Knochenkerns erscheint in den eben aufgeführten Bildern für die Strahlen etwas durchlässiger, als die übrige Spongiosa.

Fig. 3 und 4 zeigen solche Knochenkerne im distalen Radiusende und im Os cuboideum.

Fig. 1.

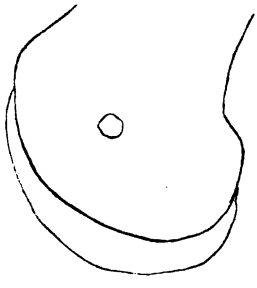

Fig. 2.

Fig. 3.

Fig. 4.

Aus dem verhältnismässig häufigen Vorkommen dieser Knochenschatten kann man schon schliessen, dass wir es hier nicht mit einem pathologischen Produkt, sondern mit Befunden zu thun haben, welche durchaus im Bereich des Normalen liegen. Nach der bekannten Wirkungsweise der Röntgenstrahlen liegt die Vermutung nahe, dass es sich um cirkumskripte Verdichtungen in der Spongiosa handeln muss, deren Vorkommen bis jetzt, soweit mir bekannt, nicht erwähnt worden ist.

Der Nachweis für diese Annahme ist nun leicht zu führen, indem man eine Reihe von macerierten Knochen röntgographiert und diejenigen, welche diese Schatten im Bilde zeigen, an der entsprechenden Stelle durchsägt.

In dieser Weise habe ich eine Anzahl von Sprungbeinen, Fersenbeinen, oberen Humerusepiphysen, Schulterblättern untersucht.

Unter 12 Sprungbeinen zeigten die in Rede stehenden Knochenverdichtungen (kompaktes Knochengewebe innerhalb der Spongiosa) nicht weniger als 3, eines von ihnen (Fig. 5) einen Knochenkern von verhältnismässig grosser Ausdehnung. Die folgenden Skizzen (Fig. 5—7) geben ein Bild von der Lage und der Grösse der Schatten, deren Contouren sich im Röntgenbilde nicht ganz scharf wiedergeben.

Fig. 5. Fig. 6. Fig. 7.

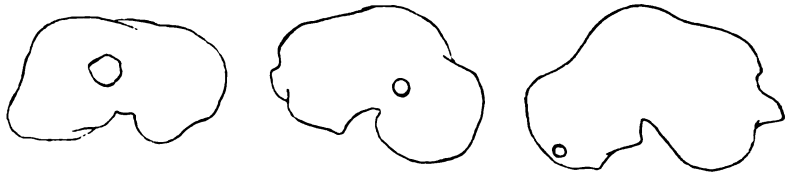

Beim Durchsägen des ersten Präparates (Fig. 5) zeigte sich ein vollkommen scharf abgegrenzter Knochenkern von ganz auffallender Dichtigkeit, fast an Elfenbein erinnernd, die Sägefläche stark glänzend. Der Durchmesser des fast völlig kreisrunden Querschnittes des Kernes beträgt 0.8 cm. Eine Zeichnung der Knochenschnittfläche in natürlicher Grösse giebt Fig. 8.

Unter 11 Calcaneusröntgogrammen fanden sich die Knochenkerne in 2 Bildern, folglich sehr häufig, etwa in 18—20%.

Fig. 8. Fig. 9.



Ich gebe die Contourzeichnung eines ovalen Schattens (Fig. 9), welcher sich im hintern Abschnitt eines Fersenbeins fand und im aufgesägten Präparat eine ellipsoide völlig umschriebene Knochenverdichtung darstellte.

Von 6 Schulterblättern zeigte eines im Röntgogramm einen annähernd ovalen Schatten im Acromion, welcher auch im Knochenpräparat leicht nachgewiesen werden konnte. Ein Röntgogramm, welches von 6 Humerköpfen aufgenommen ist, enthielt 2 Bilder mit kleinen Knochenkernen, welche nahe der Gelenklinie liegen. Auch sie waren beim Anlegen eines entsprechenden Sägeschnittes

leicht aufzufinden. Der Nachweis, dass die in Rede stehenden Schatten im Röntgenbilde auf cirkumskripte Knochenverdichtungen zurückzuführen sind, ist also ebenso leicht wie einwandsfrei zu erbringen.

Bemerkenswert ist, dass diese Knochenverdichtungen im Röntgenbilde der macerierten Knochen nicht ganz scharf begrenzte Contouren haben, während sie sich im anatomischen Präparat auf dem Sägeschnitt wenn auch etwas unregelmässig, so doch scharf begrenzt darstellen.

Mikroskopisch zeigen die Knochenkerne das Bild des typischen kompakten Knochengewebes, Knochenkörperchen u. s. w. Ganz deutlich sichtbar sind die Havers'schen Kanäle und die herumgelagerten Lamellen. Von der gewöhnlichen Substantia compacta unterscheidet sich das Gewebe dieser Knochenkerne nur durch die unregelmässige Anordnung der Havers'schen Kanäle und infolgedessen auch der Lamellen.

Ueber ihre Entstehung lässt sich zunächst noch nichts Sicheres sagen. Mit den Knochenkernen der Entwickelungsperiode darf man sie natürlich nicht verwechseln. Diese bestehen aus spongiöser Knochensubstanz, welche sich inmitten von Knorpelgewebe befindet; unsere Gebilde dagegen werden von kompakter Knochensubstanz gebildet und liegen innerhalb der Spongiosa. Sie dürften daher wohl am ehesten als kompakte Knochenkerne zu bezeichnen sein.

Die in Rede stehenden Gebilde haben insofern ein praktisches Interesse, als sie pathologische Befunde vortäuschen können. So wären sie mit Fremdkörpern und verkalkten oder verdichteten pathologischen Knochenherden zu verwechseln.

XXVII.

AUS DER

KÖNIGSBERGER CHIRURGISCHEN KLINIK

DES PROF. DR. GARRÈ.

Ueber den Albers'schen Beckenfleck im Röntgenbilde[1]).

Von

Dr. Alfred Stieda,

Privatdocent und Assistenzarzt.

(Mit 10 Abbildungen.)

Albers-Schönberg sagt in seiner bekannten, 1903 erschienenen Röntgentechnik unter dem Kapitel Blasensteine (S. 198) Folgendes: „Bei einer Anzahl in Rückenlage gemachter Beckenaufnahmen (die Röhre ist auf den oberen Rand der Symphyse eingestellt) sieht man in der linken Seite des Patienten dicht oberhalb des horizontalen Schambeinastes, vielleicht 3 cm von der Mittellinie entfernt, einen etwa erbsengrossen, runden, weissen Fleck. Worauf letzterer zurückzuführen ist, ist bis jetzt nicht aufzuklären. Thatsache ist, dass sich derselbe bei vielen Beckenaufnahmen stets an derselben Stelle konstatieren lässt." Albers sucht durch diesen Hinweis vor einer Verwechslung dieses Schattens mit einem Blasenstein zu warnen. Die Deutung dieses Fleckes erscheint in der That schwierig und ist seit der Mitteilung von Albers, soweit ich weiss, nicht versucht worden.

Dass es sich um einen mehr oder weniger normalen Befund handeln muss, dafür scheint das verhältnismässig häufige Vorkom-

1) Auszugsweise vorgetragen in der Sitzung des Vereins für wissenschaftliche Heilkunde zu Königsberg i. Pr. am 20. III. 05.

men des Schattens zu sprechen. Auffallen muss jedenfalls die Einseitigkeit des Auftretens. Es lassen sich aber keine anatomischen Verhältnisse ausfindig machen, welche ein abweichendes Verhalten auf beiden Seiten bedingen könnten. Es kommt nun aber auch mitunter in der rechten Beckenhälfte ein kleiner scharf abgegrenzter Schatten vor. Bei der Durchsicht der Beckenplatten unserer Röntgensammlung konnte ich ihn in mehreren Fällen auch auf der rechten Seite an der entsprechenden Stelle nachweisen. Diese Doppelseitigkeit des Auftretens an der symmetrischen Stelle spricht um so mehr dafür, dass es sich hier um einen ganz normalen Befund handelt.

Fig. 1.

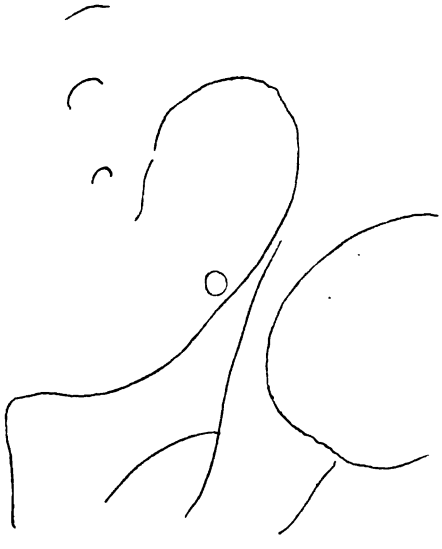

Fig. 2.

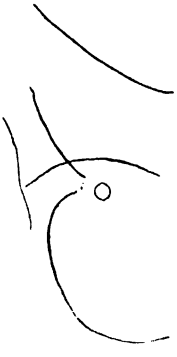

Der Beckenfleck findet sich auch nicht nur bei der von Albers geschilderten Röhreneinstellung. Fig. 1 würde dieser Einstellung annähernd entsprechen. Auch bei einem andern Stand der Röhre kommt der Fleck zur Beobachtung. So liegt bei Wirbelsäulenaufnahmen, welche gleichzeitig das Becken enthalten, ein isolierter Schatten weit vom horizontalen Schambeinast und von der Mittellinie ab. Andrerseits kann der Fleck z. B. bei einseitiger Hüftgelenksaufnahme in den horizontalen Schambeinast, ja sogar ins Foramen obturatorium (Fig. 2) projiciert werden.

Ein Verhältnis bleibt aber stets konstant, das ist die Beziehung des Fleckes zur Spina ischiadica. Er liegt bald mehr

bald weniger von ihr entfernt in einer idealen Fortsetzung des Sitzbeinstachels und erscheint entweder in der graden Fortsetzung der Spina oder entsprechend der oft doppelspitzigen Konfiguration derselben bald in der oberen, bald in der unteren Verlängerung projiciert. Diese Lage des Fleckes mögen folgende Figuren veranschaulichen (Fig. 3—7). Es liegt daher die Annahme nahe, dass

Fig. 3.

Fig. 4.

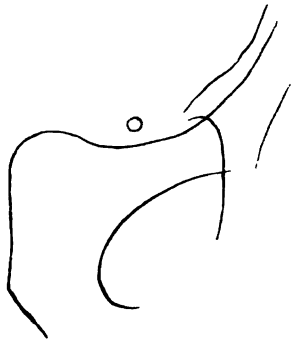

Fig. 5.



Fig. 6.



Fig. 7.

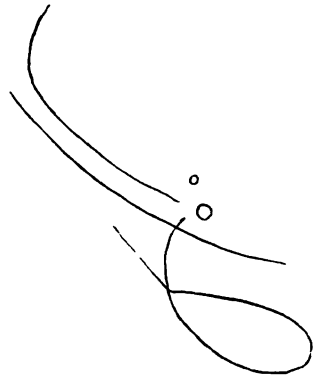

wir es mit einem mehr oder weniger peripher gelegenen Abschnitt der Spina ischiadica zu thun haben, der einfach durch das Reproduktionsverfahren aus seinem Zusammenhang mit dem übrigen Gebilde gelöst ist. Dieser Vorgang wäre so zu erklären, dass die Spina, welche im Ganzen ein verhältnismässig dünnes spongiöses Gefüge zeigt, im Bereich ihrer Peripherie, entsprechend dem Ansatz des Lig. spinososacrum mehr oder weniger abgerundete Verdichtungen (kompakte Knochensubstanz) des Knochengewebes zeigt.

Während die dünnen spongiösen Partien nicht zur Reproduktion kommen, da sie von den dicken Beckenweichteilen verdeckt werden, erscheinen die Verdichtungen an der Peripherie als isolierte Schatten. Dass die Spina ischiadica des öfteren nicht in ihrer ganzen Ausdehnung auf der Platte zur Beobachtung kommt, davon kann man sich leicht überzeugen. Den peripheren Abschnitt der Spina sieht man bei weitem nicht auf allen Platten. Die Spina überragt in diesen Fällen auf dem Bilde den hinteren Beckenhalbring nur wenig und zeigt einen unregelmässigen unscharfen Rand. Manchmal tritt die Spitze deutlicher hervor, erscheint aber noch im Zusammenhang mit dem Beckenring. Auf anderen Platten sieht man einen schmalen anscheinend durchlässigen Spalt mehr oder wenig tief in die Contouren der Spina einschneiden. Wichtig erscheint es auch, darauf hinzuweisen, dass der dem Fleck zugewandte noch auf dem Bilde sichtbare Rand der Spina oft keine scharfe Abgrenzung zeigt, wie es auch auf unseren Bildern angedeutet ist.

Die Möglichkeit, dass sich eine etwaige dichtere Stelle an der Peripherie deutlicher markiert, als die an sie angrenzenden Partien, wird dadurch noch plausibler, dass diese Stellen bei Rückenlage des Patienten der Platte näher liegen und auch deswegen einen dichteren Schatten geben. Auch der Umstand, dass der Fleck in Rückenlage auftritt, spricht für seine Zugehörigkeit zum hinteren Beckenhalbring.

Auf diese Weise lassen sich demnach diejenigen Schatten erklären, welche in der Nähe der Spina ihre Lage haben. Es giebt aber auch Bilder, auf denen der Fleck von der Spina mehr oder weniger entfernt liegt. Hier erscheint ein Zusammenhang zunächst schon zweifelhafter, aber auch in diesen Fällen ist die angezogene Erklärung wohl nicht von der Hand zu weisen. Der grössere Abstand erklärt sich einfach durch die projektive Verzerrung. Ist es doch bekannt, dass nur wenig vorspringende Knochenecken infolge ihrer Lage, des verschiedenen Abstandes von der Platte und der Röhreneinstellung in der Reproduktion manchmal stark ausgezogen erscheinen können.

Als ein eklatantes Beispiel dieser Art möchte ich das Röntgogramm einer Scapula aufführen, das von einem Patienten mit einer Humerusluxation nach vorn stammt (Fig. 8). Die mediale Ecke der Scapula erscheint auf dem Bilde so ausgezogen, dass man zunächst an irgend ein abnormes Gebilde, etwa eine Exostose denken kann. Sieht man aber genauer zu, so kann man sowohl den oberen, als

auch den medialen Rand der Scapula in dieses stark vorragende Gebilde auslaufen sehen. Der exostosenartige Charakter wird dadurch noch erhöht, dass der kompakte Rand des oberen Scapulacontours besonders ins Auge fällt, während der dünne mediale Rand bei oberflächlicher Betrachtung zunächst übersehen wird. Andeutungen

Fig. 8.

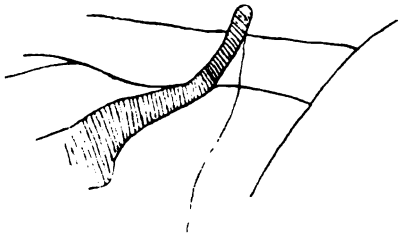

von derartigen Verzerrungen des oberen medialen Scapulawinkels kann man im übrigen des öfteren auf dem Röntgenbilde beobachten.

Uebertragen wir diese Verhältnisse nun auf die Spina ischiadica, die ja eine ausgesprochene Richtung von vorn nach hinten zeigt, so darf es uns auch nicht wundern, wenn der Fleck manchmal in einiger Entfernung von dem übrigen Stachel auf der Platte wahrgenommen wird. Dass der Fleck einmal mehr nach unten, das andere Mal mehr nach oben projiciert wird, ist auf die schon erwähnte zweizipflige Gestalt der Spina zurückzuführen.

Der sichere Nachweis unserer Deutung des Beckenfleckes wäre an der Hand anatomischer Präparate dadurch zu erbringen, dass es gelänge, ein Röntgogramm anzufertigen, auf dem eine derartige supponierte Knochenverdichtung an der Spitze durch dünnere, durchlässigere Knochensubstanz von der Wurzel getrennt ist. Das gewöhnliche Material einer anatomischen Sammlung an knöchernen Becken ist in dieser Beziehung nur in beschränktem Masse zu benutzen, da die Spitzen der Sitzbeinstachel nicht selten durch den Macerationsprocess verloren gegangen oder später abgebrochen sind. Unter einer Anzahl verwertbarer Beckenpräparate konnte ich eines ausfindig machen, welches schon äusserlich einen knopfartig abgegrenzten Vorsprung an der unteren Umrandung der Spina erkennen liess. In der That ergab das Röntgogramm (Fig. 9) an dieser Stelle einen fast geschlossenen Verdichtungsring, welcher nur unten durch einen dichteren Pfeiler, sonst nur durch dünnere spongiöse Knochenmasse mit dem übrigen Becken in Verbindung steht.

Es sei hier noch darauf hingewiesen, dass sich beim Vorhandensein mehrfacher Verdichtungen auch mehrere isolierte Schatten, wie Fig. 7 zeigt, auf dem Röntgenbild in der Umgebung der Spina ischiadica finden können.

Der Fleck ist hauptsächlich bei Erwachsenen zu beobachten. Da die knöchernen Insertionsstellen für Bänder, wie für Muskeln in ihrer Stärke variieren, so haben wir einen ausgebildeten Fleck vielleicht bei muskelkräftigen Individuen am ehesten zu erwarten.

Einen sehr umfangreichen Schatten, der sich scheinbar aus 3 kugligen Abschnitten zusammensetzt, fand ich bei einem Patienten, von dem ein Röntgogramm wegen einer bestehenden Skoliose aufgenommen wurde (Fig. 10). Man wäre fast geneigt, hier eine Exostosenbildung anzunehmen; vielleicht handelt es sich aber auch nur um eine scheinbare Vergrösserung.

Fig. 9.

Fig. 10.

Auf die praktische Bedeutung des Beckenfleckes hat schon Albers-Schönberg hingewiesen. Man darf ihn nicht als Blasen- oder Ureterstein auffassen und sich so zu einer vergeblichen Operation verleiten lassen. Es handelt sich nur um eine durch die Reproduktion hervorgerufene Täuschung. Zur richtigen Beurteilung der einschlägigen Verhältnisse erscheint nach dem Gesagten die Lagebeziehung zur Spina ischiadica von Bedeutung zu sein.

Dass auch noch aus anderen Gründen isolierte Schatten im Lumen des Beckenringes auftreten können, soll nicht bestritten werden.

Multiple Schatten sah ich in 2 Fällen, einmal in der linken, das anderemal in der rechten Beckenhälfte. Im ersten Fall handelte es sich um eine ältere Frau, im zweiten um einen Mann; hier fan-

den sich die Schatten auch in der entsprechenden Scrotalhälfte. In solchen Fällen dürfte man wohl am ehesten an Venensteine denken; aber auch andere Möglichkeiten, verkalkte Parasiten, oder Befunde, die uns zunächst noch unbekannt sind, kommen in Betracht.

Meiner Ansicht nach ist der links- und rechtsseitige Albers'sche Beckenfleck nichts anderes als der Schatten von mitunter vorkommenden Verdichtungen bezw. knopfartigen Verdickungen im Bereich der Spina ischiadica.

XXVIII.

AUS DEM

KARL-OLGA-KRANKENHAUSE STUTTGART.

CHIRURG. ABTEILUNG: PROF. DR. HOFMEISTER.

Ueber Struma intratrachealis.

Von

Dr. **Th. Grünenwald,**
früherem Assistenzarzt der Abteilung.

Die geringe Anzahl der bisher beobachteten Fälle von Kropfgeschwülsten im Innern des Kehlkopfs bezw. Anfangsteils der Trachea rechfertigt wohl die kurze Beschreibung eines weiteren derartigen Falles, welcher in letzter Zeit im Karl-Olga-Krankenhause in Stuttgart zur Beobachtung und Behandlung kam.

Es handelt sich um eine 36jährige Frau, die früher immer gesund gewesen sein will, bis sich vor $2^1/_2$ Jahren bei ihr Atembeschwerden einstellten. Dieselben waren anfangs gering, wechselten häufig in ihrer Stärke, nahmen jedoch im Verlauf der nächsten Jahre stetig zu. Seit 3 Monaten leidet sie an hochgradigen Atembeschwerden, die sich bei den geringfügigsten körperlichen Anstrengungen in bedrohlicher Weise gesteigert haben; in der letzten Zeit wurde sie davon sogar während der Nacht häufig befallen. Heiser sei sie nie gewesen, auch habe sie keinen Husten oder Auswurf gehabt. Von Herrn Hofrat Köbel wurde ein subglottischer Tumor entdeckt und Pat. dem Krankenhaus überwiesen.

Bei der Aufnahme am 4. II. 05 bietet die schwächlich gebaute und blass aussehende Frau das Bild schwerster laryngealer Dyspnoe, welche sich durch einen laut hörbaren in- und exspiratorischen Stridor kundgiebt. Eine Vergrösserung der Schilddrüse ist nicht nachweisbar. Die Untersuchung von Herz und Lungen ergab normale Verhältnisse. Es bestand kein Fieber. Die Stimme war vollständig klar.

Die laryngoskopische Untersuchung ergab folgenden Befund: beide Stimmbänder von normaler Beschaffenheit und Beweglichkeit. Unterhalb der Rima glottidis zeigt sich, von der Hinterwand der Trachea ausgehend, ein prominierender runder, etwa kirschgrosser Tumor, von normaler Schleimhaut bedeckt. Das Lumen der Trachea ist durch den Tumor bis auf einen schmalen sichelförmigen Raum an der Vorderfläche (von höchstens 2 mm an der breitesten Stelle) vollständig verlegt, so dass von oben her gerade noch die zwei obersten Trachealringe zu sehen sind.

In der Nacht nach der Aufnahme hustete die Frau eine Spur blutigen Schleim aus, am Morgen ergab die laryngoskopische Untersuchung auf der Kuppe des Tumors einen schmierig grauen Belag (Verdacht auf Ulceration).

Die Wahrscheinlichkeitsdiagnose wurde auf Struma intratrachealis gestellt, dabei die Eventualität eines Sarkoms oder Enchondroms offen gelassen.

Bei der in Kocher'scher Schräglage unter Cocain-Suprarenin-Anästhesie vorgenommenen Operation (Prof. Hofmeister) wird durch einen Hautschnitt vom Schildknorpel bis zum Jugulum die Trachea freigelegt und tief eröffnet. Sodann wird nach Durchtrennung des Isthmus der nicht vergrösserten Schilddrüse zwischen Massenligaturen die Trachea nach oben gespalten, bis der Tumor sichtbar wird. Um ihn zugänglich zu machen, muss noch der Ringknorpel gespalten werden, worauf der der Hinterwand breitbasig aufsitzende Tumor frei zu Tage tritt. Die bei der laryngoskopischen Untersuchung als Ulceration imponierende graugelbe Masse erweist sich als eine festsitzende Sekretborke, die sich abwischen lässt. Darunter erscheint normale Schleimhaut. Der Tumor ist von weicher Konsistenz. Nach Umschneidung lässt er sich leicht aus der Umgebung ausschälen. Nur nach oben hin ist das Gewebe etwas derber fibrös; und es muss dort, um reine Arbeit zu machen, das Ligamentum conicum und der Schildknorpel auf 3 mm Länge gespalten werden. Darnach findet sich in der Rückwand, entsprechend der Siegelplatte und dem ersten Spatium ein etwa 1 Pfennigstück grosser Schleimhautdefekt. Die Blutstillung erfolgt durch Umstechung einiger spritzender Gefässe und provisorische Tamponade mit Suprarenintupfern. Der Defekt wird mit Jodoformpulver eingerieben. Schluss der Laryngotrachealwunde bis auf den unteren Winkel, in welchen eine Doppelkanüle eingelegt wird. Um die Kanüle am Aufsteigen zu verhindern, werden Schilddrüse und Muskulatur durch Catgutnähte median vereinigt. Hautschluss mit Silkknopfnähten.

Der exstirpierte Tumor ist von Kirschgrösse, gegen die Schleimhaut gut abgegrenzt. Die äusseren Schichten bestehen aus etwas durchfeuchtetem Bindegewebe, im Centrum finden sich weiche, bräunlich glänzende Massen mit einzelnen gelben Einlagerungen. Das makroskopische Bild

entspricht durchaus dem Aussehen einer in Colloiddegeneration begriffenen Struma.

Die mikroskopische Untersuchung des gefärbten Präparates bestätigte die makroskopische Diagnose. Es fand sich typisches Strumagewebe mit zahlreichen, mässig grossen Colloidkugeln und reichlichem interstitiellen Bindegewebe.

Der Heilungsverlauf war ein durchaus normaler. Eine Nachblutung trat nicht auf, die Kanüle wurde nach einigen Tagen entfernt, worauf sich sofort freie Larynx-Atmung einstellte. Bei der Entlassung der Patientin am 3. III. war die Tracheotomiewunde nahezu geschlossen, bei der laryngoskopischen Untersuchung sah man an der Stelle des Tumors eine kleine granulierende Stelle. Das subjektive Befinden der Patientin war sehr gut, namentlich war die früher bestandene Atmungsbehinderung vollständig gehoben. Eine am 20. III. angestellte Nachuntersuchung ergab durchaus normale Verhältnisse. Die Tracheotomiefistel war geheilt; die Längsnarbe der Trachea im Spiegelbild noch deutlich zu erkennen.

In der Litteratur finden sich im Ganzen bisher 14 derartige Fälle. v. Bruns (1) hat in letzter Zeit 11 zusammengestellt, davon 5 eigene Beobachtungen. Neumayer (2 und 3) hat in allerneuester Zeit 2 weitere Fälle mitgeteilt. Alle diese Fälle haben zusammen mit dem eben beschriebenen vieles Gemeinsame.

Was zunächst die Lokalisation anbelangt, so hatten von den nunmehr insgesamt 15 Fällen 5 ihren Sitz ausschliesslich an der Hinterwand des Kehlkopfs bezw. der Luftröhre (1, 3, 4, 5 und der unsrige), in 6 Fällen waren eine oder beide Seitenwände mitbetroffen (Fall 2, 6, 7, 8, 9, 10), in 2 Fällen war nur eine Seitenwand (11 und 12), in 1 Fall ausschliesslich die Vorderwand betroffen (13) und endlich in einem weiteren Fall sass der Tumor am Eingang des rechten Hauptbronchus (14).

Mit Erfolg operiert vermittelst Laryngo-Tracheotomie mit Exstirpation des Tumors wurden 7 (1, 6, 7, 8, 9, 13 und der unsrige), in 2 Fällen (11 und 12) trat nach der vorgenommenen Tracheotomie der Exitus durch Wunderysipel bezw. Vereiterung ein, letztere wohl veranlasst durch unblutige Dilatationsversuche (12), in 2 Fällen (5 und 10) trat nach der partiellen Exstirpation des Tumors keine Heilung ein, in weiteren 2 Fällen (2 und 3) war die medikamentöse Behandlung mit Jodkali und Schilddrüsentabletten anscheinend von günstigem Erfolg, in 2 Fällen (4 und 14) handelt es sich um einen zufälligen Sektionsbefund. Die Diagnose wurde ausser in 2 Fällen (2 und 3) anatomisch erhärtet, es handelt sich fast ausschliesslich um Struma colloides.

Von Bedeutung ist, dass in unserem Fall die Schilddrüse in keiner Weise vergrössert war, was bisher nur in 3 Fällen zutraf (5, 8, 14), während sonst immer eine Vergrösserung der Schilddrüse in irgend einer Form nachzuweisen war.

Der lokale Befund ist in allen Fällen ähnlich: es handelt sich um einen rundlichen oder walzenförmigen, breitaufsitzenden Tumor von meist glatter Oberfläche und intakter Schleimhaut. In unserem Fall gab der schmierige Belag auf der Kuppe des Tumors zu diagnostischen Zweifeln Veranlassung, insoferne als derselbe eine Ulceration vortäuschte, so dass die zuerst gestellte Diagnose auf Struma intratrachealis dadurch wieder schwankend wurde. Die von v. Bruns mit Erfolg geübte probatorische Schilddrüsenfütterung liess sich in unserem Fall nicht anwenden, da die Schwere der Dyspnoe, die wohl infolge der katarrhalischen Reizung akut gesteigert worden war, zum Eingreifen drängte.

Was das Lebensalter betrifft, so schwankte dasselbe in den bisher beobachteten Fällen von 15—40 Jahren, das erste Auftreten krankhafter Störungen vom 12.—34. Lebensjahr (in unserem Fall). Die Dauer der Erkrankung wechselt von wenigen Wochen bis zu 15 Jahren. Angesichts der Erfahrungsthatsache, dass langsam entstehende Trachealstenosen sehr hohe Grade erreichen können, bis sie subjektive Dyspnoe machen, werden wir zweifellos nicht fehlgehen, wenn wir auch in unserem Fall den Beginn des Leidens erheblich weiter zurückverlegen, als den anamnestischen Angaben entspricht.

Von Interesse ist weiterhin noch das Geschlecht, insofern als von den 15 Fällen 12 dem weiblichen Geschlecht angehören und nur 3 dem männlichen.

Noch ein Wort über die Entstehungsweise dieser Tumoren. Während man früher mehr zu der Ansicht neigte, dass es sich um embryonal versprengte Keime handle, gelang es Paltauf (12) in einem Präparate den anatomischen Nachweis zu liefern, dass das Schilddrüsengewebe des intralaryngealen Tumors mit dem der seitlichen Lappen der Schilddrüse in direktem, kontinuierlichem Zusammenhang stehe und zwar durch das im übrigen intakte Zwischenknorpelgewebe der Trachea hindurch. Auch v. Bruns (1) schliesst sich neuerdings der Lehre Paltauf's an. Es erscheint jedoch fraglich, ob das Ergebnis des einzigen, vollständig untersuchten Falles von Paltauf allgemeine Gültigkeit hat. Ohne Weiteres einleuchtend ist die Paltauf'sche Erklärung für die Fälle, wo der intratracheale Tumor seitlich sitzt gegenüber dem auf der Aussen-

seite dicht angeheftetem Schilddrüsenlappen. Dagegen erscheinen Zweifel besonders in unserem Fall gerechtfertigt, wo von einer Vergrösserung der Schilddrüse, namentlich der seitlichen Teile, auch bei der Operation nichts zu entdecken war, und wo der Tumor streng median an der Hinterwand der Trachea sich fand. Hier lässt sich die Lehre Paltauf's ohne einen gewissen Zwang nicht wohl aufrecht erhalten. Man müsste annehmen, dass von dem einen oder andern Schilddrüsenlappen ein langer Fortsatz sich durch den Zwischenknorpelraum hingeschoben und erst, nachdem er die Hinterwand erreicht, zu einem vollständig symmetrischen Wachstum angesetzt hätte, als dessen Produkt der scharf umschriebene kuglige Tumor zu Stande kam. Unvereinbar mit der Paltauf'schen Theorie ist auch der von Radestock (14) mitgeteilte Fall, wo der Tumor am Eingang des rechten Hauptbronchus sass. Paltauf bezweifelt die Schilddrüsennatur dieses Tumors, ob mit Recht, kann ich nicht entscheiden. Jedenfalls aber scheint die Frage der Entstehung von Schilddrüsengeschwülsten innerhalb des Kehlopfs und der Luftröhre ihre definitive Erledigung noch nicht gefunden zu haben.

Litteratur.

1) v. Bruns, Ueber Kropfgeschwülste im Innern des Kehlkopfs und der Luftröhre und ihre Entfernung. Diese Beiträge Bd. 41. S. 1. — 2) Neumayer, Intratracheale Strumen. Monatsschr. f. Ohrenheilkunde. 38. Jahrg. 1904. S. 389. — 3) Ders., Ebendort. S. 391. — 4) v. Bruns, Diese Beiträge Bd. 3. S. 329. — 5) Freer, Journ. of the americ. med. assoc. March. 30. 1901. S. 876. — 6) v. Bruns, Die Laryngotomie zur Entfernung intralaryngealer Neubildungen. 1878. S. 202. — 7) Ders., Ebenda. S. 203. — 8) Heise, Diese Beiträge Bd. 3. S. 109. — 9) Baurowicz, Arch. f. Laryngol. und Rhinol. Bd. 8. S. 362. — 10) Theisen, Americ. Journ. of the med. sci. June 1902. — 11) Ziemssen, Handbuch der spec. Pathologie und Therapie. Bd. 4. S. 411. — 12) Paltauf, Ziegler's Beiträge zur pathol. Anatomie. Bd. 11. S. 71. — 13) v. Bruns, Handbuch der Laryngol. und Rhinologie von Heymann. Bd. 1. 2. Hälfte. S. 966. — 14) Radestock, Ziegler's Beiträge zur pathol. Anatomie. Bd. 3. S. 291.

Fall 5, 9, 10, 13 citiert nach v. Bruns (1).

XXIX.

AUS DER

TÜBINGER CHIRURGISCHEN KLINIK

DES PROF. DR. v. BRUNS.

Die Darstellung der Trachea im Röntgenbild, besonders bei Struma.

Von

Dr. C. Pfeiffer,
Assistenzarzt.

(Hierzu 4 Abbildungen und Taf. XII—XV.)

Die Verwendung der Entdeckung Röntgen's hat im Laufe ihres ersten Jahrzehnts mit dem Fortschreiten der Technik und mit dem Wachsen des Verständnisses in der Deutung der einzelnen Befunde zu solch wertvollen Resultaten für Chirurgie und innere Medicin geführt, dass sie beiden Disciplinen heute unentbehrlich erscheint. Und doch sind wir noch weit vom Ziele: auf allen Seiten schauen wir ein heisses Ringen, durch beständige Verbesserung der Technik den stolzen Bau immer weiter zu vervollkommnen, immer weiter mit den Röntgenstrahlen in die Tiefen des menschlichen Körpers einzudringen und immer weitere Organe der Darstellung im Röntgenbilde zugänglich zu machen.

Dass dieses Bemühen nicht umsonst, das beweisen die zahllosen Berichte der letzten Jahre, die uns einen Einblick nicht bloss in die Verhältnisse der Entwicklung, der Verletzungen und Erkrankungen der Knochen und Gelenke, sondern auch zum Teil in das Innere der Schädel-, Brust- und Bauchhöhle gewähren.

Nur ein Organ, dessen pathologische Veränderungen von der

grössten praktischen Bedeutung sind, ist bisher im Röntgenbilde fast ganz vernachlässigt worden, nämlich die Luftröhre.

Es hat wohl schon mancher Untersucher bei einer guten Thoraxaufnahme in der Mitte des Halses einen eigentümlichen, hellen Streifen gesehen und als Luftröhre gedeutet, und Holzknecht hat auch Abweichungen ihres Verlaufs durch Tumoren beschrieben und abgebildet. Allein es ist bisher niemals der Versuch gemacht worden, die Trachea und ihre Veränderungen im Röntgenbilde systematisch zu untersuchen. Nachdem wir uns bei einer Anzahl sorgfältig hergestellter Brust- bezw. Halsaufnahmen überzeugt hatten, dass jener Streifen im normalen und veränderten Zustande der Luftröhre stets zu finden war, war es eine dankbare Aufgabe, der Anregung meines hochverehrten Chefs, des Herrn Prof. Dr. v. Bruns, dem ich an dieser Stelle für diesen Auftrag und das allen diesen Untersuchungen stets entgegengebrachte warme Interesse ergebensten Dank abstatte, zu folgen und in einer grösseren Untersuchungsreihe, in annähernd 100 Fällen systematisch die Trachea und besonders ihre Veränderungen bei Struma am Halse und im Brustraum im Röntgenbilde darzustellen. Gerade bei den Strumakranken giebt das Röntgenbild die wertvollsten Aufschlüsse, wenn es gelingt, nicht bloss intrathoracal gelegene Teile der Struma nach Umfang und Lage, sondern auch Veränderungen der Form und Richtung der Trachea zur Darstellung zu bringen.

Ich glaube, dass unsere Resultate der Röntgenuntersuchung um so mehr Beachtung verdienen als die Untersuchung der Luftröhre bis heute mit anderen Methoden noch nicht zu allseitig befriedigenden Resultaten geführt hat. Denn Verbiegungen und Kompressionen derselben lassen sich bei nicht zu grossen Knoten in der obern Hälfte des Trachealverlaufs wohl hie und da abtasten, manchmal kann auch der Kehlkopfbefund eine Schiefstellung des Kehlkopfs nach der einen Seite und damit die Wahrscheinlichkeit einer Verbiegung des angrenzenden Luftröhrenteils nach dieser Seite ergeben, manchmal gelingt es, mit dem Kehlkopfspiegel direkt diese Verbiegung und Einengung der Luftröhre, die Vorwölbung der einen oder beider Wände zu sehen. Das Resultat ist aber stets ein ausserordentlich eng begrenztes; über die Trachea in ihrem ganzen Verlauf, besonders in ihrem untern, im Brustraum gelegenen Anteil wird es mit diesen Untersuchungsmethoden nie gelingen, sichern Aufschluss zu erhalten.

Günstigere Resultate als Palpation, Inspektion etc. schafft vielleicht eine neuere Methode, die Tracheoskopie: sie soll, wie ihre

Anhänger rühmen, über alle Einzelheiten der Luftröhre, über die kleinsten Unregelmässigkeiten sichere Auskunft geben. Und wäre diese Untersuchungsmethode so einfach, wie beispielsweise die Untersuchung des Kehlkopfs mit dem Kehlkopfspiegel, so wäre sie auch ideal zu nennen. Dem ist aber keineswegs so. Denn einerseits verlangt diese specialistische Kunst eine specielle Schulung und Ausbildung, besonders was die keineswegs einfache Deutung der einzelnen Befunde betrifft, andererseits — und dies ist wohl der wesentlichste Hinderungsgrund, der sich der allgemeinen Einführung dieser Methode in der Untersuchung jeder Trachea entgegenstemmt — sie ist ein keineswegs leichter Eingriff für den Patienten, zu dessen Anwendung stets lokale oder allgemeine Narkose nötig ist. Mögen auch wirklich schlimme Folgen durch die Einführung starrer Röhren in die Luftröhre nicht entstehen, wie allgemein anerkannt wird, so ist doch jedenfalls die Einführung dieser Metallröhren für den Patienten ein unangenehmer und peinlicher Eingriff. Nicht zu vergessen ist, dass in einem bestimmten Procentsatz aller Fälle, insbesondere bei alten Leuten und Kindern die Tracheoskopie überhaupt nicht anwendbar ist. Nach Wild, dem wir eine vor kurzem erschienene, mit vorzüglichen Abbildungen ausgestattete, verdienstvolle Arbeit über die Verwendung der Tracheoskopie bei Struma verdanken, versagte sie unter 1000 Fällen 16mal und zwar 9mal unter den 371 untersuchten Männern und 7mal unter den 629 Frauen — für geübte Untersucher, wie Killian und Wild, von welchen diese 1000 Untersuchungen stammen, ja relativ kleine Zahlen, die sich jedoch zweifellos in der Hand eines andern Untersuchers bedeutend erhöhen dürften.

Ist nun die Röntgenuntersuchung im Stande, auf einfache, leichte, sichere, für den Patienten völlig unbeschwerliche Weise den gewünschten Aufschluss zu geben? Gelingt es damit 1. die Luftröhre und ihre Veränderungen, Verbiegungen, Einengungen, wie sie besonders durch Kropfdruck so häufig auftreten, darzustellen? 2. tiefgelegene oder tief in den Brustraum hinabreichende, auf andere Art nicht einwandsfrei nachzuweisende Strumaknoten mit Sicherheit nach Lage und Ausdehnung sichtbar zu machen?

Ich hoffe im folgenden, an der Hand einer Reihe der Arbeit beigefügter eigener Originalaufnahmen, die ohne jede Retouchierung der Originalplatte auf photographischem Wege reproduciert wurden, den Beweis erbringen zu können, dass beides auf dem Wege des Röntgenverfahrens möglich ist.

Zunächst möchte ich über die theoretischen Bedingungen für die Darstellung der Luftröhre im Röntgenbilde einige Bemerkungen vorausschicken.

Grundbedingung der Darstellung eines zusammengesetzten Körpers im Röntgenbilde ist, dass er verschiedene, von einander möglichst verschiedene specifische Dichtigkeitswerte besitzt, eine Thatsache, die schon Röntgen in seiner ersten Veröffentlichung festgestellt hatte. Weitere Untersuchungen, insbesondere diejenigen von Walter zeigten dann später, „dass von zwei chemischen Elementen dasjenige mit höherem Atomgewicht auch stets den grösseren Teil der Strahlung zurückhält."

Nicht minder nötig ist aber zur Darstellung die Verwendung geeigneter Röntgenröhren. Eine Röhre von hohem Evakuationsgrade sendet bekanntlich Strahlen von weit intensiverer Penetrationskraft aus als eine solche, die weniger luftleer gemacht ist. Die erstere ist die „harte", die letztere die „weiche" Röhre; in der Mitte zwischen beiden steht die „mittelweiche" Röhre. Belichte ich nun einen Finger mit einer harten Röhre, so dringen die penetrationsstarken Strahlen dieser Röhrenart ebenso leicht durch die Weichteile, wie durch die umgebende Luft und in ähnlicher Art sogar durch den Knochen, weil weder Weichteile noch Knochen im Stande sind, einen grösseren Teil der Strahlen zu absorbieren und von der Beeinflussung der photographischen Platte abzuhalten. Der Endeffekt ist ein kontrastarmes Bild, das den Knochen wohl zeigt, weil eben doch einzelne Strahlen in ihm aufgehalten wurden, in dem aber von den Weichteilen, die, wie die Luft, völlig von den Strahlen durchsetzt wurden, nichts zu entdecken ist: Ein grauer Knochenschatten, anscheinend allseitig von Luft umgeben.

Nur mit Hilfe der weichen Röhrenarten sind wir im Stande, Medien von verschiedener Dichte kontrastreich neben einander darzustellen und auch dann um so besser, je grösser der Unterschied in der Dichte und dem Atomgewicht der einzelnen neben einander gelegenen Medien ist.

Auf Grund dieser Erfahrungen und Ueberlegungen können wir im Röntgenbilde nicht nur Knochen, Fremdkörper von hohem Atomgewicht und grosser specifischer Dichte, die von Weichteilen — also Medien von niederem Dichtigkeitswerte — umgeben sind, darstellen, sondern auch Gewebe, deren Konsistenz eine wesentlich festere als die ihrer Umgebung ist, des andern aber auch — und dies ist wohl ein nicht zu unterschätzender Fortschritt im Ausbau

der modernen Röntgenlehre — mit Luft gefüllte Hohlräume des menschlichen Körpers, sobald sie von irgend einem Gewebe, je dichter desto besser, umschlossen sind. Es lassen sich also alle an sich lufthaltigen Hohlräume (Rachen, Kehlkopf, Luftröhre), alle mit Luft anzufüllenden Hohlorgane des menschlichen Körpers (Speiseröhre, Magen, Darm, Harnblase), die ja überall von festem Gewebe umgeben sind, im gesunden und kranken Zustande fixieren. Mit andern Worten: Es gelingt unter Benützung entsprechender Röhren nicht nur, im Röntgenbilde für X-Strahlen undurchlässige Teile des menschlichen Körpers (Knochen etc.) darzustellen, sondern auch höchst durchlässige Medien, z. B. atmosphärische Luft im Bilde zu fixieren und mit der Darstellung eines derartigen Luftkubus sich ein Bild des von Natur oder künstlich mit Luft gefüllten Hohlorgans des menschlichen Körpers auf einfache Weise zu verschaffen: des weiteren lassen sich Organe, die in ihrer Dichte zwischen höchster Röntgenstrahlenundurchlässigkeit und -durchlässigkeit liegen (Herz, Weichteiltumoren etc.) in geeigneter Umgebung im Bilde darstellen.

Berücksichtigen wir die diesen theoretischen Voraussetzungen, so finden wir für die Darstellung der Luftröhre im Röntgenbilde alle Bedingungen erfüllt.

Denn die Luftröhre ist ein starres, lufthaltiges Rohr, umgeben von fester Halsmuskulatur, den Gefässen, der Schilddrüse, Wirbelsäule etc. Bei der Durchleuchtung des Halses sind somit die eingangs auseinandergesetzten Bedingungen, wesentlich verschiedene Dichtigkeitswerte einzelner neben einander gelegener Organe erfüllt. Ist es bei der intrathoracischen Struma die kompakte Masse im lufthaltigen Hohlraum, die ein gutes Röntgenbild liefert, so ist es hier der lufthaltige Hohlraum, umgeben von festem, dichtem Gewebe. Durchleuchten wir also einen Hals, so werden auf der photographischen Platte in dem der Trachea entsprechenden Gebiet mehr Strahlen ankommen (weil von dem lufthaltigen Rohr nichts absorbiert wird) als in der Umgebung, und damit wird in diesem Bezirk eine genau der Trachea entsprechende Dunkelfärbung der Platte erzeugt werden, die sich scharf abhebt gegenüber ihrer Umgebung. Auf der Kopie wird sich dieser Schatten der Platte dann in einen hellen Bezirk, in eine „Schattenaussparung“ umwandeln, so dass wir die Luftröhre auf der Kopie nicht als dunklen, sondern als hellen Schatten erkennen, als einen längs der Mitte der Halswirbelsäule ver-

laufenden hellen Streifen, in dessen Bereich die einzelnen von ihm bedeckten Wirbelpartien (Intervertebralscheiben, Wirbelkörperpartien, Dornfortsätze) besonders scharf zu Tage treten, und zwar erscheint diese Schattenhelle — entsprechend dem Verlaufe der im oberen Teile der Körperoberfläche mehr genäherten, im unteren von der Brustwand mehr entfernten Luftröhre — oben deutlicher, heller, unten verschwommener, weniger deutlich.

Erinnern wir uns kurz an die normale Topographie der Trachea, so wissen wir, dass der Kehlkopf zwischen 4. und 6. Halswirbel liegt, dass die Trachea in Höhe des 6.—7. Halswirbels (K. Taguchi), nach Andern etwas höher beginnt und beim Neugeborenen am 3., beim Erwachsenen durchschnittlich am 4.—5. Brustwirbel, manchmal auch etwas tiefer endigt. Auf die Thoraxwand des Stehenden projiciert, entspricht dieses untere Ende vorne dem Ansatz des 2. Rippenpaares am Sternum, auf dem Rücken ungefähr der Spina scapulae. Nach Przewoski's Untersuchungen stellt die normale Luftröhre einen überall gleich weiten Cylinder dar, dessen sagittaler Durchmesser nach Aeby 17,6, dessen transversaler 16,4 mm beträgt. Nach Lejars ist die Trachea kein gleich weiter Cylinder, sondern sie ist oben weiter, unten enger; nach Braune und Stahel soll der Querschnitt bis zur Mitte zu-, von da wieder abnehmen [1]). Betreffs ihrer weiteren Lagerung ist wichtig, dass die Luftröhre, wie schon oben erwähnt, nicht parallel der Frontalebene des Körpers verläuft, sondern mit zunehmendem Tiefertreten sich mehr und mehr von dieser entfernt, so dass sie am Halse direkt unter der Haut, im Jugulum 5 cm von ihr entfernt liegt. Der intrathoracale Teil ist etwas länger als der Halsteil. Der Verlauf der Trachea entspricht, abgesehen von ganz geringen Abweichungen, ungefähr der Medianlinie; nach Heller und Schrötter liegt der Bifurkationssporn (Carina tracheae) in 42% der Fälle in der Mittellinie, in 57% etwas nach links davon und weicht in 1% der Fälle nach rechts hin ab.

Eine bekannte Schwierigkeit für die genaue Feststellung der Lage und des Verlaufes der Trachea ist die Veränderung, die die Trachea in der Leiche erleidet, wenn die umliegenden Weichteile und Knochen (Sternum) entfernt sind, oder wenn die Trachea im Zusammenhang mit den Weichteilen von der Wirbelsäule abgelöst ist. Dann sinkt die weiche Röhre da und dort ein, Ausbiegungen,

1) Vgl. Wild (l. c.), der neuerdings diese Verhältnisse des näheren festgestellt hat.

Einengungen gleichen sich aus und, schneidet man die herausgenommene Trachea von hinten auf, um ihre Raumverhältnisse zu inspicieren, so verändern sich diese mit dem Aufklappen, die Stenosen schwinden und der Untersucher bekommt niemals ein getreues Bild des natürlichen Verlaufs im Lebenden. Auch die Hilfsmethoden, die hier eintreten sollen, Abgüsse der Trachea in der Leiche mit Gips etc. herzustellen (Simmonds), oder die Trachea durch horizontale Schnitte in kleine Cylinder zu zerlegen, die sich nachher wieder vereinigen lassen (Ewald), sind Notbehelfe und keine einwandsfreien Hilfsmittel. Auch die so exakte Tracheoskopie kann hier nicht aushelfen; ich erinnere nur an die auch von Wild jüngst betonte, auf der perspektivischen Verzeichnung der einzelnen Bilder beruhende Schwierigkeit, die einzelnen Befunde zu deuten. Ganz einwandsfreie Methoden für die Feststellung der normalen und pathologischen Form der Luftröhre in ihrem ganzen Verlaufe giebt es eben überhaupt nicht. Vielleicht ist die Radiographie berufen, hier bis zu einem gewissen Grade auszuhelfen.

Es wäre eine dankbare Aufgabe, durch Herstellung einer grösseren Zahl von Röntgenaufnahmen normaler Tracheen die einzelnen Formen derselben, die zweifellos manchen Schwankungen (Geschlecht und Alter) unterworfen sind, festzustellen [1]). Insbesondere die Veränderungen, die man am Sektionstisch bei Leichen alter Leute findet, auf die besonders Simmonds an der Hand seiner Leichenpräparate hinweist, und die in Form von abnorm weiten und abnorm engen, Verbiegungen und Einengungen zeigenden Tracheen auftreten, könnten wohl durch das Röntgenverfahren festgestellt werden. Ich habe in Taf. XII, Fig. 3 eine derartige Altersverbiegung, wie sie sich ohne Struma und bei normalem Wirbelsäulenverlauf bei einem alten Emphysematiker fand, dargestellt. Sollte es möglich sein — und ich zweifle nicht daran — die „Alterssäbelscheidentrachea" (ohne Struma), wie sie Simmonds besonders bei Emphysematikerleichen gefunden und wiederholt beschrieben hat, und die bis heute beim Lebenden durch keine Methode nachgewiesen werden konnte, mit der Radiographie zu erkennen, so käme ihr zweifellos eine praktische Bedeutung für die Erklärung des bei vielen Emphysematikern (ohne Struma) bestehenden Stridors zu.

Halten wir zunächst daran fest, dass die normale Luftröhre im

1) Wer öfters Thoraxaufnahmen macht und gelegentlich sein Augenmerk auf die Schattenhelle der Trachea richtet, sieht auch bei strumafreiem Halse mancherlei Schwankungen in der Form.

Röntgenbild in Gestalt einer deutlich sichtbaren Schattenhelle als ziemlich gleich weiter, am obern Ende etwas zugespitzter Cylinder in der Mitte des Halses nach abwärts verläuft, der etwa in Höhe des 6. Halswirbels — unter Einrechnung des schmalen Luftraums des Larynx in Höhe des 4. Halswirbels — beginnt und gewöhnlich kurz vor der Teilungsstelle in die beiden Hauptbronchien in Höhe des 4.—5. Brustwirbels hinter den grossen Gefässen verschwindet. In sehr vielen Bildern ist übrigens — besonders bei Verdrängung der Bifurkation aus dem Mittelschatten nach der Seite — noch deutlich die Teilungsstelle, der Sporn und der Anfang von rechtem und linkem Hauptbronchus (ca. 1—2 cm weit) zu sehen (cfr. Taf. XII, Fig. 5, 6, 7 und 8).

Erleidet nun dieser Cylinder durch in seinem Innern sich abspielende Vorgänge oder durch von aussen einwirkende Momente Veränderungen, die zu Verlagerungen, Verbiegungen, Einengungen führen, so werden diese Veränderungen bald mehr bald weniger deutlich im Röntgenbild zum Ausdruck kommen. Die Veränderungen der Luftröhre durch narbige, geschwürige Processe in ihrem Innern, die angebornen Formveränderungen, die Veränderungen durch narbige Processe in der Umgebung sind im Ganzen recht selten; von den Veränderungen durch Tumoren in der Umgebung kommen ausser den durch Aneurysmen, Drüsenpakete etc. bedingten eigentlich nur die durch Kropfdruck in Betracht. Die praktisch wichtigste, häufigste Veränderung der Trachea wird also die durch den Druck einer anliegenden Struma bewirkte Form- und Lageveränderung sein und damit das Hauptgebiet der Durchleuchtung der Luftröhre darstellen. Und diese Veränderungen (Verlagerungen, Verbiegungen, Einengungen) nicht bloss post mortem am Sektionstisch, sondern auch ohne Operation jederzeit in vivo im ganzen Verlaufe sich vor Augen führen zu können, ist das Verdienst der Röntgenuntersuchung.

Denn wir finden fast bei allen Strumen (nach Wild's Statistik unter 1000 Fällen bei 84,5%) die Luftröhre mehr oder weniger verlagert, ausgebogen, eingeengt, torquiert. Die Abplattung kann erfolgen in sagittaler Richtung (seitliche Einengung), seltener in frontaler Richtung (Einengung von vorne nach hinten) oder im schrägen Durchmesser. Doppelseitige Kompression erzeugt die bekannte Säbelscheidenform.

Auf dem Röntgenbilde, auf dem wir die ganze Luftröhre übersehen, zeigen sich diese Veränderungen darin, dass die Schattenaus-

sparung der Trachea sich nicht mehr an normaler Stelle findet, sondern nach rechts oder links verschoben, bogenförmig oder winklig abgeknickt, mehr oder weniger eingeengt nach abwärts verläuft, und zwar kann diese Einengung an einer oder an mehreren Stellen erfolgen. Häufig zeigt sich oberhalb beziehungsweise unterhalb dieser Einengung eine deutliche ampullenartige Erweiterung (cfr. Taf. XIII, Fig. 8). Und zwar findet sich Verlagerung, Verbiegung, Einengung des Luftrohrs keineswegs nur im oberen Teile desselben, wie Wild meint, sondern im Gegenteil sehr häufig gerade in den tiefsten, jeder andern Untersuchung unzugänglichen Partien (cfr. Taf. XIII. Fig. 8, 9, 12 u. 15). Ich erinnere dabei besonders an die noch unten zu erwähnenden im „Mittelschatten" verborgenen und dadurch unsichtbaren kleinen intrathoracalen Strumen, deren Existenz häufig nur durch die Verlagerung der Luftröhre an dieser Stelle zu erkennen sind.

Am deutlichsten prägt sich die Veränderung der Luftröhre aus, wenn der Druck in sagittaler Richtung (von einer oder beiden Seiten her) wirkt. Dann sehen wir die von Operationen, Sektionen, Trachealabgüssen her bekannten Einengungen auf wenige mm Breitendurchmesser; am schönsten erscheinen dann die in vivo ohne Operation auf keine andere Weise im ganzen Verlaufe darzustellenden Säbelscheiden.

Erfolgt der Druck von vorne nach hinten, wie es am häufigsten bei Isthmusstrumen der Fall ist, so wird die Trachealhelle an der betreffenden Stelle des Bildes unterbrochen — je nach dem Grade der Kompression mehr oder weniger vollständig. Diese seltenen Kompressionen in frontaler Richtung sind übrigens im Bilde weit weniger deutlich sichtbar, als die sagittalen, da die Tiefe, nicht die Breite des Luftkubus der betreffenden Trachea massgebend für die Güte ihrer Darstellung ist. Ausdrücklich betonen möchte ich übrigens im Gegensatz zu Holzknecht, der sich wohl als erster mit der Darstellung der Trachea im Röntgenbilde beschäftigt hat, dass in der grossen Zahl der in der v. Bruns'schen Klinik im letzten halben Jahre im Röntgenbild diagnosticierten Luftröhrenveränderungen durch Kropfdruck, insbesondere bei den häufigen Säbelscheidenformen, die auf Grund des Röntgenbildes festgestellten Veränderungen in Lage und Ausdehnung stets ohne Ausnahme völlig durch den bei der Operation erhobenen Befund bestätigt worden sind. Man ist also auf Grund unserer Erfahrungen vollauf berechtigt, die Art, Ausdehnung und

Lage einer Trachealstenose mit Hilfe des Röntgenbildes zu diagnosticieren, eine Thatsache, die Holzknecht anscheinend aus theoretischen Gründen zu bezweifeln geneigt ist.

Wer nach dem einfachen Hildebrand'schen Verfahren stereoskopische Röntgenbilder anzufertigen versteht, kann sich natürlich auch die Torsionen der Luftröhre bis zu einem gewissen Grade sichtbar machen.

Durchleuchtet man bei der Röntgenuntersuchung einer Struma nicht nur den Hals, sondern den ganzen Thorax, so kann man sich gleichzeitig von den Veränderungen, die der Kropf am Herzen hervorgerufen hat, überzeugen: Man kann die bekannte Dilatation und Hypertrophie des rechten Vorhofs und Ventrikels in einfacher Weise besichtigen und ihren Grad taxieren (cfr. Taf. XIII, Fig. 7).

An dieser Stelle darf wohl auch darauf hingewiesen werden, dass in den seltenen Fällen von tiefliegender Tracheocele, in denen die Diagnose auf Grund der Palpation und Perkussion nicht einwandsfrei feststeht, das Röntgenbild durch den Nachweis eines luftgefüllten mit der Trachea in Zusammenhang stehenden Hohlraums die Diagnose sichern kann. Dies gilt für Fälle, wie der von v. Burckhardt beschriebene, bei dem erfahrene Laryngologen (Noris Wolfenden, Mackenzie) Tracheocele diagnosticierten, während v. Burckhardt die stenosierende, intrathoracal gelegene Geschwulst für Struma erklärte und diesen Befund durch die Operation bestätigte.

Ob die nicht allzu häufigen retrotrachealen, retrovisceralen Kropfformen im Röntgenbilde ihren Einfluss auf die Trachea deutlich erkennen lassen, vermag ich nicht zu entscheiden; die wenigen, in der letzten Zeit hier untersuchten und durch Operation festgestellten Fälle lieferten kein einwandsfreies Resultat für die Diagnose vor der Operation. Denkbar wäre ja bei einer Kompression der Luftröhre von hinten nach vornen, dass die Trachealhelle in diesem Bereich weniger deutlich sichtbar ist, und dass insbesondere die in diesem Gebiet sonst so scharf gezeichneten Teile der Wirbelkörper und Intervertebralscheiben verschwommener zur Darstellung kommen als sonst.

Welche praktische Bedeutung dieser Durchleuchtungsmöglichkeit der Trachea bei Struma zukommt, möchte ich zunächst an einem Fall der v. Bruns'schen Klinik erörtern. (cfr. Taf. XIV, Fig. 12.)

A. Klemens, 18. J. alt, wurde am 16. I. 05 in bewusstlosem Zustande in ein Krankenhaus der Nachbarschaft eingeliefert und dort so-

fort wegen Stenose der Atemwege unbekannten Ursprungs tracheotomiert. Da die Atmung dadurch nicht frei wurde, wurde er am 17. I. der chirurgischen Klinik Tübingen überwiesen. Die später ergänzte Anamnese ergiebt, dass Pat. seit ca. $1^1/_2$ Jahren bei stärkeren Anstrengungen an Atemnot gelitten hat; von einem Kropf weiss er nichts.

Befund: Junger Mann in mässigem Ernährungszustand. Deutliche Cyanose. In der Mittellinie des Halses findet sich eine entzündlich gerötete, mit schmierigem Belag bedeckte, hoch sitzende Tracheotomiewunde, in der eine Kanüle steckt. Es besteht erhebliche Atemnot: bei der Inspiration starke Einziehung der oberen Interkostalräume, dabei starke Anspannung und Inanspruchnahme der Halsmuskulatur, wobei die Muskeln stark kontrahiert als straffe Stränge unter der Haut vorspringen. Eine genaue Palpation der Halsorgane, besonders der Schilddrüse, ist deshalb nicht möglich; eine einer Struma entsprechende Geschwulst ist äusserlich nicht sichtbar.

Die Röntgenaufnahme ergiebt: Trachea durch eine rechts sitzende, nicht scharf umschriebene, kleinhandtellergrosse retrosternale Struma nach links verdrängt und komprimiert; auch auf der linken Seite der Trachea findet sich im oberen Teile des Brustraums ein, wenn auch kleinerer Strumaknoten von derselben Beschaffenheit. Die engste Stelle der Luftröhre, deren Abweichung nach links besonders deutlich durch die eingelegte Kanüle zu Tage tritt, liegt gerade unterhalb des Endes der Kanüle und ist ca. 1 cm lang.

Deshalb sofortige Einführung einer 1,5 cm längeren Kanüle (biegsamen Kanüle nach v. Bruns) unter Massnahme an der herausgenommenen inneren (ersten) Kanüle, wodurch sofort die Atmung völlig frei wird.

In den folgenden Tagen öfters Kanülenwechsel zwecks Reinigung (starke Tracheitis); Atmung ohne Kanüle nur für kurze Zeit möglich, dabei lauter Stridor, mässige Atemnot, die sich steigert, sobald Pat. in Erregung gerät. Bei ruhiger Atmung (ohne Kanüle) fühlt man jetzt rechts und links vom Jugulum den oberen Pol einer in den Thorax hinabreichenden Struma, die Mitte ist frei. Am 6. II. 05 ist die Beschaffenheit der Wunde gebessert, die Schleimabsonderung aus der Kanüle geringer geworden. Deshalb wird auf Grund des Röntgenbildes die Exstirpation der rechtsseitigen intrathoracal gelegenen Struma vorgenommen. Es ergiebt sich eine zu $^2/_3$ im Thorax gelegene faustgrosse Colloidstruma, die die Trachea im untersten Ende (2.—3. Brustwirbel) stark komprimiert und etwas nach links verdrängt. Atmung nach der Entfernung der Struma ohne Kanüle sofort frei. Anfrischung und Naht der Tracheotomiewunde. Am 4. III. geheilt, mit völlig freier Atmung entlassen. Ein vor der Entlassung aufgenommenes zweites Röntgenbild lässt die rechtsseitige intrathoracale Struma vermissen und zeigt die Trachea fast schon wieder im ganzen Verlaute normal weit, nach rechts in den freigewordenen Raum (des entfernten Strumateils) verlagert.

Es war also mit Hilfe der Radiographie möglich gewesen, die Ursache der auch nach Ausführung der Tracheotomie und Einführung einer Kanüle fortbestehenden Stenose in kürzester Zeit nachzuweisen und zu beseitigen. Da die Atmung während der Röntgenaufnahme ausserordentlich angestrengt und unruhig war, beweist dieser Fall vor allem gleichzeitig die Möglichkeit einer ausserordentlich exakten Röntgenaufnahme selbst bei völlig unruhiger Atmung. Keineswegs zu unterschätzen ist dabei im Vergleich zur Untersuchung mit dem Tracheoskop, welch' minimalen Beschwerden (horizontale Lagerung für 3 Minuten!) dem Patienten aus dieser Untersuchungsmethode erwachsen sind.

Gerade darin liegt ja der enorme Vorzug der Radiographie vor der Tracheoskopie, dass der Patient durch dieselbe überhaupt kaum belästigt wird, abgesehen davon, dass man mit dem Radiogramm noch einen Ueberblick über die ganze Luftröhre mit fast all' ihren Veränderungen im ganzen Verlaufe auf einem Bilde erhält, während das Tracheoskop immer nur einzelne kleine Partien der Luftröhre zeigt, die erst sorgfältig in der Erinnerung gesammelt werden müssen, ehe man ein annähernd richtiges und dabei erst noch stets subjektives Bild der ganzen Luftröhre erhält. Gleichzeitig beweist das Bild aber auch, falls je noch irgendwelche Zweifel an der Realität der Luftröhrenhelle im Röntgenbilde obwalten könnten, dass diese Helle, in der die eingeführte Kanüle liegt, und die sich von deren Ende noch weiter in die Brusthöhle verfolgen lässt, thatsächlich nichts anderes darstellt als eben die Luftröhre (vgl. Taf. XII, Fig. 2: intubiertes Kind).

Ehe ich auf die weiteren, der Arbeit beigegebenen Röntgenbilder eingehe, möchte ich betonen, dass die Darstellung von Struma und Trachea, wie ich sie eben geschildert habe, jederzeit leicht gelingt, wenn man nur die wenigen am Schlusse noch anzuführenden kleinen Massnahmen berücksichtigt, wie sie sich uns stets bewährt haben. Es ist uns bei keinem einzigen Falle, selbst nicht bei den grössten Strumen mit enormem Halsumfang jemals misslungen, ein brauchbares Bild von der Luftröhre zu erhalten, wenn auch natürlich nicht immer in der gleichen Schärfe. Der Einwurf, der vielleicht erhoben werden kann, es liessen sich die Tracheen alter Leute, die durch Verkalkung etc. rigider geworden, wohl leichter darstellen als die Luftröhren junger Leute wird hinfällig, wenn ich darauf hinweise, dass die beigegebenen Abbildungen (cfr. Krankengeschichten)

zum grösseren Teil von jugendlichen Individuen stammen.

Schwieriger ist manchmal die Wiedergabe auf der Kopie oder auf einer weiteren Reproduktion; denn die feinen Schattenunterschiede, die dem Bilde einer Platte so viel Plastik verleihen, fehlen häufig auf der Kopie, wie viel mehr auf den gewöhnlichen Reproduktionen (Autotypien etc.) und zerstören so wiederum die auf der Platte erreichte Darstellung. Es sei deshalb auch hier auf den überall betonten Grundsatz hingewiesen: wer die Schönheit des Röntgenbildes besonders bei der Darstellung von Struma und Trachea geniessen und verstehen will, der darf sich nicht auf den gewöhnlichen Reproduktionen oder schlechten Kopien zu orientieren versuchen, der muss die Originalplatte und zwar am besten, nachdem sie im Fensterrahmen des Dunkelzimmers oder im bekannten in der Lichtintensität regulierbaren, elektrisch beleuchteten Negatoskop eingeschaltet ist, betrachten. Dann werden ihm selbst die so feinen Helligkeitsunterschiede, wie sie bei der Trachea der ganz grossen Strumen vorhanden sind, nicht entgehen und ihm auch bei ganz geringer Uebung ein gutes Bild des ganzen Verlaufs der Trachea liefern. Und solche Bilder sich herzustellen und zu deuten, erfordert thatsächlich nur geringe Mühe: nur vergesse man nie, dass die Helligkeitsunterschiede, auf denen die Darstellung der Trachea beruht, natürlich weit feinere sind, als die, die wir bei der Darstellung von Knochen- und Fremdkörpern zu sehen gewohnt sind, und dass bei der Herstellung und Betrachtung derartiger Röntgenbilder wie überall eine gewisse, leicht zu erreichende Uebung eine Rolle spielt: unsere ersten Halsaufnahmen zeigten lange nicht so viele Details wie unsere jüngsten.

Berücksichtigen wir noch den Wert der Röntgenuntersuchung für die Darstellung des Kropfes selbst, so lässt sich Folgendes anführen:

Die Schilddrüse an sich und die meisten ihrer Entartungsformen haben so ziemlich die gleichen Werte, was spezifische Dichte und Atomgewicht oder kurzgesagt was specifisches Gewicht betrifft, wie die umgebenden Weichteile am Halse, ausgenommen die Luftröhre. Ein deutliches, scharf umschriebenes Röntgenbild einer Struma am Halse kann somit nur entstehen, wenn das spezifische Gewicht des Kropfes von dem seiner Umgebung wesentlich abweicht, wie es z. B. durch Einlagerung von Kalk oder straffes Bindegewebe beim Kalkkropf oder beim fibrösen Knoten der Fall ist; auch eine scharf um-

schriebene prall gespannte Cyste wird vielleicht durch ihre scharfen Grenzen einen Unterschied im Röntgenbild gegenüber der Umgebung zeigen.

C. Beck hat auf Grund dieser Erfahrungen in den letzten Jahren wiederholt die Durchleuchtung einer Struma zu diagnostisch-therapeutischen Zwecken empfohlen. Beck ist Anhänger der Injektionstherapie der Struma (Jodoformäther) und verfügt anscheinend über sehr gute Resultate (Allgemeines über den Kropf und seine Behandlung. New-Yorker medicin. Monatsschrift Okt. 1900). Um nun vor der Injektion zu entscheiden, ob die Injektion überhaupt von Erfolg sein wird oder nicht, durchleuchtet er, in der Absicht, bei Vorhandensein etwaiger Kalkknoten in cystischen oder fibrösen Formen die Injektionsbehandlung als aussichtslos zu unterlassen. Beck weist auf Grund seiner Untersuchungen auf die bekannte Thatsache hin, dass sich Verkalkung nicht bloss im Kropf des alten Mannes, sondern sehr häufig schon bei jugendlichen Individuen findet.

Viel wertvoller als die Möglichkeit, unter Umständen einzelne Strumaformen zu unterscheiden, ist die Feststellung der Lage und des Umfangs tiefgelegener Strumen. Denn in Gegenden mit grossem Kropfmaterial, wie es hierzulande der Fall ist, findet man, dass eine grosse Zahl von Strumen — hier fast die Hälfte aller zur Operation kommenden — sich mehr oder weniger in die obere Thoraxapertur erstreckt (Struma retroclavicularis, retrosternalis) oder überhaupt von Anfang an als wahrer oder falscher Nebenkropf vollständig im Thorax liegt (Struma intrathoracalis)[1]). Die erstere Form ist gewöhnlich als solche durch Inspektion und Palpation nicht allzuschwer zu diagnosticieren, ihre Ausdehnung und ihre Grenzen im retrosternalen Anteil lassen sich aber nicht abtasten und bestimmt feststellen. „Es kann vor der Operation Niemand sagen, wo er unten enden wird" (Rose). Noch ungünstiger liegen die Verhältnisse bei den völlig intrathoracalen Formen. Wölfler und Wuhrmann, die in umfassenden Arbeiten die Symptomatologie der Struma intrathoracica geschildert haben, führen die bekannten verschiedenen Symptome an, von denen der eine dieses, der andere jenes häufiger beobachtet hat; Wölfler kommt zu dem Schluss, dass wohl von sämtlichen Symptomen kein einziges für sich charakteristisch genug ist, hingegen mehrere zusammen eine Wahrscheinlichkeitsdiagnose gestatten dürften. Das gewöhnlich am meisten geschätzte

1) Nicht zu vergessen sind natürlich die Fälle, in denen eine im Thorax gelegene Schilddrüse (Thyreoptosis Kocher's) strumös entartet.

Symptom, die Dämpfungsfigur am Thorax im Gebiet der Struma, das Demme besonders empfohlen hatte, wird von Rose auf Grund seiner negativen Befunde geleugnet und von Wuhrmann unter 91 Fällen (gutartiger Struma) nur 10mal als deutlich vorhanden angeführt. Bedenkt man, dass die Lungenpartien in der Umgebung eines intrathoracalen Strumaknotens gewöhnlich im Zustande des Emphysems sind, so versteht man, wie auch bei grösseren derartigen Strumen diese Methode manchmal versagen kann und muss, eine Thatsache, die schon der in der Perkussion doch zweifellos erfahrene Biermer betont (cfr. bei Rose). Auch die andern Symptome sind keineswegs immer so deutlich vorhanden, dass mit ihrer Hilfe mit Sicherheit die Anwesenheit einer intrathoracalen Struma und ihre Ausdehnung festgestellt werden kann.

In solchen Fällen ist das idealste oder, wie Kocher sich ausdrückt, das köstlichste Mittel zur einwandsfreien Feststellung der Struma und ihrer Grenzen die Durchleuchtung des Thorax; auf dem Schirm und der Platte lassen sich die Grenzen der Struma aus den oben angeführten Gründen (Dichtigkeitsunterschiede der lufthaltigen Lungen und des angrenzenden Strumagewebes) gewöhnlich sehr deutlich erkennen. Und da es leicht gelingt, schon kleine, allen andern Untersuchungsmethoden entgehenden Knoten mit grosser Sicherheit auf dem Röntgenbilde zu fixieren, so ist die Radiographie beziehungsweise Radioskopie thatsächlich der einzige oder beste Weg, auf dem retrosternale und intrathoracale Strumen erkannt und nachgewiesen werden können. Gar manches „Emphysem" entpuppt sich dann bei der Röntgenuntersuchung als nicht vermutete retrosternale Struma und kann durch die Operation leicht der vorher als unmöglich betrachteten Heilung zugeführt werden.

Was die Unterschiede zwischen Radiographie und Radioskopie betrifft, so bemerke ich, dass wir prinzipiell die erstere vorziehen. Denn die Radioskopie zeigt zwar die Veränderungen, die sich im Thorax durch Atmung, Herzthätigkeit, Schluckbewegungen abspielen, aber sie liefert immer ein Bild, das subjektiv aufgefasst werden kann, das auf dem Schirm und in der Erinnerung schwindet in dem Moment, da die Röhre ausgeschaltet ist, die photographische Platte dagegen erzeugt einen dauernden Zeugen des einmal fixierten Befundes. Ausserdem sind die Schatten auf der Platte entschieden schärfer umgrenzt als auf dem grobkörnigen Fluorescenzschirm, kleine Schatten entgehen auf dem Schirm viel leichter der Beobachtung als auf der Platte.

Schwierigkeiten in der Deutung können entstehen, wenn der retrosternale, intrathoracale Strumaanteil genau in der Mittellinie liegt und klein ist, so dass sich sein Schatten mit dem Schatten des Aortenbogens und der Wirbelsäule, dem „Mittelschatten" deckt. Hier kann dann häufig noch die nach der Seite verschobene Trachea (cfr. oben) auf seine Existenz hinweisen; viel günstiger liegen die Verhältnisse, wenn der Knoten mehr seitlich liegt und sich vom Aortenbogen abhebt, oder wenn vollends ausgedehnte grosse Tumoren vorhanden sind, wie sie auf mehreren Abbildungen dargestellt sind (Fig. 9, 10 und 15, 16).

Zur Feststellung der kleineren, den Mittelschatten seitlich nur wenig überragenden Formen ist natürlich exakte Betrachtung des Röntgenbildes nötig; es ist uns anfangs nicht selten passiert, dass auf dem Röntgenbilde normaler Befund des Thoraxinnern festgestellt wurde, bei der Operation dagegen ein kleiner, intrathoracaler, nur wenig seitlich gelegener Knoten gefunden wurde, der erst bei der nachträglichen Revision des Röntgenbildes erkannt wurde. Seit wir gelernt haben, diese kleinen Schatten, die natürlich viel zarter als der Mittelschatten sind, zu berücksichtigen, erleben wir diese Ueberraschungen bei der Operation nicht mehr.

Und wenn man derartige Tumoren, deren Anwesenheit vielleicht aus den vorhandenen Symptomen zu vermuten, aber keineswegs stets in ihrer ganzen Ausdehnung festzustellen war, wirklich plastisch im Röntgenbild sieht, dann weiss man den Wert dieser Untersuchungsmethode zu schätzen, zumal sie nicht selten uns von Anfang an Aufschluss über die Möglichkeit und die Chancen einer Radikaloperation im einzelnen Falle giebt. Lässt sich doch des weiteren bei sehr grossen, gleichzeitig extra- und intrathoracal gelegenen Strumen mit schwerer Cyanose keineswegs leicht von Anfang an — ohne Röntgenuntersuchung — sagen, wieviel von Cyanose durch den intrathoracalen, wieviel durch den extrathoracalen Teil bedingt ist.

Auffallenderweise finden sich in der Litteratur, die sich mit der Klinik der retrosternalen Strumen beschäftigt, von dieser doch keineswegs seltenen Kropfform nur ganz wenige, wirklich gute, nicht schematische, sondern wahrheitsgetreu nach dem Original angefertigte Abbildungen. Es dürfte deshalb nicht überflüssig erscheinen, an dieser Stelle die Abbildungen zweier Fälle von retrosternaler und intrathoracaler Struma (Fig. 1 und 2) wiederzugeben, die nach Präparaten aus der Sammlung der v. Bruns'schen Klinik angefertigt sind. Beide sind ältere Präparate, die aus einer Zeit

stammen, da die radikale Entfernung eines im Brustraum gelegenen Kropfes noch für unmöglich galt. Da wir von beiden Fällen die Krankengeschichte und den sorgfältigsten Sektionsbefund mit genauer Angabe der Lagerung der einzelnen Teile, wie sie sich bei der frischen Leiche ergab, besitzen, sind wir im Stande, diese ursprüngliche Lage und die einzelnen Verhältnisse wahrheitsgetreu heute reproducieren zu können.

Die Abbildung Fig. 1 stammt von einem 55 Jahre alten, seit 10 Jahren an Kropf leidenden Mann, der mit hochgradiger Atemnot infolge linksseitiger stenosierender retrosternaler Struma in die Klinik kam und sofort tracheotomiert wurde. Nach Einführung einer langen Kanüle wurde die Atmung sofort frei. Am folgenden Tage Einsetzen einer doppelseitigen Unterlappen-Pneumonie, die in 2 Tagen zum Exitus führte. — Sektion: R. Schilddrüsenhälfte nur wenig vergrössert, Isthmus klein, schmal; l. Schilddrüsenlappen in einen gänseeigrossen Tumor umgewandelt, der zu $^1/_3$ oberhalb des Schlüsselbeins an der l. Halsseite liegt, zu $^2/_3$ retrosternal hinabreicht und an der Hinterwand des Manubrium sterni einen deutlichen rinnenförmigen Eindruck erzeugt. Die Trachea ist unterhalb des Kehlkopfes zu einer platten Rinne komprimiert und stark nach rechts ausgebogen; zwischen 3.—5. Trachealring ist das Lumen auf ein Minimum zusammengedrückt. Der linksseitige Strumaknoten, der sich nach der Herausnahme fast noch als grösser erweist, liegt der Trachea in Ausdehnung von 7 cm dicht an und komprimiert sie in diesem ganzen Bereich. Der Oesophagus ist stark nach rechts verlagert, am stärksten 2 Querfinger unterhalb des Ringknorpels, nämlich um 2,5 cm. Ein Paraffinabguss des Lumens der Luftröhre zeigt dasselbe in dieser Höhe auf Messerrückendicke eingeengt. Pathol.-anatomisch: Colloidstruma.

Die Abbildung Fig. 2 betrifft eine 52 Jahre alte Dame, die wegen schwerer Atemnot und lautem Stridor, bedingt wahrscheinlich durch intrathoracale Struma, aufgenommen wurde. Die Tracheotomie brachte nach Einführung einer sehr langen Kanüle zunächst freie Atmung; die Atemnot trat jedoch infolge von Tracheitis und Bronchitis mit enormer Schleimsekretion bald von neuem auf, so dass Pat. nach 3 Wochen an Suffokation zu Grunde ging. Sektion: beide Seitenlappen und der Isthmus der Schilddrüse nur wenig vergrössert. Durch eine nur wenige mm dicke, 4 cm breite bandförmige Brücke mit dem r. Lappen verbunden findet sich eine apfelgrosse derbe, völlig im Brustraum gelegene rundliche Struma, die die Trachea ausserordentlich stark zusammendrückt und im unteren Teil von hinten her torquiert, derart, dass der r. Bronchus fast völlig nach vorne sieht. Eine Verdrängung oder Ausbiegung der Luftröhre nach links ist nicht vorhanden. Das Lumen der Luftröhre ist an der komprimierten Stelle, d. h. dicht oberhalb der Bifurkation, wie sich am

Fig. 1.

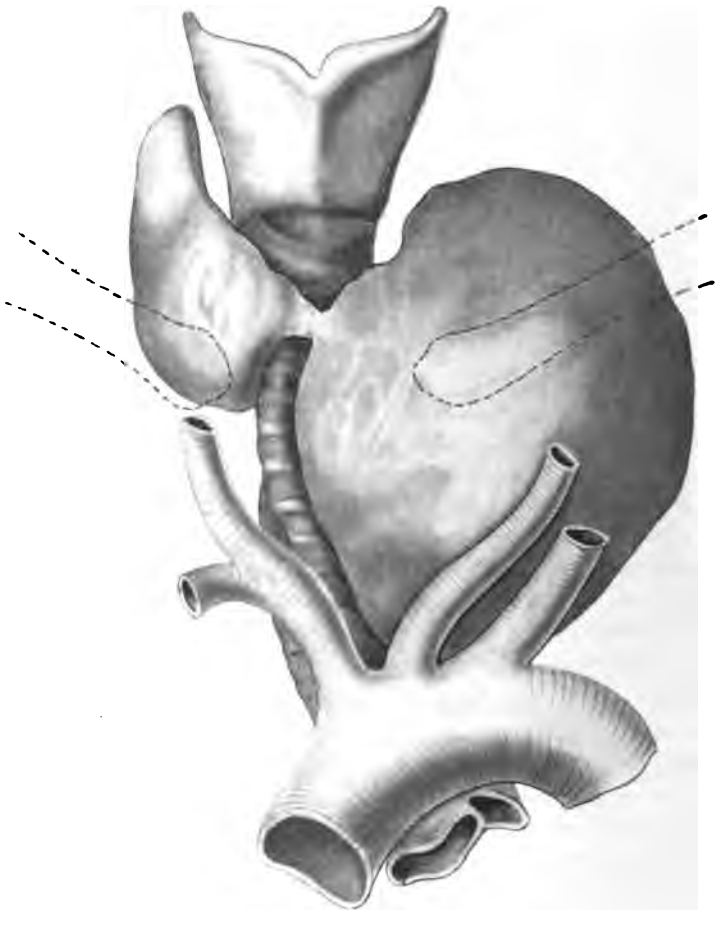

Fig. 2.

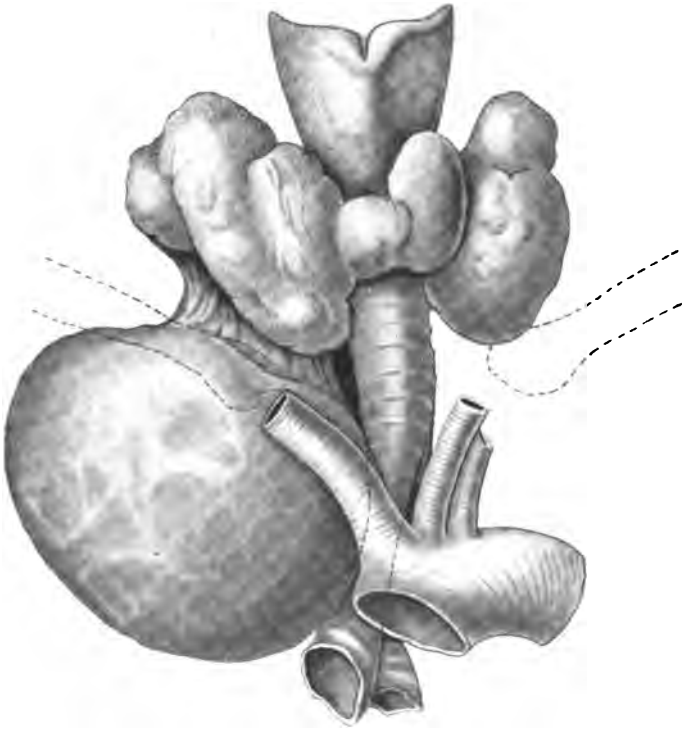

Paraffinabguss am schönsten sehen lässt, auf wenige mm eingeengt. Die mikroskopische Untersuchung des brückenförmigen Bandes ergab colloid entartete Schilddrüsensubstanz; es handelt sich also um einen völlig intrathoracal entwickelten falschen Nebenkropf (Colloidstruma) im Sinne Wölfler's.

Dass im Röntgenbilde auch die Ausdehnung der malignen Struma, wie sie sich nicht selten auf dem Boden eines früher gutartigen retrosternalen intrathoracalen Kropfes entwickelt, zur Darstellung kommt, ist selbstverständlich. In manchen Fällen lässt sich dann mit Hilfe des Bildes entsprechend der Ausdehnung des intrathoracalen Teiles die Frage der Operabilität beantworten, so dass die Durchleuchtung auch hier von entscheidender praktischer Bedeutung sein kann.

Ob die seltenen Fälle von Hyperplasie der Thymus, die durch Druck auf die Luftröhre zu plötzlich oder langsam eintretender Trachealstenose von kürzerer oder längerer Dauer, ja durch völlige Kompression zum bekannten — wenn auch noch viel umstrittenen — Thymustod führen können, gelegentlich in ihrer wahren Ursache durchs Röntgenbild erkannt werden können, weiss ich nicht bestimmt zu beantworten; doch zweifle ich nicht, dass die im vordern Mediastinum vom Herzbeutel bis zur Gegend der Gland. thyreoidea reichende Drüse sich ebenso leicht im Röntgenbild erkennen lässt, wie ein tief im Brustraum gelegener Schilddrüsenlappen; ebenso müsste dann (cfr. oben) die Druckwirkung von Seiten der Drüse auf die Luftröhre sichtbar werden. Vielleicht können speciell hierauf gerichtete Untersuchungen nähere Auskunft verschaffen.

Wir haben in der v. Bruns'schen Klinik einen vielleicht hierher gehörigen Fall jüngst beobachtet. (Taf. XII, Fig. 2.)

Ein 4j. Junge erkrankte plötzlich ohne alle bekannte Ursache und ohne nachweisbare Veränderungen an einer im Laufe mehrerer Monate sich langsam mehr und mehr steigernden Trachealstenose, so dass die untere Tracheotomie ausgeführt wurde, die nach Einführung einer mässig langen Kanüle freie Atmung herbeiführte. Da das in den folgenden Wochen wiederholt versuchte Decanülement nie gelang, wurde der Junge in die Klinik geschickt. Die Untersuchung des Kehlkopfes mit dem Kehlkopfspiegel ergab völlig normale Verhältnisse, die Schilddrüse ist nicht vergrössert; die Atmung nach Entfernung der Kanüle für ca. 1/2 Stunde frei, um dann unter laut hörbarem Stenosegeräusch so angestrengt zu werden, dass sofortige Einführung der Kanüle nötig ist. Nach Ausführung der Intubation mit langer Tube ist die Atmung ebenfalls völlig frei. Ein bei liegender Tube ausgeführtes Röntgenbild ergiebt einen verschwom-

menen im Mittelschatten und in der angrenzenden linken oberen Brustpartie gelegenen Schatten, der die Trachea nach rechts verdrängt.

Aus dem weiteren Verlauf der Krankengeschichte ist noch zu erwähnen, dass die Trachealstenose nach Entfernung der Tube sich im Lauf einiger Wochen langsam völlig gehoben hat, so dass der Junge mit ganz freier Atmung nach Hause entlassen werden konnte.

Ist auch der vorstehende Fall nicht aufgeklärt, so beweist er immerhin die praktisch wichtige Thatsache, dass auf dem Wege des Röntgenverfahrens — selbst bei Kindern — vielleicht noch eine Ursache einer bestehenden Trachealstenose aufgefunden werden kann, die sich mit andern Methoden nicht feststellen lässt.

Es sollen nun im Folgenden die auf Taf. XII—XV wiedergegebenen Abbildungen einzeln besprochen werden. Wir beginnen mit der Aufnahme einer normalen Trachea.

Fig. 1 giebt die normale Trachea eines 26j. gesunden Mannes wieder. Aufnahme in Bauchlage, also bei dorsoventralem, sagittalem Strahlengang. Man sieht eine am oberen Rande des 4. Halswirbels beginnende[1]), 13 mm breite, genau in der Mittellinie des Halses nach abwärts ablaufende und sich allmählich auf 17 mm verbreitende scharf begrenzte Schattenhelle, in deren Bereich die betreffenden Wirbelpartien besonders deutlich sichtbar sind. In Höhe des unteren Randes des 3. Brustwirbels verschwindet diese Helle in dem durch die Brustwirbelsäule und die vor ihr liegenden grossen Gefässe gebildeten Mittelschatten.

Wer Hals- bezw. Brustaufnahmen nicht häufig zu sehen gewohnt ist, überzeuge sich noch, dass der obere Rand des Manubrium sterni und das Sternoclaviculargelenk bei Bauchlage in Höhe des 3.—4. Brustwirbels gesehen wird, und dass, woran ebenfalls häufig nicht gedacht wird, die 3 obersten Rippen in ihrem vertebralen Teile oberhalb des Schlüsselbeins sich zeigen, so dass der Aortenbogen bei dieser Projektion bis zum obern Rande des Sternums reicht, und die Bifurkation in Höhe des Sternoclaviculargelenkes gesehen werden kann.

Zur Orientierung über rechte und linke Körperhälfte sei daran erinnert, dass bei dorsoventraler Aufnahme (Bauchlage des Patienten)

1) Die „Schattenhelle der Trachea“ beginnt natürlich oberhalb des eigentlichen Anfangs der Trachea, da man den Luftraum im Kehlkopf ja ebenfalls sieht, und zwar als direkte nach oben sich zuspitzende Fortsetzung der Luftröhre nach oben; ich verstehe also im Folgenden unter Trachealhelle Trachea + Larynx.

der rechten Plattenhälfte die linke Körperhälfte, der linken Plattenhälfte die rechte Körperpartie entspricht. Betrachtet man eine solche Platte, so sieht man gewissermassen in den Körper von hinten hinein; stellt man einen Abzug von der Platte her, so kehren sich natürlich die Verhältnisse um.

Dementsprechend zeigt die Kopie einer dorsoventralen Aufnahme in der linken Bildhälfte die linke Körperhälfte, in der rechten Hälfte des Bildes die rechte Körperpartie, also so, wie wir jedes Bild zu sehen gewohnt sind.

Umgekehrt ist es bei ventrodorsaler Aufnahme (Rückenlage des Patienten): hier ist auf der rechten Bildhälfte die linke Körperhälfte, auf der linken Hälfte des Bildes die rechte Körperhälfte dargestellt.

Fig. 2. 4j. Kind mit Trachealstenose unbekannter Ursache (Thymushypertrophie?); Abweichen der anscheinend komprimierten Trachea, in der eine Hartgummitube liegt, nach rechts. Nähere Beschreibung s. o. S. 737.

Fig. 3. 68j. Emphysematiker mit „Alterssäbelscheidentrachea“ (Ausbiegung der Luftröhre nach links mit geringer Einengung) ohne Struma und Wirbelsäulenverbiegung. cfr. S. 722.

Auf die Wiedergabe einfacher Verbiegungen der Trachea durch Struma ohne wesentliche Einengung haben wir verzichtet; das Bild ist nichts anderes als die eben erwähnte Altersverbiegung.

Starke Verbiegungen der Trachea nach der Seite mit gleichzeitiger Einengung ihres Lumens hauptsächlich von einer Seite her zeigen Fig. 5, 6, 13 und 15.

Fig. 5. Bl., Joseph, 26 J. alt. Seit frühester Jugend „dicker Hals“, der in den letzten Wochen rasch gewachsen sein soll; will immer kurzatmig gewesen sein; seit kurzem angeblich auch Schluckbeschwerden:

Befund: R. Schilddrüsenlappen in einen fast gänseeigrossen, harten, knolligen, sehr derben aus einzelnen Knoten zusammengesetzten Tumor umgewandelt, der bis zur Clavicula hinabreicht; l. Lappen gänseeigross, hart, derb, senkt einen Fortsatz nach unten und hinten, dessen unteres Ende nicht abzutasten ist. Der Palpation nach ist der obere Teil der Trachea anscheinend nach rechts durch den grösseren linken Lappen verdrängt.

Das Röntgenbild zeigt in der Mitte des Halses einen grossen bis zur Clavicula, links etwas unter dieselbe hinabreichenden Schatten, in dessen Bereich scharf umgrenzt die Luftröhre verläuft und zwar etwas links der

Mittellinie. Sie tritt mit fortschreitendem Tiefertreten mehr und mehr nach der l. Seite, bis sie in Höhe der obern Thoraxapertur im Bereich des l. Sternoclaviculargelenkes liegt. In Höhe des 1.—2. Brustwirbels ist sie von beiden Seiten eingeengt; in Höhe des 3.—4. Brustwirbels ist deutlich ihre Teilung in den weiteren rechten und den schmäleren linken Hauptbronchus zu sehen. In der rechten Strumahälfte sind zahlreiche Kalkeinlagerungen, in der linken etwas oberhalb der Clavicula ebenfalls einzelne umschriebene Kalkstellen zu sehen.

Bei der Operation (8. II.) bestätigte sich, dass die Luftröhre, am ausgesprochensten im untern Teile, links der Wirbelsäule verlief und in die obere Thoraxapertur genau wie im Bilde an der Stelle der linken Articulatio sternoclavicularis hinabstieg. In der rechten etwas kleineren und oberflächlicher gelegenen Strumahälfte fanden sich umschriebene harte Kalkeinlagerungen. Der linke Knoten, der sich nach abwärts in den Brustraum (vgl. den intensiveren Schatten an dieser Stelle) und nach der Mittellinie entwickelt hatte, zeigte an seiner Hinterfläche eine rinnenförmige Einschnürung, die er um die nach links verdrängte Luftröhre gebildet hatte. Die Luftröhre war entsprechend diesem Gebiete (1.—2. Brustwirbel) gleichmässig von beiden Seiten zusammengedrückt. Die exstirpierte l. Drüsenhälfte (retrosternale Lage des unteren Poles!) zeigte auf dem Durchschnitt die im Bilde angedeuteten Kalkeinlagerungen.

21. II. 05 Patient geheilt entlassen.

Eine 7 Wochen nach der Operation angefertigte Röntgenaufnahme zeigt die Trachea genau in der Mitte des Halses verlaufend, im ganzen Verlauf gleich weit und von normalem Querdurchmesser, Bifurkation jetzt in den Mittelschatten gerückt und deshalb nicht mehr sichtbar.

Fig. 6. H., Jakob, 32 J. alt. Seit ca. 20 Jahren dicker Hals, der bei schweren Anstrengungen geringe Beschwerden macht. Man findet den l. Lappen und Isthmus der Schilddrüse in einen gänseeigrossen, zusammenhängenden, harten Tumor umgewandelt, der die Trachea anscheinend nach rechts verdrängt und sich nicht hinter das Sternum in die Tiefe erstreckt.

Das Röntgenbild zeigt die Schattenhelle der Luftröhre in der Mitte des Halses in Höhe des 4. Halswirbels beginnend und schräg nach rechts abwärts verlaufend. Der sonst gleich weite Cylinder zeigt in Höhe des 5. und 6. Halswirbels und zwischen 1. und 2. Brustwirbel je eine, an letzterer Stelle stärkere Einschnürung, zwischen welchen eine ampullenartige Erweiterung sichtbar ist. Die ganze Luftröhre ist somit in toto durch die Struma nach rechts verdrängt und an zwei Stellen eingeengt. Auf dem Bilde sieht man noch deutlich die Teilung in den r. und l. Hauptbronchus in Höhe des 3. bezw. 4. Brustwirbels.

Fig. 13. H., Anna, 20 J. alt. Seit 4 Jahren dicker Hals; bei starken körperlichen Anstrengungen Atemnot. L. Schilddrüsenlappen in einen

gänseeigrossen Tumor von weicher, fluktuierender Konsistenz umgewandelt. Kehlkopf und oberster Teil der Trachea 2 Querfinger nach rechts verdrängt. Die Struma sitzt dem Jugulum fest auf, reicht mit dem untern Pol hinter Sternum und Clavicula. In der Ruhe kein Stridor. Laryngoskopisch: Schiefstand des Kehlkopfs, sonst normale Verhältnisse.

Röntgenbild: Trachea durch eine grosse, bis zum l. untern Clavicularrande hinabreichende, dichten Schatten gebende Struma nach rechts verdrängt und fast in ihrer ganzen Länge, besonders im unteren Verlaufe eingeengt, verläuft bogenförmig an der Seite dieses Tumors vom 5. Halswirbel bis 4. Brustwirbel nach abwärts.

13. III. Enukleation einer gänseeigrossen linksseitigen Cyste, die mit der untern Hälfte hinter Sternum und Clavicula hinabreicht und die Trachea komprimiert. 20. III. geheilt entlassen.

Kontrollaufnahme am 23. III. ergiebt: Trachea besonders im untern Teil wieder normal weit, noch etwas nach rechts verlagert. Die l. Schilddrüsenhälfte fehlt.

Fig. 15 und 16. M., Katharina, 32 J. alt. Seit dem 13. Lebensjahre Atembeschwerden, die in den letzten Jahren sich bis zu Erstickungsanfällen steigerten. R. Schilddrüsenlappen gänseeigross, reicht retrosternal hinab, unteres Ende nicht abzugrenzen, nicht luxierbar; l. Schilddrüsenlappen taubeneigross. Trachea im obern Teile stark nach links verdrängt; schon in der Ruhe deutlicher Stridor. Laryngoskop. Normale Verhältnisse.

Röntgenbild (Fig. 15): Trachea durch einen grossen weit in den Thorax (bis zum 5. Brustwirbel) hinabreichenden, nicht besonders scharf umschriebenen Schatten verdrängt, liegt im obern Teile vor der l. Hälfte, im untern Teile am Seitenrande der Wirbelkörper und ist besonders im untern Teile sehr stark eingeengt, an einer Stelle (oberer Rand des 3. Brustwirbels) winklig abgeknickt; die Bifurkation am obern Rande des 4. ist eben noch sichtbar.

4. III. 05 Exstirpation des r. Lappens, der zum grössten Teile intrathoracal liegt und sehr fest mit der Umgebung verwachsen ist; Trachea im Bereich des 1.—3. Brustwirbels stark eingeengt, verläuft weit nach links von der Mittellinie. 11. III. geheilt entlassen.

Eine 8 Tage nach der Operation hergestellte Kontrollaufnahme (Fig. 16) ergiebt: Der grosse intrathoracale rechtsseitige Schatten fehlt. Die ursprünglich völlig nach links verdrängte und eingeengte Luftröhre hat sich in die Mittellinie herübergelegt und verläuft noch etwas S-förmig, aber als überall gleich weiter Cylinder nach abwärts, in dessen Mitte die einzelnen Dornfortsätze sichtbar sind.

Typische Säbelscheidenformen zeigen die Fig. 4, 7, 8 und 14.

Fig. 4. H. Agathe, 12 J. alt. Seit 3 Jahren dicker Hals; bei kör-

perlichen Anstrengungen Atemnot. Rechter und linker Schilddrüsenlappen ziemlich in gleichem Masse vergrössert, beide reichen nach unten bis zur oberen Thoraxapertur; der linke scheint etwas tiefer zu gehen als der rechte. Trachea nicht verdrängt; leichter Stridor schon in der Ruhe. Laryngoskopisch: Normaler Befund.

Röntgenbild: Trachea in der Mitte des Halses, am unteren Ende etwas rechts von der Mittellinie verlaufend und bis zur Höhe des 4. Brustwirbels sichtbar, zeigt entsprechend dem 7. Hals- und 1. Brustwirbelkörper gleichmässige Einengung von beiden Seiten, die am stärksten in der Höhe der Zwischenwirbelscheibe dieser beiden Wirbel ist. Die beiden Schilddrüsenlappen reichen nicht in den Thorax hinab; auf dem Bilde ist der linke etwas grösser als der rechte (geringe Verdrängung der Trachea nach rechts).

Fig. 7. J., Wilhelmine, 32 J. alt. Seit 10 Jahren Kropf, seit einigen Jahren Atemnot. Etwa $^3/_4$ des Halsumfangs sind eingenommen von einer mächtigen Struma. Rechter Schilddrüsenlappen 2 faustgross, Mittellappen faustgross, l. Lappen etwas über faustgross. Untere Grenzen nicht deutlich abzutasten; der rechte und mittlere Lappen erstrecken sich jedenfalls bis zur Thoraxapertur, der linke nicht ganz so weit, Trachea anscheinend etwas nach rechts verlagert. Ueber dem vordern Umfang des Tumors, sowie in den oberen Partien der Brusthaut sieht man stark erweiterte Venennetze. Dieselben sind rechts etwas stärker als links entwickelt, reichen rechts bis auf die Haut des Oberarms. Sehr starke Cyanose; Atmung sehr angestrengt, schon in der Ruhe lauter Stridor (vergl. nachstehende Fig. 3).

Röntgenbild: Trachea im ganzen Verlaufe stark komprimiert, besonders in Höhe des 1. und 2. Brustwirbels, verläuft etwas rechts der Mittellinie; am unteren Ende Bifurkation deutlich sichtbar. Im linken Lappen deutliche Kalkknoten, auch im rechten ein solcher. Die Ausdehnung der enormen Struma ist im Bilde leicht zu übersehen; der r. Lappen, auf dessen Seite die starken Venennetze sind, reicht retrosternal hinab bis zur Höhe der 3. Rippe, der linke liegt völlig oberhalb. Im Bilde ist gleichzeitig noch die enorme Vergrösserung und Erweiterung der r. Herzhälfte sichtbar.

4. III. 05 Exstirpation der r. Schilddrüsenhälfte; ein apfelgrosses Stück des r. Lappens reicht retrosternal weit hinab. Trachea etwas nach rechts verlagert und besonders im unteren Teile von beiden Seiten eingeengt. 15. III. geheilt entlassen.

Röntgenaufnahme 3 Wochen nach der Operation (1. IV. 05) ergibt: Trachea noch etwas nach rechts verlagert, aber bereits im ganzen Verlauf wieder ausgedehnt, und zwar ist der Querdurchmesser jetzt doppelt so gross als bei der 1. Aufnahme. Stenose völlig geschwunden; frisches, gesundes Aussehen.

Speciell in diesem Falle mit seiner schweren Atemnot, dem lauten Stridor, den starken Venenerweiterungen auf der rechten obern Brusthälfte war die Röntgenuntersuchung besonders insoferne wertvoll, als es mit ihr von Anfang an möglich war, mit Bestimmtheit festzustellen, in welchem Umfange die schweren Erscheinungen durch den retrosternalen Kropfteil hervorgerufen waren, welche Ausdehnung dieser besass, und welche Chancen für die radikale Beseitigung der Beschwerden von Anfang an vorlagen.

Fig. 3.

Fig. 8. J., Anton, 18 J. Seit 3 Jahren dicker Hals, seit ½ Jahr Atembeschwerden, so dass Pat. seit 3 Monaten arbeitsunfähig ist. Klagen über starke Atemnot. Lauter Stridor in der Ruhe; keine Cyanose, sehr angestrengte Atmung. R. Schilddrüsenlappen in einen über faustgrossen derben Knoten umgewandelt, der bis in die obere Thoraxapertur hinabreicht, wo sich sein unteres Ende eben noch abtasten lässt. Linker Schilddrüsenlappen ebenfalls vergrössert, wenn auch lange nicht so stark, reicht ebenfalls nach unten in die Thoraxapertur.

Röntgenbild (ventrodorsale Aufnahme): Deutlich sichtbar sind die Konturen des grösseren rechten und kleineren linken Lappens, die beide sich in den Thorax fortsetzen und die Trachea direkt oberhalb der Tei-

lungsstelle in Höhe des 2. u. 3. Brustwirbels zu einem nur wenige mm breiten abgeplatteten Rohr zusammendrängen. Der untere Teil der Trachea etwas nach rechts verdrängt; Bifurkation deutlich sichtbar.

26. X. 04. Exstirpation des faustgrossen r. Lappens, der 2 Querfinger unter den oberen Rand des Sternums hinabreicht. Trachea bis zu Messerrückendicke komprimiert. Atmung nach der Exstirpation des r. Lappens sofort frei. — 10. XI. 04. Geheilt entlassen.

Fig. 14. E., Wilhelm, 18 J. Seit 5 Jahren Kropf, seit 2 Jahren Atemnot schon bei ruhigem Gehen. Linker Schilddrüsenlappen etwa hühnereigross, reicht bis zur Clavicula; in der Mitte ein nussgrosser, leicht verschieblicher derber nicht fluktuierender Knoten; auch der r. Lappen etwas vergrössert. Bei raschem Gehen mässiger Stridor. Laryngoskopisch: Keine Besonderheiten.

Röntgenbild: Trachea vom 4. Halswirbel bis 4. Brustwirbel deutlich sichtbar, weicht an der Grenze der Hals- und Brustwirbelsäule etwas nach rechts ab und zeigt zwischen 7. Hals- und 2. Brustwirbel eine ausgesprochene doppelseitige Einengung, so dass ihr Lumen an dieser Stelle auf den 3. Teil des Durchmessers eingeengt ist. Grenzen der Struma im Bilde nicht scharf umschrieben, reichen links bis zur Clavicula.

21. II. 05. Exstirpation der l. Schilddrüsenhälfte, deren unterer Pol etwas hinter das Sternum hinabreicht und die Trachea komprimiert. Die im Bilde festgestellte Säbelscheidenform zwischen 7. Hals- u. 2. Brustwirbel ist bei der Autopsie deutlich abzutasten. 3. III. Mit vollkommen freier Atmung geheilt entlassen.

Eine vor der Entlassung hergestellte Kontrollaufnahme zeigte die Trachea völlig in der Mittellinie liegend, an der Säbelscheidenstelle besteht noch eine geringe Einengung, doch ist der Durchmesser bereits auf $^2/_3$ des normalen Lumens erweitert. Der l. Schilddrüsenlappen fehlt im Bilde.

Als Beispiele von intrathoracalen Strumen im Röntgenbilde sei hingewiesen auf die Abbildungen Fig. 9, 10, 11, 12, 13, 15 u. 16. Von diesen sind Fig. 12 (s. o. S. 725), 13 (s. o. S. 741), 15 u. 16 (s. o. S. 741) schon beschrieben.

Fig. 9 u. 10. L., Rebekka, 42 J. (Vergl. nachstehende Fig. 4.) Seit 10 Jahren Kropf, seit 3 Monaten Atemnot. R. Schilddrüsenlappen gänseeigross, von derber Konsistenz, knollig, nicht retrosternal hinabreichend, gut verschieblich. L. Schilddrüsenhälfte etwas grösser, von derselben Konsistenz, reicht retrosternal weit hinab, lässt sich nicht empordrängen, das untere Ende lässt sich nicht abtasten. Schon in der Ruhe deutlicher Stridor. Laryngoskopisch: Glottis weit, Kehlkopf nicht verschoben, beide Stimmbänder bewegen sich ausgiebig. Stimme unverändert.

Röntgenbild (ventrodorsale Aufnahme): entsprechend der r. Struma Vorwölbung an der r. Halsseite, an der linken ebenso. Von der l. Halsseite erstreckt sich ein grosser eiförmiger, scharf abgegrenzter Tumor in den Thorax fast bis zur Höhe des 5. Brustwirbels. Die Trachea verläuft im oberen Teile normal weit, bis zur Höhe des 7. Halswirbels, um von hier dem Andruck des Tumors folgend, bogenförmig nach rechts auszuweichen; der untere Teil derselben, der sich bis zur Bifurkation verfolgen lässt, ist ziemlich stark von der Seite zusammengedrückt.

17. I. 05. Exstirpation der l. Schilddrüsenhälfte, die grösstenteils eine Colloidstruma darstellt und in ihrem unteren Pol genau dem Röntgenbild

Fig. 4.

entsprechend eine eiförmige grosse Cyste enthält; Trachea stark nach rechts verdrängt und seitlich komprimiert.

Röntgenaufnahme (ventrodorsal) 3 Wochen nach der Operation: Es fehlt im Bild der linksseitige grosse intrathoracale Schatten. Die Trachea hat sich, diesen leeren Raum ausnützend, im ganzen Verlauf ausgedehnt und sich breit in die frei gewordene Nische völlig nach links hinüber gelegt. Von Einengung ist keine Spur mehr vorhanden.

Dass übrigens nicht jede intrathoracale Struma auf die Trachea drücken und Atemnot erzeugen muss, beweist der folgende Fall.

Fig. 11. Pfr., Jakob, 52 J. Mässige Vergrösserung der r. und l. Schilddrüsenhälfte. Hat nie Beschwerden seitens der Struma gehabt, niemals selbst bei schwerster Arbeit an Atemnot gelitten.

Röntgenbild zeigt die Trachea genau in der Mittellinie des Halses, oben schmal, unten weiter, ohne jede Einengung. Seitlich der Mittellinie liegt hinter dem l. Sternoclaviculargelenk und der angrenzenden Clavicularpartie ein runder, kleinapfelgrosser, scharf umschriebener Schatten, der sich auf dem Leuchtschirm bei Schluckbewegungen deutlich hebt, und dessen oberer Pol sich abtasten lässt. Irgend welche Veränderung der Trachea in der Nachbarschaft des Knotens besteht nicht. In der l. Schilddrüsenhälfte in Höhe des 7. Halswirbels direkt oberhalb des Angulus der 1. Rippe ein deutliches Kalkkonkrement.

Die in der v. Bruns'schen Klinik geübte Technik bei Röntgenaufnahmen der Trachea ist folgende:

Wir bevorzugen sagittalen und zwar in erster Linie dorsoventralen Strahlengang bei horizontaler Lagerung des Pat. — also Bauchlage —, nachdem wir gefunden, dass bei dieser Lagerung Luftröhre und Kropf der Platte am meisten genähert werden können, so dass die Contouren viel schärfer werden und die Trachea sich weiter in die Tiefe verfolgen lässt als bei Rückenlage des Patienten (ventrodorsaler Strahlengang). Dem auf dem Bauch liegenden Patienten wird die Platte möglichst dicht an den Thorax, beziehungsweise den Hals, angedrückt; das Kinn wird am obern Plattenrand eingehakt, der Hals möglichst stark gestreckt; der Kopf wird, um alle Bewegungen durch Herzthätigkeit und Atmung auszuschalten, durch Sandsäcke von 3 Seiten fixiert. Centriert wird — was sehr wichtig ist, um alle Verzeichnungen nach der Seite zu vermeiden — genau auf die Mittellinie, am besten auf den 6.—7. Halswirbel (bei ganzen Thoraxaufnahmen 1.—2. Brustwirbel). Der Abstand von Platte zur Antikathode wird, um die Vergrösserung der Zeichnung gegenüber den normalen Verhältnissen möglichst auszuschalten, gross genommen, 50—55 cm, je nach der Korpulenz des Patienten. Verwendet werden weite Blenden (10 cm). Der möglichst horizontal liegende Patient wird angewiesen, nicht zu schlucken und möglichst ruhig und oberflächlich zu atmen.

Benutzt werden stets nur weiche Röhren (2—4 W.); Expositionszeit 2—3½ Min., bei Kindern 1½—2 Min. Man exponiere nicht zu lange, da sonst die Weichteile sich nicht scharf gegen einander abheben.

Unser Instrumentarium ist das wohl allgemein übliche: Induk-

tor von 60 cm Funkenlänge, Spannung 110 Volt, Stromstärke 2—4 Amp., Walter-Wehneltschaltung. Verwendet werden bei uns seit längerer Zeit nur noch nach Walter's Angaben verfertigte Müller'sche Regulierröhren grössten Formats.

Ob die Verwendung von Verstärkungsschirmen und Films statt Glasplatten durch die Möglichkeit, die Expositionszeit auf wenige Sekunden herabzudrücken und dadurch absolute Ruhigstellung des Thorax bei der Aufnahme herbeizuführen, wie es Rieder neuerdings bei Bauchaufnahmen wiederum empfohlen hat, gegenüber unserer Technik nicht noch einen Fortschritt darstellt, vermag ich nicht anzugeben, da uns eigene Erfahrungen über diese Methode bis heute fehlen; doch haben wir vorerst keinen Grund, von dem seither geübten Verfahren abzuweichen.

Die vorstehenden Ausführungen beweisen zur Genüge, welche praktische Bedeutung der Röntgenuntersuchung von Strumakranken zukommt. Sie lässt sich kurz in folgende Sätze zusammenfassen:

1. Das Röntgenbild lässt bei allen, selbst sehr massigen Strumen die Trachea in ihrer ganzen Länge erkennen.

2. Man erkennt alle Lage- und Formveränderungen, welche die Luftröhre durch Kropfdruck erleidet, wie es durch keine andere Methode zu erreichen ist. Es lässt sich also auch die Art, der Sitz, die Ausdehnung und der Grad der Einengung, Verbiegung oder Verlagerung genau übersehen. Hieraus kann man weiterhin unmittelbar entnehmen, welches der am meisten stenosierende Teil der Struma ist, der bei der Operation entfernt werden muss.

3. Die tiefliegenden retrosternalen und intrathoracalen Strumen lassen sich nach ihrer Lage und ihrem Umfang im Röntgenbilde mit solcher Sicherheit nachweisen, wie es bei keiner anderen Untersuchung möglich ist.

So lassen sich denn auf einem guten Röntgenbilde eine Fülle von Einzelheiten erkennen, die namentlich in schwierigen Kropffällen von grösstem Werte für die Indikation und Ausführung der Strumektomie sind. Es gilt dies namentlich für die besonders voluminösen Kröpfe, bei denen es oft unmöglich ist, die Lage und Beschaffenheit der völlig eingeschlossenen Trachea zu ermitteln, so dass man vor der Operation im Zweifel bleibt, welcher Teil der Struma am meisten stenosiert und entfernt werden muss. Hierüber giebt das Röntgenbild meist sichere Auskunft.

Wenn Wild in seiner verdienstvollen Arbeit die Forderung aufstellt, dass „in jedem Falle von Dyspnoe mit unklarer Aetiologie die innere Untersuchung der Luftröhre unbedingt ausgeführt werden soll, aber auch bei jedem Kropfkranken", und dass in Zukunft in der Strumabehandlung „Tracheoskopiker und Chirurg mehr zusammenarbeiten müssten wie seitdem", so stelle ich dieser Forderung das, wie ich glaube, nicht weniger berechtigte Verlangen gegenüber, besonders in unklaren und schwierigen Strumafällen die Röntgendurchleuchtung des strumösen Halses auszuführen. Dieses letztere Verlangen wird sich leichter erfüllen lassen, denn es ist weit einfacher und bequemer für Arzt und Patienten, lässt sich auf Grund unserer Erfahrungen in jedem Falle, auch bei Kindern und älteren Leuten, ausführen und giebt, exakte Technik vorausgesetzt, durchaus einwandsfreie Resultate.

Erklärung der Abbildungen
auf Taf. XII—XV.

Taf. XII, Fig. 1. Dorsoventrale Aufnahme. Normale Trachea eines 26j. gesunden Mannes; scharf umschriebene Schattenaussparung in der Mitte des Halses vom 4. Halswirbel bis zum oberen Rande des 4. Brustwirbels reichend. Siehe S. 738.

Fig. 2. Dorsoventrale Aufnahme. Intubiertes 4j. Kind. Trachea durch einen unscharf umschriebenen, der Herzdämpfung aufsitzenden hauptsächlich links gelegenen Schatten (Thymus?) im unteren Teil etwas nach r. verdrängt und eingeengt. Der obere Teil der Luftröhre bis zum 2. Brustwirbel durch die Tube verdeckt; Luftröhre bis zum 4. Brustwirbel sichtbar. Siehe S. 737.

Fig. 3. Dorsoventrale Aufnahme. „Alterssäbelscheidentrachea" (Simmonds) eines 68j. Emphysematikers. Verbiegung — und geringe Einengung — der Trachea nach links. Trachea zwischen 5. Hals- und 3. Brustwirbel sichtbar. Siehe S. 722 und 739.

Fig. 4. Dorsoventrale Aufnahme. Säbelscheidentrachea eines 12j. Mädchens mit doppelseitiger Parenchym-Struma. Trachea vom 4. Hals- bis 4. Brustwirbel sichtbar, zwischen 7. Hals- und 1. Brustwirbel starke doppelseitige Kompression. Siehe S. 742.

Taf. XIII, Fig. 5. Dorsoventrale Aufnahme. 26j. Mann mit Struma colloides partim calcarea. Trachea vom 4. Hals- bis 4. Brustwirbel sichtbar, etwas nach links verdrängt, zwischen 1. u. 2. Brustwirbel von beiden Seiten eingeengt; in Höhe der l. Articul. sternoclavic. die Bifurkation sichtbar; in der r. Struma mehrere Kalkeinlagerungen als verwaschene Schatten sichtbar. R. und besonders l. Schilddrüssenlappen erstrecken sich mit unscharfer Grenze hinter der Clavicula in den Thorax. Siehe S. 739.

Fig. 6. Dorsoventrale Aufnahme. 32j. Mann mit linksseitiger Struma. Trachea besonders im unteren Teil nach rechts verdrängt, im ganzen Verlaufe sichtbar: zwischen 5. und 6. Halswirbel, ebenso zwischen 1. und 2. Brustwirbel je eine Einschnürung, dazwischen eine ampullenartige Erweiterung. Bifurkation in Höhe des 3. bis 4. Brustwirbels sichtbar. Siehe S. 740.

Fig. 7. Dorsoventrale Aufnahme. Grosse Colloidstruma einer 32j. Frau. Trachea vom 4. Halswirbel schräg nach rechts verlaufend, im ganzen Verlauf, besonders unten sehr enge. Bifurkation in Höhe der r. Articul. sternoclavicularis sichtbar. R. und teilweise auch der l. Lappen in die obere Thoraxapertur mit unscharfer Grenze hinabreichend. Siehe S. 742.

Fig. 8. Ventrodorsale Aufnahme. Doppelseitige Colloidstruma. Trachea im ganzen Verlauf mitsamt der Bifurkation sichtbar, zwischen 2. und 3. Brustwirbel stark eingeengt und durch eine grosse sich in die l. obere Brustapertur erstreckende, bis zur 4. Rippe hinabreichende, unscharf umschriebene Struma nach rechts verdrängt. Siehe S. 743.

Taf. XIV, Fig. 9 und 10. Ventrodorsale Aufnahme. Struma cystica bei einer 42j. Frau vor und nach der Operation. In Fig. 9 scharf umschriebene eiförmige intrathoracale Cyste links, die die Trachea nach rechts verdrängt und stark komprimiert. (2. Cyste oben am Halse sichtbar); in Fig. 10 fehlt der linksseitige Tumor, Trachea wieder von normaler Weite und nach links hinübergelagert. Siehe S. 744.

Fig. 11. Dorsoventrale Aufnahme. Apfelgrosser, scharf umschriebener Strumaknoten hinter der l. Articul. sternoclavicularis ohne irgend welche Kompression der im ganzen Verlauf sichtbaren Trachea. Siehe S. 746.

Fig. 12. Dorsoventrale Aufnahme. Trachealkanüle in der Tra-

chea bei doppelseitiger intrathoracaler Colloidstruma. Trachea im unteren Teil durch den grösseren rechten Schilddrüsenlappen nach links verschoben, unterhalb des Kanülenendes noch eine kurze Strecke stark verengt. Trachea bis zur Höhe des 4. Brustwirbels sichtbar. Siehe S. 725.

Taf. XV, Fig. 13. Dorsoventrale Aufnahme. Linksseitige Strumacyste. Trachea stark bogenförmig nach rechts verdrängt und besonders im unteren Teile eingeengt. Struma reicht bis zum unteren Rande der l. Clavicula. Trachea im ganzen Verlauf sichtbar. Siehe S. 741.

Fig. 14. Dorsoventrale Aufnahme. Doppelseitige Colloidstruma: grosser linker, kleiner rechter Lappen. Trachea vom 7. Hals- bis 2. Brustwirbel säbelscheidenförmig komprimiert, im ganzen Verlauf zu übersehen. Die l. Struma reicht etwas hinter die Clavicula. Siehe S. 744.

Fig. 15 und 16. Dorsoventrale Aufnahmen. Doppelseitige Colloidstruma vor und nach der Operation. In Fig. 15 grosser rechtsseitiger, fast völlig intrathoracal gelegener, bis zur 5. Rippe reichender Knoten. Trachea im unteren Teile sehr stark nach links verdrängt und verengt, an einer Stelle abgeknickt. Auf Fig. 16 fehlt der r. Schilddrüsenlappen. Trachea in die Mitte des Halses gerückt und wieder gleichmässig ausgedehnt. Siehe S. 741.

Litteratur.

Beck, K., Beitrag zur Diagnostik und Therapie der Struma. Fortschritte auf dem Gebiete der Röntgenstrahlen. IV. S. 122. — Ders., Der Wert des Röntgenverfahrens in der Chirurgie. Berlin 1905. — V. v. Bruns, Die Laryngoskopie und die laryngoskop. Technik. — P. v. Bruns und Hofmeister, Die Missbildungen, Verletzungen und Erkrankungen des Kehlkopfs und der Luftröhre im Handbuch der prakt. Chirurgie. Bd. 2. S. 136 ff. 2. Aufl. — v. Burckhardt, Ueber Tracheocele und Kropf. Württ. med. Korresp.-Bl. 1888. Nr. 13. — Demme, Beiträge zur Kenntnis der Tracheostenosis per compressionem. Würzburger med. Zeitschr. 1861. Bd. 2. S. 420. 1861. Bd. 3. — Eijkmann, Bewegung der Halsorgane. Fortschritte. VII. S. 130. — Ders., Radiographie des Kehlkopfs und Zungenbeins. Fortschr. VII. S. 196 u. 310. — Ders., Die Bewegungen der Halsorgane beim Anstrengen. Fortschr. VII. S. 280. — Ehrhardt, Zur Anatomie und Klinik der Struma maligna. Diese Beiträge. 1902. Bd. 35. H. 2. — Ders., Die Erkrankungen der Thymus im Handbuch der praktischen Chirurgie. Bd. II. S. 393 ff. — v. Eiselsberg, Die Krankheiten der Schilddrüse. Deutsche

Chirurgie. Lief. 38. — Ders., Die Krankheiten und Verletzungen der Schilddrüse in v. Bergmann, v. Bruns, v. Mikulicz, Handbuch der praktischen Chirurgie. Bd. 2. S. 298 ff. — Ewald, Ueber Trachealkompression durch Struma und ihre Folgen. Vierteljahrsschr. f. gerichtl. Med. 3. Folge. III. Suppl. 1894. — Gocht, Handbuch der Röntgenlehre. Stuttgart 1903. — Hofmeister, Die angeborenen Missbildungen des Kehlkopfs und der Luftröhre. Handbuch der prakt. Chir. Bd. 2. S. 145. — Holzknecht, Die röntgenologische Diagnostik der Erkrankungen der Brusteingeweide. Hamburg 1901. — Jössel, Lehrbuch der topographischen Anatomie. — Kocher, Bericht über ein 2. tausend Kropfexcisionen. Langenbeck's Arch. 1901. Bd. 64. S. 454 f. — Kraft, Die Röntgenuntersuchung der Brustorgane. Strassburg 1901. — Krönlein, Zur Struma intrathoracica retrotrachealis. Deutsche Zeitschr. f. Chir. 1884. — Madelung, Anatomisches und Chirurgisches über die Glandula thyreoidea accessoria. Arch. f. klin. Chir. Bd. 24. — Manasse, Ueber einen Fall von Struma endothoracica. Berl. klin. Wochenschr. 1903. S. 379. — Mehnert, Ueber topographische Altersveränderungen des Atmungsapparates. Jena 1901. — Merkel, Handbuch der topographischen Anatomie. — Rieder, Die Durchleuchtung der Brustorgane mit X Strahlen in verschiedenen Durchleuchtungsrichtungen. Fortschr. VI. S. 115. — Rose, Ueber die Exstirpation substernaler Kröpfe. Arch. f. klin. Chir. XXIII. S. 341. — Scheier, Weitere Mitteilungen über die Anwendung der Röntgenstrahlen in der Rhino- und Laryngologie. Fortschr. I. S. 59. Arch. international. de Laryngologie. Tome IX. Nr. 6. Arch. f. Laryngologie. Bd. 6. H. 1. Deutsche med. Wochenschr. 1897. Nr. 25. — v. Schrötter, Vorlesungen über die Krankheiten der Luftröhre. Wien und Leipzig 1896. — Simmonds, Ueber Altersäbelscheidentrachea. Jahrbuch der Hamburger Staatskrankenanstalten. 1895. Bd. V. S. 312. Münch. med. Wochenschr. 1897. S. 431. Virchow's Arch. Bd. 179. H. 1. Folg. XVII. Bd. 9. S. 15. — Weinberger, Atlas der Radiographie der Brustorgane. Wien und Leipzig 1901. — Wild, Die Untersuchung der Luftröhre und die Verwendung der Tracheoskopie bei Struma. Diese Beiträge. 1905. — Wölfler, Ueber die Entwicklung und den Bau des Kropfes. Arch. f. klin. Chir. Bd. 29. — Ders., Ueber die Entwicklung und den Bau der Schilddrüse mit Rücksicht auf die Entwicklung der Kröpfe. Berlin 1880. — Ders., Die chirurgische Behandlung des Kropfes. II. Teil. 1890. S. 14. — Wuhrmann, Die Struma intrathoracica. Deutsche Zeitschr. f. Chir. Bd. 43. S. 1.

1

2

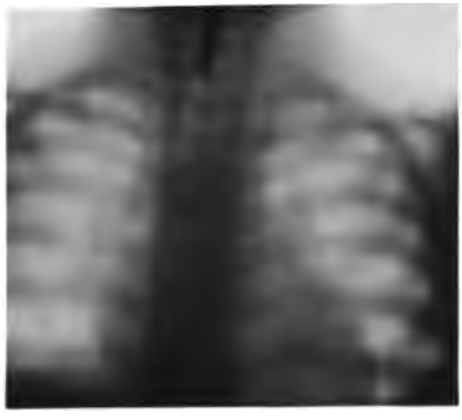

3

4

Neue Photogr. Gesellsch. A.-G. Berlin - Steglitz

1

2

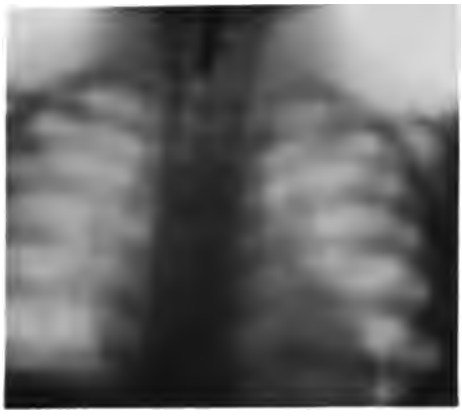

3

4

Neue Photogr. Gesellsch. A. G. Berlin-Steglitz

5

6

7

8

Neue Photogr. Gesellsch. A.G. Berlin-Steglitz

9

10

11

12

13

14

15

16

Neue Photographische A.G. Berlin-Steglitz

BEITRÄGE

ZUR

KLINISCHEN CHIRURGIE

MITTEILUNGEN AUS DEN CHIRURGISCHEN KLINIKEN

ZU

Amsterdam Basel Berlin Breslau Budapest Freiburg Genua Graz Heidelberg Innsbruck Königsberg Leipzig München Prag Rostock Strassburg Tübingen Zürich Würzburg

UND DEN CHIRURGISCHEN ABTEILUNGEN

DES

Städtischen Krankenhauses Dresden Frankfurt a. M. Gmünd Karlsruhe Nürnberg Augusta-Hospitals in Berlin Allgemeinen Krankenhauses in Hamburg Diakonissenhauses in Freiburg i. B. und Stuttgart Karl-Olga-Krankenhauses in Stuttgart Kantonsspitals in Münsterlingen Landkrankenhauses in Hanau Allerheiligen-Hospitals in Breslau

Herausgegeben von

O. v. **Angerer** (München) B. v. **Beck** (Karlsruhe) C. **Brunner** (Münsterlingen) P. v. **Bruns** (Tübingen) O. v. **Büngner** (Hanau) V. **Czerny** (Heidelberg) E. **Enderlen** (Basel) C. **Garrè** (Königsberg) C. **Göschel** (Nürnberg) E. **Goldmann** (Freiburg i. B.) V. v. **Hacker** (Graz) O. **Hildebrand** (Berlin) F. **Hofmeister** (Stuttgart) P. **Kraske** (Freiburg i. B.) F. **Krause** (Berlin) R. U. **Kroenlein** (Zürich) H. **Kümmell** (Hamburg) O. **Lanz** (Amsterdam) H. **Lindner** (Dresden) O. **Madelung** (Strassburg) J. v. **Mikulicz** (Breslau) W. **Müller** (Rostock) G. F. **Novaro** (Genua) J. **Réczey** (Budapest) L. **Rehn** (Frankfurt a. M.) O. **Riegner** (Breslau) H. **Schloffer** (Innsbruck) C. **Schönborn** (Würzburg) K. **Steinthal** (Stuttgart) F. **Trendelenburg** (Leipzig) A. **Wölfler** (Prag) A. **Wörner** (Gmünd)

Redigiert von

P. v. BRUNS

BOSTON MEDICAL LIBRARY MAR 17 1905

FÜNFUNDVIERZIGSTER BAND.

Erstes Heft

MIT 28 ABBILDUNGEN IM TEXT UND 8 TAFELN.

TÜBINGEN
VERLAG DER H. LAUPP'SCHEN BUCHHANDLUNG
1905.

Preis im Abonnement M. 14.—. Preis im Einzelverkauf M. 17.50.

(Ausgegeben im Februar 1905.)

In den bedeutendsten Kliniken, unter anderen in den Staats-Krankenhäusern in Hamburg-Eppendorf wird

Beiersdorf's

Zinkoxyd-Guttapercha-Pflastermull

nach Dr. P. G. Unna

zur Herstellung reizloser Verbände ständig gebraucht.

In gleicher Weise ist seiner **Reizlosigkeit** und **vorzüglichen Klebkraft** wegen besonders zu empfehlen

Beiersdorf's

weisses Kautschuk-Heftpflaster

40% ZnO enthaltend.

Auf Cretonne in Stücken von 18 cm Breite, 1 und 5 m Länge.

Auf Cretonne in Stücken von 30 cm Breite, 5 m Länge.

Auf Spulen 1,25, 2,5, 3,75, 5,0, 7,5 cm Breite, 10 m Länge.

Zu **Streckverbänden auf Segelleinen** in Stücken von 18 cm Breite, 1 u. 5 m Länge;

auf Spulen 2,5, 5, 7,5 cm Breite, 5 m Länge.

Die Spulenpackungen sind aus ökonomischen Gründen für Anstalten besonders zweckmässig.

Muster versenden gratis und franko

P. Beiersdorf & Co.

Chemische Fabrik pharm. Präparate,

Hamburg-Eimsbüttel.

☞ *Alleinige Inseratenannahme, mit Ausnahme literarischer Anzeigen, durch* ***Max Gelsdorf****, Annoncen-Bureau in Leipzig-Gohlis.* ☜

Chloroform Anschütz

Chem. rein aus Salicylidchloroform.

In den Originalflaschen à 25 und 50 Gramm, sowie **Chloroform-Kappenflaschen (D.R.P.) à ½ kg.** unverändert haltbar.

Tropfvorrichtungen

Sehr sparsam und praktisch.

Pharmac. Abtlg. **Actien-Gesellschaft für Anilin-Fabrikation.** Berlin SO. 36.

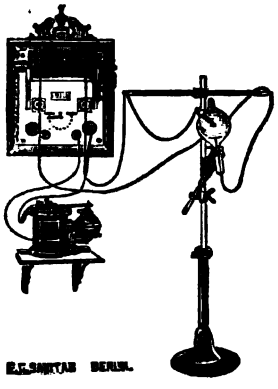

Röntgen-Einrichtung mit Wodal-Unterbrecher

kl. Spezialtype **Preis 625 Mk.** compl. excl. Schirm.

Sehr gute Becken- und Thorax-Aufnahmen garantiert. Der Apparat arbeitet ganz **ruhig** und **sicher** und schont die Röhre sehr.

Röntgenkurse für Aerzte finden in jedem Monat in unserem Laboratorium statt.

Elektr.-Ges. Sanitas-Berlin, Luisenstr. 22 a

ISOFORM

ein neues, ungiftiges, stark bakterizid wirkendes

Dauerantisepticum und Desodorans,

welches bei Gegenwart von tierischem Gewebe, Eiter, Sekret etc. allmählich aktiven Sauerstoff abspaltet.

Erprobt auf der königl. chirurgischen Klinik des Herrn Geheimrat v. Mikulicz-Radecki, Breslau.

Proben stehen den Herren Aerzten zur Verfügung.

Farbwerke vorm. Meister Lucius & Brüning,
Hoechst a. M.

F. Sartorius, Göttingen (Hann.)

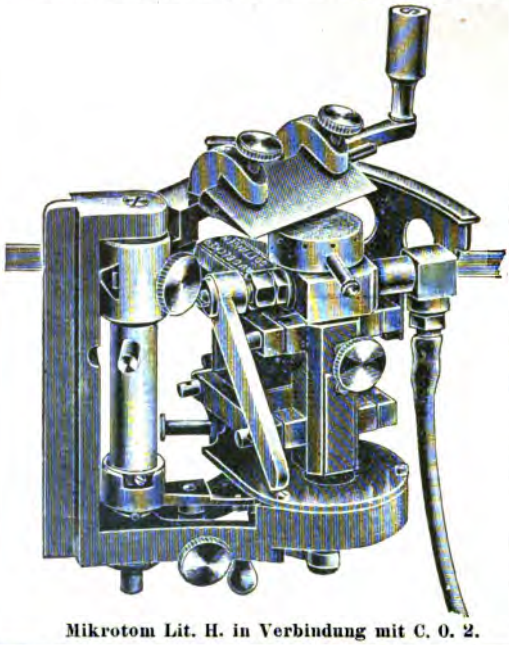

Mikrotom Lit. H. in Verbindung mit C. O. 2.

Werkstatt für
wissenschaftliche Instrumente.

Abt. III.
Aug. Becker's
=Mikrotome=
und Nebenapparate.

Gehirn-Mikrotome
von bis jetzt unerreichter Leistung.

D.R.G.M. **Neueste** D.R.G.M.
Gefriermikrotome
(Studenten-Mikrotome)
für Kohlensäure und Aetherspray sowie Paraffin und Celloidin von anerkannter Güte und sauberster Ausführung.

Preislisten (deutsch, englisch u. französisch) gratis u. franko.

Vertreter an allen grösseren Plätzen im In- u. Auslande.

Prof. Dr. v. Bruns'sche Geh- und Lagerungsschienen in diversen Grössen.

Prof. Dr. v. Bruns'sche einfach ausziehbare **Beinschiene** mit Suspensions- und Extensionsvorrichtung.

Prof. Dr. v. Bruns **Rollenträger** automatisch dreh- und verstellbar, anerkannt der beste und vollkommenste Apparat dieser Art. —

Ferner alle Arten und Formen von

Verbandschienen aus Prof. Dr. v. Bruns'scher Verbandpappe

hergestellt sind zu haben in allen Sanitätsgeschäften, bei Bandagisten etc. oder wenn nicht, direkt in der Fabrik von

Dr. Koch, Neuffen Württbg.

Man verlange illustr. Preisliste!

BASLER CHEMISCHE FABRIK
Basel (Schweiz).

VIOFORM

(Jodchloroxychinolin)

Jodreiches, sterilisirbares & geruchloses

Ersatzmittel des Jodoform.

Einziges Ersatzmittel des Jodoform bei tuberculösen Affectionen.

Literatur und Proben stehen zu Diensten.

Verlag der **H. Laupp**'schen Buchhandlung in Tübingen.

VERBANDTECHNIK.

Von

Dr. F. Hofmeister,

früher a. o. Professor der Chirurgie an Universität Tübingen.

Mit 107 Abbildungen im Text.

8. Gebunden M. 3.—.

COLLARGOL. Bei **septischen Erkrankungen** als Lösung zur intravenösen Injektion und zu Klysmen, als **„Unguentum Credé"** zum Einreiben. — Zur **Wundbehandlung** in Form von Tabletten, als 2%ige Salbe, als Lösung und als 3%iges Pulver mit Milchzucker.

ACOIN. **Lokal-Anästhetikum.** Viel billiger und bei weitem weniger giftig, sowie von intensiverer und längerer Wirkung als Kokain.

CREOSOTAL. Bewährtestes **Antiseptikum.** Begünstigt, per os gegeben, die bekannten Behandlungsmethoden chirurgischer Tuberkulose.

Proben und Literatur durch

Chemische Fabrik von Heyden, Radebeul-Dresden.

Gesetzlich geschützt.

TRAUMATOL

Verfahren von Dr. **A. Kraus.**

BESTER JODOFORMERSATZ

(Pulver, Gaze, Pflaster, Lösungen etc.)

Literatur und Muster den Herren Aerzten gratis.

Dr. **A. Kraus, Paris,** 10. Rue Marbeuf.

Spezial-Elektromotoren und **Instrumente** nach **Prof. Krönlein** für **Knochen-Chirurgie.**

* * *

Aseptische **Anschluss-Apparate** nach **Prof. Krönlein** für Kaustik, Endoscopie, Galvanisation, Elektrolyse und Faradisation liefern als besondere Spezialität in hochfeiner Ausführung

Fr. Klingelfuss & Co. Basel (Schweiz)

Lieferanten vieler hervorragender Spitäler und Kliniken.

INHALT.

Seite

Aus der Züricher chirurgischen Klinik.

I. Die Untersuchung der Luftröhre und die Verwendung der Tracheoskopie bei Struma. Von Dr. Oscar Wild. (Mit 20 Abbildungen und Taf. I—V.) 1

Aus der Strassburger chirurgischen Klinik.

II. Zur Pathologie der bakteriellen Peritonitis. Nebst einem Beitrag zur Kenntnis der Wirkung des Adrenalin in der Bauchhöhle. Von Dr. Alfred Peiser, Assistenzarzt. 111

Aus dem Allerheiligen-Hospital zu Breslau.

III. Ueber subkutane Darmverletzung und ihre Behandlung. Von Dr. Sidney Lilienfeld, Assistenzarzt. 133

Aus der Tübinger chirurgischen Klinik.

IV. Experimentelle Untersuchungen über Radiumwirkungen. Von Dr. C. Blauel, Privatdocent und Assistenzarzt. 141

Aus der Budapester chirurgischen Klinik.

V. Hypernephroma renis. Von Docent Dr. Paul Kuzmik, Adjunkt der Klinik. (Hierzu Taf. VI—VIII.) 185

Aus der Amsterdamer chirurgischen Klinik.

VI. Untersuchungen über die Progenitur Thyreopriver. Von Prof. Dr. Otto Lanz. (Mit 8 Abbildungen.) 208

O'C

BEITRÄGE

ZUR

KLINISCHEN CHIRURGIE

MITTEILUNGEN AUS DEN CHIRURGISCHEN KLINIKEN

ZU

Amsterdam Basel Berlin Breslau Budapest Freiburg Genua Graz Heidelberg Innsbruck Königsberg Leipzig München Prag Rostock Strassburg Tübingen Zürich Würzburg

UND DEN CHIRURGISCHEN ABTEILUNGEN

DES

Städtischen Krankenhauses Dresden Frankfurt a. M. Gmünd Karlsruhe Nürnberg Augusta-Hospitals in Berlin Allgemeinen Krankenhauses in Hamburg Diakonissenhauses in Freiburg i. B. und Stuttgart Karl-Olga-Krankenhauses in Stuttgart Kantonsspitals in Münsterlingen Landkrankenhauses in Hanau Allerheiligen-Hospitals in Breslau

Herausgegeben von

O. v. **Angerer** (München) B. v. **Beck** (Karlsruhe) C. **Brunner** (Münsterlingen) P. v. **Bruns** (Tübingen) O. v. **Büngner** (Hanau) V. **Czerny** (Heidelberg) E. **Enderlen** (Basel) C. **Garrè** (Königsberg) C. **Göschel** (Nürnberg) E. **Goldmann** (Freiburg i. B.) V. v. **Hacker** (Graz) O. **Hildebrand** (Berlin) F. **Hofmeister** (Stuttgart) P. **Kraske** (Freiburg i. B.) F. **Krause** (Berlin) R. U. **Kroenlein** (Zürich) H. **Kümmell** (Hamburg) O. **Lanz** (Amsterdam) H. **Lindner** (Dresden) O. **Madelung** (Strassburg) J. v. **Mikulicz** (Breslau) W. **Müller** (Rostock) G. F. **Novaro** (Genua) J. **Réczey** (Budapest) L. **Rehn** (Frankfurt a. M.) O. **Riegner** (Breslau) H. **Schloffer** (Innsbruck) C. **Schönborn** (Würzburg) K. **Steinthal** (Stuttgart) F. **Trendelenburg** (Leipzig) A. **Wölfler** (Prag) A. **Wörner** (Gmünd)

Redigiert von

P. v. BRUNS

BOSTON MEDICAL LIBRARY. MAY 9 1905

FÜNFUNDVIERZIGSTER BAND

Zweites Heft.

MIT 17 ABBILDUNGEN IM TEXT UND 3 TAFELN.

TÜBINGEN

VERLAG DER H. LAUPP'SCHEM BUCHHANDLUNG

1905.

Preis im Abonnement M. 12.40. Preis im Einzelverkauf M. 16.—.

(Ausgegeben im April 1905.)

FROM

In den bedeutendsten Kliniken, unter anderen in den Staats-Krankenhäusern in Hamburg-Eppendorf wird

Beiersdorf's

Zinkoxyd-Guttapercha-Pflastermull

nach Dr. P. G. Unna

zur Herstellung reizloser Verbände ständig gebraucht.

In gleicher Weise ist seiner **Reizlosigkeit** und **vorzüglichen Klebkraft** wegen besonders zu empfehlen

Beiersdorf's

weisses Kautschuk-Heftpflaster

40% ZnO enthaltend.

Auf Cretonne in Stücken von 18 cm Breite, 1 und 5 m Länge.

Auf Cretonne in Stücken von 30 cm Breite, 5 m Länge.

Auf Spulen 1,25, 2,5, 3,75, 5,0, 7,5 cm Breite, 10 m Länge.

Zu Streckverbänden **auf Segelleinen** in Stücken von 18 cm Breite, 1 u. 5 m Länge;

auf Spulen 2,5, 5, 7,5 cm Breite, 5 m Länge.

Die Spulenpackungen sind aus ökonomischen Gründen für **Anstalten** besonders zweckmässig.

Muster versenden gratis und franko

P. Beiersdorf & Co.

Chemische Fabrik pharm. Präparate,

Hamburg-Eimsbüttel.

☞ *Alleinige Inseratenannahme, mit Ausnahme literarischer Anzeigen, durch Max Gelsdorf, Annoncen-Bureau in Leipzig-Gohlis.* ☜

Perhydrol,

Wasserstoffsuperoxyd-Merck, 30 Gewichtsprozente H_2O_2 enthaltend, absolut chemisch rein, ausgezeichnet für rhinologische, laryngologische und otologische Zwecke, unentbehrlich für die Wundbehandlung.

Paranephrin,

ein neues, reizloses, relativ ungiftiges Nebennierenpräparat; in Verbindung mit Cocain zur Injektionsanästhesie hervorragend geeignet.

Tropacocain,

ein ausgezeichnetes lokales Anästhetikum, frei von den bekannten unangenehmen Nebenwirkungen anderer Anästhetika.

Fibrolysin,

eine neue **Thiosinamin-Verbindung**; in Wasser leicht löslich, zur Ausführung von schmerzlosen Injektionen bestens geeignet. 1 Originalampulle von 2,3 ccm Fibrolysinlösung = 0,2 gr Thiosinamin (vide: Dr. F. Mendel, Therapeut. Monatshefte, 1905, Februar) alle 1–2—3 Tage intramusculär in die Glutäen zu injicieren; auch zu subcutanen (zwischen die Schulterblätter) und intravenösen Injektionen in gleicher Dosis geeignet.

Thiosinamin-Merck,

Bromipin — Dionin — Jodipin — Stypticin — Veronal — Tannoform — Gelatina steril. p. injectione — Glykosal — Methylatropinum bromatum

E. Merck

Chemische Fabrik — Darmstadt.

AESCULAP

Eingetr. Warenz.

Chirurgie-Instrumente

.... Erhältlich überall ....

Man verlange Aesculap-Marke:

B 5.

Dr. G. GRÜBLER & Co. LEIPZIG.

Centralstelle für mikroskopisch-chemischen Bedarf.

Farbstoffe

Tinctionen Reagentien

für

MIKROSKOPIE und BACTERIOLOGIE

gewissenhaft nach Angabe der Autoren.

Preislisten gratis und franko.

Röntgen-Einrichtungen

in höchster Vollkommenheit liefert

Max Kohl, Chemnitz i. S.

Der Bau von Funken-Induktoren bildet eine nahezu 25jährige Spezialität dieser Firma.

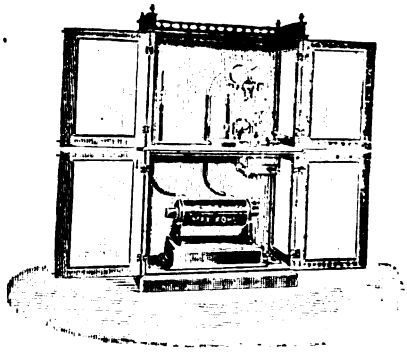

Alle auf diesem Gebiete erscheinenden Neuheiten, als:

Röntgenschränke mit Verglasung, welche beim Nichtgebrauch der Apparate diese unter Verschluss aber trotzdem vollkommen sichtbar aufzubewahren gestatten.

Fahrbare Röntgentische mit vollständiger Einrichtung, sofort betriebsfertig für Akkumulatoren- oder Lichtleitungs-Anschluss geeignet.

Neu! Funken-Induktoren für den Betrieb durch Wehnelt-Unterbrecher mit Schaltung für veränderliche Selbstinduktion der Primärspule. Grösste Schonung der Röhren, prachtvolle Röntgenbilder.

Wehnelt-Unterbrecher mit **3 Kontaktstiften** zur Aufstellung aus des Röntgenzimmers.

Schaukasten für **Röntgenplatten** mit elektrischer Beleuchtung. **F ragende Wirkung.**

Goldene Medaille Leipzig 1897. — Ehrendiplom für die zur Versammlung De.. Naturforscher und Aerzte ausgestellten Röntgenapparate in Düsseldorf 1898

Speziallisten mit Kostenanschlägen, Gebrauchsanweisungen, Referenzen werden an Interessenten gratis und franko verschickt.

Chloroform Anschütz

Chem. rein aus Salicylidchloroform.

In den Originalflaschen à 25 und 50 Gramm, sowie **Chloroform-Kappenflaschen (D.R.P.) à ½ kg.** unverändert haltbar.

Tropfvorrichtungen

Sehr sparsam und praktisch.

Pharmac. Abtlg. **Actien-Gesellschaft für Anilin-Fabrikation.** Berlin SO. 36.



Röntgen-Einrichtung
mit Wodal-Unterbrecher

kl. Spezialtype **Preis 625 Mk.** compl. excl. Schirm.
Sehr gute Becken- und Thorax-Aufnahmen garantiert.
Der Apparat arbeitet ganz **ruhig** und **sicher** und schont die Röhre sehr.
Röntgenkurse für Aerzte finden in jedem Monat in unserem Laboratorium statt.

Elektr.-Ges. Sanitas-Berlin,
Friedrichsstrasse 131 d, Ecke Karlsstrasse.

ISOFORM

ein neues, ungiftiges, stark bakterizid wirkendes

Dauerantisepticum und Desodorans,

welches bei Gegenwart von tierischem Gewebe, Eiter, Sekret etc. allmählich aktiven Sauerstoff abspaltet.

Erprobt auf der königl. chirurgischen Klinik
Herrn Geheimrat v. Mikulicz-Radecki, Breslau.

Proben stehen den Herren Aerzten zur Verfügung.

Farbwerke vorm. Meister Lucius & Brüning,
Hoechst a. M.

H. Windler, Kgl. Hoflieferant,

Hauptgeschäft: **Friedrichstrasse 133 a** (fr. Dorotheenstrasse 3).

Berlin,

Fabrik: **Bauhofstrasse 11.**

Telegramm-Adresse: **Orthopädie Berlin** Zweiggeschäft: **St. Petersburg** Gr. Italjanskaja 10.

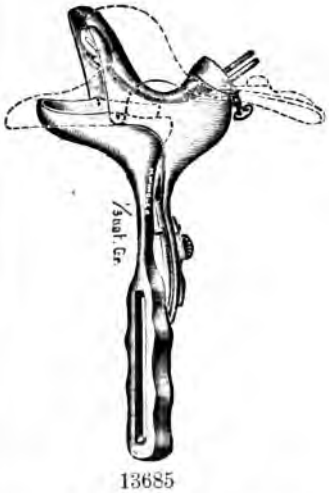

13685

15065

22904

13685 **Mastdarm-Spekulum** nach Otis, bestehend aus:

a) zweiteiligem Spekulum . . . . . 20.—
b) elektrischer Glühlampe . . . . . 14.—
c) Kabel für die Glühlampe, 2 m lang . . 4.—

15065 **Gallensteinlöffel** nach Lüer-W. Körte, in 4 Grössen . . . . à 4.—

22904 **Wundspritze** nach v. Farkas-Windler, aus Glas mit Metallfassung und regulierbarem Gummiringstempel.

Die Regulierung (Spannung) des Gummiringstempels erfolgt dadurch, dass die Kolbenstange ganz zurückgezogen und nach rechts gedreht wird. Zur Erzielung eines leichten Ganges empfiehlt es sich, den Gummiringstempel mit Wasser oder Glycerin (nicht Oel) zu befeuchten. **Nach dem Gebrauch muss der Gummiringstempel wieder entspannt werden, so dass er die Wandungen des Glases nicht berührt.** Die Spritze ist vollständig zerlegbar: nach Entfernung der hinteren Fassung schraube man den kuppelförmigen Teil des Kolbens von der Kolbenstange ab, und es kann dann durch Lösung der Stellschraube der Gummiringstempel entfernt und durch Kochen sterilisiert werden.

	a	b	c	d	e	f	
Inhalt	30	50	75	100	130	150	ccm
Mark	8,50	9,50	11,—	13,—	15,—	16,—	

Gesetzlich geschützt.

TRAUMATOL

Verfahren von Dr. **A. Kraus.**

BESTER JODOFORMERSATZ

(Pulver, Gaze, Pflaster, Lösungen etc.)

Literatur und Muster den Herren Aerzten gratis.

Dr. **A. Kraus, Paris,** 10. Rue Marbeuf.

BASLER CHEMISCHE FABRIK
Basel (Schweiz).

VIOFORM

(Jodchloroxychinolin)

Jodreiches, sterilisirbares & geruchloses

Ersatzmittel des Jodoform.

Einziges Ersatzmittel des Jodoform bei tuberculösen Affectionen.

Literatur und Proben stehen zu Diensten.

Verlag von **August Hirschwald** in Berlin.

Soeben erschien:

Lehrbuch
der
speziellen Chirurgie
für Aerzte und Studierende
von Geh. Med.-Rat Prof. Dr. **Franz König**
Achte Auflage.
III. Band. gr. 8. Mit 158 Holzschn. 1905.
17 M.
Preis des vollständigen Werkes 49 M.

F. Sartorius, Göttingen (Hann.)



Werkstatt für wissenschaftliche Instrumente.

Abt. III.

Aug. Becker's

Mikrotome

und Nebenapparate.

Gehirn-Mikrotome

von bis jetzt unerreichter Leistung.

D.R.G.M. **Neueste** D.R.G.M.

Gefriermikrotome

(Studenten-Mikrotome)

für Kohlensäure und Aetherspray sowie Paraffin und Celloidin von anerkannter Güte und sauberster Ausführung.

Preislisten (deutsch, englisch u. französisch) gratis u. franko.

Vertreter an allen grösseren Plätzen im In- u. Auslande.

. Lit. H. in Verbindung mit C. O. 2.

Lanzetten, Pinzetten, Bistouris, Skalpells

* * * * sowie sonstige Instrumente * * * *

fertigt auf Grund langjähriger Erfahrung prompt, billigst und sorgfältigst

K. Henke, Tuttlingen (Württemberg) Waghausstr. 18

Chirurg. Instrumenten-Fabrikant.

Prof. Dr. v. Bruns'sche **Geh- und Lagerungsschienen** in diversen Grössen.

Prof. Dr. v. Bruns'sche einfach ausziehbare **Beinschiene** mit Suspensions- und Extensionsvorrichtung.

Prof. Dr. v. Bruns **Rollenträger** automatisch dreh- und verstellbar, anerkannt der beste und vollkommenste Apparat dieser Art. —

Ferner alle Arten und Formen von

Verbandschienen aus Prof. Dr. v. Bruns'scher Verbandpappe

hergestellt sind zu haben in allen Sanitätsgeschäften, bei Bandagisten etc. oder wenn nicht, direkt in der Fabrik von

Dr. Koch, Neuffen Württbg.

Man verlange illustr. Preisliste!

Verlag von **Aug. Hirschwald** in Berlin.

Soeben erschienen:

Zeitschrift für Krebsforschung.

Herausgegeben vom Komitee für Krebsforschung in Berlin, redigiert von Prof. Dr. **D. v. Hansemann** und Prof. Dr. **George Meyer.**

III. Band. 1. Heft.

1905. gr. 8. Mit 3 Tafeln und Textfig. 7 M.

König's Lehrbuch der Chirurgie für Aerzte und Studierende.

IV. Band.

Allgemeine Chirurgie.

Zweite Auflage vollständig neu bearbeitet von Prof. Dr. **Otto Hildebrand.**

1905. gr. 8. Mit 361 Abbildungen. 21 M.

Verlag der **H. Laupp**'schen Buchhandlung in Tübingen.

VERBANDTECHNIK.

Von

Dr. **F. Hofmeister,**

früher a. o. Professor der Chirurgie an der Universität Tübingen.

Mit 107 Abbildungen im Text.

8. Gebunden M. 3.—.

Verlag von J. C. B. Mohr (Paul Siebeck) in Tübingen.

Krankengebete von **R. Wimmer.**

Aus „Leben im Licht. Klein 8. 1904.

Sterbegebete von **R.** [illegible] er.

Aus „Leben im Licht". Klei[illegible] 4.

Der Alleinvertrieb dieser beiden Traktat[illegible] Evangelischen Verlag, G. m. b. H. in Heidelber[illegible] tragen. Bei Bezug von 25 Exemplaren liefert d[illegible] „Krankengebete" zum Preise von 5 Pfg. pro E[illegible] die „Sterbegebete" zum Preise von 3 Pfg [illegible] portofrei.

Bei Aufträgen beliebe man sich stets auf die Beiträge der klinischen Chirurgie zu berufen.

Verlag von FERDINAND ENKE in Stuttgart.

Soeben erschien:

Steffen, Dr. A., Die malignen Geschwülste im Kindesalter. gr. 8. 1905. geh. M. 8.—.

Verlag von GUSTAV FISCHER in JENA.

Kürzlich begann zu erscheinen:

Atlas typischer chirurgischer Operationen.

Für Aerzte und Studierende

von

Dr. Ph. Bockenheimer und **Dr. Fritz Frohse**

Assistent an der Königl. chirurg. Universitätsklinik, Berlin. — Vol.-Assistent an der Königl. Anatomie Berlin.

Nach Aquarellen von Maler FRANZ FROHSE, Berlin.

Mit erläuterndem Text von Dr. Bockenheimer

und Abbildungen der gebräuchlichsten Instrumente

Zweite Lieferung. Tafel XIII—XXIV.

Preis einer Lieferung von 12 Tafeln 6 Mark. Vollständig in 5 Lieferungen.

VERLAG DER H. LAUPP'SCHEN BUCHHANDLUNG IN TÜBINGEN.

Soeben erschien:

Das Städtische Hospital zum hl. Geist in Schwäb. Gmünd

in Vergangenheit und Gegenwart

Mit einer Abhandlung über die

Geschichte der Hospitäler im Altertum und Mittelalter

und einem medizinisch-wissenschaftlichen Anhang *)

Unter Mitwirkung von

J. N. Denkinger,

Pfarrkurat in Pommertsweiler,

herausgegeben von

Dr. A. Wörner.

Mit 1 Titelbild, 5 Tafeln und 34 Abbildungen.

Gross 8. 1905. M. 12.—.

*) Der medizinisch-wissenschaftliche Anhang ist aus den „Beiträgen zur klinischen Chirurgie" abgedruckt und entspricht den Seiten 398—554 des XLIII. Bandes und den Seiten 1—594 des XLIV. Bandes der „Beiträge".

Militia Christi.

Die christliche Religion und der Soldatenstand in den ersten drei Jahrhunderten.

Von

Adolf Harnack.

8. 1905. ca. M. 2.—.

Grundzüge der Kirchengeschichte.

Ein Ueberblick

von

Hans von Schubert,

D. Dr., Professor der Theologie und Konsistorialrat in Kiel.

8. 1904. M. 4.—. Gebunden M. 5.—.

„. . . Vor noch nicht langer Zeit wurde Ref. nach einer Darstellung der Kirchengeschichte gefragt, die man wohl einem Arzte auf seinen Wunsch zur Orientierung geben könnte. Das gab einige Verlegenheit. Heute darf man getrost auf Hans v. Schuberts Grundzüge der KG verweisen. . . .“

Theologische Rundschau. VII. Jahrg. 4. Heft.

Franz Neumann.

Erinnerungsblätter von seiner Tochter

Luise Neumann.

Mit Titelbild, Facsimiles und mit Abbildungen im Text.

Lex. 8. 29¾ Bogen. Geheftet M. 6.—. Vornehm gebunden M. 8.—.

„Unter den Memoirenwerken unserer Zeit nimmt dieses Buch einen ganz hervorragenden Platz ein. Aufschluß über politische Angelegenheiten, über Haupt- und Staatsaktionen findet man hier nicht, wohl aber einen Einblick in ein an bedeutungsvollen Schicksalen und geistigem Inhalt reiches Menschenleben. Eine schlichte Größe spricht aus diesen Briefen, Tagebuchblättern und sonstigen Aufzeichnungen Franz Neumanns, dessen Jugendgeschichte wie ein rührender und erschütternder Roman klingt, dessen Jünglingskraft dem Vaterlande im Freiheitskriege gegen Frankreich gewidmet war, dessen Mannesjahre im rastlosen und von Erfolgen gekrönten Dienste der Wissenschaft standen. Dieser Professor der Physik und Mineralogie, der als Sechsundneunzigjähriger im Jahre 1895 zu Königsberg gestorben ist, wo er lange Zeit segensreich gewirkt hat, war nicht nur ein tüchtiger und neue Wege bahnender Gelehrter, sondern mehr: ein kernh fter Charakter, ein echter Deutscher und ein guter Mensch. Seine Tochter hat mit l bevollem Eifer aus all den Aufzeichnungen ein Ganzes zusammengefügt und mit e äuternden und ergänzenden Bemerkungen versehen. Etwas unübersichtlich mag das auch ja im einzelnen sein, aber wer sich hineinversenkt, wird das über all den Vor gen gerne vergessen.“

Deutsche Revue. 1905. Märzh

Xeroform

Weitaus **bester Ersatz für Jodoform.** Ungiftig, beim Gebrauch geruchlos. Wirkt weder auf die Wunde noch auf deren Umgebung irritierend, verursacht keine Ekzeme, desodorisiert selbst jauchige Wundsekrete. Eminent austrocknend und sekretionsbeschränkend. **Schnellst wirkendes Ueberhäutungsmittel.** Hervorragend geeignet für **Dauer- und Trockenverband.** Blut- und schmerzstillend (oft vollständige Analgesie auch bei Brandwunden). Sparsamer Verbrauch, daher billig in der Anwendung.

Bruns'sche Xeroform-Paste.

Proben und Literatur durch

Chemische Fabrik von Heyden, Radebeul-Dresden.

Sanoform.

Bester und einziger — geruchloser — weisser — reizloser — sterilisierbarer — granulationsfördernder — sekretionsbeschränkender — ungiftiger — vollkommener **Jodoform-Ersatz. Sanoform** ist der Dijodsalizylsäuremetylester mit einem Jodgehalt von 62,7 %, Schmelzpunkt 110,5 Grad, zersetzt sich weder am Licht noch bei sonstiger Aufbewahrung. In allen **chirurgischen** und **gynäkologischen Fällen** zeigte sich auf den eiternden Stellen rasche Aufsaugung der Sekrete und eine geradezu verblüffend schnelle Neubildung gesunden Gewebes und Verheilung. — Literatur gratis. —

Chemisches Institut, Berlin SW., Königgrätzerstr. Nr. 55.

Alle Originalpräparate müssen auf den Etiketten diese Firma tragen.

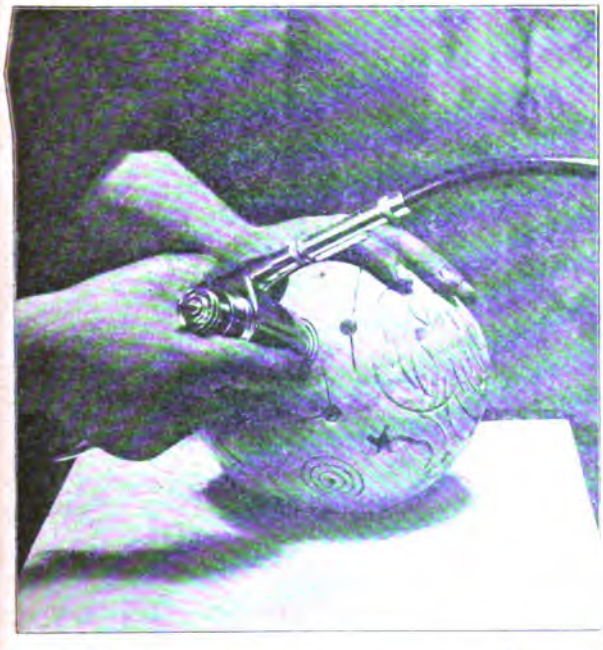

Spezial-Elektromotoren und **Instrumente** nach **Prof. Krönlein** für **Knochen-Chirurgie.**

Aseptische Anschluss- " " " " " " **Apparate** nach **Prof. Krönlein** für Kaustik, Endoscopie, Galvanisation, Elektrolyse und Faradisation liefern als besondere Spezialität in hocheiner Ausführung

Fr. Klingelfuss & Co. Basel (Schweiz)

Lieferanten vieler hervorragender Spitäler und Kliniken.

INHALT.

Seite

Aus der Heidelberger chirurgischen Klinik.

XIX. Erfahrungen bei der operativen Behandlung des kompleten innern Darmverschlusses. Von Dr. Otto Simon, Privatdocent und früherm I. Assistenten 489

Aus der Königsberger chirurgischen Klinik.

XX. Ueber die isolierte Ruptur der Symphysis ossium pubis. Von Willy Cohn 539

Aus der Königsberger chirurgischen Klinik.

XXI. Ueber die Luxatio femoris centralis. Von Dr. Walter Simon, ehem. Volontärarzt der Klinik, Assistenten am Knappschaftslazarett in Neunkirchen. (Mit 1 Abbildung) 555

Aus der Strassburger chirurgischen Klinik.

XXII. Zur Entstehung von Pankreascysten durch Trauma Von Dr. Zimmermann, Oberarzt der Klinik 582

Aus der Königsberger chirurgischen Klinik.

XXIII. Zur Anatomie und Klinik der Fussgelenkstuberkulose mit besonderer Berücksichtigung der Resektion. Von Dr. Rudolf Stich, Assistenzarzt der Klinik 587

Aus der Rostocker chirurgischen Klinik.

XXIV. Zur Dauerheilung des Brustkrebses. Ergebnisse der in der Rostocker chirurgischen Klinik 1875—1901 ausgeführten Operationen. Von Dr. Heinrich Schröder, Hilfsarzt an der Grossherzogl. Meckl. Landes-Irrenanstalt Sachsenberg 659

Aus der Baseler chirurgischen Klinik.

XXV. Ueber Bruchsackdivertikel. Von Dr. E. Hagenbach, erstem Assistenzarzt der Klinik. (Mit 6 Abbildungen) 688

Aus der Königsberger chirurgischen Klinik.

XXVI. Ueber umschriebene Knochenverdichtungen im Bereich der Substantia spongiosa im Röntgenbilde. Von Dr. Alfred Stieda, Privatdocent und Assistenzarzt. (Mit 9 Abbildungen) . . . 700

Aus der Königsberger chirurgischen Klinik.

XXVII. Ueber den Albers'schen Beckenfleck im Röntgenbilde. Von Dr. Alfred Stieda, Privatdocent und Assistenzarzt. (Mit 10 Abbildungen) 704

Aus dem Karl-Olga-Krankenhause in Stuttgart.

XXVIII. Ueber Struma intratrachealis. Von Dr. Th. Grünenwald, früherem Assistenzarzt der Abteilung 711

Aus der Tübinger chirurgischen Klinik.

XXIX. Die Darstellung der Trachea im Röntgenbild, besonders bei Struma. Von Dr. C. Pfeiffer, Assistenzarzt. (Hierzu 4 Abbildungen und Taf. XII—XV) 716

0'C

BEITRÄGE

ZUR

KLINISCHEN CHIRURGIE

MITTEILUNGEN AUS DEN CHIRURGISCHEN KLINIKEN

ZU

Amsterdam Basel Berlin Breslau Budapest Freiburg Genua Graz Heidelberg Innsbruck Königsberg Leipzig München Prag Rostock Strassburg Tübingen Würzburg Zürich

UND DEN CHIRURGISCHEN ABTEILUNGEN

DES

Städtischen Krankenhauses Dresden Frankfurt a. M. Gmünd Karlsruhe Nürnberg Augusta-Hospitals in Berlin Allgemeinen Krankenhauses in Hamburg Diakonissenhauses in Freiburg i. B. und Stuttgart Karl-Olga-Krankenhauses in Stuttgart Kantonsspitals in Münsterlingen Landkrankenhauses in Hanau Allerheiligen-Hospitals in Breslau

Herausgegeben von

O. v. Angerer (München) **B. v. Beck** (Karlsruhe) **C. Brunner** (Münsterlingen) **P. v. Bruns** (Tübingen) **O. v. Büngner** (Hanau) **V. Czerny** (Heidelberg) **E. Enderlen** (Basel) **C. Garrè** (Königsberg) **C. Göschel** (Nürnberg) **E. Goldmann** (Freiburg i. B.) **V. v. Hacker** (Graz) **O. Hildebrand** (Berlin) **F. Hofmeister** (Stuttgart) **P. Kraske** (Freiburg i. B.) **F. Krause** (Berlin) **R. U. Kroenlein** (Zürich) **H. Kümmell** (Hamburg) **O. Lanz** (Amsterdam) **H. Lindner** (Dresden) **O. Madelung** (Strassburg) **J. v. Mikulicz** (Breslau) **W. Müller** (Rostock) **G. F. Novaro** (Genua) **J. Réczey** (Budapest) **L. Rehn** (Frankfurt a. M.) **O. Riegner** (Breslau) **H. Schloffer** (Innsbruck) **C. Schönborn** (Würzburg) **K. Steinthal** (Stuttgart) **F. Trendelenburg** (Leipzig) **A. Wölfler** (Prag) **A. Wörner** (Gmünd)

Redigiert von

P. v. BRUNS

BOSTON MEDICAL JUN 2 1905 LIBRARY.

FÜNFUNDVIERZIGSTER BAND

Drittes (Schluss-)Heft.

MIT 30 ABBILDUNGEN IM TEXT UND 4 TAFELN.

TÜBINGEN

VERLAG DER H. LAUPP'SCHEN BUCHHANDLUNG

1905.

Preis im Abonnement M. 14.—. Preis im Einzelverkauf M. 17.50

(Ausgegeben im Mai 1905.)

FROM

41C1368


3 2044 103

042 859